Marmara Üniversitesi Yayın No: 476
Fen - Edebiyat Fakültesi Yayın No: 15

MARMARA ÜNİVERSİTESİ YAYINEVİ

İNSAN ANATOMİSİ VE FİZYOLOJİSİ

Prof.Dr. Belma Derman SEMİZ

MARMARA ÜNİVERSİTESİ YAYINEVİ

Marmara Üniversitesi Yayın No: 476
Fen - Edebiyat Fakültesi Yayın No : 15

İNSAN ANATOMİSİ VE FİZYOLOJİSİ

Prof.Dr. Belma Derman SEMİZ

MARMARA ÜNİVERSİTESİ

İstanbul - 1990

MARMARA ÜNİVERSİTESİ YAYINEVİ

MARMARA ÜNİVERSİTESİ 1883
MARMARA
ÜNİVERSİTESİ

MARMARA ÜNİVERSİTESİ YAYINEVİ

İÇİNDEKİLER

BÖLÜM 1

Hücre ve dokular 11
Hücrenin bölümleri 11
Sitoplazmada bulunan organeller 13
Mitokondri 13
Golgi aygıtı 13
Ribozom 14
Endoplazmik retikulum 15
Lizozom 15
Sentrozom 15
Nukleus 16
Hücre içi maddeler 16
Hücre çoğalması 17
Mitoz bölünme 17
Mayoz bölünme 19
Dokular 22
Epitel doku 23
Destek doku 24
Bağ doku 25
Kan doku 26
Kıkırdak doku 26
Kemik doku 26
Kemik yapımı 27
Kas doku 28
Sinir doku 29
Sinir teli 29
Sinaps 31
Zarlar 32

BÖLÜM 2

Hareket sistemi 33
İskelet 33
Uzun kemikler 33
Kısa kemikler 33
Yassı kemikler 33
Düzensiz kemikler 35
Havalı kemikler 35
Kemik iliği 35
Baş iskeleti 36

Yan burun boşlukları 36
Bıngıldak 36
Gövde iskeleti 37
Omurga 37
Üst yan kemikleri 42
Alt yan kemikleri 44
Eklemler 48
İskelet kasları 50
Kasların çalışması 50

BÖLÜM 3

Kan ve dolaşım sistemi 53
Kan 53
Kan hücreleri 53
Kanın fizyolojik işlevleri 59
Bağışıklık 60
Dolaşım 60
Yürek 60
Damarlar 68
Büyük dolaşım 71
Küçük dolaşım 71
Nabız ve kan basıncı 72
Lenf dolaşımı 73
Lenf organları 73
Kan grupları 75

BÖLÜM 4

Solunum sistemi 79
Burun boşluğu 79
Gırtlak 80
Soluk borusu 82
Akciğerler 83
Solunum 85
Vital kapasite 88
Solunum merkezi 88
Göğüs zarı 89
Mediastinum 89

BÖLÜM 5

Sindirim sistemi 91
Sindirim sisteminin yapısı 91

Sindirim sisteminde mekaniksel işlemler 93
Ağız boşluğu 93
Dil 93
Damak 93
Dişler 95
Yutma 96
Mide 96
İnce bağırsak 100
Kalın bağırsak 101
Sindirim salgıları 102
Sindirimin kimyası 106
Karbonhidrat sindirimi 106
Protein sindirimi 107
Yağ sindirimi 107
Emilim 108
Artık ürünlerin atılımı 109
Büyük sindirim bezleri 110
Karaciğer 110
Pankreas 111

BÖLÜM 6

Beslenme 113
Bazal metabolizma 114
Günlük besin içeriği 115
Enerji dengesi 115
Besin maddeleri 115
Protein metabolizması 116
Karbonhidrat metabolizması 116
Kan glikozu 117
Yağ metabolizması 118
Vitaminler 118
Mineraller 119

BÖLÜM 7

Boşaltım sistemi 123
Böbrekler 123
İdrar oluşumu 127
Üreterler 128
İdrar kesesi 129
Üretra 129
İdrar ve işeme 129

ANKARA ÜNİVERSİTESİ YAYINEVİ

BÖLÜM 8

Sinir sistemi 131
Sinir sisteminin genel yapısı 131
Beyin 132
Medulla oblangata ve pons 134
Orta beyin 135
Beyincik 135
Diensefalon 136
Retiküler formasyon 137
Serebrum 138
Serebrospinal sıvı 138
Omurilik 140
Beyin-omurilik zarları 140
Çevresel sinir sistemi 141
Kafa sinirleri 142
Omurilik sinirleri 144
Refleks 145
Otonom sinir sistemi 145
Sempatik sistem 146
Para sempatik sistem 146
Otonom sinirlerde kimyasal ileti 148
Otonom sinir sisteminin fonksiyonları 148
Uykunun fizyolojisi 148

BÖLÜM 9

İç salgı sistemi 149
Hormonların etkime tarzları 149
Hipofiz 152
Nörohipofiz 152
Oksitosin 152
Adenohipofiz 152
Adenohipofiz hormonları 153
Tiroid ve paratiroid 153
Adrenal bez 156
Minerelo kortikoidler 156
Gluko kortikoidler 157
Eşey hormonları 157
Adrenal medulla hormonları 157
Pankreas 157
Ovaryum 158
Testis 158

Plasenta 159
Timus 159
Pineal bez 159

BÖLÜM 10

Üreme sistemi 161
Erkek üreme organları 161
Kadın üreme organları 165
Dış üreme organları 169
Memeler 172

BÖLÜM 11

Embriyoloji 175
Döl keseleri 175
Kadınlık olayları 177
Overyel siklus 179
Döllenme 179
Tüp bebek 180
Döllenme sonrası 181
Dölüt dışı olaylar 183
Cinsiyetin belirlenmesi 185
Kısırlık 186
Dış gebelik 186
Çoklu gebelik 187
Çift yumurta ikizleri 187
Tek yumurta ikizleri 187

BÖLÜM 12

Duyu organları 188
Göz 188
Görme olayı 192
Yardımcı organlar 193
Göz kusuru ve hastalıkları 194
Burun 195
Kulak 197
Denge 201
Dil 201
Deri 202
Deri ekleri 204

MARMARA ÜNİVERSİTESİ YAYINEVİ

MARMARA ÜNİVERSİTESİ 1883
MARMARA
ÜNİVERSİTESİ

MARMARA ÜNİVERSİTESİ YAYINEVİ

BİRİNCİ BÖLÜM

HÜCRE VE DOKULAR

Hücre, bütün canlılarda yapı ve görev bakımından en küçük birimdir. Organizma milyonlarca hücrenin birleşmesi ile oluşur. Hücreyi inceleyen bilim dalına sitoloji adı verilir. 1665 yılında İngiliz bilim adamı Robert Hooke yeni icat edilen mikroskobu kullanarak önemli bir gözlem yapmış ve şişe mantarından aldığı kesitlerle gördüğü gözeneklere hücre adını vermiştir. Daha sonra 1839 da fizyolog Purkinje hücrenin canlı içeriği olan protoplazmayı görmeyi başarmıştır.

Hücreler gözle görülmezler. Bunları mikroskop dediğimiz gereçlerle görmek mümkündür. Hücrelerin büyüklükleri farklıdır. Organizmada en büyük hücre kadın döl hücresi olan ovumdur ve 150-200 mikron çapındadır. En küçük hücre ise 7-10 mikrondur. İnsan vücudunda yaklaşık olarak 75 trilyon hücre bulunur. Bu hücrelerin 25 trilyonunu alyuvarlar oluşturur. Hücreler bulundukları yerlere göre yassı, yuvarlak, prizma, küp, iğ ve iplik gibi şekilde olabilirler (Şekil 1).

Hücreler genel olarak şu işlevleri yaparlar:
1. Bölünerek çoğalmak,
2. Alınan besinleri işlemek ve enerjiye dönüştürmek,
3. Enzim, hormon, protein ve organik maddeleri yapmak,
4. Artık ve zararlı maddeleri çıkarmak.

HÜCRENİN BÖLÜMLERİ

Yaşamın en küçük parçası olan hücrede temel olarak iki ana bölüm bulunur. 1. Sitoplazma; 2. Nukleus (Çekirdek).

1. Sitoplazma: Bir hücrede nukleusun çevresini kuşatan, saydam ve sıvı kısma sitoplazma denir. Sitoplazmanın dışını, hücrenin şeklini veren ve dış ortamla ilişkisini sağlayan hücre zarı sarar. Bu zarın önemli bazı ödevleri vardır.

Hücre zarı hücrenin çevresiyle ilişkisini sağlar. Madde alış verişi yapar. Sitoplazmada üretilen çeşitli maddeleri hücre dışına çıkartır. Vücuda giren mikropları ve yabancı cisimleri içeri alır ve bunlar hücre

MARMARA ÜNİVERSİTESİ YAYINEVİ

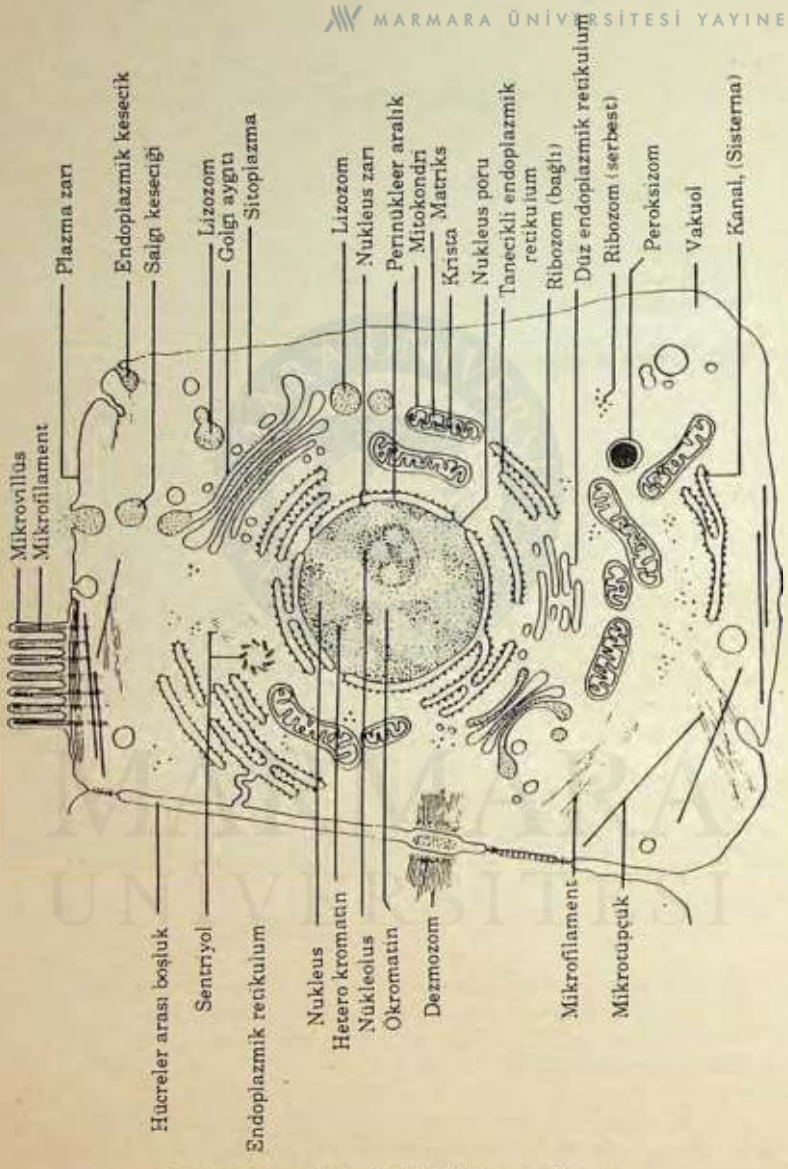

ŞEKİL. 1 Şematik olarak çizilmiş bir hayvan hücresi.

içinde etkisiz hale getirilir. Hücre bu işlevlerini yapabilmesi için zarında bazı değişiklikler gösterir. Hücre zarı bazan *mikrovillüs* denilen parmaksı uzantılar bazan da yüzlerinde içe doğru çöküntü yapar. Bu iki değişme hücre yüzeyini genişletir. Bazı hücrelerde zar *silya* denilen kılsı uzantılar meydana getirir. Bunlar hareketli ya da hareketsiz olurlar. Zar üzerinde ayrıca por denilen çok küçük deliklerde bulunur. Bu delikler eriyik maddelerin iletiminde rol oynarlar.

Hücre zarının kalınlığı 100 angströmdür (angström, mikronun onbinde biridir). Hücre zarı üç tabaka gösterir. Dış ve iç tabakalar protein, orta tabaka ise lipid yapısındadır.

Hücre, maddeleri katı ve sıvı olarak alır. Katı maddelerin alınmasına hücre yemesi *fagasitoz*; sıvı maddelerin alınmasına hücre içmesi *pinositoz* denir. Her iki olay hücre zarının alınacak maddeye yönelmesiyle olur. Yönelme zarın dışa doğru uzamasıyla yada çöküntüsü ile olmaktadır.

Sitoplazmada bulunan organeller: Sitoplazmada hücre içi sıvının yataklık ettiği çok küçük canlı oluşumlar bulunur. Bunlar mitokondri, Golgi aygıtı, ribozom, endoplazmik retikulum, lizozom ve sentrozom'dur. Bu canlı organeller her hücrede az ya da çok sayıda bulunurlar.

Mitokondri: Bazı hücrelerde sayıları 10-20 bazılarında bin kadar olabilir. 0.2 ila 5 mikron arasında değişen büyüklüğe sahiptir. Çift zar ile çevrilir ve iç zar içe doğru çıkıntılar yapar, paralel yüzeyler oluşturur. Bu yüzeyler karşı taraftan gelen yüzeylerle karışabilir. Bu şekilde iç zarın yüzeyi daha genişler. İç kısım sıvı maddelerle doludur. Ortada iki tabaka fosfolipid moleküllerinden ve her iki yandaki protein molekülleri tabakasından oluşur. Raflara benzeyen iç bükümler *krista* adını alır. Elektron taşıyıcı sistemin enzimlerini taşır. Bunlar besin maddelerindeki potansiyel enerjinin, hücresel faaliyet için gerekli olan biyolojik kullanışlı enerjiye çevrilmesinde çok önemlidir. Hücrenin enerji üretim ve solunum merkezi olarak kabul edilirler. Solunumla alınan oksijenin yardımıyla organik besin maddelerinden enerji açığa çıkarırlar. Hücrede açığa çıkan enerji ATP şeklinde saklanır ve depo edilir. Hücrenin çeşitli aktivitelerinde kullanılan enerjinin kaynağı depo edilen enerjidir. Yan ürün olarak karbondioksit ve su çıkar (Şekil 2).

Golgi aygıtı: 1898 de İtalyan bilim adamı Camillo Golgi tarafından bulunmuştur. Tek zarla çevrili kesecikler halindedir. Olgun sperm ve kırmızı kan hücreleri hariç bütün hücrelerde bulunur. Elektron mikroskopta Golgi aygıtı granülsüz paralel diziler gibi görülür. Golgi aygıtının çok sayıda görevi vardır. Hücrenin önemli yaşamsal maddele

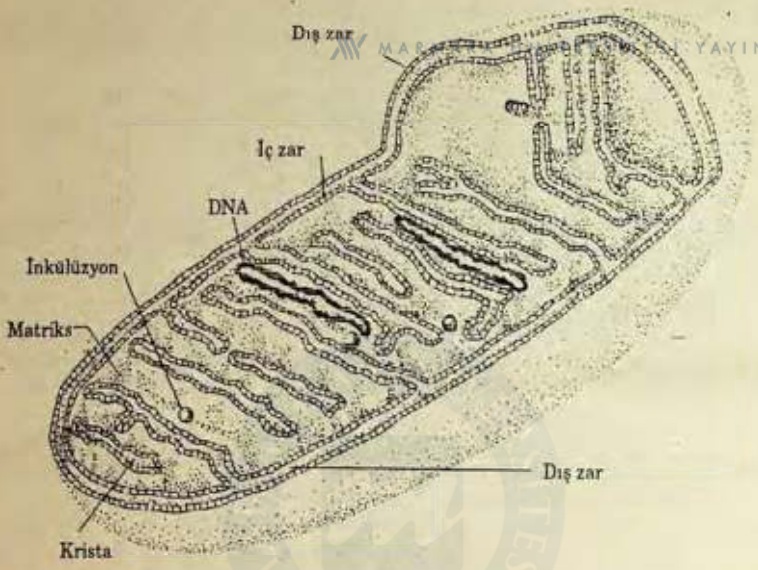

ŞEKİL 2. Mitokondri

rini meydana getirirler. Mukus salgılar, glikoprotein ve mukopolisakkaritleri yaparlar. Bağ dokunun hücrelerarası maddelerini üretirler. Lizozomları yaparlar. Golgi aygıtı lizozomları yaparken, ribozomlarda yapılan lizozom enzimlerini de sitoplazmaya bırakır.

Ribozom: Çok küçük, yuvarlak her biri 150 Angström çapında tanecikler halinde endoplazmik retikuluma bağlı organellerdir. Yapısında ribonukleik asit (RNA) ve protein bulunur. Ribozomlar proteinlerin sentezlendiği ribonükleoprotein partikülleridir. Sayıları hücreden hücreye değişir. Bağlı ve serbest olarak ikiye ayrılır. Bağlı olanlar endoplazmik retikulumun zarına yapışıktır. Serbest olanlar sitoplazma içinde tek tek ya da gruplar halinde bulunur. Ribozom gruplarına *polisom* denir. Ribozomlar, amino asitlerden, nukleus DNA'sından mesenger RNA'nın (mRNA) getirdiği mesaja göre o canlının kalıtsal yapısına uygun proteinleri yaparlar. Ribozomların kuru ağırlıklarının % 65'i RNA, % 30'u proteindir.

Endoplazmik retikulum: Sitoplazma içinde hücre zarının kesecikler halinde bulunmasıdır. Bu keseciklerin içi sıvı ile doludur. Kimi zarlar üzerinde ribozomlar yer alır. Kimi zarlar düzdür ribozom bulunmaz. Bu şekilde endoplazmik retikulum, tanecikli endoplazmik retikulum ve taneciksiz endoplazmik retikulum olarak ikiye ayrılır. Endoplazmik retikuluma bağlı olan ribozomlar protein sentezi yaparlar. Serbest ribosomların hücre içindeki proteinleri yapmasına karşın, tanecikli endoplazmik retikulum üzerinde olanlar hücreden dışarı çıkıp başka yerlere iletilecek olan proteinleri yaparlar. Tane içermeyen endoplazmik retikulum hücre içindeki ve hücre dışından alınan maddeleri sitoplazma içine dağıtırlar. Ayrıca bu maddelerin hücre dışına iletilmelerine neden olurlar. Glikojen ve lipid sindirimine de yardımcı olurlar.

Lizozom: İlk kez 1955 yılında karaciğer hücrelerinde görülmüştür. Bir zarla çevrili küçük, yuvarlak 0.5 mikron çapında hücre içi organellerdir. İçlerinde çeşitli enzimler bulunur. Bu enzimler hücrenin makromoleküler bileşenleri olan proteinleri, polisakkaritleri ve nukleik asitleri hidrolize eder. Enzimler hücre dışından alınan besin maddelerini parçalar ve eritirler. Lizozom zarının parçalanması ile bu enzimler sitoplazmaya yayılır. Zararlı maddeleri etkisiz hale getirirler. Hücrelerin savunma ve sindirim sistemi olarak iş görürler. Belçikalı biyokimyacı Christian De Duve tarafından lizozomlara intihar torbaları denilmektedir. Akyuvar ve makrofaj gibi savunma işlemi yapan hücrelerde bol miktarda bulunur. Bu hücreler doku incinmesi olan yerlere hücum ederler.

Lizozom enzimleri ribozomlarda sentez edilir. Lizozomların çoğunun hücrede Golgi aygıtı tarafından yapıldığı ileri sürülmektedir. Hücrede lizozom zarı açılır ve enzimler serbest kalınca hücre parçalanır. Bu olay ekseri hücrenin ölümü sırasında olur. Hücrenin bu şekilde kendi kendini eritmesi ve yok etmesi olayı *otoliz* olarak bilinir. Hücrede, hücre içi madde ve organcıklar lizozom içine alınır ve sindirilirse bu olaya hücrenin kendi kendisini yemesi ya da *otofaji* denir.

Sentrozom: Zarla çevrili, boru biçiminde nukleusa yakın ufak cisimciklerdir. Sentriyol denilen bir ya da iki koyu granülden yapılmışlardır. Hücrenin hareketini sağlarlar. Ayrıca mitoz bölünme sırasında mitoz mekiğini yapan iplikçikleri oluşturur.

Sitoplazmada hücrenin işlevi ile ilgili bazı cansız maddelerde bulunur. Bu maddeler belli bir işlevin sonucunda ortaya çıkarlar. Hepsine *paraplazma* denir. Bunlar salgı tanecikleri, pigmentler, yağ damlacıkları, protein ve glikojen kümeleri ve ipliksi oluşumlardır. İpliksi oluşumlar *(fibriller)* protein moleküllerinden yapılırlar. Çapları 30-100 A° dur. Hücrelerin hepsinde görülmezler. Miyofibriller, kas hücrelerinde

kasılmayı, nörofibriller sinir hücrelerinde duyu iletimini, tonofibriller epitel hücrelerinde hücrelerarasında bağlaşmayı sağlarlar.

2. Nukleus: Genel olarak hücrelerin ortasında yer alır. Çevresini sitoplazma sarar. Ekseri her hücrede bir tane bulunur. Bazı hücrelerde bu sayı artar. Örneğin, karaciğer hücreleri ve çizgili kas hücrelerinde. Alyuvarlar nukleusları bulunmayan hücrelerdir. Nukleus hücrenin denetim merkezidir. Hücredeki kimyasal tepkimeleri ve hücre bölünmesini kontrol eder.

Nukleusun üzerini çift tabakalı bir zar örter. Zarlar üzerinde çok küçük delikler bulunur. Nukleusun içi nukleoplazma denilen bir sıvı ile doludur. Bu sıvı içinde 1-4 adet nukleolus yer alır. Ayrıca kromatin vardır. Kromatin DNA ve buna bağlı proteinlerden yapılmıştır. Dişi hücrelerinin nukleuslarında nukleus zarının iç yüzüne dayalı ve yaklaşık 1 mikron çapında bir cisimcik bulunur. Buna *seks kromatini* denir. Erkek hücrelerinde bulunmaz.

Kromatin, hücrenin bölünmesi sırasında kısa ve kalın iplikçikler haline gelir. Bunlar *kromozom* adını alır. Kromozomlar kalıtsal karakterleri hücreden hücreye geçirirler. Kromozomlar genel olarak 0.2 -2 mikron çapında 0.2 ila 10 mikron uzunlukta olurlar. Şekilleri genellikle düz, çomak veya iğ şeklindedir. Bir kromozomda milyonlarca gen bulunur. Kalıtsal karakterler gen denilen bu yapılar tarafından tayin edilir. Gen, DNA'dır.

Bir insan hücresinde 46 kromozom bulunur. Bu sayı döl hücreleri dışında her hücrede aynıdır. Erkek ve kadın döl hücrelerinde 23 kromozom bulunur.

Nukleolusun zarı bulunmaz. Bunun işlevi, RNA yapmaktadır.

HÜCREİÇİ MADDELER

Hücre içinde su, elektrolitler, proteinler, lipidler, karbonhidratlar, nukleik asitler, enzimler, hormonlar ve vitaminler bulunur. Su hücrenin yaklaşık % 70-80 ni teşkil eder. Elektrolitler potasyum, magnezyum, fosfor, sülfat, bikarbonatlar ve az miktarda da sodyum, klor ve kalsiyumdur.

Hücrede sudan sonra en fazla bulunan madde proteinlerdir. Protein % 10-20 oranında bulunur. Yapı proteinleri ve enzimler olarak iki kısma ayrılır. Yapı proteinleri, hücre ve nukleus zarında sitoplazma

içindeki organellerin zarlarında ve ipliksi yapılarda yer alır. Enzimler hücredeki kimyasal tepkimelerin hızını arttıran biyolojik katalizörler olup protein moleküllerinden yapılmış özel bir kimyasal madde grubudurlar. Enzimlerin yapılarında az miktarda iz elementler ve vitaminler bulunur. Enzimlerin proteinlerin dışında kalan kısmına koenzim denir. Bir enzimde koenzim olmazsa o enzim çalışmaz.

Lipidler, yağ asitlerinin alkollerle teşkil ettiği esterlerdir. Lipidlerin dokularda en çok bulunan şekli nötral yağlardır. Bunlara trigliseritler denir. Bunları fosfolipidler ve kolesterol takip eder. Hücrenin % 2-3 nü oluşturürlar.

Karbonhidratlar, bunların hücredeki yapısal işlevleri azdır. Daha çok hücrenin beslenmesi ile ilgilidir. Bazı hücreler dışında hücrede depo edilmezler. Hücrede bulunuş oranı da % 1 kadardır.

HÜCRE ÇOĞALMASI

Hücreler bölünerek çoğalırlar. İki döl hücresinin birleşmesi ile yeni bir hücre meydana gelir. Buna *zigot* denir. Bir hücreden başlayarak sürekli bölünmelerle milyarlarca hücre oluşur.

Hücre bölünmesi üç şekilde olur.

1. Mitoz bölünme: Buna karyokinez bölünme de denir. Mitoz, hücrenin düzenli olarak bölünmesidir. Bu yolla iki yavru hücre ana hücrenin sahip olduğu kromozomların sayı ve çeşidi kadar kromozomlara sahip olur. Bu bölünmede kromozomlar boyuna olarak iki yarıya ayrılırlar. Bu bölünme doğum öncesi yaşamda ve gelişim çağında görülür. Kromozom sayısı aynı kalır ve bölünme süresi 1-1.5 saattir. Bu bölünmede dört faz ayırt edilir. 1. Profaz; 2. Metafaz; 3. Anafaz; 4. Telofaz (şekil 3).

Mitoz bölünme başlamadan önce interfaz denilen bir evre geçirilir. İnterfaz, bölünme siklusunda bir dönemdir. Hücre mitoza başladığı zaman her bir DNA molekülü (kromozomun tam bir parçası) kendi kendini replike eder ya da kendi kendinin tam bir kopyasını yapar. Bu kopya işlemi sonunda bir kromozom kromatid denilen iki kısma ayrılır. Her ikisi sentromerde birleşir. Bu basamakta kromozomlar çok incelmişlerdir. Profazda kromozomlar kalınlaşır, sentrozomdan mitoz mekiğini yapan iğ iplikçikleri oluşur (Şekil 3 A-B). Nukleus zarı kaybolduğu an artık tam olarak metafaz başlamıştır (Şekil 3 C-D). Sentromerler hücre merkezine hareket etmiş, ekvatoryal plakta bir durum

MARMARA ÜNİVERSİTESİ YAYINEVİ

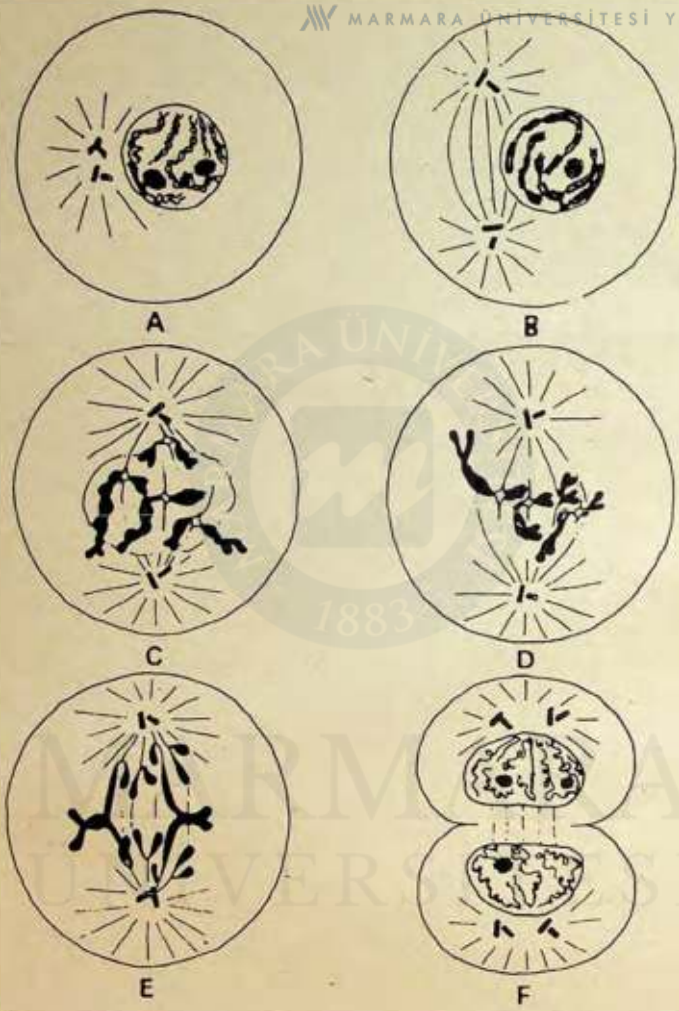

almışlar ŞEKİL 3. Mitoz bölünme. A - B Profaz; C - D. Metafaz E . Anafaz; F. Telofaz.

ve iğ ipliklerine tamamen tutunmuşlardır. Anafaz başladığı zaman sentromerleri ile iğ ipliklerine tutunmuş olan iki yavru kromatid karşılıklı kutuplara hareket ederler (Şekil 3 E). Bu evrede yeni ayrılmış olan kardeş kromozomlar görülebilir. Her bir kromozom kolu sentromerler aracılığı ile kutuplara çekilir ve sentromerlerin durumuna göre değişik özellikte biçimlenirler. Telofazda hücrenin her bir kutbunda özdeş kromozom takımları toplanır (Şekil 3 F). Kromozomlar çözülür ve yeniden interfazdaki durumu alır. İğ iplikleri kaybolur. Nukleus zarı ve sitokinez denilen sitoplazma bölünmesi oluşur.

2. Mayoz bölünme: Cinsel yolla çoğalan canlılarda önce gamet hücrelerinin yapılması ve sonra hücrelerin birleşmesi *(fertilizasyon)* gerekmektedir. Gametogenez denilen gamet hücrelerinin yapılması üreme organlarının özelleşmiş hücrelerinde olur. Gametler haploid (n) kromozom sayısına sahiptir. Gametogenez sırasında kromozom sayısı kesin olarak yarıya iner İşte bu yarıya inme olayına *mayoz* adı verilir. Bu bölünme aslında birbirini izleyen iki gerçek mitozdan oluşur. Birinci bölünme kromozom sayılarının yarıya inmesi ile ilgili olup bir tek diploid hücreden haploid iki yavru hücre oluşur. İkinci bölünme ise eşitlenme bölünmesi olup kromotidler yavru hücrelere haploid sayıda ve eşit olarak dağıtılır. Mayoz I rin profazı oldukça uzundur. Beş evreden oluşur: a) leptoten, b) zigoten, c) pakiten, d) diploten, e) diakinez.

a) Leptoten: Hücrenin kromatin materyeli yavaş yavaş ve sarmal biçimdeki kromozom halini almaya başlar (Şekil 4 a).

b) Zigoten: Ana ve babadan gelen homolog kromozomlar yan yana gelerek çiftler oluştururlar. Bu kromozom çiftleri arasında birleşmeler olur ve birleşme noktalarına *sinapsis* denir (Şekil 4 b). Sinaps yapmış homolog kromozom çiftlerine, iki kromozomdan oluştuğu için *bivalent* adı verilir.

c) Pakiten: Sinapsis yapmış, ana ve babadan gelen iki homolog kromozom ikişer kromatide ayrılarak kısalır ve kalınlaşır (Şekil 4 c). Ancak homolog kromozomların oluşturduğu bivalentteki kromatidler sentromerleri ile birbirlerine bağlı kalırlar. Böylece bir homolog kromozom çifti aslında 4 kromatidden yapılmış olduğu için bu yapıya *tetrad* denir.

d) Diploten: Sinaps yaparak bivalent oluşturan kromozomlar birbirlerinden ayrılmaya başlar. Bu ayrılma işlemi hemen tamamlanmaz. Kromatidler birkaç noktada birbirleri ile temastadır. Bu değme noktaları yüzünden kromatidler x harfi şeklinde bir biçim alırlar (Şekil 4 ç). Bu şekle *kiasma* denir. Kiasma homolog kromozomlar arasında olur. Bu sırada kromatidler değme noktalarından enlemesine kırılarak ana ve babadan gelen kromatidler arasında parça değişimi olabilir. Bu parça

MARMARA ÜNİVERSİTESİ YAYINEVİ



ŞEKİL 4. Mayoz bölünme (a - f)

MARMARA ÜNİVERSİTESİ YAYINEVİ

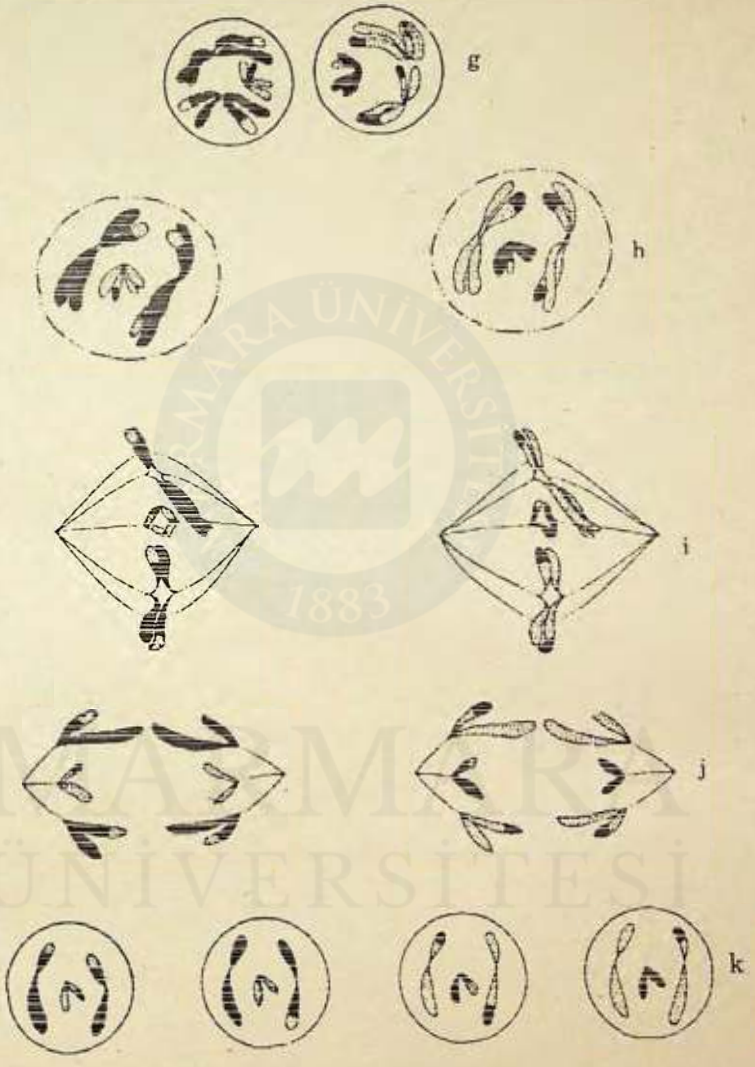

ŞEKİL 4a. Mayoz bölünme (g - k)

değişimi olayına *Krossingover* denir.

MARMARA ÜNİVERSİTESİ YAYINEVİ

e) Diakinez: Homolog kromozomlar birbirlerinden ayrılır, kromozomlarda parça değişimi olmuş fakat sayı azalması olmamıştır. Bu evrenin sonunda kromozomlar iyice spiralleşerek kısalır ve kalınlaşır (Şekil 4 d). Nukleolus kromozomlardan çözülür, parçalanır ve profaz sona erer.

Metafaz I de bivalentler ekvator tablası üzerinde rastgele dizilir (Şekil 4 e). İkişer kromatid içeren homologlar birbirlerinden ayrılır ve zıt kutuplara hareket ederler (Şekil 4 f). Bu hareket kromozom sayısını diploid durumdan haploid duruma düşürür. Telofaz I'de sitokinezle diploid ana hücreden haploid iki yavru oluşur. Bu birinci bölünmenin sonudur (Şekil 4a g). İkinci bölünme mitoz bölünmeden farklı değildir. Profaz II de iğ iplikleri ortaya çıkar (Şekil 4a h). Metafaz II de kromozomlar ekvatoryal düzlemde sıralanırlar (Şekil 4a i). Anafaz II de iki kromatidli her kromozomun sentromeri uzunlamasına ikiye bölünür (Şekil 4a j). Yavru kromatidler birbirlerinden ayrılır. Telofaz II de iki hücre sitokinezle dört mitotik ürüne bölünerek bölünme tamamlanır (Şekil 4a k).

Hücreler bir süre yaşadıktan sonra ölür. Ölen hücrelerin yerine yenilerinin meydana gelmesine *rejenerasyon* denir. Hücreler fizyolojik olmayan bazı etkiler sonucu değişim gösterir. Bu olaya da *dejenerasyon* adı verilir. Hücrelerin giderek çoğalan dejenerasyon sonucu ölmesi *nekrobiyoz*, hızla gelişen ölümleri de *nekroz* adını alır. Hücre sitoplazması ve genel hacim azalmasına *atrofi*, nukleusun küçülmesi, kenarlarının düzensiz olmasına da *piknoz* denir.

İnsan vücudunun hücrelerinin yaklaşık yedi yılda bir tüm olarak değiştiği varsayılmaktadır.

DOKULAR

Organizmada aynı işlevi yapan hücre topluluklarına *doku* denir. Dokuyu şu şekilde de tanımlamak mümkündür. Beraberce özel görevleri yapan benzer şekilde özelleşmiş bir grup ya da hücreler topluluğudur. Bir organizmada çok sayıda hücre bulunur. Bu hücreler kendi aralarında yapısal ve işlevsel birlikler oluştururlar.

Her doku çeşidi, karakteristik büyüklük, biçim ve düzene sahip hücrelerden oluşur. Dokular doğumdan önceki yaşam döneminde oluşmaya başlarlar ve erişkinlerde son şeklini alırlar. Buna göre, erişkin bir insanda dört ana doku bulunur. Bunlar: 1. Epitel doku, 2. Destek doku, 3. Kas doku 4. Sinir doku.

Yağ doku hücreleri



Kas doku hücreleri

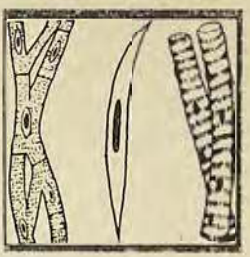

Epitel doku hücreleri



Bağ doku hücreleri



ŞEKİL 5. İnsan vücudundaki çeşitli dokulardaki hücreler.

1. EPİTEL DOKU: Epitel doku hücrelerine epitel hücreleri ya da *epitelyosit* denir. Bu hücreler birbirlerine bitişiktir, zar veya çizgi şeklinde dizilirler. (Şekil 5). Epitel doku vücut yüzeyini örten ve vücut içindeki boşlukları sınırlayan devamlı bir dokudur. Bu dokunun önemli işlevleri vardır. Bunlar, bulundukları organı dış etkilerden korumak, salgı yapmak, emmek ve maddeleri iletmektir. Bu işlevlere göre epitel doku hücreleri iki gruba ayrılır.

a. Örtü epitelyum: Yanyana dizilmiş yassı hücrelerden oluşur. Bu epitelyum tipi deri yüzeyinde, ağız, özafagus ve vaginanın iç örtüsünde bulunur. Bu epitel dokunun asıl görevi korumadır. Ancak bazı vücut bölgelerinde emilim de yaparlar. Epitel dokuda damar bulunmaz. Beslenmesi, altındaki bağ dokuda bulunan kılcal damarlar içindeki kandan geçişme yolu ile olmaktadır. Örtü epitelinin altında daima bağ dokusu vardır. Bu iki doku arasında epitel hücrelerinin alt katta olanlarının dayandığı ince bir zar bulunur. Bu zara *bazal membran* denir. Bu zarın ödevi epitel dokuyu bağ dokuya sıkıca bağlamaktır.

Örtü epiteli çok veya tek katlı olabilir. Örtü epiteli hücrelerin biçimine ve bazal membran üzerinde yaptığı kat sayısına göre çeşitlenir ve adlandırılır. Bunlar tek katlı epitel, tek katlı kübik, tek katlı prizmatik, çok katlı yassı epitel gibi isimler alırlar.

b. Salgı epitelyum: Bu epitelyum hücreleri salgı üretir ve bu salgıyı organizmanın başka hücrelerinin yararlanması için hücre dışına boşaltır. Bu olaya *salgılama* ya da *sekrasyon* denir. Salgı hücreleri belli yerlerde kümeleşirler ve bezleri yaparlar. Bu bezler örtü epitelinin



ŞEKİL 5a. İnsan vücudundaki çeşitli dokulardaki hücreler.

çoğalarak alttaki bağ dokuya çöküp farklılaşması ile oluşur. Bezlerde üretilen salgı bir kanal yolu ile vücut içindeki bir boşluğa akıtılır. Bu bezlere dış salgı bezleri denir. Karaciğer, tükürük bezleri, pankreas ve bağırsak duvarı bu tür bezlere örnektir.

İnsan vücudunda bazı bezler salgılarını doğrudan doğruya kana verirler. Bu tür bezler *iç salgı (endokrin)* bezleri adını alır. Hücre bu bezlerde ürettiği salgıyı hücre zarının dışına çıkartır. Salgı çevrede bulunan kılcal damarlar içine kendiliğinden geçer ve kana karışır. Bu bezlere örnek olarak, tiroid, hipofiz, böbreküstü bezi, paratiroid ve epifiz verilebilir.

Epitel dokuda yenilenme devamlıdır. Dökülen, ölen veya kopan epitel hücrelerinin yerleri, çevredeki diğer epitel hücreleri tarafından mitoz bölünme ile hemen doldurulur. Bezlerin salgı maddeleri protein ya da glikoprotein yapısındadır. Protein olanı tanecikli endoplazmik retikulumda, glikoprotein olan salgı, Golgi aygıtında, proteinlere karbonhidratların bağlanmasıyla meydana gelir. Salgı tanecikleri irileşir ve yoğunlaşırlar, boşaltılacakları yüzün sitoplazmasında toplanırlar. Burada hücre dışına çıkarılırlar. Çıkarılma ya da salgılama çeşitli şekillerde olur. Salgı maddesinin sitoplazma yitimi olmaksızın boşaltılmasına *merokrin* salgılama, salgı maddesiyle birlikte bir miktar sitoplazma kopuyorsa *apokrin* salgılama, hücrenin bütünü salgı maddesi oluyorsa, *holokrin* salgılama denir.

2. DESTEK DOKU: Vücutta diğer dokular ve organlar arasında mekaniksel destek ve bağlantı sağlayan dokudur. Destek doku dört kısma ayrılır: a. Bağ doku, b. Kan doku, c. Kıkırdak doku, d. Kemik doku.

a. Bağ doku: Bu dokuya *katılgan doku* adı da verilir. Vücudun her yerinde bulunur. Hücreler ve hücrelerarası maddelerden oluşur. Bu madde, bağ doku telleri, doku sıvısı ve şekilsiz maddelerden meydana gelir. Şekilsiz madde, sert ve pekişmiş bir haldedir. Dokuya sertlik ve sağlamlık verir. Asıl işlevi hücreler ve kılcal damarlar arasında bulunan doku sıvısı içindeki besinler ve artık ürünlerin difüzyonuna yardım etmektir. Hücrelerarası madde, kolloid ve kolloidal eriyik halinde bulunur. Bu durumda kılcal damarlardan hücrelere ve hücrelerden de kılcal damarlara difüzyon meydana gelir. Bu madde bağ dokusu hücreleri tarafından yapılır ve proteinleri, glikoproteinleri, karbonhidratları, mukopolisakkaridleri, lipidleri ve suyu içerir. (Şekil 5).

Doku sıvısı kılcal damar çeperlerinden difüzyonla geçen kan elementlerini içerir. Bu elementler kristaloidler, kolloidler ve hücrelerdir. Doku sıvısının hacminde bir artış meydana gelirse buna *ödem* denir. Doku sıvısı lenf kapilerleri içine sızarsa *lenf* adını alır. Hücrelerarası madde içinde üç çeşit bağ doku teli bulunur. Bunlar proteinden yapılmışlardır. Kollagen teller, elastik teller ve retiküler tellerdir.

Kollagen teller en çok ve en yaygın durumda bulunan tellerdir. Bunların ihtiva ettiği proteine *kollagen* denir. Bu teller dayanıklıdır, basınç ve çekmelerle uzamazlar. Elastik teller, esnek tellerdir. Çekildiklerinde % 100 uzayabilirler. Dallanır sık ağ yaparlar. Bunlar atardamar duvarında, kulak kepçesinde, deride bulunur. Elastik tellerin proteinine *elastin* denir. Retikular teller, çok ince ve çapları daha dardır. Bunlar kan damarları, kas telleri, sinir lifleri, yağ hücreleri çevresinde, akciğerlerde alveoller arasında, bağ doku ile diğer dokuların birleşme yerlerinde ve bazal membranda bulunur. Yapı maddesi *retikulin* adlı proteindir. Bağ doku hücrelerinin hepsi hareketlidir. Bağ dokunun sabit hücreleri *fibrositler* ile yağ hücreleridir. Hareketli hücreler *histiyosit, mast* hücreleri de *plasmosid* adını alırlar. Fibrositler en çok bulunan yaygın hücrelerdir. Bunların aktif ve genç şekillerine *fibroblast* denir. Bu hücreler protein yaparlar. Yağ hücreleri, (Şekil 5), yağ asitleri ve gliserolden oluşan nötral yağları sitoplazmalarında depo ederler. Bağ doku içinde tek tek ya da toplu ve sıkı olarak bulunurlar. Yağ hücreleri besin depo ederler ve gerektiğinde bunları geri verirler. Histiyositler, bağ dokuda oldukça sık bulunur. Kuvvetli fagositoz gösterirler. Bol miktarda enzim salarlar. En önemli görevleri savunmadır.

Mast hücreleri, bağ dokuda yaygın ve az bulunan hücrelerdir. Kan damarları çevresinde küçük gruplar meydana getirirler. Sitoplazmalarında iri ve bol granül bulunmasıyla tanınırlar.

Plazma hücreleri, lenfoid doku dışındaki bağ doku hücrelerinde

çok seyrek bulunur. Lenfositlerin farklılaşmaları ile oluştukları zannedilmektedir. Bu hücreler antikor salgılar.

ARA ÜNİVERSİTESİ YAYINEVİ

Bağ doku gevşek bağ doku ve sıkı bağ doku olarak iki çeşide ayrılır. Bu dokularda tekrar kısımlara ayrılır. Gevşek bağ doku, müköz bağ doku, gevşek bağ doku, yağ doku ve retikuler doku olarak sınıflara ayrılır. Sıkı bağ dokuda, düzenli bağ doku ve düzensiz bağ doku olarak ikiye ayrılır. Bağ doku en fazla regenerasyonu olan bir dokudur. Damar ve sinirlerin çevrelerinde bulunduğundan her doku içinde yer alır.

b. Kan doku: Vücudun sıvı olan tek dokusu kandır. Hücrelerine kan hücreleri denir (Şekil 5a). Rengi kırmızıdır. Kan, damar denilen yapılar içinde dolaşır. Damarlar vücudun her tarafını ağ gibi örmüş kapalı bir sistemdir. Kan, kan hücreleri ve bunların arasını dolduran plazma denilen sıvıdan oluşmuştur. Plazma protein, amino asit, karbonhidrat, lipid, tuz, hormon, enzim, antikor ve erimiş gazların oluşturduğu bir karışımdır. Hafif bazik karakterdedir (pH= 7,4). Kandan, kan hücreleri ve pıhtılaşan maddeler çıktıktan sonra geriye kalan sarı sıvıya *serum* adı verilir. Kan hücreleri, alyuvarlar, akyuvarlar ve kan pulcuklarıdır. Alyuvarlar *(eritrositler)* iki yüzü birbirine doğru çökmüş hücrelerdir. Kanın kırmızı rengini bu hücreler verir. Vücudun nukleussuz tek hücresidir. Akyuvarlar *(lökosit)* beyaz hücrelerdir. Tanecikli ve taneciksiz olarak ikiye ayrılır. Taneciksiz olanlar *lenfosit* ve *monositlerdir*. Tanecikli olanlar, *nötrofil, eozinofil* ve *bazofildir*. Kanda ayrıca *trombosit* denilen kan pulcukları da vardır (Bak Şekil 21).

c. Kıkırdak doku: Kıkırdak doku esnek, dayanıklı ve hafif sert bir dokudur. Çevresinde bağ dokudan bir kat bulunur. Buna *perikondriyum* denir. Bu bağ doku hücreleri daha sonra kıkırdak dokuya çevrilir. Kıkırdak doku kan damarı içermez. Kıkırdak doku hücrelerine *kondrosit* denir. Bol su içerirler. Aralarında hücrelerarası madde bulunur. (Şekil 5-a.) Bu madde bağ doku telleri ve glikoproteinden yapılmıştır. Üç çeşit kıkırdak vardır. Hiyalin kıkırdak, elastik kıkırdak ve fibröz kıkırdak. Kıkırdak soluk borusunda, gırtlakta, kulak kepçesinde, burun ucunda ve omurlar arasında bulunur.

d. Kemik doku: Vücudun en sert dokusudur ve vücuda destek sağlar. Kemik dokusu ikiye ayrılır. Süngerimsi kemik doku ve sıkı kemik doku. (Şekil 5 a)

- Süngerimsi kemik doku: Kısa kemiklerde, uzun kemiklerin alt ve üst uçlarında görülür. Kemik doku lamelleri birbirleriyle çapraz biçimde dizilmiştir. Lameller arasında ufak gözenekler oluşur. Gözenekler süngere benzer ve gözeneklerin içi kırmızı kemik iliği ile doludur.

- **Sıkı kemik doku**: Sert bir dokudur. Uzun kemiklerin gövdesini yapar. Kısa, yassı ve düzensiz kemiklerin üstlerini ince bir tabaka halinde örter. Uzun kemiklerde gövde bölümünün ortasında uzun bir kanal yer alır. Bu kanal içinde kemik iliği bulunur. Sıkı kemik dokunun yüzeyi bağ dokudan bir tabaka ile örtülmütür. Buna *periost* denir. Periost kemiği korur, gelişmesini büyümesini ve onarımını sağlar. Kemik doku canlı, dayanıklı sert bir dokudur. Omurgalıların destek iskeletini kıkırdak ve kemik oluşturur.

Sıkı kemik dokunun içi enine *(Volkman kanalı)* ve boyuna *(Havers kanalı)* uzanan küçük kanallarla doludur. Bu kanallar içinde kemik dokuya ait damar ve sinirler bulunur.

Kemik doku hücreleri *lakuna* denilen küçük kovucuklar içine yerleşiktir. Hücrelerine *osteosit* denir. Hücrelerin sitoplazmik uzantıları vardır. Kemik dokuda hücrelerarası madde organik ve anorganik maddelerden yapılmıştır. Organik madde kollagen lifler ve glikoprotein'er; anorganik maddeyi de kalsiyum ve fosfat bileşikleri yaparlar. Kalsiyum bileşikleri kemiği çok sert duruma sokarken, kollagen de kemiğin çabuk kırılmasını önler. Kemik dokusu kemik içindeki kalsiyum ve fosfor miktarını dengede tutar. Bu işlemler paratiroid bezinin saldığı parathormonun denetiminde sağlanır. Fazla kalsiyum ve fosfor kemikte depo edilir ve gerektiği durumlarda kemikten alınır. Kalsiyum eksikliğinde kemik yumuşar. Bir kemiğin bileşimi şöyledir: % 50 su, % 50 katı madde. Katı maddenin % 67 si anorganik madde (kalsiyumkarbonat ve kalsiyum fosfat) % 33 organik maddedir. Hücrelerarası madde 3-7 mikron kalınlığında lameller halinde şekillenir. Lameller, Havers kanalları çevrelerinde, bunların aralarında, kemiğin iç ve dış tarafında kemik boyunca uzanırlar. Kovuklar bu lameller arasında yer alır.

Kemik yapımı: Kemik yaşam boyunca bir yandan yıkılır, bir yandan yerine yenileri yapılır. Yapım ve yıkım olaylarında *osteoblast* ve *osteoklast* hücreleri görevlidir. *Osteoblast*, kemik yapımını sağlayan hücrelerdir. Bağ doku hücrelerinden genç fibriositlerden farklılaşır. Çevrelerine kemik dokunun hücrelerarası maddesini yaparlar ve osteositlere değişirler. Glikoprotein salgılarlar. *Ostoklast*, kemik yıkımını yapan dev hücrelerdir. Enzim yönünden zengindirler. Bu hücreler yıkım hücrelerinin yanında meydana gelirler ve çevrelerindeki kemik kırıntılarını ve artıklarını yerler. Bunlar kemik hücrelerinin geçici hücreleridir.

Kemik yapımı, bağ doku ve kıkırdak dokudan oluşur. Bağ doku hücreleri kemik hücresine farklılaşır. Kemiği yaparlar. Kıkırdak dokudan gelişmede, bağ doku hücreleri önce hiyalin kıkırdağa dönüşür. Daha

sonra kıkırdak parçalanır. Yerine bağ doku sokulur. Sonra kemikleşme olur.

MARMARA ÜNİVERSİTESİ YAYINEVİ

3. KAS DOKU: Kas doku organizmanın tüm kaslarının dokusudur. Kasılma ve gevşeme yeteneğindedir. Hücreleri iğsi ve ipliksi şeklindedir. Bu doku hücrelerine kas teli denir. (Şekil 5). Kas telleri yan yana gelirler ve demetleri yaparlar. Kas telleri ve demetleri arasında ince bağ doku bulunur. Bağ doku, kas telleri ve demetleri birbirine bağlar. İnsan vücudunda üç tip kas vardır.

a. Düz Kas, b. Yürek kası, c. İskelet kası.

a. Düz Kas: Düz kas hücreleri yaklaşık 20-200 mikron uzunluğunda, 4-8 mikron kalınlığında bir iğe benzer. Düz kaslar isteğimiz dışında çalışırlar. İç organların duvarlarında bulunurlar. Sitoplazmaları içinde bol miktarda miyofibril vardır. Bunlar boyuna uzanırlar. Enine çizgilenme göstermezler. Düz kas dokusu çizgili kas dokusuna göre yavaş ve uzun süreli kasılır. Uzun süre belli bir kontraksiyon durumunda *(tonus)* kalabilir.

b. Yürek Kası: Enine çizgilenme gösteren ve isteğimiz dışında çalışan kas dokusudur. Çizgili olması nedeniyle iskelet kası hücrelerine, istemsiz çalışmaları nedeniyle düz kasa benzerler. Kas lifleri birbirleriyle dallanırlar ve ağ yaparlar. Yürek kası hücrelerinin bağlanma yerlerine *interkalar disk* denir. Diğer iki kas türünde bu bağlanma yoktur. Bu bağlanma ile yürekteki kas hücreleri birlikte çalışır. Yürek kas hücreleri bir ya da iki nukleus ihtiva eder, sitoplazmaları boldur ve içinde boyuna miyofibriller bulunur.

c. İskelet Kası: İskelet kas hücreleri istemli olarak çalışırlar ve ağ yapmazlar. Bol nukleus içerirler. Nukleuslar yassıdır ve hücre zarına yakın olarak bulunur. Bir kas hücresi 10-100 mikron çapa ve 120 mm uzunluğa sahiptir. Kas hücresi sitoplazması içinde boyuna uzanan kas telcikleri *(miyofibril)* bulunur. Kasılma bunlarla olur. Her telcik protein moleküllerinden yapılmış iki ayrı telcikten *(miyoflament)* oluşur. Bunlar ***aktin*** ve *miyozin* adını alırlar. Miyozin kalın, aktin ise incedir.

Miyofibrili yapan miyoflamentler düzenli aralıklarla birbirleriyle bağlanırlar. Bağlanma yerlerine -Z- çizgisi denir. İki Z çizgisi arasına *sarkomer* adı verilir. Sarkomer kasılma birimidir. Yapısındaki aktin ve miyozin miyoflametleri kayma yaparlar. Aktinlerin uçları birbirine yaklaşır, sarkomerin boyu kısalır. Kasılma olayı bu şekilde meydana gelir. Bir kas hücresindeki sarkomerlerin birlikte kasılmaları kasın kasılmasını sağlar. Kas hücresinin kasılmasına enerjinin depo edildiği

ATP ve kalsiyum iyonları da etkili olur. ATP, ATPaz enzimi ile parçalanır ve depo ettiği enerji açığa çıkar, ADP ye indirgenir. Kasılmada bu enerji kullanılır. Kas hücrelerinde oksijenle organik maddelerdeki enerji açığa çıkarılır. ATP de depo edilen enerji bu şekilde elde edilir.

İstemli kas hücrelerinin sinirlenmesi motor sinirlerle olur. Sinir telleri kas hücreleri üzerinde motorplak denilen sonlar yaparlar. İskelet kası uzun süre çalışırsa yorulur. Bunun nedeni kan dolaşımının yetersiz kalışı ve kasa yeterli miktarda besin ve oksijen gelmemesidir.

4. SİNİR DOKU: Bu doku *nöron* denilen özelleşmiş hücrelerden ve bunların arasıda destek, rejenerasyon ve koruma görevleri yapan *nörogliya* denilen hücrelerinden oluşmuştur. Nöron, sinir sisteminin yapısal ve işlevsel birimidir. Yaklaşık olarak 0.1 mm çapındadır. Bir nöron, içinde nukleus bulunan genişlemiş bir hücre gövdesi ile bu hücreden uzanan bir ya da daha çok ince sinir liflerinden ibarettir. Lifler akson ve dendrit olmak üzere ikiye ayrılır. Dendrit çok sayıda olan kalın ve kısa uzantılardır. Hücre gövdesinden çıktıktan sonra kısa bir uzantı gösterirler (Şekil 5a - 6).

Akson, her sinir hücresinde bir tanedir. İnce ve uzundur. Uyartıları gövdeden çevreye iletirler. Uzaklarda dallanarak sona ererler. Sinir hücreleri, uyarılabilme ve uyartıları iletebilme özelliğine sahiptir. Dış ortamla vücut arasında bağlantı kurarlar. Çevreden alınan uyartılar dendritlerle hücre gövdesine gelir ve burada değerlendirilir. Değerlendirme sonucu beliren duyu aksonla başka bir nörona ya da vücut hücrelerine iletilir.

Sinir hücreleri, gövdelerinden çıkan uzantı sayısına göre çeşitlere ayrılır. Gövdesinden bir uzantı çıkıyorsa *unipolar*, iki uzantı çıkıyorsa *bipolar*, daha fazla uzantı çıkıyorsa *multipolar* nöron adını alır. Bir nöronda nukleus iri ve yuvarlaktır, gövde bölümünde bulunur. Çevresinde sitoplazma vardır. Nöron plazmasına nöroplazma denir ve bunun içinde *Nissel cisimciği* ve nörofibriller bulunur. Nörofibriller, çok sayıda ve ince telciklerdir. Bunlar hücre şeklinin korunmasında, hücre içi madde iletiminde, uyartı aktarımında etkilidir. Nissel cisimciği, nöroplazma içinde düzensiz dağılmış küçük kütlelerdir. Akson kısmında bulunmaz. Bu cisimciklerin yapısı ribonukleoprotein tabiatındadır. Bunlarda nöron proteinleri yapılır. Nukleolus (çekirdekcik) iri ve iyi gelişmiştir.

Sinirteli (nörit) : Bir sinir hücresinin aksonu ile aksonu saran kılıfların yaptıkları yapıya *sinirteli* denir. İki kılıf vardır. *1. Miyelin kılıf*

MARMARA ÜNİVERSİTESİ YAYINEVİ

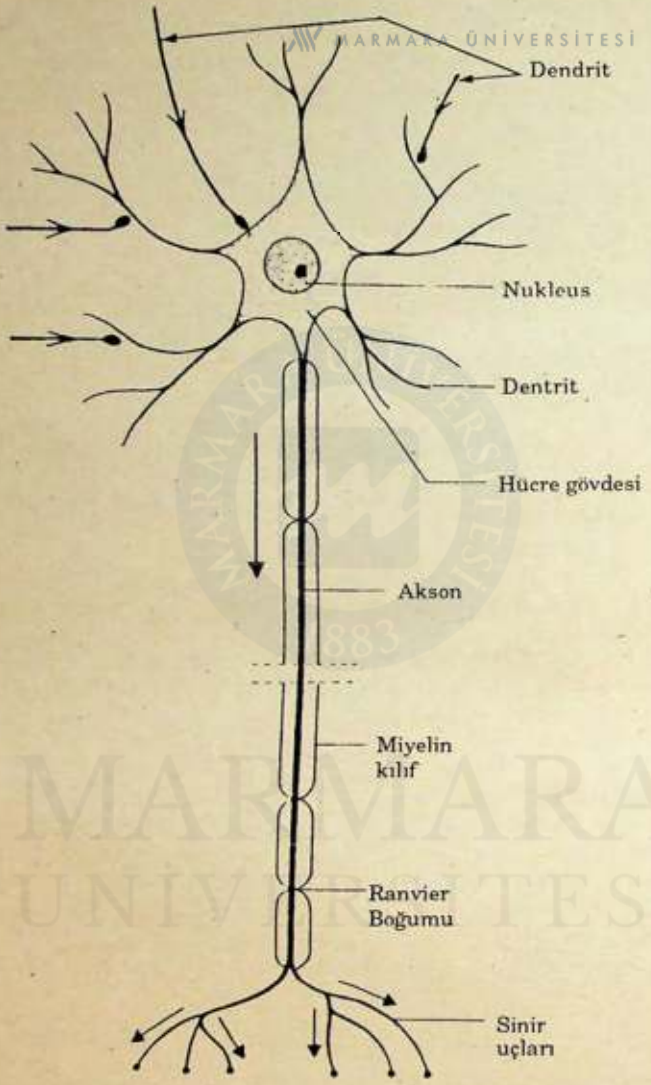

ŞEKİL 6. Sinir hücresinin genel görünüşü.

2. Schwann kılıfı.

MARMARA ÜNİVERSİTESİ YAYINEVİ

Miyelin kılıf aksonun çevresini doğrudan çevreler. Bu kılıfın dışını da Schwann kılıfı sarar. Bazı sinir hücrelerinde tek bir kılıf bulunur.

Schwann kılıfı, yassı hücrelerden meydana gelir. Bu hücreler alt alta gelerek aksonu sararlar. Miyelin kılıf yoksa doğrudan aksonu çevreler. Miyelin kılıf daha çok lipidlerden yapılmıştır. Yer yer kesinti ve yarıklar gösterirler. Bu kesinti yerlerine *Ranvier* boğumları denir. Bu boğumlar halka şeklindedir. İki boğum arası 100-900 mikrondur ve bir segmenti oluşturur.

Periferik sinirler, sinir telleri topluluklarıdır. Sinir telleri önce sinir demetleri yaparlar. Demetlerde birleşerek siniri oluştururlar. Demetleri ve çevresel sinirleri bağdokudan kılıflar sarar. Bağ doku içinde kan damarları bulunur.

Sinaps: Bir sinir lifi ile başka bir nöron ya da başka bir vücut hücresi arasında uyartının geçirildiği özel bağlanma yerine *sinaps* denir. Sinaps basit olarak, bir nöronun aksonu ile diğer nöronun dendritinin kesiştiği yer olarakta tanımlanabilir. Akson ve dendridte sinaps sırasında birbirlerine değme yoktur. İkisinin arasında bir açıklık bulunur. Bir uyartının sinapstan geçmesi için uyartının aksondan dendrite doğru olması gerekir. Sinaps *impulsun* (uyartı) geriye akışını önleyen bir kapakcık şeklinde hizmet görür. Bir nörona ait sinir lifi başka bir nöronun gövdesi ya da dendriti üzerinde sonlanabilir. Buna nöronlar arası sinaps denir. Nöronların hücre gövdeleri genellikle bir grup halinde birleşir; buna *ganglion* adı verilir.

Sinir hücreleri işlevlerine göre üç çeşittir.

1. Duyusal (sensitif) hücreler: Bu hücreler duyu organlarından aldıkları uyartıları beyin ve omuriliğe getirirler.

2. Çalıştırıcı (motor) hücreler: Beyinden ve omurilikten aldıkları uyartıları bir organa, kasa ya da beze götürürler.

3. Bağlayıcı hücreler: Bunlar beyin ve omurilikte bulunurlar. Bu iki organın dışına çıkmazlar. Organ içinde diğer sinir hücrelerini birbirlerine bağlarlar.

Sinir hücreleri doğumdan sonra çoğalmazlar ve ölen nöronun yerine yenisi yapılmaz. Rejenerasyon yoktur. Ancak periferik sinirlerde rejenerasyon olur.

ZARLAR

MARMARA ÜNİVERSİTESİ YAYINEVİ

Vücutta bazı organların üzeri ince bir tabaka tarafından sarılır. Bunlara zar adı verilir ve üç türlü zar vardır. 1. Müköz zarlar; buna mukoza katmanı da denir. Sindirim, solunum, üreme, ve boşaltım sistemlerinin organlarında yer alır.

Müköz zarda genellikle bağ dokudan bir tabaka bulunur. Bu tabaka epitel hücrelerinin altındadır. Müköz zarlarda, koruma, mukus salma işlemleri yapılır. Bu salgı yüzeyi ıslatır, kayganlaştırır. Ayrıca sindirim kanalından besinleri emme işini de yapar.

2. Seröz zarlar: Vücut boşluklarını ve boşluklardaki organları saran bir yapıdır. Tek katlı yassı epitel hücreleri ve bunun altında bulunan ince bağ dokudan yapılmıştır. Önemli seröz zarlar şunlardır: *Perikart*, yüreği sarar; *plevra*. akciğerleri ve göğüs boşluğunu örter; *periton*, karın ve leğen boşluğunu ve bu boşluklardaki organları sarar.

3. Sinovial zarlar: Özelleşmiş seröz zarlardır. Eklemlerdeki eklem kapsüllerinin iç yüzeyinde, tendon kılıflarında görülür. *Sinovia* denilen eklem salgısını salgılar. Ekleme katılan kemiklerin sürtünmesini önler.

1883
MARMARA ÜNİVERSİTESİ

MARMARA ÜNİVERSİTESİ YAYINEVİ

İKİNCİ BÖLÜM

HAREKET SİSTEMİ

Hareket sistemi iskelet, iskelet kasları ve eklemlerden oluşur.

İSKELET

Vücuda destek ve biçim veren iskelet, irili ve ufaklı 206 kemikle, bunlar arasındaki eklemlerden oluşur. Ayrıca hücre, doku ve organlarını birarada tutmak için ligament ve tendon denilen özel bağ doku liflerini de içerir (Şekil 7).

İskeletin başlıca işlevleri şunlardır.
1. Organları korumak,
2. Kasların ve eklemlerin yardımıyla vücut hareketlerini yapmak,
3. Bazı mineralleri depo etmek,
4. Kemik iliği ile kan hücresi yapmak.

İskeleti meydana getiren kemikler, biçimlerine göre beş gruba ayrılırlar.
1. Uzun kemikler, (kol, uyluk ve bacak kemikleri),
2. Kısa kemikler, (elbileği, eltarağı, ayakbileği, ayaktarağı kemikleri),
3. Yassı kemikler, (kafatası, göğüs kemikleri ve kaburgalar),
4. Düzensiz kemikler (omurlar),
5. Havalı kemikler.

1. Uzun kemikler: Uzunluk, enlilik ve kalınlıkları farklıdır. Vücut hareketi genelde bu kemiklerle sağlanır.

2. Kısa kemikler: Dışları kemik dokudan ince bir katmanla kaplıdır. İçleri süngersidir. Burada kemik lamelleri birbirleri ile kesişmeler yapar. Gözenekler meydana getirirler. Bu gözeneklerin içinde kırmızı kemik iliği bulunur.

3. Yassı kemikler: Yassı görünümlü kemiklerdir. Yüzleri kemik dokudan ince bir tabaka ile örtülüdür. Burada da gözenekler ve kırmızı kemik iliği bulunur.

MARMARA ÜNİVERSİTESİ YAYINEVİ

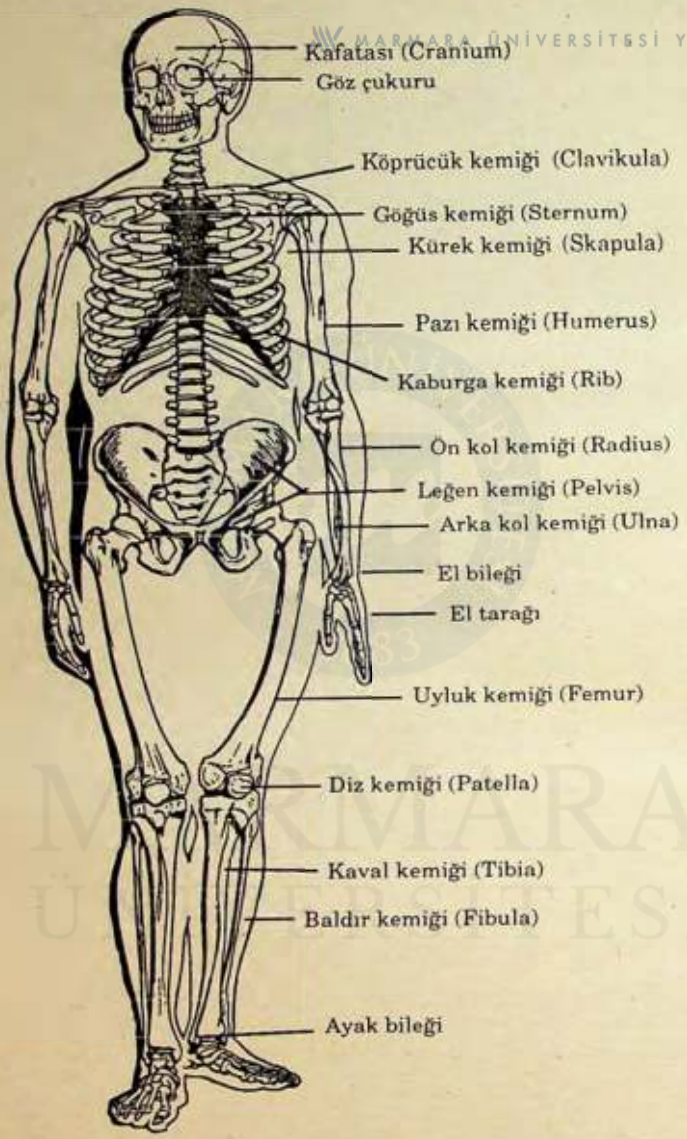

ŞEKİL 7. İnsan İskeleti.

4. Düzensiz kemikler: Değişik biçimlerde yapılanma gösterir. Sıkı ve süngersi yapı belli bir düzen göstermez.

5. Havalı kemikler: Bu kemiklerin içinde hava dolu boşluklar bulunur. Baş iskeletinde yer alırlar. Etmoid, sfenoid, frontal, maksilla böyle kemiklerdir. Boşluklara paranazal sinuslar ya da yan burun boşlukları denir.

Makroskopik olarak bir uzun kemikte şu kısımlar vardır. Kemiğin gövde kısmına *diafiz* denir. Bu kısım bütünüyle sıkı bir kemiktir. İç kısmında ilik kanalı bulunur ve bu kanalda sarı kemik iliği yer alır. Uzun kemiklerin en uç kısmına *epifiz* denir. Epifizin yüzeyi sıkı kemiktir. İç kısmı ise süngersi kemiktir. Bol gözenekleri vardır. Bu gözenekler kırmızı kemik iliği içerir. Uzun kemiklerin iki uçunda komşu kemiklerle eklem yapan eklem yüzü bulunur. Uzun kemiğin dış yüzünü saran sıkı bağ doku tabakası ise *periost* adını alır. Diafizin ilik kanalına bakan yüzeyini saran sıkı bağ doku tabakasına da *endost* denir (Şekil 8).

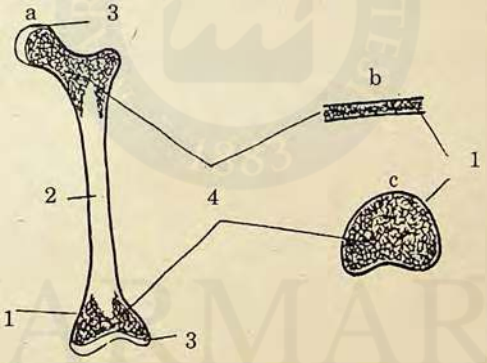

İç ŞEKİL 8 . Kemik çeşitlerinde yapısal görünüm: a. Uzun kemik b. Yassı kemik c. Düzensiz kemik. 1. Sıkı kemik doku 2. İlik boşluğu ve sarı ilik 3. Eklem kıkırdağı 4. Süngerimsi kemik doku ve kırmızı ilik (Hatipoğlundan).

Kemik iliği: Kemik iliği kan yapıcı retiküler bağ dokudan yapılır. İçlerindeki hücreler devamlı olarak kan hücreleri üretirler.

İki türlü kemik iliği vardır. Birincisi kırmızı kemik iliği ikincisi ise sarı kemik iliğidir. Doğumdan sonra bütün kemiklerin içindeki ilik kırmızı kemik iliğidir. Yaşlılıkla kemiklerdeki ilikler sarı kemik iliğine

çevrilir. Sadece baş ve göğüs kemiklerindeki ilik sürekli olarak kırmızı kemik iliği olarak kalır. Kan yapıcı hücrelerin yerlerini yağ doku hücreleri alır.

Kemik grupları: Kemikler bulundukları yere göre gruplara ayrılır: 1. Baş kemikleri; 2. Gövde kemikleri; 3. Üst yan kemikleri; 4. Alt yan kemikleri. İnsanda bulunan 206 kemiğin 29'u başta, 51'i gövdede, 64 üst yanlarda, 62 alt yanlarda bulunur. Omurganın sağrı bölgesini yapan 5 omurun birleşerek yaptığı sağrı kemiği bir kemik sayılır. Eğer bu kemikleri yapan omurlar ayrı ayrı sayılırsa vücuttaki toplam kemik sayısı 213-214 kadar olur.

Kemiklerin beslenmesi: Uzun kemikleri besleyecek küçük arter damarlar yüzeydeki küçük delikçiklerden kemik içine girerler. Kemik içindeki küçük kanallar da toplanarak ağlar oluştururlar. Bunları izleyen küçük toplardamar birleşerek kemik yüzeyinden çıkarlar. Yassı kemiklerde beslenme komşu damarlardan sokulan dallar ve bir atardamarın süngersi tabakadaki dalları ile sağlanır. Sinirlerde atar ve toplar damarlara eşlik ederek kemik içinde dağılır.

Baş iskeleti: Baş kemiklerinin yaptığı iskelettir. Kafa ve yüz kemikleri olarak ikiye ayrılır. Baş iskeletinin toplam 29 kemiğinin 14 ü yüzde, 8 i kafada 6 tanesi kulaklarda bulunur ve bir tanesi serbest olan dil kemiğidir (Şekil 9).

Yanburun boşlukları (sinus paranasalis): Bunlara hava boşluklarıda denir. Dört tanedir. Bu boşluklar dört havalı kemikte bulunurlar. İçleri hava ile doludur. İç yüzleri ince epitel ve bağ doku ile kaplıdır. Bu dokuların hastalanmasına *sinüzit* denir. Her boşluk burun boşluğuna bir delikle açılır. Bu boşlukların başın ağırlığını hafiflettiği ve sesin şekillenmesine yardımcı oldukları zannedilmektedir.

Bıngıldak (fontıculus): Kafa tavanı kemikleri ve yüz kemiklerinin tamamı, alt burun kemiği dışında, iki gelişme evresi gösterirler. Bunlar membranöz evre ve osseöz evredir. Kafa tavanında yeni doğmuş çocuklarda membranöz evre kemikleşme göstermez. Kemikleşme olmayan yerlere *fonticulus* ya da *bıngıldak* denir. Ön, arka bir, ön yan ve arka yan iki tane olmak üzere altı bıngıldak bulunur. Ön bıngıldak 18 aylık iken sertleşir. Frontal ve paryetal kemiklerin eklem yerlerinin birleştiği yerdedir. Arka bıngıldak daha küçüktür ve iki aylık iken kemikleşir. Diğer dört küçük bıngıldak ise doğum sonrası kemikleşir.

MARMARA ÜNİVERSİTESİ YAYINEVİ

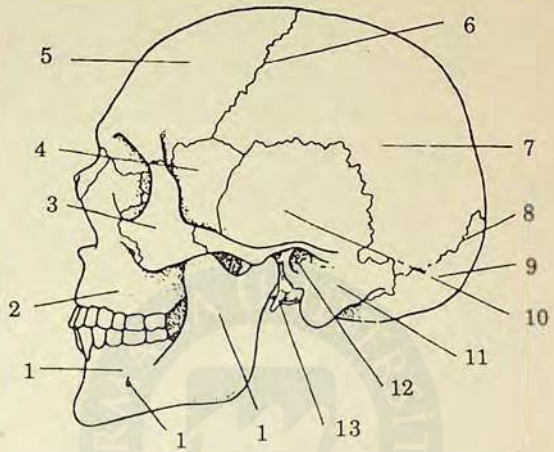

ŞEKİL 9. Baş iskeleti: Yandan görünüş. 1. Mandibula (alt çene); 2. Maksilla (üst çene) ; 3: Zigomatikemik (elmacık); 4. Sfenoid kemik (taban k.); 5. Frontale (alın); 6. 8 Sutura (eklem); 7. Paryntal (yankafa k.); 9. oksipital (artkafa k.); 10. Temporal (şakak); 11. mastoid çıkıntı; 12. dış kulak k. deliği; 13. Formentale.

GÖVDE İSKELETİ

Gövdenin iskeletini göğüs ve omurga kemikleri meydana getirir.

Omurga: (columna vertebralis) Vücudumuzun gövde kısmında, arkada, yukarıdan aşağıya uzanan ve alt alta dizilmiş kemiklerden oluşur. Omurga yukarıda artkafa kemiği, göğüste kaburga kemikleri, aşağıda ise kalça kemikleri ile eklem yapar.

Omurga, omur (vertebra) denilen 33 kemikten meydana gelir ve beş bölgeye ayrılır. Boyun bölgesi 7 (cervical vertebra), göğüs bölgesi 12 (dorsal vertebra), bel bölgesi 5 (lumbar vertebra), sağrı bölgesi 5 (sacral vertebra) ve kuyruk bölgesi 4 (coccyx) omur ihtiva eder (Şekil 10).

Sağrı ve kuyruk bölgesi omurları birleşerek iki ayrı kemik yaparlar. Bunların ilkine sakrum (sacrum) ikincisine de koksiks (coccyx) adı verilir. Omurgada ayrı olursa 33, birleşmiş durumda ise 24 omur vardır.

MARMARA ÜNİVERSİTESİ YAYINEVİ

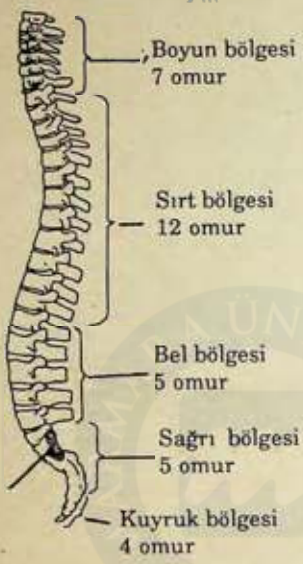

ŞEKİL 10. Omurga.

Omur : Omurlar hemen hemen birbirlerine benzerler. Genel olarak her omurda şu kısımlar bulunur.

1. Cisim (corpus vertebrale),
2. Omur yayı (arcus vertebra) 7 çıkıntı vardır.
   a) Yan çıkıntılar 2, b) Arka çıkıntılar 1, c) Eklem çıkıntıları 4
3. Delikler
   a) Omurlararası delik (for. intervertebrate)
   b) Omur deliği (for. vertebrale)

Omurga delikleri üst üste gelerek omurga kanalını *(canalis vertebralis)* yaparlar. Bu kanal içinde omurilik (*medulla spinalis*) bulunur. Eklem çıkıntıları bir omurun alt ve üst üste gelen iki omurun yan taraflarında oluşur. Bu deliklerden omurilik sinirleri çıkar. İki omur kemiği arasında omurlar arası yastık (*intervebral disk*) bulunur. Bu kıkırdak dokudan yapıldığından bir ölçüde harekete izin verir. Yastığın çevresi sıkı bağ dokudan, içi özel bir sıvıdan yapılmıştır. Bu yastıklar yerlerinden oynayıp yanlara kayabilirler. Bu duruma *bel fıtığı* denir. Kayan disk omurilik sinirini kemik arasına sıkıştırır ve çok şiddetli ağrı yapar.

MARMARA ÜNİVERSİTESİ YAYINEVİ

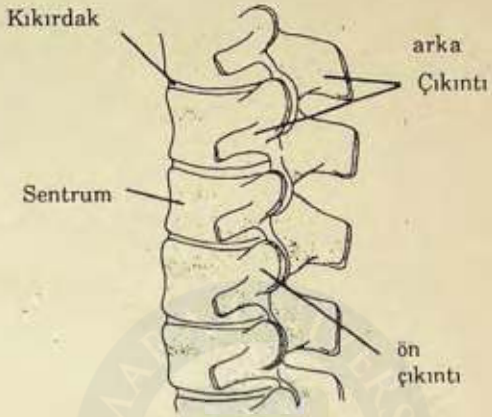

ŞEKİL 11.Bel omuru.

Omurlar birbirlerine ön, arka ve yan bağlarla *(ligamet)* bağlanırlar. Aralarında küçük kaslarda vardır. Omurga düz değildir. Öne ve arkaya eğiklik gösterir. Öne eğriliklere *lordoz*, arkaya eğriliklere *kifoz* denir. Omurgada yanlara eğriliklerde vardır. Buna da *skolioz* denir.

Boyun (vertebra cervicalis): Bu bölgede 7 omur bulunur. Bunlardan üst ikisinden ilki *atlas* ikinci *aksis* adını alır. Boyun omurlarında ayırıcı olarak yanlarda birer delik bulunur. Bu deliklerden beyine giden atardamar (a.vertebralis) geçer. Arka çıkıntıları iki uçludur. Atlas kemiğinde arka çıkıntı bulunmaz. Aksiste yukarı doğru uzanan bir çıkıntı vardır. Atlas kemiği artkafa kemiği ile eklem yapar. Bu kemik başı taşır. Başın hareketlerini yaptırır. Aksis ise baş dönme hareketlerini sağlar (Şekil 12).

Göğüs (thorax): Göğüs boşluğu da denir. Omurlar dışında gögüs kemiğinde 25 kemik bulunur. Bunların 12 çifti kaburga, 1'i göğüs kemiğidir.

Göğüs omurları alt ve üst uzantılarla bitişik omurlara, yan çıkıntıları kaburgalarla eklem yaparlar. Göğüs kemiği *(sternum)* önde bulunan yassı, ön ve arka iki yüzü olan kemiktir. Kaburgalar ve köprücük kemikleriyle eklem yapar. Hançer biçiminde ve 15-20 cm uzunluğundadır.

MARMARA ÜNİVERSİTESİ YAYINEVİ

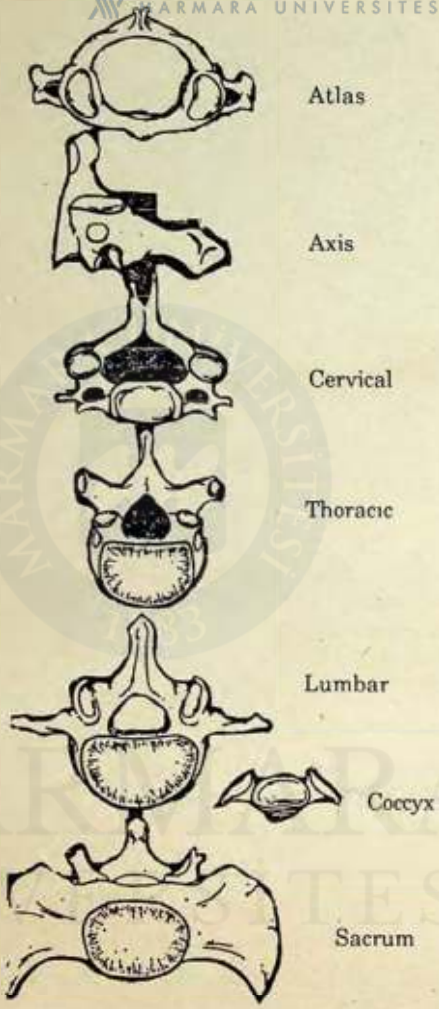

Şekil 12. İnsan omur tipleri.

MARMARA ÜNİVERSİTESİ YAYINEVİ

Göğüs kemiği, 12 çift kaburga ve 12 göğüs omurunun çevrelediği boşluğa göğüs boşluğu *(thorax)* denir. Kaburgalar *(costae)* ince, uzun ve yay gibi bükülü kemiklerdir. Sağ ve solda olmak üzere 12 şer tanedir. Hepsi arkada omurlarla eklem yaparlar. İlk 7 çift önde göğüs kemiği ile eklem yapar. 8, 9 ve 10. çiftler kıkırdak parçalarla 7. çifte bağlanır. 11 ve 12. çiftlerin ön uçları serbesttir (Şekil 12).

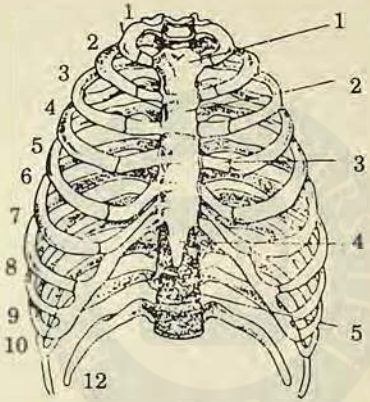

ŞEKİL 13. Göğüs iskeleti. 1. Manubrium sterni; 2. Sternum; 3. Kıkırdak kaburga; 4. Ksifoideus; 5. Omurga; 6. Kaburgalar (1 - 12)

Bel omurları (vertebra lumbalis): Beş tanedir. En büyük omurlardır.Arka çıkıntılar kısa ve kalındır (Şekil 11 - 12).

Sağrı (sacrum): Beş omurun aralarında birleşerek yaptıkları bir kemiktir. Sakrum beşinci bel omuru ve kalça kemikleri ile eklem yapar (Şekil 12).

Sakrumun ön yüzü iç bükeydir. Bu yüzde dört çift delik vardır. Arka yüz dışa dönüktür ve burası pürtüklüdür. Burada da dört çift delik bulunur. Deliklerden omurilik sinirleri çıkar. Önde beşinci bel omuru ile sakrumun eklem yaptığı yerde bir kabartı bulunur ve *promontoryum* adını alır.

MARMARA ÜNİVERSİTESİ YAYINEVİ

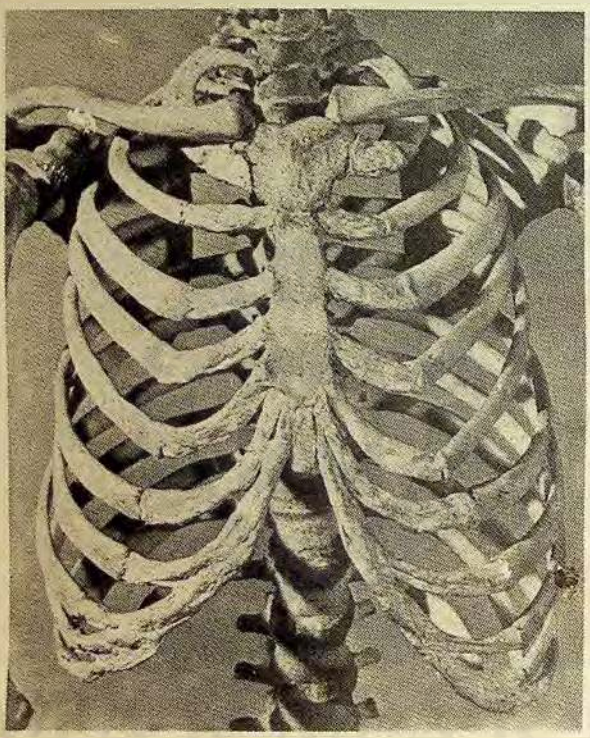

Resim 1. Göğüs iskeleti.

Kuyruk sokumu (coccyx) : Dört omurun birleşmesi ile oluşur (Şekil 12).

Üst yan kemikleri: Bunlar omuz, ön kol ve el kemikleridir.

Omuz (omos): Omuz kemerinde iki kemik bulunur. 1. Kürek kemiği *(scapula)*; 2. Köprücük kemiği *(clavicula)*. Kürek kemiği yassı ve üçgen şeklindedir. Omuzun arkasında kaburgalara yaslanmış olarak bulunur. Ön ve arka yüzlere *korakoid* ve *akromiyon* denir. Ön yüz sığ bir çukurdur. Burada kaburgalara değer. Arka yüzde *spina scapula* denilen bir çıkıntı vardır. *Glenoid* denilen çukur humerusla eklem yapar (Şekil 14).

MARMARA ÜNİVERSİTESİ YAYINEVİ

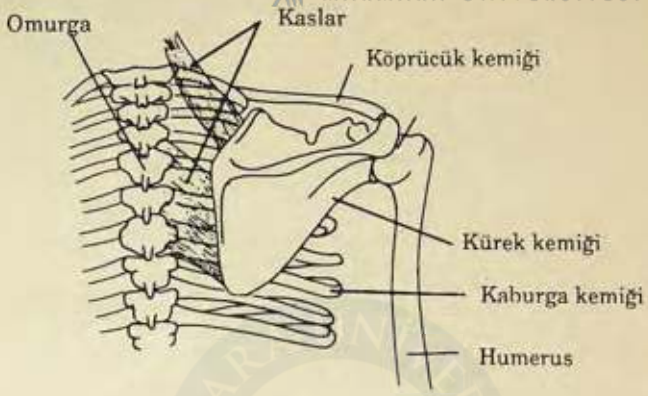

ŞEKİL 14. Köprücük kemiği ve kaburgalar.

Köprücük kemiği (clavicula): Omuzun önünde omuz ile göğüs arasında köprü yapan kemiktir. Uçları göğüs ve kürek kemiği ile eklem yapar (Şekil 14).

Kol (brachium): Omuz eklemi ile dirsek eklemi arasında kalan vücut parçasına kol denir. Kolda bir kemik bulunur. Buna kol *(humerus)* ya da pazı kemiği denir (Şekil 15). Üst ucu kürek kemiği ile alt ucu dirsek kemiği ile eklem yapar. Üst ucunda iki kabartı vardır. Alt ucun iki yanında *epikondil* denilen çıkıntılar bulunur. Humerus gövdesinin dış yan yüzünün ortasında pürtüklü bir alan vardır. Buna *deltoid kas* yapışır (Bak şekil 20).

Önkol (antebrachium): Dirsek eklemi ile elbilek eklemi arasında kalan vücut parçasıdır. Ön kolda iki uzun kemik vardır. Avuç içi öne baktığında dış tarafta olanı döner kemik *(radius)*, iç tarafta olanı dirsek kemiği *(ulna)* adını alır. Radiusun üst ucu humerus ve ulna ile eklem yapar. Ulnanın üst ucu humerus ve radiusla, alt ucu radiusla eklem yapar (Şekil 15).

El (manus): Elbileği, el tarağı ve parmaklardan oluşur. Elbileğinde *(carpus)* iki sırada dizilmiş, sekiz kısa kemik uzanır. Üst sırada yer alan dört kemik ön koldaki döner kemikle; alt sıradaki dört kemik eltarağı kemikleri ile eklem yaparlar. El bileğinden beş parmağa doğru beş tane eltarağı *(metacarpus)* kemiği uzanır. Bir parmakta *(digiti)* baş parmak dışında, üç küçük parmak kemiği *(phalanx)* bulunur (Şekil 15).

Baş parmakta iki tanedir. Buna göre bir elin parmaklarında 14 kemik bulunur. Eldeki toplam kemik sayısı 27 dir.



Resim 2. Omuz kemiği ve köprücük kemiği

Bir üst yanda 2 omuz, 1 kol, 2 önkol ve 27 el parmağı kemiği olmak üzere toplam 32 kemik bulunur.

Altyan kemikleri: Kalça, uyluk, bacak ve ayak kemikleridir.

Kalça: Kalçada iki kalça kemiği *(coxa)* bulunur. Bir kalça kemiği üç kemiğin birleşmesi ile meydana gelmiştir. Bunlar leğen kemiği *(ilium)*, oturak kemiği *(ischii)* ve çatı kemiği *(pubis)* dir. Arkada iki kalça kemiği, aralarında bulunan sağrı kemiği ile eklem yapar. Üç kemiğin birleştiği dış yüzde *asetabulum* denilen hokka benzeri bir çukurluk vardır. Buraya uyluk kemiğinin başı girer ve uyluk eklemini yapar (Şekil 16).

MARMARA ÜNİVERSİTESİ YAYINEVİ

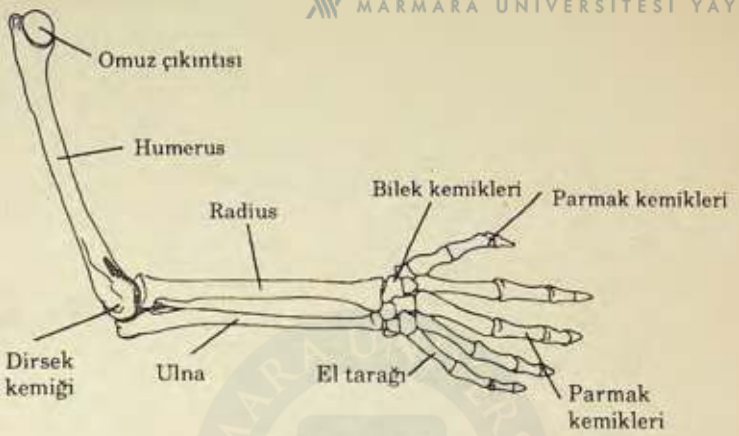

ŞEKİL 15. Kol kemikleri

Pelvis: İki kalça kemiği, sakrum ve koksiks'in birlikte yaptıkları eklemlerle oluşur. İki bölüme ayrılır. Büyük pelvisi ilium kemiklerinin kanatları çevreler. Küçük pelvisi *pubis* (çatı), ischii (oturak), sacrum ve koksiks kemikleri oluşturur (Şekil 16). Küçük pelviste idrar kesesi, rektum, kadında uterus, tuba uterina ve ovaryumlar, erkekte prostat, g. seminalis ve ductus deferens bulunur. Küçük pelvis kadında doğum kanalı işlevini görür. Doğum sırasında çocuk buradan geçer. Kadında pelvis daha geniştir. Fakat erkek pelvisinden daha küçüktür.

Uyluk (femur): Kalça eklemi ile diz eklemi arasında kalan vücut parçasına denir. İskeletin en uzun kemiği uyluk kemiğidir (Şekil 17).

Uyluk kemiğinin üst ucunda üç kısım vardır. Gövde silindir şeklindedir. Alt tarafında iç ve dış kondiller ve bunlar arasında kondiller arası çukur bulunur. Diz ekleminin olduğu yerde uyluğun ön alt ucunda piramide benzeyen ve uylukla eklem yapan bir kemik bulunur. Bu kemiğe diz kapağı *(patella)* kemiği denir. Bunun üzerinden uyluk kasının bağı geçer.

Bacak (crus): Diz eklemi ile ayak bileği eklemi arasında kalan vücut parçasıdır. Burada iki uzun kemik bulunur. Ön iç yanda olanına incik kemiği *(kaval kemiği, tibia)*, arka dış yanda olanına iğne *(ig. fibula)* kemik denir (Şekil 17).

İncik, en kalın kemiktir. Üst ucu dışyan ve içyan kondille, bir kon

MARMARA ÜNİVERSİTESİ YAYINEVİ

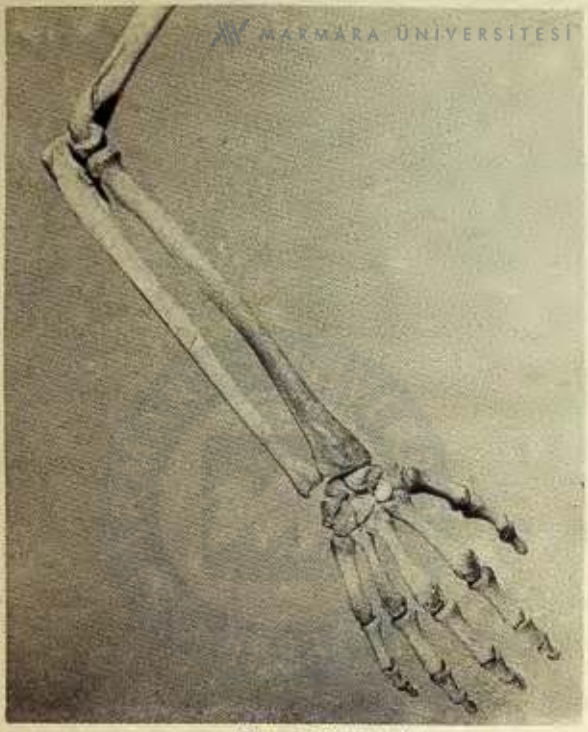

Resim 3. El iskeleti.

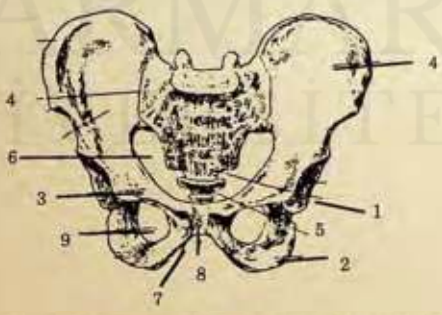

ŞEKİL 16. Pelvis iskeleti 1. Sakrum; 2. Ischii (oturak k.); 3. Pubis (çatı k.); 4. Ilium (Leğen k.); 5. Coccyx; 6. Pelvis boşluğu; 7. Symphysis pubis; 8. Pubisin alt kısmı;

diller arası çıkıntıya, uyluklar eklem yapan iki yüze sahiptir. Gövdenin ön üst bölümünde kabarıklık bulunur. Buraya uyluk kası yapışır.

Ayak (pedis): Ayak ayakbileği, ayaktarağı ve parmaklardan oluşur. Ayakbileğinde *(tartus)* yedi kemik vardır. Bunlardan aşık kemiği *(talus)* ve topuk kemiği (*calcaneus)* iri kemiklerdir. Topuk kemiği ayağın arka ve alt kısmını yapar. Topuk kemiği iki kemiğin birleşmesinden oluşur. Vücudumuzun bütün ağırlığı bu kemiğe biner. Baldır kasının kirişi *(aşil kirişi)* bu kemiğe yapışır. Aşık kemiği üstte bulunur. Ayak bileğinin diğer beş kemiği öne doğru yerleşmiştir. Bunları beş tane ayaktarağı kemiği izler. Ayak parmaklarındaki kemik durumu eldekine benzer. Baş parmak iki, diğer parmaklar üç küçük kemikten yapılmıştır (Şekil 17).

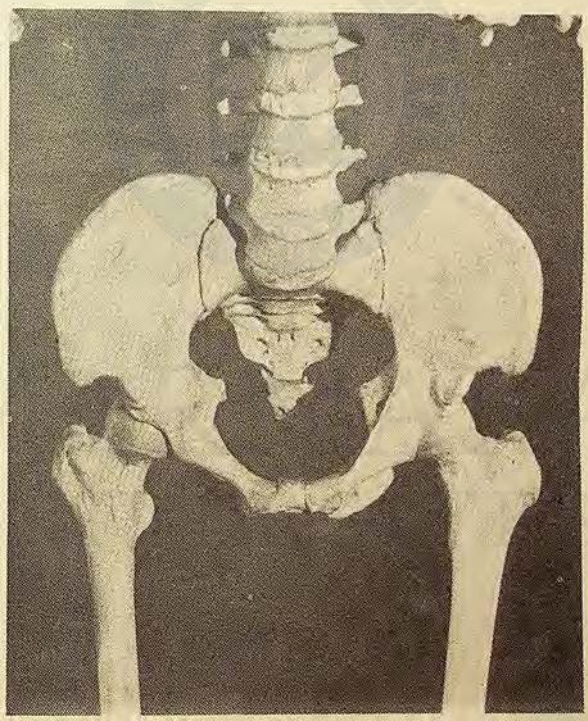

Resim 4. Pelvis kemiği.

MARMARA ÜNİVERSİTESİ YAYINEVİ

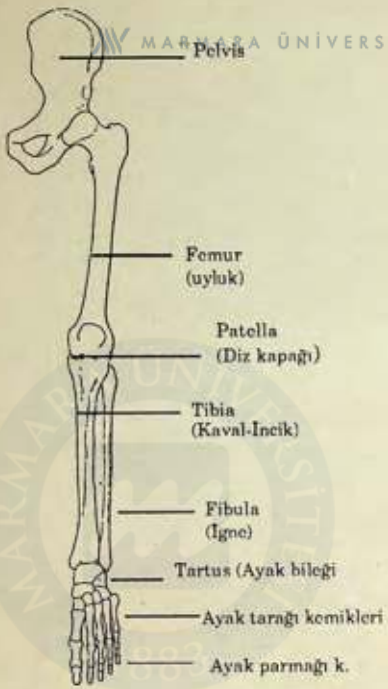

ŞEKİL 17. Kalça ve ayak kemikleri.

EKLEMLER

İki kemik arasındaki bağlanma noktasına eklem denir. Üç çeşit eklem bulunur. Bunlar: 1. Oynar eklemler; 2. Oynamaz eklemler; 3. Yarıoynar eklemler.

1. Oynar eklem: İnsanın hareketini sağlayan eklemlerdir. Beş çeşit oynar eklem vardır: Sferoid, elipsoid, ginglimus, trokoid ve sellar eklem. Sferoid türü eklem her çeşit hareketi geniş şekilde yapar. Diğerlerinde hareket daha azdır. Bunlar daha çok germe ve bükme hareketlerini yaptırır.

2. Oynamaz eklem : Bu tür eklemlerde hareket yoktur. Eklemler kemiklerle çok sıkı bağlanmıştır. Bu tür eklemler yüz kemikleri, kafa kemikleri, sağrı ve kuyruk omurları arasında görülür. Dişler, yerleştikleri

MARMARA ÜNİVERSİTESİ YAYINEVİ

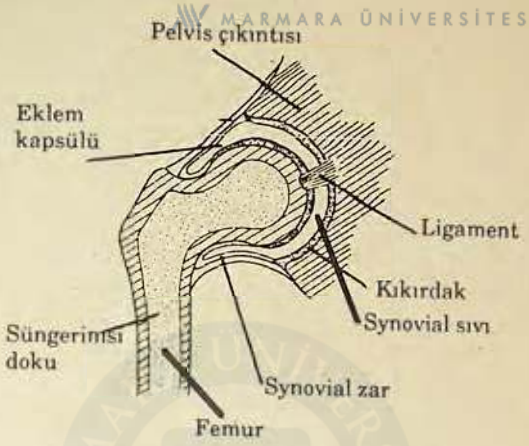

ŞEKİL 18. Pelvis, femur, ligaments arasında eklem.

oyuklarda kemikle aralarında oynamaz eklem meydana getirirler. Bu özel ekleme *gomfozis* denir.

3. Yarıoynar eklem : Bu eklemlerde eklemleşen iki kemik arasında kıkırdak ya da sıkı bağ doku bulunur. Aradaki yapının esnekliği oranında kemikler biraz hareket ederler. Bu tür eklemler boyun, göğüs ve bel omurları arasında ve iki kalça kemiğinin ön birleşme yerinde görülür.

Oynar eklemin yapısı: Ekleme katılacak olan eklemin eklem yüzleri hiyalin kıkırdakla örtülüdür. Buna *eklem kıkırdağı* adı verilir. Bir kemikten diğerine uzanan bağ dokudan bağlar *(ligament)* vardır (Şekil 18). Bunlara eklem bağları denir. Eklem kapsülünün dışında bulunan bağlara dış bağlar, eklem boşluğu içinde kalan bağlara da iç bağlar denir. Bunlar eklemi kuvvetlendirir. Eklemleşen kemiklerin uçları ortak bir kapsülle sarılmıştır. Buna *eklem kapsülü* denir. Kapsülün iç yüzü ince bir zar ile kaplıdır. Kapsül eklemde bir boşluk oluşturur. Bu boşluğa eklem boşluğu denir. Bu boşluğun içinde eklem sıvısı *(synovia)* bulunur. Bu sıvı kayganlık yapar. Eklem yüzlerinin sürtünmesini ve incinmesini önler (Şekil 18 - 19).

Önemli eklemler: Omuz eklemi, dirsek eklemi, elbileği eklemi, kalça eklemi, diz eklemi, altçene eklemi, ayakbileği eklemi ve diş eklemi.

Eklem bozuklukları: Eklemlerde burkulma, çıkma, ve artroz olgu-

ları görülür. Burkulma, eklem bağlarının az veya çok gerginleşmesi yada kopmasıdır. Bu durumda eklem boşluğunda kan ya da seröz sıvı toplanır. Çıkma, eklem başının eklem çukurundan çıkmasıdır. Eklem bağları yırtılır ve kopar. Eklemi yapan dokuların hastalığına da *artrit* denir. *Artroz* ise eklem dokularındaki dejeneratif bozukluklara verilen addır.

İSKELET KASLARI

Organizmada uyartılara karşı hareket, kasılabilir kaslar tarafından sağlanır. Vücudumuzda iskelete yapışık olan kaslara iskelet kası denir. Bunlar vücudun % 40'ını teşkil ederler. Bu kaslar enine çizgili kas hücreleri ve demetleri ile bunların arasını dolduran bağ dokudan yapılmıştır. Bu kaslar istemli olarak çalışır, vücudun hareketini ve duruşunu sağlarlar.

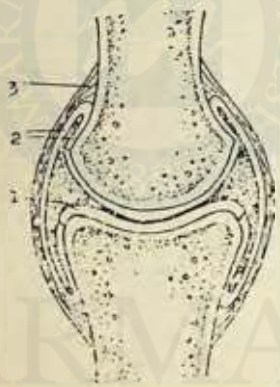

ŞEKİL 19. Oynar eklemin yapısı. 1. Eklem kıkırdağı; 2. Eklem boşluğu ve eklem sıvısı; 3. Eklem kapsülü.

Kasların Çalışmaları: Bu kaslar istemli çalıştığından vücudun duruşunu ve organlarının düzenli hareketlerini denetim altında tutarlar. İskelet kaslarının çalışmasında dayanma noktası, kuvvet noktası ve ağırlık noktası vardır. Bunlar her kasa göre yer değişikliği gösterirler.

İskelet kaslarının son uçlarında beyaz dokudan yapılmış tendon denilen dayanıklı kirişler bulunur. Bunlar sayesinde kaslar kemiklere tutunurlar. Kas teli kasın uzun eksenine paralel olarak uzanır. Kas telleri kasıldıkları zaman kas da kasılır. Kaslar, bağ dokudan yapılmış ince parlak bir tabaka ile sarılır. Bu zara akzar *(fascia)* denir. Bu zar

kasları birbirinden ayırır. Kasların kemik çıkıntılarına gelen yerleri altında yaygan yastıklar *(bursa)* bulunur. Bunlar içleri yağ ve sıvı dolu keselerdir ve sürtünmeyi önler (Şekil 20).

İskelet kasları hareket için mutlaka bir ekleme etki ederler. Aynı ekleme etki eden kaslar, aynı yönde ve karşı yönde etki edenler olmak üzere ikiye ayrılır. İki grup kastan biri gerilirken diğeri gevşer. Aynı ekleme aynı yönde etki eden kaslar *sinergist* , karşı yönde etki edenlere de *antagonist* adını alır.

Kaslar dinlenme durumunda iken belli bir gerilim içinde olurlar. Buna *kas tonusu* denir. Vücudun normal duruşu bütün kaslar tonus durumunda iken sağlanır.

Her kasta iki uç, bir karın bölümü bulunur. Uçlar kemiklere bağlanır. Uçlarından biri başlangıç diğeri sonlanış ucudur. Kasın kasılması sırasında bu uçlardan birisi az hareketli veya sabit olur. Sonlanış ucu hareketli noktadadır.

İskelet kaslarının değişik şekilleri vardır. İnsan vücudunda 656 iskelet kası bulunur. Bunların 2 tanesi tek, 327 si çift kastır. Kaslar vücut ağırlığının kadınlarda % 36 sını erkeklerde ise % 42 sini yaparlar. 656 kasın 26 sı başta 32 si boyunda, 598 i gövde alt yan ve üst yanlarda bulunur.

İskelet kasları sinir sisteminin denetiminde istemli olarak çalışırlar. Merkezi sinir sistemindeki sinir hücrelerinin uzantıları periferik sinirlerle ilgili kas hücrelerine gelirler. Kas hücreleri üzerinde sonlanırlar. Bu yolla kasa uyartı gelir ve uyartının getirdiği emre göre kas telleri birlikte kasılırlar. Aynı anda birçok kas kasılır. Bir kasın kuvveti, kasın uzunluğu, kas hücresinin sayısı ve kas teline bağlı olarak artar. İskelet kası damar yönünden zengindir. Kırmızı olmasının nedeni de budur. İskelet kasları işlevlerine göre şu şekilde ayrılırlar: 1. Gerici (extensor) kaslar; 2. Bükücü (flexor) kaslar; 3. Döndürücü (rotator) kaslar; 4. Yaklaştırıcı (abductor) kaslar; 5. Uzaklaştırıcı (adductor) kaslar.

Kasların özellikleri: Bu dokunun kasılma özelliği onu diğer bütün dokulardan ayırır. Kontraksiyonla kas kasılır ve kalınlaşır. Hacminde bir değişiklik olmaz. Kasılma anında kas çalışmaz. Kaslar, motor sinirlerden gelen uyartıların etkisi ile kasılır ve aktiflik kazanır. İskelet kasları istemli, yürek kası ve düz kaslar istemsiz olarak çalışırlar. Kasların elastik özellikleri de vardır. İskelet kasları organizmada asla tam gevşek olarak bulunmaz. Her kasın genel olarak bir gerginliği bulunur.

MARMARA ÜNİVERSİTESİ YAYINEVİ

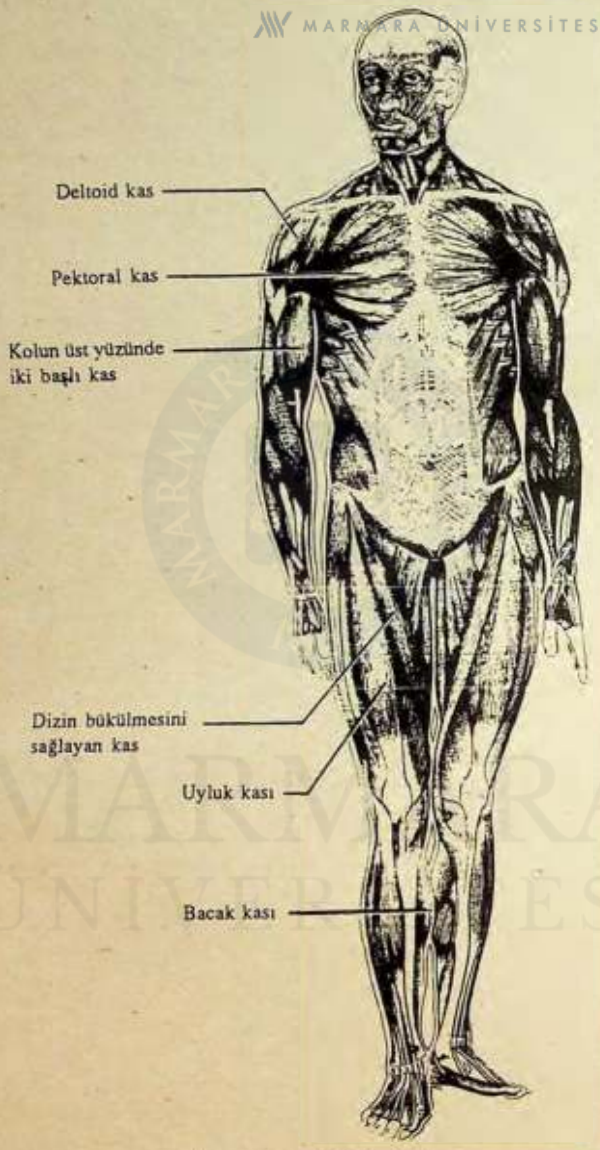

ŞEKİL 20. Yüzeysel İskelet Kasları.

MARMARA ÜNİVERSİTESİ YAYINEVİ

ÜÇÜNCÜ BÖLÜM

Kan - Dolaşım Sistemi

İnsanın dolaşım sistemi yürek, kan, kan damarları, lenf ve lenf damarlarından oluşur.

KAN

Yürek ve damar sistemi içinde sürekli olarak dolaşan kan, vücut ağırlığının % 6-8 ni yapar.Bir kişideki kan miktarı vücut ağırlığına bağlı olarak değişmekle birlikte ergin bir insanda yaklaşık olarak 5 litre kan bulunur.

Kan, koyu kırmızı renkte, homojen bir sıvı gibi görünürse de, plazma denilen renksiz bir sıvı ile bunun içinde yüzen alyuvar, akyuvar ve kan pulcuklarından oluşur. Kan damarlar içinde dolaştığı için sürekli olarak karışır. Bu nedenle dolaşım sistemi içinde bulunan kan hücreleri ve plazma birbirlerinden ayrılmaz.

Plazma: Daha önceki bölümde (Kan doku) değinildiği gibi, plazma protein, amino asit, karbonhidrat, lipid, tuz, hormon, enzim, antikor ve erimiş gazların oluşturduğu bir karışımdır. Başlıca bileşenleri % 90 - 92 su ve % 7 - 8 oranında proteindir. Plazma fibrinojen, alfa, beta ve gama globülinleri, albümin ve lipoproteinler gibi çok sayıda proteinleri içerir. Fibrinojen, kanın pıhtılaşma olaylarında rol oynayan bir proteindir. Albümin ve globülinler hücre ve vücut sıvısının su oranını düzenler. Antikor bakımından zengin gama globülin, bazı mikrobik hastalıklara karşı bağışıklık sağlar. Bu proteinlerin bulunması kan viskositesini suya göre 6 kez arttırarak, kan damarlarından giremeyecek kadar büyük moleküllü olan kan proteinlerini, bir osmotik basınç meydana getirerek, suyun plazma ve doku sıvıları arasındaki dağılımının düzenlenmesinde rol oynar. Alyuvarlar içinde bulunan plazma proteinleri ve hemoglobin ise kan ve vücut hücrelerinin pH sını dar bir aralık içinde tutan asit-baz tamponlarıdır.

Kan damar dışına çıkarsa pıhtılaşır. Bu olgu tüpte gözlenirse çöken pıhtının üzerinde sarı, yapışkan bir sıvı oluşur. Bu sıvıya serum denir. Kan= plazma+ şekilli element; plazma = serum + fibrinojendir.

Kan Hücreleri: Yapısal ve işlevsel ölçülere göre, üç çeşit kan

hücresi vardır.

1. Alyuvarlar *(Eritrosit)*,
2. Akyuvarlar *(Lökosit)*,
3. Kan pulcukları *(Trombositler)*.

MARMARA ÜNİVERSİTESİ YAYINEVİ

Alyuvarlar: Kan plazması içinde sarı, yeşil renkte, 7 - 8 mikron çapında ve 1 - 2 mikron kalınlığında, iki yandan çökük, disk şeklindeki hücrelerdir (Şekil 21). Alyuvarlar *eritroblast* denilen öncül hücrelerden oluşup geliştikleri sırada nukleuslarını yitirdiklerinden olgun alyuvar hücrelerinde nukleus bulunmaz. Gebeliğin ilk üç ayında karaciğerde yapılır. Gebeliğin sonlarında ve doğum sonrası yaşamda kırmızı kemik iliği içinde meydana gelirler. Yaşam süreleri yaklaşık 127 gündür. Alyuvarlar kalbin pompalanması faaliyeti ile hareket ederler. Yaş ağırlıklarının %60-65i su, % 35 i hemoglobindir. Kuru ağırlıklarının % 90ı hemoglobin, % 10 nu protein ve lipidlerdir. 1 mm küp kanda alyuvar sayısı erkekte 5.400.000, kadında 5.000.000, yeni doğmuş bebekte 3 aya kadar 6 ya da 7 milyon kadardır. Alyuvar yapım hızı yaşlandıkça azalır. Alyuvarların hepsinde $265x10^{12}$ hemoglobin molekülünün yapıldığı söylenir. Hemoglobin kırmızı renkli bir pigmenttir. Hemoglobin, demir içeren hem moleküllü bir protein olan globülin molekülünden oluşur. Bu madde ikisi alfa ikisi de beta olmak üzere dört peptid zincirinden oluşan bir proteindir. Zincirlerden her biri hem denilen karmaşık bir organik bileşiğin merkezinde bulunan birer demir atomuna bağlanmıştır.

Normal olarak kanın her 100 mililitresinde 15-16 gram kadar hemoglobin bulunur. Hemoglobin, oksijen ile gevşek olarak bağlanma gibi bir özelliğe sahiptir. Hemoglobin oksijeni akciğerlerden alan ve dokulara götüren, dokulardan karbondioksidi alan ve akciğerlere getiren bir hücre içi maddedir. Akciğerlerde oksijenle yüklenen hemoglobin, dokulara geldiği zaman gevşek olarak bağladığı oksijeni serbest bırakır. Vücut hücrelerinden çıkan karbondioksidi alır ve akciğerlere getirir. Akciğerlerde oksijen hemoglobine bağlanınca karbondioksit ayrılır. Dinlenme durumundaki bir vücutta 100 ml temiz kan 19 ml kadar, kirli kan ise 14 ml kadar oksijen taşır. Aradaki 5 ml lik oksijen dokular tarafından kullanılır. Kullanılan oksijen miktarının kullanılmaya hazır oksijen miktarına bölünmesi oksijen kullanma katsayısını verir. Buna göre kat sayı5/19= 0.26 ya da % 26 dır. Bu sayı eformlu durumlarda artar.

Karbondioksit dokulardan, önce kan plazmasına geçer ve sonra alyuvarlara girer. Dinlenme durumunda bir insanın 100 ml temiz kanında 49 ml karbondioksit bulunur. Kan dokulardan geçerken 3.7 ml karbondioksit alır. Alınan bu karbondioksit akciğerlerden atılır. Dinlenik durumdaki bir insan akciğerlerinden dakikada 200 ml karbondiok-

sit çıkarır. Solunum katsayısı, bir dakikada akciğerlerden çıkarılan karbondioksit miktarının akciğerlerden alınan oksijenin miktarına bölünmesi ile elde edilir.

Oksijen bakımından zengin olan kana arteryel yani temiz kan karbondioksitten zengin olan kana da venöz kan diğer bir deyimle kirli kan denir. Arteryel kan atardamarlarda (arterler), venöz kan toplardamarlarda (venler) bulunur.

Akyuvarlar: İnsan kanı, nukleusu bulunan fakat hemoglobin ihtiva etmeyen beş çeşit akyuvara sahiptir. Bunlar genel olarak lökosit adını alır.

Akyuvarlar, sitoplazmalarında içerdikleri tanecik durumuna göre:
a) Granülositler;
b) Agranülositler olarak iki kısma ayrılır.
Granülositler de içerdikleri taneciklerin boyanma özelliğine göre:
1.Nötrofiller,
2.Eozinofiller,
3.Bazofiller olarak 3 e ayrılırlar.

Agranülositler tanecik içermezler ve biçimsel özelliklerine göre:
1.Lenfositler,
2.Monositler olarak 2 kısımda incelenirler.

1.Nötrofiller: Bunlar alyuvarlarla birlikte kemik iliğinde meydana gelirler. Nötrofiller, dolaşım sistemindeki akyuvar sayısının % 60-70 ni oluşturular. Nukleusları 5-8 parçalıdır. Çapları 9-12 mikron arasındadır. Sitoplazma içinde bulunan tanecikler boya almadığı için renksiz görünürler. Yaşam süreleri 4-8 gündür. Bu hücreler ameboid hareketlerle aktif olarak yer değiştirirler. Bakteriler ve bazı hastalık etkenlerini fagositozla yutma gibi önemli işlevleri vardır (Şekil 21).

2. Eozinofiller: Lökositlerin yaklaşık % 1-4 nü teşkil ederler. Çapları 11 ila 14 mikron kadardır. Sitoplazmalarında bulunan tanecikler kırmızı renge boyanır. Yaşam süreleri birkaç haftadır. Allerjik hastalıklara duyarlı olduklarından bu durumlarda sayıları artar. Kırmızı kemik iliği tarafından yapılırlar (Şekil 21).

3. Bazofiller: Lökositlerin % 0.5 teşkil ederler. Sayıları az olduğundan mikroskopta bile zor görünürler. Nukleusları iridir. Çapları 8-11 mikron kadardır. Bazik boyalarda boyandıklarında siyah mor görünürler. Alyuvarlarla beraber kırmızı kemik iliğinde yapılırlar (Şekil 21).

MARMARA ÜNİVERSİTESİ YAYINEVİ

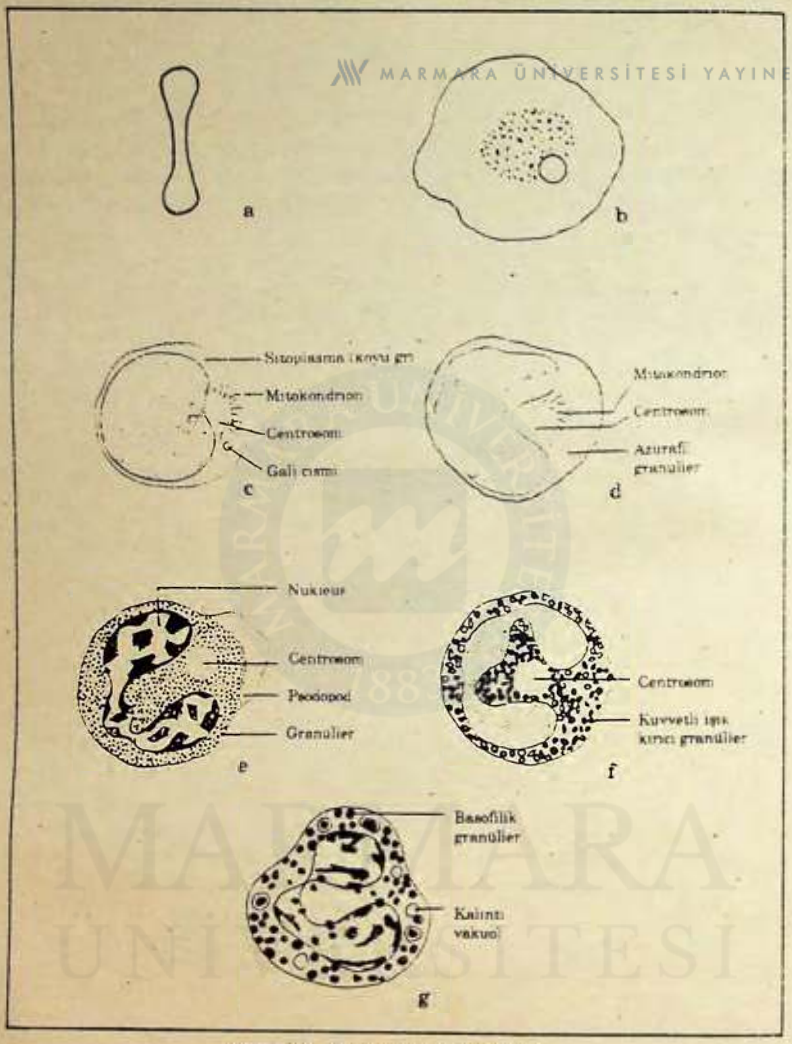

ŞEKİL 21. Kanın şekilli elementleri
a- eritrosit; b-trombosit; c-lenfosit; d-monosit; e-nötrofil, f-eosinofil, g-basofil.

Agranülositler:

1. Lenfositler: Lökositlerin % 20-35 ni teşkil ederler. Çapları 7-10 mikrondur, en küçük akyuvar hücresidir. Nukleusları bütün hücreyi kaplar. Çok koyu olarak boyandığından sitoplazma ile nukleusu ayırmak

zordur (Şekil 21). Bunlar lenf dokuları denilen dalak, timus ve lenf düğümlerinde meydana gelirler. Yapıldıkları yere göre T ve B lenfositleri olarak ayrılırlar. T lenfositleri timus bezinde üretilir. B lenfositlerinin memelilerdeki yeri kesin bilinmemektedir. Lenfositler önce lenfe verilirler. Daha sonra kana karışırlar. Bağışıklıkta özel işleve sahip hücrelerdir. Bu hücreler kimi kez monositlere ve sonra makrofajlara dönüşebilirler. Lenfositler kanda birkaç saat kalıp dokulara diapedesle geçtikten sonra ömür süreleri 100 saat olabilmektedir. Akyuvarların kılcal damarların duvarını geçerek bağ doku içine geçmelerine *diapedes* denir. Bu olay normaldir. Fakat bu geçiş hastalık durumlarında artar. Geçiş akyuvarların, kılcal damarların duvarını çeviren bir sıra yassı epitel hücrelerinin aralarına sokulmaları ile başlar ve hücrelerin araları açılır. Akyuvarlar daha sonra bağ doku içine geçerler. Bağ doku içindeki yabancı maddeleri, bakterileri ve hücre kırıntılarını içlerine alırlar. İçerdikleri enzimlerle bunları parçalayarak etkisiz duruma getirirler. Bu duruma *fagozitoz* (hücre yemesi) denir (Şekil 22).

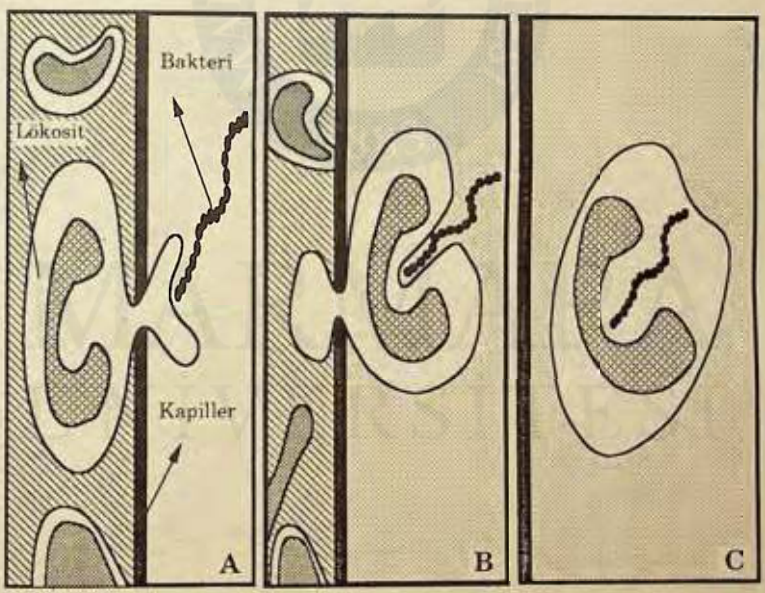

ŞEKİL 22 A- Lökosit damardan çıkarak bakteriye doğru ilerliyor. B ve C lökosit bakteriyi yutuyor. Bu olaya fagasitoz adı verilir.

2. Monositler: Lökositlerin % 2-3 nü teşkil ederler. En büyük lökosit 12-20 mikron çapındaki monosittir (Şekil 21). Monositlerin yaşam süreleri uzundur, aylarca yaşadıkları sanılmaktadır. Bu hücreler çok kuvvetli fagositoz gösterirler. Sitoplazmalarında bol miktarda proteolitik ve hidrolitik enzimler bulunur. Monositlerin fagositoz yapabilmeleri için bir olgunlaşma süresi geçirmeleri gerekir. Monositler fagozitoz için bağ dokuya geçtikten sonra giderek büyürler. Sitoplazmalarında lizozom ve mitokondri sayısı artar. Bu şekilde tam olgun duruma geçen monositlere *makrofaj* adı verilir. Monositler nötrofillere nazaran beş kat fazla fagositoz gücüne sahiptir. Genellikle 100 kadar bakteriyi fagositoz edebilirler. Makrofajlar çok sayıda lizozom taşır. Lizozomlar enzimlerle dolu hücre içi organellerdir. Fagositozla hücre içine alınan parçacıkların üzerine li-zozomlar tarafından enzimler aktarılır. Bu şekilde parçacıklar sindirilir ve etkisiz hale getirilir.

Bir maddenin fagositoz edilebilmesi için üç özelliği taşıması gerekir. Bu özellikler şunlardır;

1. Maddenin yüzeyinin pürüzlü olması, hücrenin maddeye tutunmasını kolaylaştırır.
2. Vücudun doğal maddeleri negatif yük taşırlar. Bu maddeler fagosite edecek hücreyi, fagosite edilecek maddeye doğru iterler. Ölü doku artıkları ve yabancı cisimler pozitif elektrik yükü taşırlar ve kolayca fagosite edilirler.
3. Vücutta bir çeşit globülin maddesi olan *opsonin* denilen bazı maddeler bulunur. Bunlar fagosite edilecek maddeleri belirlemeye yardımcı olurlar. Fagosite edilecek hücreler opsonin yardımıyla madde ve parçacıklara kolayca yaklaşırlar. Bu şekilde fagositoz artar.

Akyuvarlar alyuvarlara oranla daha azdırlar. 1 mm küp erişkin kanında 5-9 bin arasında akyuvarlar bulunur. Bu sayı çocuklarda değişir. Doğumdan hemen sonra 15-18 bin daha sonra 6 ila 12 bin arasında değişir. Bu oran sindirim ve beden hareketleri sırasında artış gösterdiği için, kan sayımları genellikle sabah aç karına yapılır.

3. Kan pulcukları: Bunlara kan plaketleri de denmektedir. 2-4 mikron çapında, nukleussuz kan hücreleridir. 1 mm küp kanda 200-400 bin kadardır. Çok güçlükle görülürler. Bu hücreler yapışkanlık gösterdiklerinden kümeler ve yığınlar halinde bulunurlar. Kanda bulunan yabancı cisimlere yapışarak onları toplu halde tutarlar ve kanın pıhtılaşmasını kolaylaştıran *tromboblastin* enzimini yaparlar. Bu enzimde kanda bulunan *protrombini trombine* dönüştürür. Trombinde fibrinojeni fibrine dönüştürür. Protrombin plazma proteinlerindendir. Karaciğer tarafından sürekli olarak üretilir. Karaciğerin protrombin üretmesi için K vitaminine gereksinimi vardır. K vitamini azlığı ve buna

bağlı protrombin eksikliği vücutta kanamanın artmasını (*hemoraji*) kolaylaştırır. Kanamanın durması ise (*hemostaz*) zorlaşır.

Protrombinin trombine dönüşmesi kalsiyum iyonlarının etkisiyle olur. Trombin bir enzimdir. Fibrinojen bir protein dir. Fibrinojen karaciğer tarafından yapılmaktadır. Büyük moleküllü olduğundan damar dışına çıkamaz. Trombin fibrinojenden iki peptidi ayırır. Geride fibrin kalır. Fibrinde birkaç saniye içinde çok uzun iplikcikler oluşturur. Bu iplikçikler ağlar yaparak pıhtının ana yapısını meydana getirirler. Pıhtı, fibrin iplikçikleri, iplikçikler arasında tutulan kan hücreleri, trombositler ve plazmadan oluşan kütleye denir. Fibrin iplikçikleri açılan damar yüzeyine yapışarak kanamayı önler.

Kanama (hemoraji): Kanın damarlardan sızmasına kanama denir. Pıhtılaşmaya etken olan faktörlerden birinin yetersiz kalması durumunda aşırı kanamalar meydana gelir. Kanamaya neden olarak, K vitamini eksikliği, trombosit azlığı ve hemofili gösterilebilir.

Karaciğer hastalıkları sonucunda protrombin üretimi azalır. Hastada şiddetli bir kanama görülebilir. Buna neden K vitamini eksikliği de olabilir. Hemofili ise kalıtsal bir hastalıktır. Pıhtılaşma yetersizdir ve hastada sürekli olarak kanama görülür. Ayrıca trombosit azlığıda kanamayı arttırır. Daha çok kılcal damarlarda küçük lekeler halinde kanama noktaları görülür.

Kan yapıcı organları: Kan hücreleri yaşar ve ölürler ve yeni kan hücreleri üretilir. Kan hücresi üretimi *hemopozeis* diye tanımlanır. Kan hücreleri kırmızı kemik iliği, lenf düğümleri ve dalakta üretilir. Erişkinlerde kırmızı ilik kısa, yassı kemiklerle, uzun kemiklerin epifizlerindeki süngerimsi kısımların gözenekleri içinde bulunur. Kırmızı ilikte özel retikulum hücreleri yer alır. Bunlardan kan elementleri gelişir. Bu hücreler sürekli olarak üretim yaparlar. Ve bir dizi olaylar sonucunda eritrositlere ve granülar lökositlere dönüşürler ve kana geçerler.

Dalak ve lenf düğümleri, lenfosit denilen kan hücrelerini geliştiren organlardır.

Kanın fizyolojik işlevleri: Kanın asıl ödevi taşımadır. Birçok maddeyi organ ve dokulara götürür, Kan, vücut ısısını eşit olarak düzenler ve ısıyı dengede tutar. Kan, solunumla ilgili olarak oksijen ve karbondioksiti taşır. Ayrıca besin maddelerini, hormonları, enzimleri hücrelere götürür. Hücrelerde metabolizma sonucu oluşan artık ürünleri hücrelerarası sıvıdan alarak vücut dışına çıkaracak organlara iletir. Hücrelerdeki asit-baz, tuz ve su dengesi ile vücut hücre ve sıvılarındaki

pH düzeyini dengeler. Ayrıca bağışıklık olaylarını gerçekleştirir.

MARMARA ÜNİVERSİTESİ YAYINEVİ

Bağışıklık: 2 türlü olabilir. 1. Hücresel bağışıklık; 2.Kansal bağışıklık.

1. Hücresel bağışıklık: Mantarlara, virüslere ve yabancı dokulara karşıdır. Bu bağışıklık lenfositlerle olur. Lenfosit yabancı hücre ile temas edince hücreyi öldürecek madde salar.

2. Kansal bağışıklık: Bakterilere ve virüs enfeksiyonlarına karşı olur. Plazmada bulunan protein molekülleri etkilidir. Bunlara *antikor* (antibadi) denir. Lenfositlerden dönüşmüş plazma hücreleri tarafından salgılanırlar.

DOLAŞIM SİSTEMİ

Kan, vücut içinde devamlı hareket halindedir. Kanın bu hareketi kan dolaşımı adını alır. Genel olarak taşıma sistemi denilen dolaşım sistemi, besin maddelerini ve oksijeni tüm vücut dokularına götürür, hormonları iç salgı bezlerinden gerekli organlara taşır ve vücut ısısını belirli bir düzeyde tutar. Bu dolaşım devamlı kapalı devredir (Şekil 23). Vücudun bütün organları kan dolaşımı ile aralarında bağlantı kurarlar. Bu sistem kan, lenf, serebrospinal sıvı ve doku sıvısına ek olarak yürek, kan damarları ve lenf damarlarını içerir. Yürek kanı damarlara gönderir, damarlar kanı dokulara yayar ve toplayarak tekrar yüreğe getirirler. Kan dolaşımı ilk kez, İngiliz William Harvey (1758-1867) tarafından tanımlanmıştır.

YÜREK: Yürek göğüs bölgesinde (kalp, cor), iki akciğer arasında, mediastinuma yerleşik, alt tarafından diyaframa komşu olan kastan yapılmış çok güçlü bir organdır. Duvarları yürek kasından yapılmış olup bağ dokusu lifleri ile bir arada tutulur. Yüreği *perikardium* denilen bağ dokudan yapılmış kuvvetli bir kese sarmaktadır. Kesenin iç yüzü ile yüreğin dış yüzü, epitelyuma benzeyen düzgün bir hücre tabakası ile sarılmıştır. İkisinin arasını dolduran sıvı, yürek atışı sırasında meydana gelen sürtünmeyi çok küçük bir düzeyde tutar. Yüreğin duvarı içinde kas fibrilleri dallanıp birbirine kaynaşmış ve karmaşık bir ağ yapısı oluşturmuştur. Bu şekilde sinir impulsları tüm yürek duvarına iletilir. Yüreğin 2/3 ü solda, 1/3 ü sağdadır. Yüreğin ve damarların iç yüzü, kanın dolaşım sistemi içinde pıhtılaşmasına engel olan *endotelyum* denen bir sıra yassı hücre ile kaplanmıştır. Endotelyumun kalınlaşmasına yol açan herhangi bir hastalık damar içinde bir trombosun oluşmasına yol açar. Yüreğin bir tabanı *(basis)*, bir tepesi *(apex)* vardır. Tepesi

MARMARA ÜNİVERSİTESİ YAYINEVİ

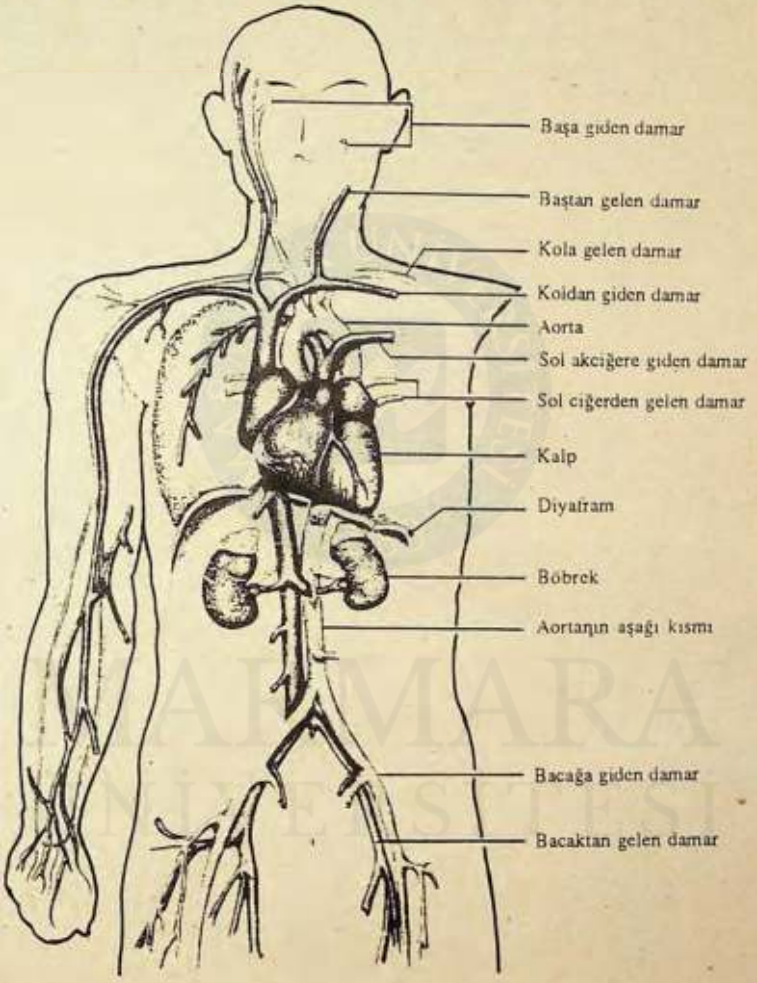

23 Kan Dolaşımı.

MİMAR SİNAN ÜNİVERSİTESİ YAYINEVİ

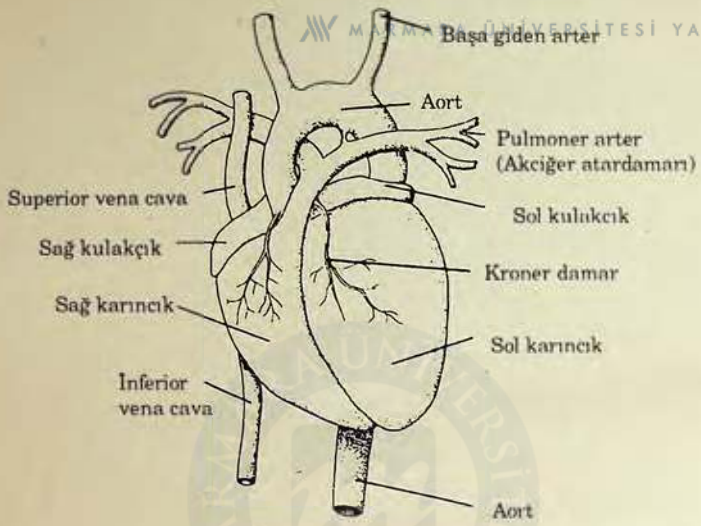

ŞEKİL 24. İnsan kalbinden genel görünüş.

aşağıdadır ve sol memebaşının biraz altına düşer. Taban kısmı yukarıdadır. İnsan kalbi dört odacıklıdır. Büyüklüğü kişiye, yaşa, cinse ve kişinin işine göre değişir. Erişkin bir insan kalbi yaklaşık 300 gr ağırlığındadır. Yürek uzunlamasına bir bölme ile iki yarıma ayrılır. İki yarı birbirleriyle doğrudan ilişkili değildir. Her yarım ince birer duvarla üst ve alt boşluklara ayrılır. Üst boşluklar kulakçık (*atrium*), alt boşluklar karıncık (*ventrikulus*) adını alırlar. Boşlukların her birinin hacmi 120 cm^3 tür. Atriumlar ince duvarlıdır. Damarlardan aldığı kanı ventrikulusa gönderir. Daha kalın duvarlı olan ventrikuluslar, kanı yürekten dışarı, vücut çevresine gönderirler (Şekil 24).

Bir yarımdaki iki boşluk arasında atrioventrikuler delik vardır.

Yürek boşlukları: Sağ ve sol yarımda dört boşluk bulunur:

Sağ yarım: 1. Sağ kulakçık *(Atrium dexter)*; 2. Sağ karıncık *(Ventrikulus dexter).*

Sol yarım: 1. Sol kulakçık *(Atrium sinister)*, 2. Sol karıncık *(Ventrikulus sinister).*

Sağ kulakçık: Yüreğin sağ taban bölümündedir. Sağ altta sağ karıncık, solda sol kulakçıkla komşudur. Sol kulakçıkla arasında bulunan bölmede doğumdan önce bir delik bulunur. Oval delik (*foramen ovale*) adını alan bu delik doğumla kapanır. Bazı kişilerde bu delik ka-

panmayabilir. Sağ karıncıkla arasında *atrioventrikuler* delik vardır. Bu delikte üç kapakçık bulunur buna *trikuspid* kapakçık adı verilir. Sağ kulakçığa üst ve alt anatoplar damarlar açılır. Ayrıca yüreğin kendi venöz kanını toplayan *koronaryusta* bu boşluğa açılır.

Sağ karıncık: Yüreğin sağ tepe bölümüdür. Bunun duvarı soldakine nazaran daha incedir. Boşluk ise daha geniştir. Bu boşluktan akciğerlere venöz kan götüren akciğer atardamarı *(Pulmoner arter)* çıkar, bu damarların başlangıç yerinde üç tane yarım ay şeklinde kapakçık bulunur *(Semilunar kapak).*

Sol kulakçık: Yüreğin sol tabanında bulunan boşluktur. Sol altta sol karıncık, sağda sağ kulakçıkla komşudur. Bu boşluğa akciğerlerden gelen akciğer toplardamarı *(pulmoner ven)* açılır. Sol karıncıkla arasında Bi kuspid kapak *ikiz kapakçıklar (Mitral)* bulunur.

Sol karıncık: Yüreğin sol tepe bölümündedir. Duvarı oldukça kalındır. Boşluğu sağdakine göre daha dardır. Buradan *aorta* çıkar (Şekil 25)

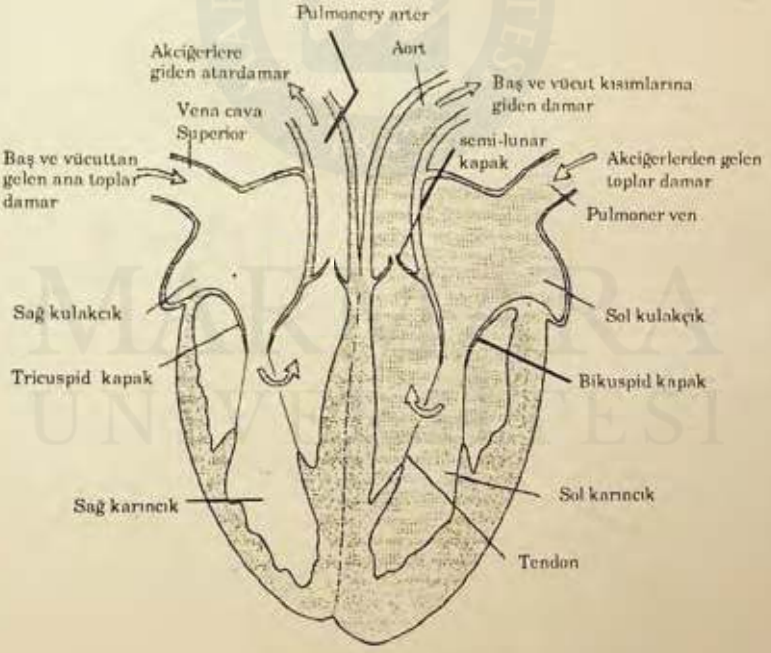

ŞEKİL 25. Kalpten boyuna kesit.

MARMARA ÜNİVERSİTESİ YAYINEVİ

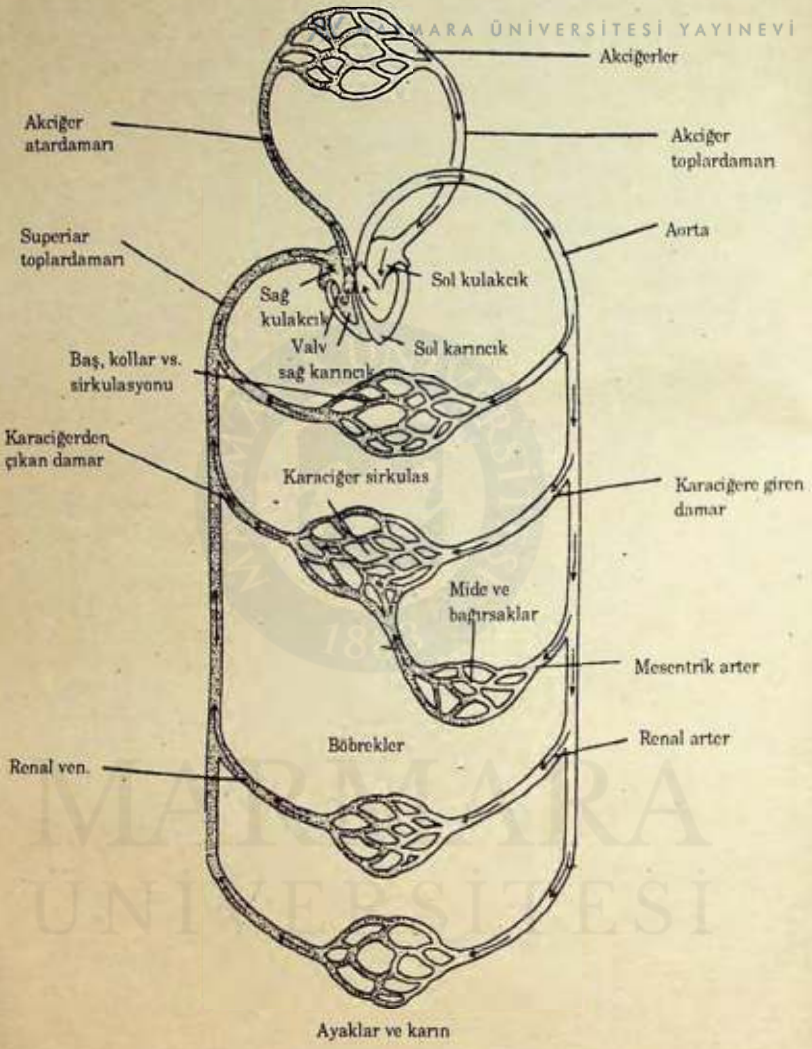

ŞEKİL 26. Kan dolaşım diagramı.

Yüreğin bir pompa gibi çalışabilmesinde otomatik olarak kapanan ve kanın yanlış yönde akmasına engel olan valv denilen kapakçıklar rol oynar. Yürek iplikçikleri ya da tendonlar adı verilen yapılarla bu kapakçıklar karıncıkların duvarına bağlanırlar. Sağ karıncıktan çıkan akciğer atardamarı (pulmoner arter) ile sol karıncıktan çıkan aortanın dip kısmında, yürekten bu damarlara doğru açılan kese biçiminde semilunar kapakçıklar vardır. Kan karıncıktan çıkarken bu kapakçıklar herhangi bir direnme göstermeden ileri doğru itilirler. Fakat karıncıklar gevşeme halinde bulunduğu ve kulakcıklardan gelen kanla dolduğu sırada arterler içindeki kan basıncı karıncıklardakinden daha fazladır. Böylece kan keseleri doldurur. Akciğer atardamarı ya da aortanın iç kısmına doğru girerek kanın karıncıklar yönüne geriye akmasına mani olur. Sağ kulakcığa gelen büyük venaların ya da sol kulakcığa bağlanan akciğer toplardamarının açılma yerlerinde kapak bulunmadığı için karıncıklar kasıldığı zaman bir miktar kan damarların içine geçer. Sağ kulakcık iki büyük vena aracılığı ile vücudun her yerinden gelen kanı alır. *Superior vena cava*, baş, kollar ve vücudun üst kısımlarından, *inferior vena* cava ise bacaklar ve vücudun alt kısmından gelen kanı toplar. Sağ kulakcığın kasılması ile trikuspid kapakcıklar açılmaya zorlanarak kanı sağ karıncığa pompalar. Sağ karıncık kasıldığı zaman trikuspid kapak kapanır ve semilunar kapağı açar ve kanı akciğer atardamarı ile akciğerlere gönderir. Akciğer toplardamarı (pulmoner ven) ile akciğerlerden dönen kan, sol kulakcığa girer ve sol kulakcığın kasılması ile bikuspid kapak arasından sol karıncığa pompalanır. Sol karıncığın kasılması bikuspid kapağı kapatır ve semilunar kapak açılır. Kanı oradan basınçla vücudun her yanına gönderir. Sağ kulakcığa giren kanın her damlasının sol karıncığa girmeden ve vücut çevresine pompalanmadan önce akciğerlerden geçmesi zorunludur. Karıncıklarda kas fibrilleri spiral olarak yerleşmiştir. Bunların kasılması kanı, kulakcık boşluğundan dışarı çıkmaya zorlar. Kulakcıkların gevşemesiyle odacık içindeki basınç azalır ve karıncıklardan gelen kan buraya dolar (Şekil 23 - 25 - 26).

Yürek tarafından vücuda gönderilen kan iki toplardamarla yüreğe döner. Bu iki damar (superior vena cava, inferior vena cava) içindeki basınç diastol (gevşek) halindeki sağ kulakcık basıncından yüksek olduğundan kan sağ kulakcığa kolayca akar.

Yürek kası, odacıklar içinde bulunan kanla beslenmez. Yürek duvarları besin maddelerinin geçmesine olanak vermeyecek derecede kalındır. Bunun yerine, yürek kası aortanın yürekten çıkış yerinde dallanan aorta kolları ile sarılır. Kardiyek arterler de denilen bu damarlar yürek kası içinde tekrar dallanır. Yürek dokusundan çıkan venalar kanı

MARMARA ÜNİVERSİTESİ YAYINEVİ

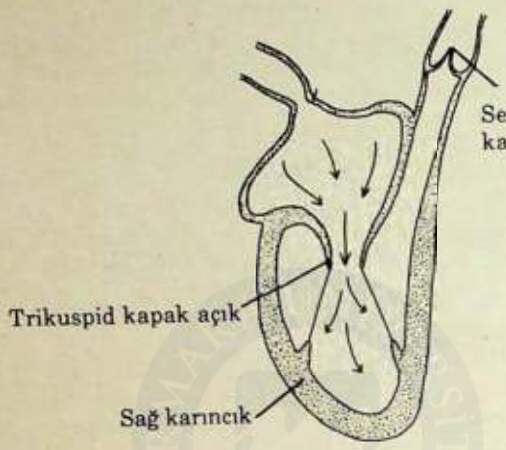

ŞEKİL 27. Diastos (Gevşeme).

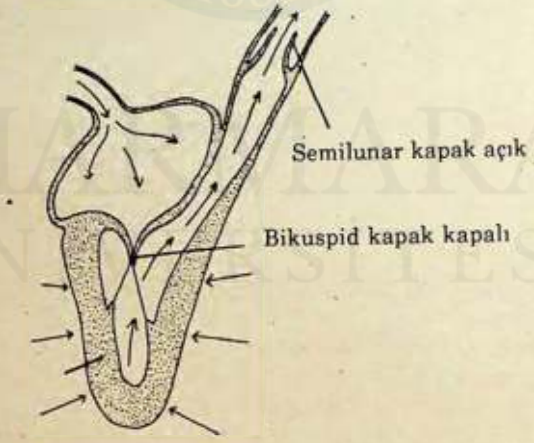

ŞEKİL 28. Sistol (Kasılma).

MARMARA ÜNİVERSİTESİ YAYINEVİ

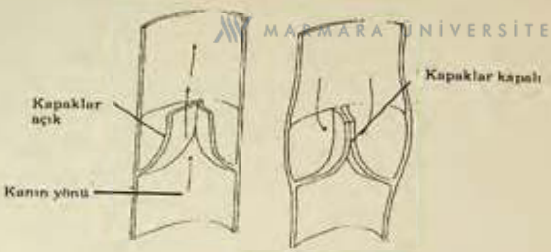

ŞEKİL 29. Semilunar kapakcıkların (valv) açık ve kapalı durumları.

sağ kulakcığa çeker. Yüreğin çalışması kulakçık ve karıncıkların ritmik kasılma ve gevşemesiyle olur. Yüreğin kasılmasına *sistol* (Şekil 28). gevşemesine de *diastol* (Şekil 27) adı verilir. İki kulakçık birlikte, iki karıncık da birlikte kasılır. Sağ ve sol karıncıklar eşit miktarda kan pompalar. Aortadaki basınç akciğer dolaşımındaki basınçtan çok yüksektir. Bu nedenle sol karıncık daha büyük basıncı yenmek zorundadır. Kanın bu şekilde arterlere geçirilmesi, karıncık içi basıncın arter içi basınçtan büyük olması ile olur.

İş yapma sırasında yürek, dinlenme halindekinden sekiz kat daha fazla kan pompalar. Bu da her sistolde daha çok kan pompalaması ve sistol sayısının artması ile olur. Bu durumlarda oksijende 20 kat fazla kullanılır. Dinlenme halinde yürek dakikada 4-6 litre kan pompalar.

Yüreğin ince yapısı incelendiğinde dıştan içe doğru üç tabaka görülür. Dış tarafta *perikardium* bulunur. Bu yüreği çevreleyen ince saydam bir zardır. Alttan diyafram ile üstten de yürekten çıkan damarlara tutunmuş bir kese gibidir. Perikard iki kısımdan oluşur. Birinci kısım keseyi, ikinci kısım ise yüreğin dışını kaplayarak yüreği sarar. Perikardın dış kısmı tarafından oluşturulan kesenin içi seröz adı verilen bir sıvı ile kaplıdır. Bu sıvı, yüreğin çalışması sırasında yüzeyde kayganlık sağlayarak sürtünmeye ve incinmeye engel olur. İkinci tabaka ise *miyokardium*dur. Yürek kası denilen özel yapılı hücrelerin oluşturduğu kas tabakasına *miyokard* denir. Burası yüreğin en kalın tabakasıdır. Kas hücreleri enine çizgilidir ve istemsiz çalışırlar. Bu doku içinde ayrıca uyartı ile ilgili kas hücre kümeleri ve demetleri bulunur. Bunlar ilettikleri uyartı ile yürek kası hücrelerinin düzenli çalışmalarını sağlarlar. Miyokardı yapan kas hücrelerine yeterli oksijen gelmediği zaman *miyokard enfarktus* hastalığı meydana gelir. Üçüncü tabaka *endokardiumdur*. Yürek duvarının iç katını oluşturur. Yüzeyi tek kat yassı epitel hücreleri ile örtülüdür. Bu epitel hücreleri arter ve venlerle devam

MARMARA ÜNİVERSİTESİ YAYINEVİ

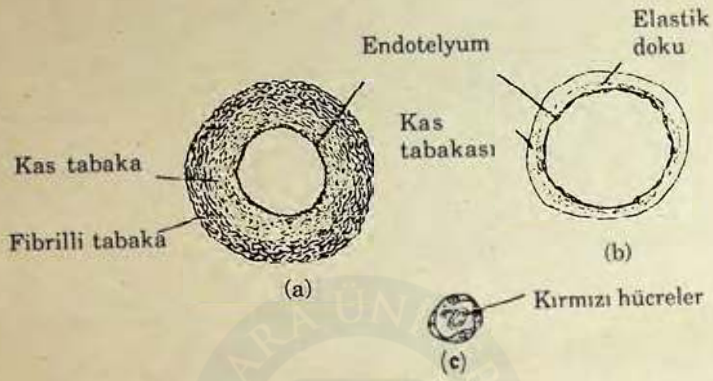

ŞEKİL 30. Kan damarları. a) Arter; b) Ven; c) Kapiller damar enine kesit.

eder. Epitel katın altında bağ dokudan yapılmış ince bir kat bulunur. Yürekte ve damarlarda bulunan kapakcıklar endokard denilen bu iç kattan meydana gelir.

DAMARLAR

Damarlar, vücudun her yanına yayılan ve vücudu bir ağ gibi saran kapalı bir sistemdir. İnsanda damarların uzunluğu yaklaşık 100 bin km'dir. Damarlar 3'e ayrılır.

1. Atardamar (arter)
2. Toplardamar (ven)
3. Kılcaldamar (kapiler)

Arterler: Arterler yürekten çıkan, vücut hücrelerine dek uzanan ve arteryel kan içeren damarlardır. Sadece akciğer atardamarının içinde venöz kan bulunur.

Arterlerin kanı vücut çevresinde taşımak, kan basıncını ayarlamak ve dengeli tutmak, kan basınçlarının ani düşüşlerini önlemek ve kanı gerekli yerlere istenilen miktarda dağıtmak gibi ödevleri vardır. Arterlerin ince yapısı şu şekildedir: Arter duvarında epitel hücreleri, elastiki ve kollagen teller, düz kas hücreleri ve bağ doku bulunur. Arterin du-

varı üç ayrı tabakadan oluşur; bağ dokudan yapılmış bir dış örtü *(adventitia)*, düz kaslardan yapılmış orta örtü *(media)* ile endotelyum ve bağ dokudan yapılmış iç örtü *(intima)*. Dış örtünün lifli bağ dokudan yapılmış olması arterlerin her kalp atışında genişleme ve büzülmesine ve bu şekilde ortaya çıkan iç basınca dayanmasını sağlar. Örtü damar boşluğunu çevreler. Yüzeyi tek katlı yassı epitel hücreleri ile kaplıdır. Bu hücreler damarı korurlar ve dolaşan kanın pıhtılaşmasını önleyici etkide bulunurlar. Arter duvarlarının kalınlığı, damarın büyüklüğüne göre değişir. Duvarın iç katı içinden geçen kanla, diğer katlar ise çevre dokulardan gelen kanla beslenir. Damarlara otonom sinirler gelir. Atardamarlar yani arterler, çaplarına göre üçe ayrılarak incelenir.

1. Büyük arterler: Çapları 7 mm. den büyük,
2. Orta arterler: Çapları 2.5 mm,
3. Küçük arterler: Çapları 2.5 mm. ve 30 mikron

Arterler vücut çevresine girdikçe küçülürler ve küçük arterlerin çapları 30-300 mikron olursa bunlara *arteryol* denir. En büyük arter olan aort damarının yürek yakınlarında çapı 25 mm duvarı ise 3 mm kalınlığındadır (Şekil 31 - 31).

Önemli arterler şunlardır:
Aorta: Vücudun en büyük atardamarıdır. Şu parçaları ihtiva eder.
Çıkan parça (pars ascendens),
Aorta kemeri (arcus aorta),
İnen parça (pars descendens),
Göğüs parçası (aorta thoracica),
Karın parçası (aorta abdominali).

Pars ascendens' ten yüreğin kendi damarları *(koroner)* çıkar. Bu arterler yürek duvarı üzerinde uzanırlar ve yüreği kanlandırırlar. Bu damarların tıkanması, kalp krizine *(enfarktüs)* neden olur.

Venler: Kılcal damarlardan kanı toplayan ve yüreğe getiren damarlara toplardamar *(ven, vena)* denir. İçlerinde karbondioksitten zengin venöz kan bulunur. Venlerde kan basıncı ve akımı düşüktür. Bu nedenle duvarları incedir. Venaların çoğunda elastik iç zar yoktur. Kapiller ağdan çıkan çok sayıda kapilerlerin birleşmeleriyle venüller oluşur. Venüller birleşir venleri yaparlar. Venler boyunca kanın geriye akışını engelleyen kapakçıklar vardır. Arterlerde kapakçık yoktur. Ayaklarda bulunan venlerde birbirini izleyen kapakçıklar arasında genişleme olur ve buralarda kan birikintileri gözlenir. Deri altında siyah düğümcükler gibi kolayca görülen bu şekillere *varis* adı verilir. Yüzeysel venlerden damar içine ilaç verilir.

MARMARA ÜNİVERSİTESİ YAYINEVİ

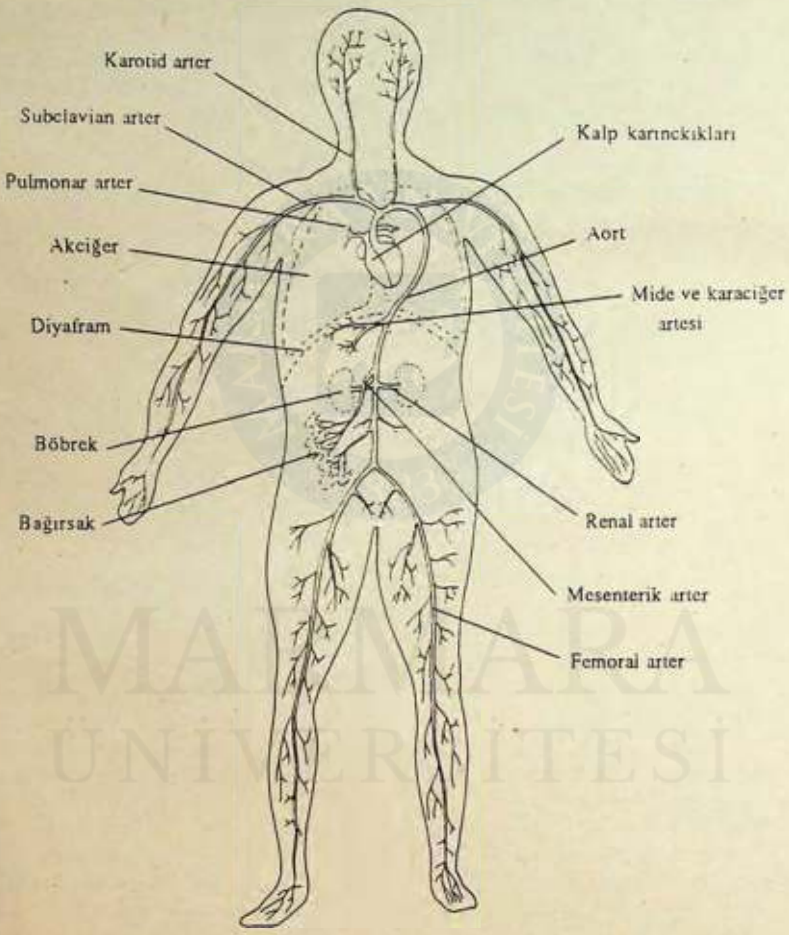

ŞEKİL 31. Arteryel sistemin diyagramı.

Önemli venler:
İnsan vücudunda iki önemli ven vardır.
Alt ana toplardamarlar (vena cava inferior)
Üst ana toplardamar (vena cava superior)

Kapillerler: Arterlerin en uç dalları kapillerlerdir. Bu damarlar kan-hücre ilişkisinin kurulduğu arter parçalarıdır. Küçük arterler dallanırlar ve kapillerlere değişirler. Kapiller duvarını tek katlı yassı epitel hücreleri ile bağ dokunun retikular telleri yapar. Çok sıklıkla dallanırlar ve dallar aralarında bol ağızlaşmalar *(anastomoz)* yaparlar. Bu şekilde kılcal damar ağını meydana getirirler. Kapiller damarlar bol doku içeren gevşek bağ dokusu içinde yer alırlar. Kılcal damarlar her doku ve her organda bulunur. Böbrekler, akciğerler, karaciğer ve iç salgı organlarında bulunmalara karşın epitel doku, kıkırdak doku, kornea, göz merceği, endokardium ve yürek kapakcıklarında kapiller bulunmaz. Kapillerlerde kan basıncı ve akımı düşer. Kapillerin ağ yapmaları etki yüzeyinin artmasına neden olur. Bu özelliği ile kan ve hücreler arasında alış veriş için yeterli zaman sağlanır. Kapillerin bir değişik şekli bulunur ve buna *sinusoid* adı verilir. Bunlar çapları 5 ve 30 mikron arasında değişen, düzensiz darlık ve genişlik yapan kapillerlerdir. Karaciğer ve iç salgı organlarının bazılarında görülür.

Kan akımı: Dolaşımın belirli bir yerinde belirli zamanda geçen kan miktarıdır. Uygulamada zaman olarak dakika, miktar olarak da mililitre ya da litre alınır. Erişkin bir insan dinlenme durumunda dakikada yaklaşık 5000 ml kan pompalar. Buna *kalp debisi* denir.

Büyük ve Küçük dolaşım: Kan dolaşımı ikiye ayrılır: Büyük dolaşım *(periferik dolaşım)*; 2. Küçük dolaşım *(pulmoner dolaşım)*.

Büyük dolaşım: Akciğerler dışında kalan vücut organlarına kan akımını sağlayan dolaşım sistemidir. Bu dolaşımda arter damarlar, kanı dokulara taşırlar. Küçük arterler gittikleri organın kan isteğine göre kanı kapillerlere geçirirler. Kan miktarını ayar ederler. Kapillerler ise hücre doku sıvısı ile kan arasındaki madde alış verişini sağlarlar. Venüller kapillerdeki kanı toplarlar ve birleşerek venleri oluştururlar. Venler dokulardan aldığı kanı yüreğe taşır. Genel olarak büyük dolaşım, sol karıncıktan çıkan kanın vücuda dağılması, dokularda alış veriş olduktan sonra yüreğin sağ kulakçığına dönmesidir.

Küçük dolaşım: Sağ karıncıktan çıkan akciğer atardamarı (pulmoner arter) akciğerlere giden iki kola ayrılır. Akciğerlerden çıkan akciğer toplardamarı (pulmoner ven) sağ ve sol kulakçığa gelir. Sağ karıncıktan çıkan venöz kanın akciğerlerde oksijenlendikten sonra arteryel kan olarak sol kulakçığa dönmesi küçük dolaşımdır.

Nabız ve kan basıncı: Sistolik ve diastolik basınç arasındaki farka yani her yürek vuruşundaki basınç değişmesine *nabız basıncı*, arter duvarlarının şeklinde gözlenen aralıklı değişmelere *nabız* denir. Bu hareket yüreğin ritmik kontraksiyonları ile meydana gelir. Sol karıncığın sistol durumunda kan aortaya geçer. Bununla duvarı gerilir. Sol karıncığın diastölü sırasında aortanın elastik duvarı onun normal şekle gelmesini sağlar. Aorta duvarında bu şekilde meydana gelen aralıklı değişmeler arterlerin duvarlarında dalgalar halinde ilerler. Bu dalgaların sayısı olan nabız, yüzeysel arterlerin parmak kemik arasında sıkıştırılarak ellenmesi (*palpasyon*) ile alınabilir. Nabız, genel olarak ön kolun yüzünde 1/3 alt kısmından arter radialisten alınır. Nabız, erişkinde dakikada 70-80 dir. Çocuklarda nabız yeni doğanlarda 140/dakikadır. Nabız sayısı yürek kasılma sayısına uyar.

Nabız basıncı, sistolik ve diastolik kan basınçları arasındaki farktır. Örneğin, sistolik basınç 120 diastolik basınç 70 ise, nabız basıncı 120-70=50 mm Hg dir.

Kan basıncı (tansiyon): Kan, kan dolaşımı sırasında damar duvarına belli ve sürekli bir basınç yapar. Kanın damarlara yaptığı bu basınca *tansiyon* denir. Bu durum iki genel faktöre bağlıdır. Bunlar, yürek kaslarının kasılmasıyla kanın yürekten atılan miktarı ve kan damarı duvarlarının direncidir. Kanın basıncı, dolaşımın başlangıç yerinden uçlara doğru giderek azalır. Bunun sebebi de damarlar ile kan arasında meydana gelen sürtünmedir. Kan akımına karşı küçük arterler ve kapillerler çok büyük direnç gösterirler.

Kan basıncı sistolik/diastolik değerler şeklinde ifade edilir. Karıncığın sistolü sırasında basınç en yüksektir. Buna sistolik (maksimal) kan basıncı; karıncığın diastolü sırasında ise kan basıncı en düşüktür. Buna da diastolik (minimal) kan basıncı denir.

Uygulamada kan basıncı genellikle kol arterinden alınır. Tansiyon aletinin hava şişirilen manşeti kolun üst kısmına sarılır. Kulaklık alıcı ucu dirsek eklemi önünde arterin üzerine konur. Manşet hava ile şişirilir ve sistolik basınçtan daha fazla bir basınç sağlanır. Ve arter kapanır kan geçmez,kulaklıktan ses duyulmaz. Manşetin havası yavaş yavaş azaltılır. İlk sesin duyulması beklenir. İlk sesin duyulduğu basınç düzeyi sistolik kan basıncını gösterir. Hava boşaltılmağa devam edilir ve bir süre sonra ses duyulmaz. Sesin kaybolduğu basınç düzeyi diastolik kan basıncıdır. Bunlar örneğin 120/80 olarak yazılır.

Erişkin insanda kol arterinde sistolik basınç 120 - 130 mm Hg, diastolik basınç 60 - 80 mm Hg dir. Yaşlılarda kan basıncı hafifçe

yükselir. Çalışma sırasında da kan basıncı yükselir, uykuda düşer. Kan basıncının bir hastalığa ya da organik bir bozukluğa bağlı olarak yükselmesine *hipertansiyon*, düşmesine *hipotansiyon* denir. Kan basıncındaki büyük düşüşler yaşam için tehlikelidir.

Elektrokardiografi (EKG):
Yürekteki elektrik akımı değişmelerinin yazılması işlemine *elektrokardiyografi* denir. Yazılan çizgisel sonuç ise *elektrokardiogram* olarak tanımlanır.

Akkan (lenf) dolaşımı: Vücut kapiller damar ağları ile sarılmıştır. Kapillerler hücrelere en yakın olan arterlerdir. Hücreler kanla olan ilişkilerini bunlar aracılığı ile yaparlar, kapillerler ve hücre arasında doku sıvısı bulunur. Bu sıvı, hücreler tarafından salgılanan salgı ve kan kılcallarından sızan kan sıvısından oluşur. Buna vücut suyu da denir. Lenf sistemi ikinci dolaşım sistemi olarak bilinir. Bu sistemin kendine özgü damarları ve yapı sistemi vardır. Bu dolaşımın en önemli özelliği doku sıvılarını toplaması ve genel dolaşıma aktarmasıdır. En küçük damarına lenf kapilleri denir. Bu damarlar kör borucuklar halinde hücreler arasına uzanırlar. Bunlar yolları boyunca çevrelerindeki doku sıvısını alırlar. Lenf kapilleri içine giren doku sıvısı lenf adını alır. Lenfin bileşimi kan plazmasına benzer. İçlerinde lenfositler bulunur. Diğer kan hücreleri bulunmaz. Lenf kılcal damarları çevreden merkeze çaplanırlar ve lenf damarlarını yaparlar. Bu damarlar lenf düğümlerine uğrarlar. Getirdikleri kanı düğüm içinde dağıtırlar. Dolaşım bu şekilde devam eder (Şekil 32).

Hemen hemen her organ çok sayıda lenf damarı içerir. Lenf damarlarının duvarları çok incedir. Yapıları venlere benzer. Lenf damarlarının bazılarında kapakçık bulunur. Bunlar yüzeysel ve derin ağ yaparlar. Kanın tersine lenf akımı bir yöne ve yavaş olur (Şekil 33). En büyük lenf damarı *ductus torasikustur*. Lenf damarları, lenfle birlikte patolojik mikropları ve kötü tümör parçalarını da taşırlar.

Lenf organları: Lenf düğümleri, bademcikler, mukoza içi düğümcükler ve dalaktır.

Lenf düğümleri: Küçük yuvarlaksı yada uzamış lenf dokusu kütleleridir. Her düğüm bağ dokudan yapılmış bir kapsülle çevrilidir. Bu kapsülden düğüm içine doğru trabeküller girer. Uzantılar arası retiküler doku denilen özel bir bağ dokusu ile doludur. Bu dokuda lenfoblastlar, lenfositler ve retiküler bağ dokusu telleri bulunur. Lenf düğümleri kan yapıcı organlardır. Ayrıca bunlar savunma işlevi de yaparlar. Düğümler içine giren patojenik mikropları tutarlar. Bu durumda lenf düğümleri büyür, daha sert olurlar. Lenf düğümlerinin gruplar halinde bulunduk

MARMARA ÜNİVERSİTESİ YAYINEVİ

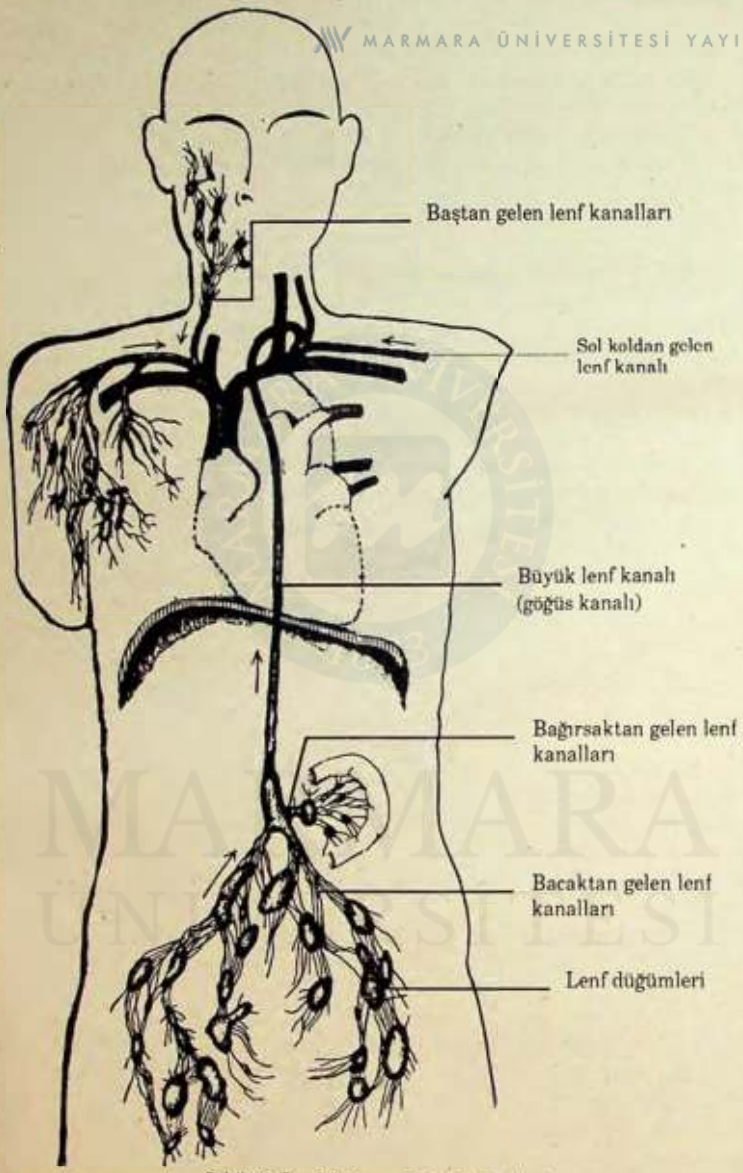

Şekil 32. Lenf dolaşımı - Lenf düğümleri.

ları yerler, koltuk altı, kasık, boyun, çene altı, göğüste mediastinum, dizardı, dirsek çukuru, bağırsak askısı *(mezenteryum)*, karaciğer girişi *(porta hepalis)* dir.

Bademcik (tonsilla): Yutak duvarı içine yerleşmiş küçük lenf dokusu kütleleridir. Çevresini saran ince kapsülle çevre dokudan ayrılır. Bademcikte şekillenen abselere *anjin* denir.

Mukoza içi düğümcükler: Boru şeklindeki organların çoğunda mukoza katmanına ait bağ doku içinde küçük lenf dokusu kümecikleri bulunur. Bunlara mukoza içi düğümcükler denir.

Dalak (lien, splen): Lenf sisteminin en büyük organıdır. Siyah kırmızı renkte görülür. Karın boşluğunun sol üst köşesinde ve diyaframın altında bulunur. Dalağın uzunluğu 13 cm. kalınlığı 8 cm ve ağırlığı 200 gr. dır. Ön ve arka iki kenarı ve iki yüzü vardır. Bir yüzü diyaframa değer. Diğer yüzü midenin fundus bölgesi sol böbrek ve pankreasın bir ucu ile temastadır. Dalağın dışı peritonla sarılmıştır. Bunun altında bağ dokudan seröz bir örtü bulunur. Bu örtüye kapsül denir, kapsülden dalak içine de uzantılar girer. Bu uzantılar arasında dalak pulpaları bulunur. Pulpanın ana yapısını bol kan damarı içeren retiküler bağ dokusu yapar. Bu hücrelerde lenfositler gelişir.



Şekil 33. Lenf damarları ve kapaklar.

Dalağın başlıca görevleri, yaşlı ve ölü alyuvarları parçalamak, bir miktar kan depo etmek, kan yapmak, lenfosit üretmek ve üretilen bu hücreler ile vücut savunmasını üstlenmektir.

KAN GRUBLARI :

Kanama ile kaybedilen kanın damarlara hayvan kanı vererek karşılanması ilk kez 1667 yıllarında Fransa'da denendi. Bu tip kan verme zararlı tepkilere neden olduğundan sonuçsuz kaldı. Kan değiştirmenin başarılı olmasına 1900 yıllarında Landsteiner tarafından yapılan araştırmalar öncü olmuştur. Araştırıcı, bütün insanların kanının dört farklı grup teşkil ettiğini ve her insanın bu dört gruptan birine ait olduğunu buldu.

Kan santrifüj edilerek alyuvarları ve serumu birbirinden ayrılır.

Aynı kana ait olan bu iki kısım bir deney tübünde tekrar bir araya getirilirse alyuvarlar serum içinde homogen bir biçimde dağılırlar. Eğer bir insana ait alyuvarlar, başka bir insana ait serum ile biraraya getirilirse 2 olanak ortaya çıkar: Ya alyuvarlar ilk örnekte olduğu gibi serum içinde homogen dağılırlar ya da biraraya toplanıp kümeler *(aglütinasyon)* teşkil ederler ve sonra parçalanırlar. İşte Landsteiner bu tür deneyler ile insanları sahip oldukları kan tipi bakımından A, B, AB ve 0 olmak üzere dört gruba ayırdı.

İnsan kan gruplarının belirlenmesinde 3 etmen vardır. Bunlar A,B,0 etmenleri ile Rh ve MN etmenleridir.

A, B, 0 etmenleri: Kanı gruplara ayıran bu etmendeki glikoproteinlerdir. Glikoprotein moleküllerinin polipeptid kısmı ile karbonhidrat yan zincirlerininin çoğu, A ve B grubu kanlarda aynıdır. Sadece molekülün son ucundaki şeker molekülü farklıdır. A grubunda şeker asetilgalaktozamin, B grubunda galaktoz'dur. Bu şekerler glikoprotein molekülüne özel enzimlerle bağlanır. Bu enzimleri taşımayan kişilerin kanları 0 grubudur. İki enzimi birden taşıyan kişilerin kan grubu AB olur. İnsanların % 46 sı 0, % 42 si A, % 9 u B; % 3 AB grubudur.

Rh etmeni: Rhesus maymunlarının kanındaki alyuvarlarda özel bir antijen vardır. Bu antijenlerin insan kanında da bulunduğu gözlenmiştir. Alyuvarlarında bu etmeni taşıyan insanlar Rh^+, taşımayanlar ise Rh^- grubuna girerler. Beyaz ırk insanlarının % 85 i Rh^+, % 15 ise Rh^- dir.

Yeni doğan bazı bebeklerde (fetüs) kan uyuşmazlığı hastalığı olarak bilinen *(eritroblastosis fetalis)* bir hastalık vardır. Bu olgu Rh etmenine bağlıdır. Evli bir çiftten ana Rh^+ ve baba Rh^+ ise bebek babadan geçme kalıtsal özellikten dolayı Rh olabilir. Plasenta da ortaya çıkan bazı bozukluklar nedeniyle bebeğin kanı ananın dolaşım sistemine geçerek alyuvarları aracılığı ile Rh^+ ya karşı antikorların oluşumunda uyarıcı etken olabilir (Şekil 34). Bundan sonra anne ikinci kez gebe kaldığında bu antikorlar plasenta aracılığı ile çocuğun dolaşım sistemine geçerek alyuvarların bozulup kümelenmesine ve eritroblastosis fetalis denilen durumun ortaya çıkmasına neden olur. Bu hastalık henüz anne karnında olan bebeğin alyuvarlarının devamlı tahrip edilmesinden ileri gelen kansızlıktan ibarettir. Bebeğin alyuvarları fazla zedelenirse bebekte anemi ve sarılık görülür. Bu durum bazen ölüme neden olur. Bugün böyle doğan bebeklere yoğun şekilde kan verilerek tüm alyuvarlarının değiştirilmesi sağlanmaktadır.

Baba	Anne	Bebek	
Rh^+	Rh^+	Rh^+	Normal
Rh^-	Rh^+	Rh^+	Normal
Rh^-	Rh^-	Rh^-	Normal
Rh^+	Rh^-	Rh^+	İlk bebekte anormallik %4

MARMARA ÜNİVERSİTESİ YAYINEVİ

M,N etmeleri: A, B, 0 ve Rh etmenlerinin dışında antijenik proteinlere bağlı olarak da kan grubları belirlenir. Ancak bunlar fazla etkili ve önemli değildir.

Kan gruplarının belirlenmesi yaşamsal bir önem taşır. Bir hastalık anında ya da bir kazada başkasının kanından yararlanılabilir yani kan aktarımı *(transfüzyon)* yapılır. Burada verici ve alıcı kanlarının aynı grubtan olması gereklidir. Bir insandan bir başkasına kan verme genellikte başarılı olduğu halde, bazan hastanın alyuvarlarının kümeleşmesine (aglutinasyon) yol açar. Aglutinasyon bir antikor - antigen tepkimesidir.

Antijen, bir hayvan vücuduna enjekte edildiği zaman ona karşı özel bir tepkime veren bir maddenin (antikor) oluşmasına neden olan yabancı maddedir.

Her grub kendi grubundan kan alır ve verebilir.

A grubu kanın alyuvarlarında A antigeni, serumunda B antikoru,

B grubu kanın alyuvarlarında B antigeni, serumunda A antikoru,

AB grubu kanın alyuvarlarında hem A hem B antigeni bulunur fakat serumunda hiç antikor yoktur.

0 grubu kanda ise alyuvarlarda hiç antigen yoktur. Fakat serumunda hem A hem B antikoru vardır.

0 grubu kan antijen içermediğinden bütün diğer grublara kan verebilir ve kümeleşmeye neden olmaz. Bundan dolayı 0 grubuna genel verici denir. AB grubu kanın ise serumunda antikor bulunmadığından bütün grublardan kan alabilir. Bu özelliğinden dolayı AB grubuna genel alıcı adı verilir.

A grubu kendi grubundan ve 0 grubundan kan alabilir AB grubuna kan verebilir.

MARMARA ÜNİVERSİTESİ YAYINEVİ

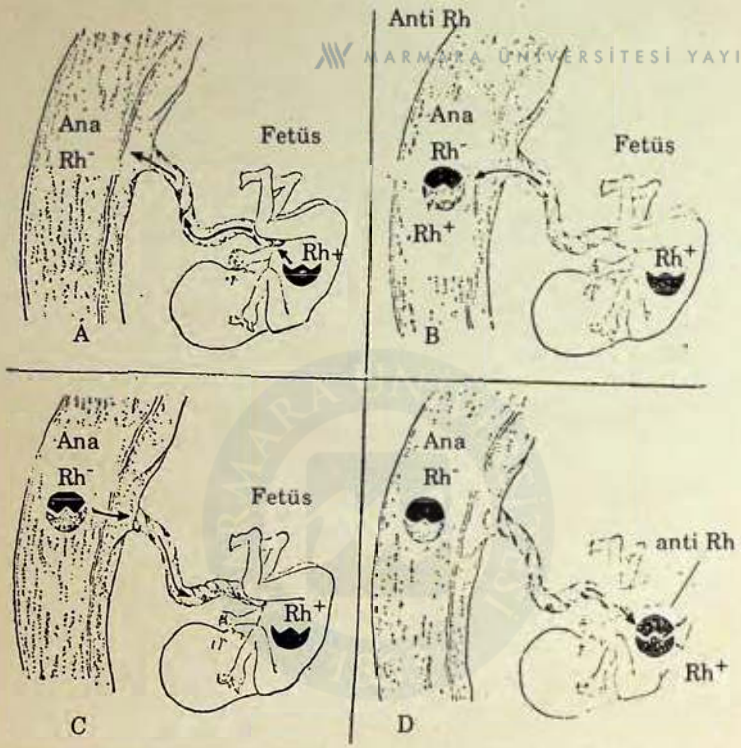

Şekil 34. Eritroblastosis fetalis, uterusta alyuvarların yapışmasına neden olan olaylar serisini gösteren diyagram

B grubu, kendi grubundan ve 0 grubundan kan alabilir ve AB grubuna kan verebilir.

Uygun olmayan kan transfüzyonlarında kümeleşme olaylarında kümeleşen alyuvarlar kılcal damarları tıkayarak alıcının şok geçirmesine hatta ölümüne neden olabilir.

MARMARA ÜNİVERSİTESİ YAYINEVİ

DÖRDÜNCÜ BÖLÜM

SOLUNUM SİSTEMİ

Dış ortam ile organizma arasında sürekli olarak bir gaz alış verişi vardır. Organizmaların oksijen kullanıp karbondioksit meydana getirmesi ve enerjiyi ATP şekline dönüştürme olayı solunum olarak bilinir.

Organizmalar solunum için özel organlara gereksinim gösterirler. Solunum aygıtında bulunan organlar; burun boşluğu, gırtlak, soluk borusu, bronşlar ve akciğerlerdir (Şekil 35). Solunum organlarının yapısal karakterinden birisi bunların çoğunun duvarında kıkırdak iskelet olmasıdır. Bundan dolayı büzülmezler ve içlerinde sürekli olarak hava bulunur. Hava taşıyan bütün organlar mukoza ile kaplıdır. Mukozanın iç yüzeyi silli epitel hücreleri ile örtülüdür. Mukoza içinde bezler bulunur. Bunlar mukus salgılar. Burun yolu ile giren toz ve mikroplar mukoza tarafından tutulur. Sillerin yönleri burun boşluğuna doğrudur. Bunların yaptıkları hareketle tutulan mikrop ya da tozlar vücut dışına itilir. Solunum sırasında koku alınması ve ses üretilmesi olayları da yapılır.

Burun boşluğu (cavitas nasi): Yüzde kemikler tarafından çevrilmiş, alt, üst ve iki yan duvarı bulunan geniş bir boşluktur. Bu boşluk *septum nasi* denilen dikey bir bölme ile sağ ve sol yarıma ayrılır. Bu boşluklarda birer delikle dışarıya açılır. Bu deliklere burun deliği *(nares)* denir (Şekil 36).

Burun boşluğunun yukarısında kalan küçük bir bölüm koku duyusunu alır. Buraya koku bölgesi denir. Yüzeyi saran tek sıralı prizmatik epitel hücreleri arasında koku duyusunu alan özel hücreler bulunur. Bu bölgenin dışında kalan geniş bölüm solunum bölgesidir.

Boşluğun iki yan duvarında alt alta duran konkalar vardır. Bunlar *Concha nasalis superior, media* ve *inferiordur*. Aralarında alt, orta ve üst aralıklar bulunur. Hava buralardan geçer. Konkalar boşluk yüzeyini genişletirler. Bu şekilde hava iyice temizlenir ve ısınır.

Burun boşluğu duvarlarının mukozası, silli epitel hücre tabakası ile kaplıdır. Mukoza nisbeten kalındır. Çeşitli uyartıların etkisi altında çok kolay etkilenme gösterir. Mukoza da kan damarları ve sinir telleri bulunur. Kan damarlarının yaptığı ağ bölgenin ön kısmında çok iyi

geliştiğinden sıklıkla burun kanamaları olabilir. Kan damarları alınan havanın ısınmasını sağlar.

MARMARA ÜNİVERSİTESİ YAYINEVİ

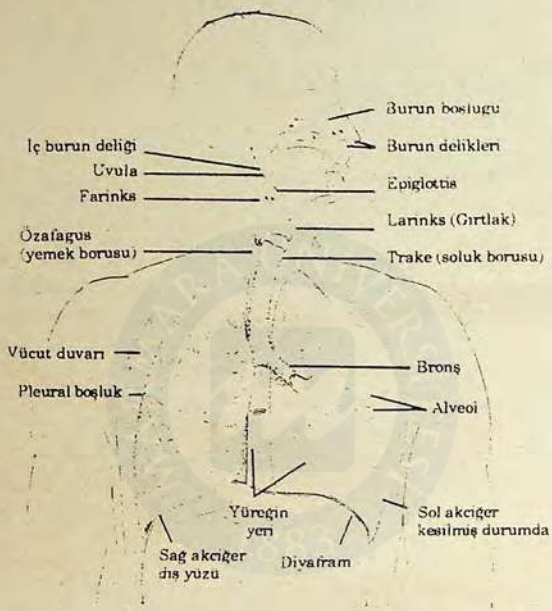

ŞEKİL 35. İnsan solunum sisteminin şeması.

Burun boşluğunun girişinde kıllar bulunur. Bu kıllar yabancı cisimlerin burun boşluğuna girmesini önler. Burun boşluğu mukozasındaki bezlerin salgısı boşluğu sürekli olarak ıslak ve nemli tutar. Burun boşluğu yan burun boşluklarıyla bağlantılıdır. Göz yaşı bezinin salgısını getiren kanal *(ductus lacrimalis)* burun boşluğuna açılır.

Gırtlak (larynx, larinks): 4 ve 6. boyun omurları arasında kalan düzlemde yer alan gırtlak, ön taraftan dilaltı kasları tarafından, dışyandan boyundaki büyük damarlar ve tiroid bezinin lobları ile arkadan yutakla komşudur. Gırtlak iskeleti kıkırdaktan oluşur. En büyüğü tiroid kıkırdağıdır. Bu erkeklerde önde bir kabartı yapar. Buna *adem elması* denir (Şekil 37). Küçük kıkırdaklar krikoid, aritenoid ve epiglottis adını alırlar. Diğer dört kıkırdak daha küçüktür. Epiglotis dilin arkasındadır. Yutma sırasında gırtlak girişini kapatır. Solunum yoluna besinlerin girişini engeller. Krikoid kıkırdak gırtlağın tabanını yapar.

Kıkırdak bağlar, zarlar ve eklemlerle birleşir.

MARMARA ÜNİVERSİTESİ YAYINEVİ

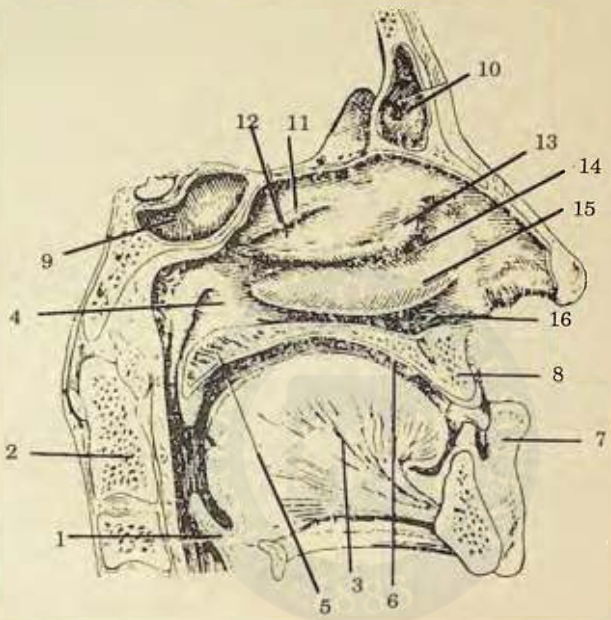

ŞEKİL 36. Burun boşluğu ve ağızdan boyuna kesit.
1. Epiglottis; 2. İkinci boyun omuru; 3. Dil; 4. Östaki borusunun deliği; 5. Yumuşak damak; 6. Sert damak; 7. Alt dudak; 8. Üst dudak; 9. Sinus sphenoidalis; 10. Sinus frontalis; 11, 13 ve 15. Üst orta ve alt konka; 12, 14. ve 16. Üst, orta ve alt burun geçiti. (Hatipoğlu'ndan)

Gırtlak mukozası silli epitel ile örtülüdür. Gırtlak duvarının her iki tarafında içe göçük keseler *(ventriculus laryngis)* görülür. Hava gırtlağın içinden geçerken ses meydana gelir. Sesler sağ ve sol vokal kabartılar (*plica vocalis*) tarafından üretilir. Bunlar tiroid ve aritenoid kıkırdaklar arasında uzanırlar. Epiglottisi çevreler ve bağ dokunun elastik tellerini içerir. Bunlar gergin iken çıkan hava çarpar. Titreşir ve ses meydana gelir. Dil, ağız boşluğu, dudaklar, dişler ve burun boşluğu sesleri şekillendirir ve konuşmayı sağlar.

Vokal kabartıların gerilmesi ve gevşemesi, epiglottisin daralması ve genişlemesi gırtlak kaslarının kasılması ile olur. Diğer kaslar epiglottisi daraltır. Gırtlak kasları çizgili kastır.

MARMARA ÜNİVERSİTESİ YAYINEVİ

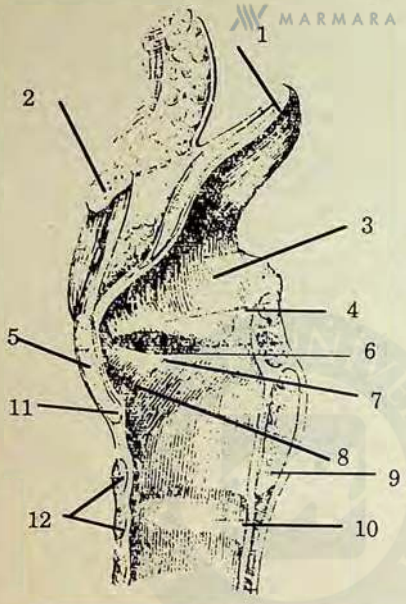

ŞEKİL 37. Gırtlaktan boyuna kesit. 1. Epiglottis; 2. Hiyoid kemiği 3.8 ve 10. gırtlak boşluğu; 4. Ventriküler katlantı; 5. tiroid kıkırdağı (Adem elması); 6. Laringeal ventrikül; 7. Vokal katlantı; 9. ve 11. Krikoid kıkırdak; 12. Soluk borusu kıkırdakları. (Hatipoğlundan)

Soluk borusu (trachea): Gırtlağın devamıdır. Gırtlak ile ana bronşlar arasında uzanır. 7. boyun omuru ile 4. göğüs omuru denginde-dir. Yaklaşık 10-12 cm uzunluğunda 2.5 cm çapındadır. Yemek borusu-nun önünde bulunur. Soluk borusunun iç tabakasına mukoza denir. Bu-nun yüzeyi yalancı çok katlı titrek tüylü prizmatik epitel hücreleri ile kaplıdır. Epitel hücrelerinin arasında mukus salan *kalsiform* denilen serpilmiş hücreler yer alır. Epitel dokunun altında mukus salgılayan bağ dokulu bir tabaka vardır. Bu tabakadan sonra kıkırdak tabaka bu-lunur. En dış kat bağ dokudan oluşur.

Solunum borusunun boyun parçasına ön tarafta tiroid bezi yapışmıştır. Soluk borusu yemek borusu gibi büzülmüş olarak bulun-maz. Düz, açık ve geniş bir borudur, bu duruş duvarındaki kıkırdak hal-kalar tarafından sağlanır. Üst üste gelen ve aralarında bağ dokudan hücrelerin doldurduğu halkaların sayısı 15-20 kadardır. Soluk borusu-nun arka duvarı yumuşaktır. Bağ dokudan yapılmıştır. Bu doku yemek borusu (*özafagus*) na değer ve onun genişlemesine izin verir.

Soluk borusu göğüs boşluğunda iki kola ayrılır. Bu kollara ana bronşlar denir (Şekil 38). Sağ akciğere giden ana bronş daha kalın ve kısadır. Biraz dikey durumdadır. Yüreğin solda olması nedeniyle sol ana bronş biraz yatay uzanır. Soluk borusuna kaçan bir cismin bu eğilimine bağlı olarak sağ akciğere girmesi daha büyük olasıdır.

Akciğerler (pulmo): Göğüs boşluğunda bulunurlar. Sağ ve sol olmak üzere iki parçadır. Koni şeklinde olan bu parçaların üst kısımları daha dar, alt kısımları ise daha geniştir (Şekil 39). Üst parça boyunda köprücük kemiğinin 2 ya da 3 cm yukarısına uzanır. Tabanları diyaframın üst yüzüne komşudur. Bir akciğerde üç yüz vardır. Kaburga yüzü, diyafram yüzü ve mediastinum yüzü. Mediastinum yüzü içe doğru çöküktür. Bu yüzde akciğer göbeği *(hilus pulmonis)* bulunur. Buradan ana bronş, sinirler, akciğer arteri, iki akciğer veni ve lenf damarları geçer. Bütün bu kısımlar bağ doku ile çevrilir ve bir demet yaparlar. Bu demetlere akciğer kökü (*radix pulmonis*) adı verilir.

Ana bronş akciğere girince bronşlara ayrılır. Bunlarında duvarlarında kıkırdak bulunmaktadır. Bronşlar dallanır ve bronş ağacını yaparlar. Bronşların en küçüklerine bronşçuk denir (Şekil 38). Bronşçukların duvarlarında kıkırdak ve bez yoktur. Düz kas hücreleri bulunur. Bu hücreler kasılarak bronşcuk spazmı yaparlar. Boşlukları daralır, bu durum da *bronşit* olarak bilinir.

Sağ akciğer üç (üst, orta ve alt), sol akciğer iki (üst, alt) lobludur (Şekil 39). Ayrıca her lop segment denilen kısımlara ayrılır. Bu parçalar aynı büyüklükte bronşlarla doludur. Sağ akciğer 11 (üst 3 lob, orta 2 lob, alt 6 lob), sol akciğer 10 lob (üst 4 lob, alt 6 lob) ludur. Bunlarda çok sayıda lobcuk içerir. Lobcuklar arasında içinde kan damarları, lenf damarları ve sinirler bulunan bağ doku tabakası yer alır. Lobcuklardaki bronşçuklar *duscut alveolaris* denilen uzunca alveol borularına ayrılır. Bu alveol boruları yanlarda çok sayıda keseciklere (*alveolus pulmonis*) açılırlar. Hava kesecikleri de denilen bu alveoller yarım küre şeklindedir. Alveol duvarları tek katlı yassı epitel hücreleri ile ince elastik liflerden yapılmıştır. Birbirine bitişik iki alveol duvarları arasında kapiller ağları bulunur. Alveol ve kapiller arasında gaz alışverişi olur. Oksijen alveolden kana geçer. Karbondioksit kandan alveollere geçer. Alveoller akciğerlerde solunum kısmını, bronşlar hava taşıma kısmını oluştururlar. Erişkin bir kişinin akciğerinde 300-400 milyon alveol bulunur. Bunların yüzeyleri yaklaşık 100 metre karedir.

Akciğerlerin ağırlıkları yaklaşık olarak 1200-1300 grdır. Havasız akciğer suda batar, havalı akciğer ise batmaz.

MARMARA ÜNİVERSİTESİ YAYINEVİ

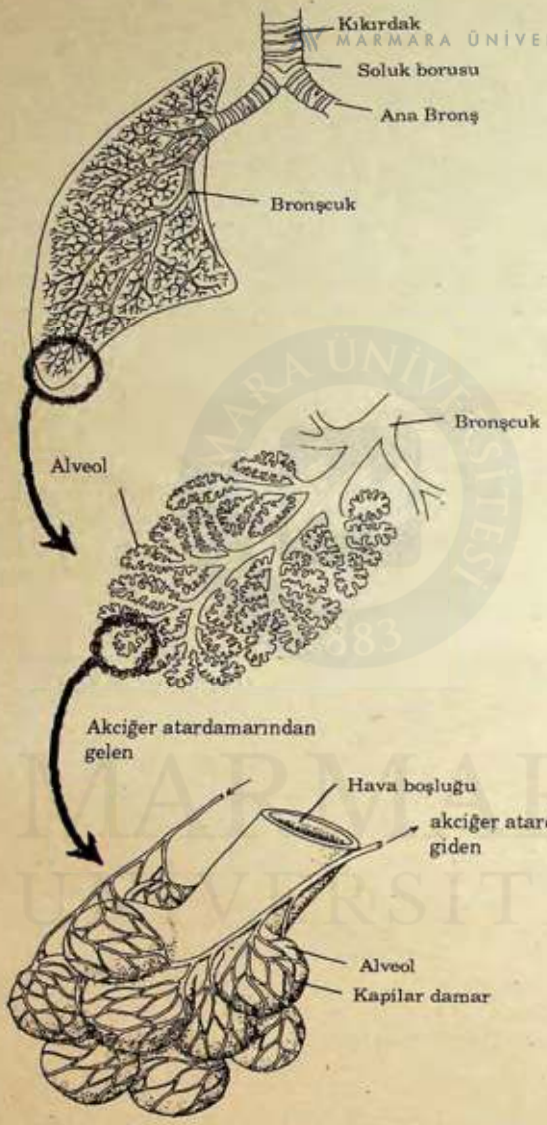

Şekil 38. Akciğer bronşları-bronşcuklar ve alveoller.

Erişkin bir kişi bir solumada yaklaşık 500 cm küp hava alır. İki akciğerde 3000 cm küp hava sürekli olarak bulunur. Derin soluk almada beş kat daha fazla hava alınır. Solunum sırasında akciğerler % 20 oranında büyürler. Buna bağlı olarak göğüs boşluğu da büyür. Diyafram ve kaburgalar arasını dolduran kaslar göğüs boşluğunu genişleterek solunuma yardımcı olurlar

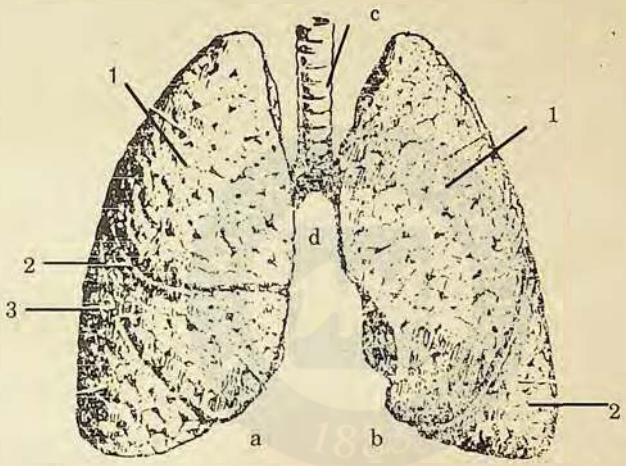

ŞEKİL 39. Akciğerlerin genel görünüşü
a. Sağ akciğer 3 Loblu (1-2-3)
b. Sol akciğer 2 Loblu (1-2)
c. Soluk borusu
d. Ana bronşlar

SOLUNUM

Organizma yalnız besinlere değil oksijenede gereksinim duyar. Metabolizma sırasında dokular sürekli olarak oksijen alırlar ve karbondioksit üretirler. Oksijen yokluğunda dokular ve buna bağlı olarak organizma ölür. Solunum ile soluma arasında fark vardır. Solunum hücre ve çevresi arasındaki gaz alış verişidir. Soluma ise havayı akciğerlere almak ve dışarı vermekten ibarettir.

Hücreler ve hücrelerarası maddenin oksijen tüketmesi ve karbondioksit üretmesi olgusuna doku solunumu denir. Doku solunumu karmaşık bir işlemdir.

Kanla oksijen dokulara gelir. Akciğer kılcalları, alveollerin içindeki havadan sürekli olarak oksijen alır ve karbondioksit verir. Akciğerlerde oksijen alımı ve karbondioksit çıkarımı olur. Akciğerlerdeki bu olaylara akciğer solunumu denir. Soluk alma ile akciğerlere giren atmosfer havasına solunan hava; soluk vermekle çıkarılan havaya da çıkarılan hava; alveolleri dolduran karışık havaya da alveolar hava denir.

İnsan vücudu 24 saatte yaklaşık 300 litre, dakikada 1/4 litre oksijene gereksinim duyar. Kandaki oksijenin % 2 si plazmada, % 98 i alyuvarlarda bulunur. Oksijen alyuvarlar içindeki hemoglobine bağlanır. Bu şekilde oksihemoglobin oluşur kan vasıtası ile dokulara dağılır. Burada oksijen hücrelere geçer. Bu şekilde oksijenden zenginleşen kana temiz kan ya da arteryel kan denir.

İnsanda kaburgalar, göğüs kasları ve diyafram kolayca hareket edebilir. Göğüs boşluğu isteğe göre daraltılıp genişletilebilir. Kaburgaların omurlara bir menteşe gibi bağlanması soluk alma sırasında kaburga kaslarının kasılması ile kaburgaların ön uçlarının dışarı ve yukarı doğru çekilmesini sağlar (Şekil 40 a). Göğüs boşluğunun tabanını oluşturan diyafram kasılınca dış bükey duruma gelir ve göğüs boşluğu genişler (Şekil 40 b). Göğüs boşluğu kapalı olduğu için hacmin genişlemesi akciğerdeki basıncı düşürür. Akciğerlerdeki basınç dışarıdaki hava basıncının altına düşünce dışarıdaki hava trake (soluk borusu) ve trake kolları ile hava keseciklerine ve alveollere dolar.

Soluk verme sırasında akciğerlerin esnekliği ve göğüs duvarının ağırlığının etkisi ile hava akciğerlerden dışarı atılır. Soluk alma sırasında akciğerler hava ile oldukça şişer. Kaburga kasları gevşeyince kaburgalar başlangıçtaki durumlarını alır. Aynı zamanda diyafram kasları gevşeyince karındaki organlar diyaframı geriye iterek önceki dış bükey şekline dönmesini sağlar. Bu etkenler göğüs boşluğunu daraltır. Genişlemiş olan esnek akciğerleri sıkıştırarak vücut içine alınmış hava dışarıya atılır (Şekil 41).

Vücut hareket ettirildiği zaman kaburga kasları ve diyaframın gevşemesi ve kasın kasılması ile göğüs boşluğunun daralması, yeni soluğun alınmasından önce akciğerlerdeki havanın atılmasını karşılayacak bir hızla olmaz. Soluk almak için kaburgaları kaldıran kaslara ek olarak bunlara dik bir konumda bulunan ikinci bir kas sistemi kaburgaların ön uçlarını aşağıya doğru iter. Göğüs boşluğunu daraltır. Aynı zamanda karın duvarının kasları kasılarak karın organlarını diyaframa doğru iter. Akciğerlerin büzülmesini hızlandırır. Göğüs duvarı hiçbir zaman akciğerleri sıkıştırarak havayı zorla dışarıya atmaz. Göğüs boşluğunun daralması sadece akciğerlere kendi esnekliği ile büzülme olanağını verir. Öksürme ve aksırma, karın kaslarının kuvvetli

MARMARA ÜNİVERSİTESİ YAYINEVİ

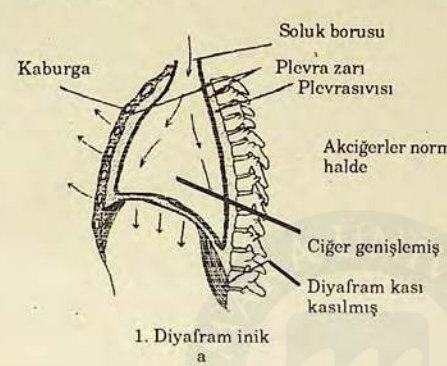

ŞEKİL 40 a. Soluk alma;

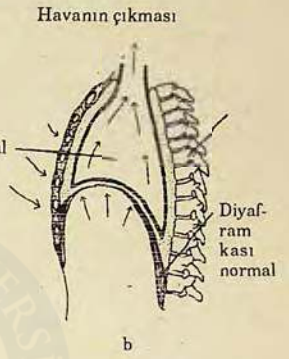

ŞEKİL 40 b. Soluk verme.

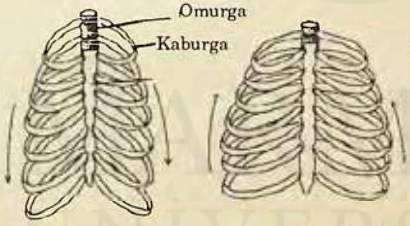

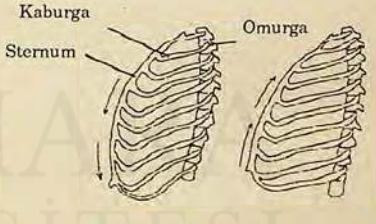

ŞEKİL 41. Soluk alıp verirken kaburgaların hareketi.

bir şekilde kasılması ile karın iç organlarının diyaframa doğru itilerek, göğüs boşluğunun ani olarak daraltılması ve akciğerlerden havanın hızlı bir şekilde uzaklaştırılmasını sağlayan zorlanmış bir soluk verme şeklidir. İki soluk arasında akciğerlerdeki hava basıncı dışardaki hava basıncına denktir. Soluk alma başladığı zaman akciğerlerin içindeki basınçta, dış hava basıncına göre 1-2 mm cıva sütunu yüksekliği kadar

hafif bir düşme görülür. Bu koşul havanın akciğere girmesine olanak verir. Soluk almanın sonlarına doğru yeni gelen hava, iç basıncı dışarıdaki hava basıncına eşit düzeye getirir. Soluk verme başlayınca akciğerlerin esnekliği akciğerlerin içindeki havayı sıkıştırır ve basıncı dış hava basıncının 2-3 mm cıva yüksekliği kadar üstüne çıkar ve akciğerlerdeki havayı dışarı verir.

Vital kapasite: Akciğerlerin vital kapasiteleri işlevsel özelliklerini belirtmek için ölçülür. Akciğerlerde dört ayrı hacimde hava bulunur.

1. Solunum havası: Bir solukta alınan ve çıkarılan havadır.500 ml.
2. İnspiratuar rezerv hava: Normal solukla alınan solunum havası dışında alınabilen havadır. 3500 ml.
3. Ekspiratuar rezerv hava: Normal solukla çıkarılan solunum havası dışında zorlu bir ekspirasyonda atılan havadır. 1500 ml.
4. Rezidüel hava: Zorlu ekspirasyondan sonra bile akciğerlerde kalan hava. 1000 ml.

Akciğer kapasiteleri:

1. Inspiratur kapasite: Akciğerlerin en yüksek düzeyde şişirilmeleri ile alınan hava. Yaklaşık 3500 ml.
2. Fonksiyonel rezidüel kapasite: Normal nefes alımı (ekspirasyon) sonunda akciğerlerde kalan hava miktarı. Yaklaşık 2300 ml.
3. Vital kapasite: Akciğerlerin iyice şişirilmesinden sonra en son sınırına dek çıkardığı havadır. Yaklaşık 4600 ml.
4. Total akciğer kapasitesi: En zorlu bir inspirasyonla alınan hava miktadır. Yaklaşık 5800 ml.

Akciğer hacim ve kapasiteleri kadınlarda erkeklere oranla % 20-25 daha küçüktür. Akciğer hacim ve kapasiteleri *spirometre* denilen aletle ölçülür.

Solunum merkezi: Solunumun düzenlenmesi çok karmaşıktır. Solunumu düzenleyen beynin medulla bölgesindeki özel bir hücre grubudur.Bu merkezden gönderilen sinir impulsları ritmik olarak diyafram ve kaburga kaslarına 4-5 saniye de bir gönderilerek bu kasların uyumlu ve düzenli bir şekilde kasılmalarını sağlar. Normal olarak solunum hareketleri otomatiktir. Kendi isteğimizle solunum hızını ve sıklığını değiştirebiliriz. Fakat uzun bir süre soluğu tutma olasılığı yoktur, otomatik mekanizma harekete geçerek soluk almayı sağlar.

Yapay solunum: Hekimlikte yapay solunuma bazı durumlarda başvurulur. Bu solunum örneğin elektrik şokunda, suda boğulmalarda,

gaz zehirlenmelerinde yapılır.

MARMARA ÜNİVERSİTESİ YAYINEVİ

Yapay solunumda ilk olarak göğüs boşluğu genişletilir ve daraltılır. Bu hareketler sırasında akciğerlere hava girer ve çıkar. Bu hareketlerde normal solunum gibi 13-14 kez solunum yaptırılmalıdır.

Solunum deyimleri: Eupnea (öypne): Dinlenme durumunda yapılan solunumdur. İnsan solunum hareketlerinden habersizdir. Hypernea (hiperpne); solunum sayısı ya da derinliğin artmasıdır. Polypnea (polipne); yüzeysel kesik solunumdur. Apnea (apne), solunumun geçici birsüre için durmasıdır. Dyspnea (dispne); solunum güçlüğüdür. Anoxia (anoksi); oksijen yokluğu hali. Hypoxia (hipoksi); oksijen azlığı ya da yetmezliği durumudur. Cyanosis (siyonosiz); deri ve mukozaların normal renklerini yitirerek mavimtrak renk almalarıdır. Bu durum kanda oksijenle bağlanmamış hemoglobin miktarının belirli bir düzeyi aşmasıdır.

Göğüs zarı (pleura, plevra): Her akciğeri iki kese şeklinde (*visseral plevra*) ve içine yerleştiği göğüs boşluğunun duvarını saran (*paryetal plevra*) ince bir epitel tabakasından oluşan, nemli parlak bir zardır.

Paryetal plevra üç parçaya ayrılır. Plevra mediastinalis, plevra costalis ve plevra diaphragmatica. Plevranın her parçasının birleşme yerlerinde ince girintiler bulunur. Bunlar *recessus plevra* adını alır. Bu girintilerin en önemlisi diyaframa - kosta girintisidir. Soluk alma sırasında akciğerler genişler ve bu girintilere sokulur.

Plevranın her iki parçası akciğer kökünde birleşir. Visseral ve paryetal plevra arasında dar bir aralık bulunur. Bu aralığa plevral boşluk (*cavitas pleuralis*) denir. Bu boşluk çok az seröz sıvı kapsar. Bu sıvı solunum sırasında sürtünmeden doğacak incinmeleri önler. Plevral boşlukta hava bulunmaz. Bu nedenle negatif basınç vardır.

Mediastinum: İki akciğer arasında kalan göğüs boşluğu bölümüne mediastinum denir. Önden sternum, arkadan omurganın göğüs parçası, alttan diyaframın orta kısmı, iki dış yandan akciğerler sınırlar. Akciğer köklerinden inen düzlemde ön ve arka mediastinuma ayrılır. Ön mediastinumda yürek, timus ve büyük kan damarları, arka mediastinumda yemek borusu, sinirler ve damarlar bulunur.

MARMARA ÜNİVERSİTESİ YAYINEVİ

MARMARA ÜNİVERSİTESİ 1883
MARMARA ÜNİVERSİTESİ

MARMARA ÜNİVERSİTESİ YAYINEVİ

BEŞİNCİ BÖLÜM

SİNDİRİM SİSTEMİ

Sindirim, besin maddelerindeki protein, karbonhidrat ve yağ gibi büyük moleküllü maddelerin, enerji sağlamak, doku yapımı ve büyüme için kullanılmak üzere küçük yapı taşlarına ayrılmasıdır. Bunların hücreler tarafından alınabilmesi için hidroliz edilmeleri gerekir. Bu da sindirim sisteminin belirli bölgelerinden salınan çeşitli enzimlerin katalizörlüğü ile meydana gelen kimyasal olaylar sonucu olur.

Molekül düzeyine indirilen besin maddeleri, su, vitamin ve mineraller sindirim kanalının epitelinden geçerek kana ya da akkan'a geçirilir. Bu olguya emilim (*absorpsiyon*) denir. Sindirim olaylarında birbirini takip eden 3 devre vardır. Bunlar:

1- Yemek, çiğnemek, yutmak,
2- Sindirir duruma getirmek,
3- Emilim ve atım'dır.

Sindirim Sisteminin Yapısı: Sindirim sistemi, besin maddelerini alan, sindiren, emilim yapan bir kanal ile bu kanala sindirim enzimlerini salan bezlerden oluşur (Şekil 42). Sindirim kanalı ağız boşluğu, yutak (farinks), yemek borusu (özafagus), mide, ince bağırsak (duodenum, jejunum, ileum) ve kalın bağırsak (çekum, kolon, rektum, anüs) 'tan meydana gelir. Sindirim enzimlerini salan başlıca bezler ise tükürük bezleri, pankreas, karaciğer ve sindirim kanalı içindeki bazı ufak bezlerdir. Özgün etkiye sahip çok sayıda enzim vardır. Sindirim enzimleri 3 gruba ayrılır:

1. Protein parçalayan enzimler; 2. Karbonhidrat parçalayan enzimler; 3. Yağ parçalayan enzimler. Önemli enzimler, bulundukları yerler ve etkileri:

1- Pityalin; Tükürükte bulunur ve nişastayı maltaza dönüştürür.
2- Pepsin; Mide özsuyunda bulunur, proteinleri proteoz ve peptona çevirir.
3- Rennin; Mide özsuyunda bulunur ve sütü kazeine dönüştürür.
4- Tiripsin ve kimotiripsin; Pankreas özsuyunda bulunur ve proteoz ve peptonları peptidlere çevirir.
5- Amilaz ve Lipaz ; Pankreas özsuyunda bulunur ve yağları, yağ asitleri ve gliserole dönüştürür.
6- Erepsin; Bağırsak özsuyunda bulunur, peptidleri aminoasitlere çevirir.

7- Laktoz; Bağırsak özsuyunda bulunur ve laktozu glikoz ve galaktoza dönüştürür.
8- Sukraz; Bağırsak özsuyunda bulunur ve sukrozu glikoz ve fruktoza çevirir.

MARMARA ÜNİVERSİTESİ YAYINEVİ

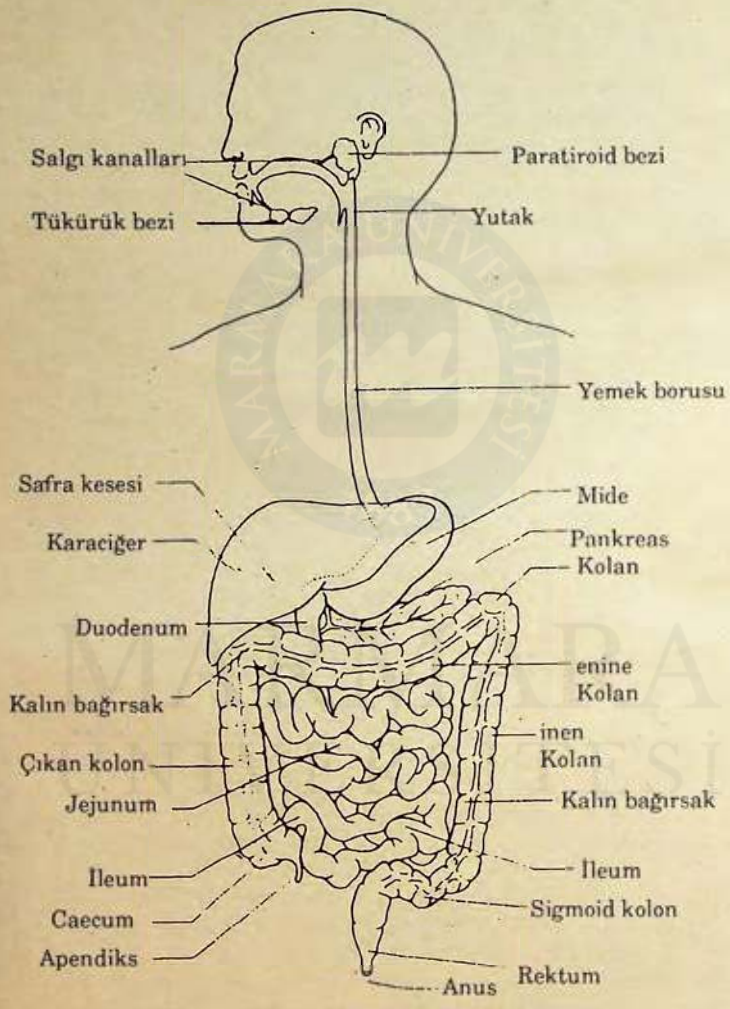

ŞEKİL 42. Sindirim sistemi genel görünüş.

Sindirim Sisteminde Mekaniksel İşlemler

Sindirim çiğneme, yutma, mide, incebağırsak ve kalınbağırsak hareketlerinden oluşur. Bu hareketlerde çok sayıda organın rol aldığı görülür.

Sindirim ağız boşluğunda başlar, dışkı deliğinde biter. Başlangıç ve bitiş arası yaklaşık 8-8,5 metredir.

Ağız boşluğu (cavitas oris) : Çenelerle desteklenir, yanlarda diş etleri ve yanaklar, altta dil, üstte damakla çevrilmiştir. Dudaklar ve yutak arasında bulunur. Arkada daralan kısım boğazdır. Dudaklar ve dişler arasında kalan giriş bölümüne *vestibulum* denir. Ağıza alınan besinler burada tükürükle karışır.

Dudak (labium); İki dudak bulunur. Alt dudak daha kalındır. Dudakların dış tarafı deri, iç tarafı ağız boşluğu yapısındadır. Ağız boşluğu çok katlı yassı epitel tabakası ile altta bağ doku ve kaslardan ibarettir. Dudaklar duyu sinirleri yönünden zengindir (Şekil 43).

Dil (lingua - glossa): Mukoza ile örtülü, çizgili kastan yapılmış bir organdır. Bu kasların kasılması dili içeri-dışarı, aşağı yukarı ya da bir yandan öteki yana hareket ettirir. Uç, gövde ve kök kısımları vardır. Dil kökü kaslarla dil kemiğine bağlıdır. Gövde ve uç kısmı serbesttir. Dilin üst yüzüne *dorsum* denir. Dilin üst yüzü mukozasında iğne şeklinde üç türlü papilla görülür. Bunlar iğsi *(papilla filiformis)*, mantarsı *(fungiformis)* ve duvarlı *(vallata)* 'dır. Dilin tüm yüzeyi çok katlı yassı epitel ile örtülüdür. Bu epitel hücreleri arasında tat tomurcukları bulunur. Papillalar dilin üst yüzünün pütürlü görünmesini sağlarlar. Dilin mukoza tabakası lenf düğümcüklerini içerir. Bunlar dilin kök kısmında bademcik adını alır.

Dil kasları 2'ye ayrılır; 1.Dilin kendi kasları; 2.Dilin iskelet kasları. Dilin kendi kasları boyuna, enine ve dikey uzanırlar. Bunlar dilin şeklini verir. İskelet kasları ise 3 çifttir ve dilin hareketini sağlarlar.

Damak (palatum): Ağız ve burun boşluklarını ayıran damak, sert damak *(palatum durum)* ve yumuşak damak *(palatum molle)* olarak 2'ye ayrılır. Sert damağı üst çene *(maksilla)* çıkıntısı ile damak kemiklerinin horizontal tabakaları yapar. Yumuşak damak, sert damak mukozasının arkaya doğru uzantısıdır. Ortasında kaslar bulunur ve yüzeyi mukoza tabakası ile örtülüdür. Yumuşak damağın en geri parçasına küçük dil *(uvula)* denir (Şekil 43).

Sindirim sisteminde besinlere uygulanan ilk mekanik işlem

MARMARA ÜNİVERSİTESİ YAYINEVİ

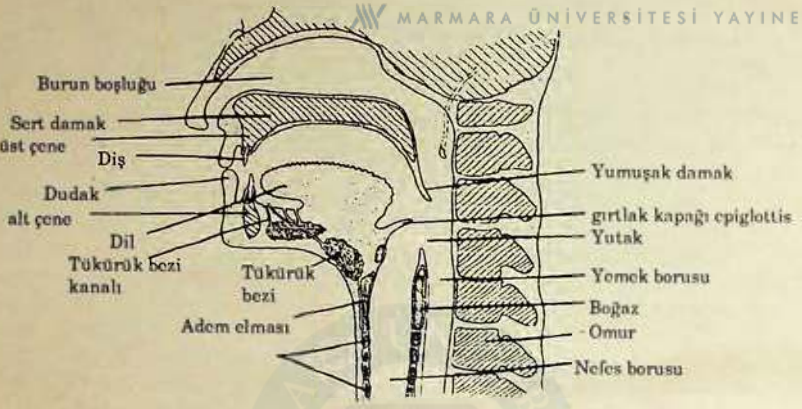

43. Ağız ve Boğazdan boyuna kesit.

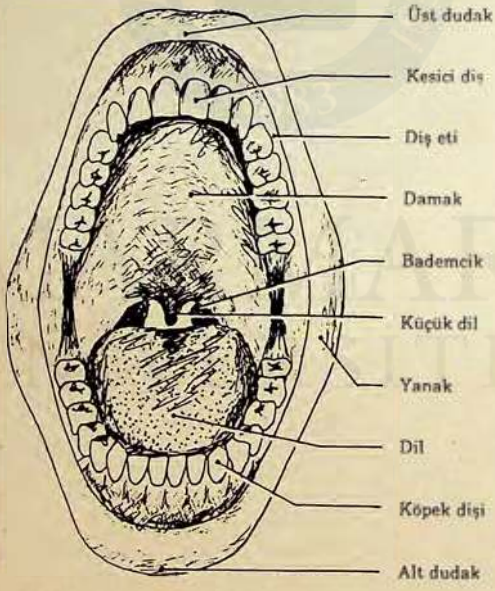

ŞEKİL 44. Ağız, dişler ve bağdemcikler.

çiğnemedir. Çiğnemede dişler ve alt çeneyi yukarı ve aşağıya kaldıran ve indiren çiğneme kasları iş görür. İstemli bir hareket olan çiğneme, besinin yutulmaya hazır ufak parçalara ayrılmasını sağlar.

Dişler (dentes): Alt çene ve üst çene kemiklerinde diş oyuğu *(alveolus)* denilen çukurlara yerleşmiş vücuttaki en sert yapılardır. Dişlerin ağız boşluğundaki çevreleri diş eti *(gingiva)* ile sarılmıştır (Şekil 44).

İki çeşit diş vardır: 1. Süt dişleri 2. Kalıcı dişler.

1- Süt dişleri: 6-7 ay ile 2-2.5 yaş arasında çıkar. Her yarım çenede 5 olmak üzere toplam 20 süt dişi vardır. Bu dişler 6-12 yaş arasıda aralıklı olarak dökülür. Bir yarım çenede iki kesici, bir köpek, iki azı dişi bulunur.

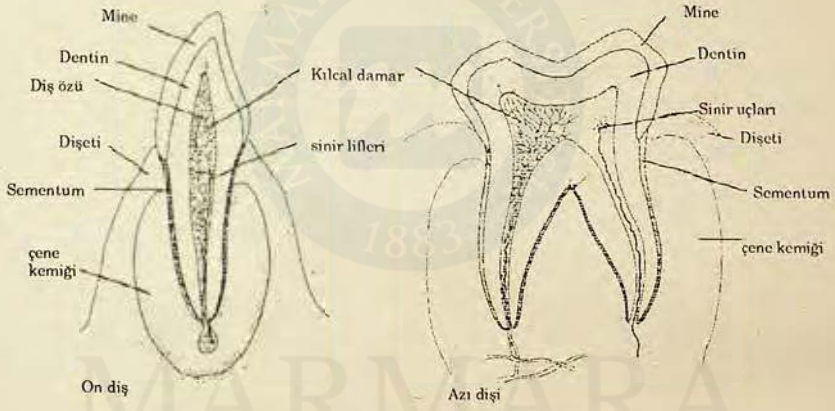

ŞEKİL 45. Ön diş ve azı dişi boyuna kesit.

2-Kalıcı dişler: Süt dişlerinden dökülenin yerine kalıcı diş çıkar. Akıl dişi dışındaki bütün dişler 6-14, akıl dişi ise 17-25 yaşları arasında çıkar. İlk çıkan kalıcı diş birinci azı dişidir. 6. yılda çıkar. Bir yarım çenede sekiz, bir insanda 32 kalıcı diş bulunur. Erişkin bir kişide bir yarım çenede önden arkaya diş çeşitleri ve sayıları şöyledir:

Kesici dişler 2 adet. Köpek dişi 1 adet. Önazı 2 adet. Azı dişi 3 adet

Dişin yapısı: Bir dişin taç *(corona)*, boyun *(cervix)* ve kök *(radix)* olmak üzere üç bölümü vardır. Taç bölümü dişin dıştan görünen

parçasıdır. Boyun bölümü dişetinin sardığı ince parçadır. Kök bölümü ise kemiğe sokulan kısımdır. Kök sayısı değişir. Azı dişlerinde 2-3 kök diğerlerinde bir kök bulunur.

Her dişin ortasında kök ucuna doğru giderek daralan bir boşluk bulunur. Bu boşluk diş özü (*pulpa*) denilen yumuşak bağ doku ile doludur. İçinde damarlar, sinir lifleri, *odontoblast* denilen özel hücreler bulunur. Diş kökü içinde uzanan dar boruya kök kanalı, kanalın ucundaki deliğe de kök deliği denir. Bu delikten diş özüne damar ve sinirler girer. Boşluk kanalın çevresi taç, boyun ve kök kısımlarında *dentin* denilen bir tabaka ile çevrilir. Taç kısmında dentin tabakasının üstü mine tabakası ile sarılmıştır. Kök bölümünde dentin tabakasının dışı sement tabakası ile sarılır. Sementle diş oyuğunun kemik yüzü arasında diş zarı *(peridontum)* vardır. Bu zar dişi kemiğe bağlar. Dişin en sert tabakası minedir (Şekil 45).

Minenin % 99 u anorganik maddelerden yapılmıştır. Sertliği bundan ileri gelir.

Dişler çiğneme hareketiyle ağıza alınan besinleri öğütür, parçalar ve sesin şekillenmesinde de yardımcı olurlar.

Dişeti (gingiva): Her dişi ve dişler arasını saran, dıştan görünen kısımdır. Bol kılcal damar içerir. Kırmızı görünmesi bundandır. Sık olarak hastalanır. Buna *gingivitis* denir.

Yutma; Lokmanın ağızdan mideye indirilmesi işlevidir. Üç faza ayrılır. Ağız fazı, yutak fazı ve özafagus fazı (Şekil 46). Birinci faz isteğe bağlıdır öteki fazlar ise refleksler yolu ile olur. Yutma hareketi ile lokma ağızdan yutak içine gönderilir. Bundan sonra besinin sindirim kanalı içinde ilerleyişi istemli bir hareket olmaktan çıkar. Lokmanın yutaktan özafagusa girmesi duyu reseptörlerinin uyarılması ile başlayan ve yutma kaslarının kasılmalarını yaratan ve lokmanın girebileceği diğer üç yolu kapatan refleksler yardımıyla olur; Ağız yolu, dilin sert damağa doğru yükselmesiyle, burun boşluğuna giriş açıklığı ise yumuşak damağın yükselmesi ve sertleşmesi ile solunum yoluna geçiş gırtlağın yükselerek öne doğru hareketi ve epiglottisin gırtlağı üsten örtmesi ile kapatılır (Şekil 46). Bu sırada solunum durur. Yutma da en önemli olan gırtlağın yukarı ve öne hareketidir. Eğer bu hareket olmazsa yutma olanaksızdır. Yutmanın özafagus fazında, özafagus kaslarının kasılmasıyla başlayan peristaltik hareketler yardımıyla ilerleyen besin, özafagus ile mide arasındaki sfinkterin (büzgeç) gevşemesiyle mideye erişir.

Mide: İnsanda kapasitesi yaklaşık olarak 1000-1500 ml olan

MARMARA ÜNİVERSİTESİ YAYINEVİ

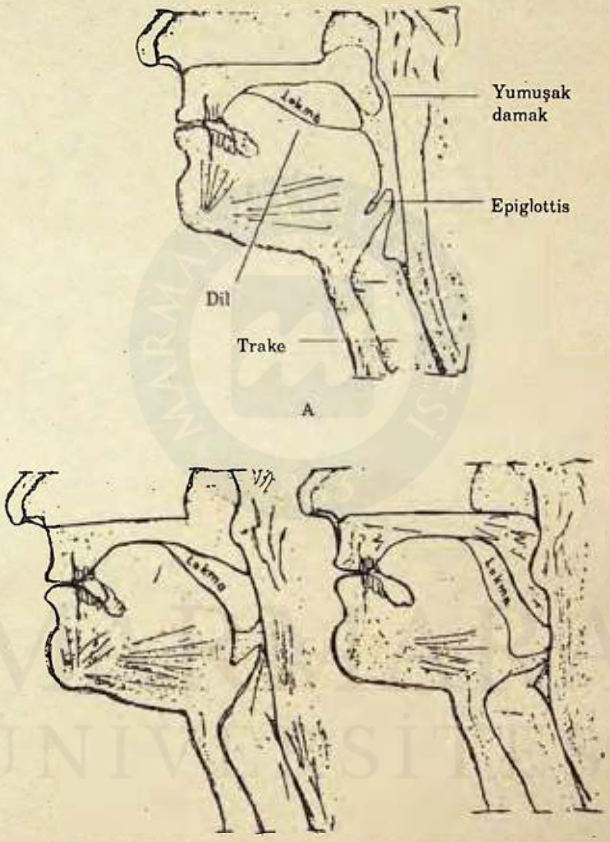

ŞEKİL 46. Yutmanın ağız ve yutak fazları. (Bara'dan)

mide, J harfi şeklinde olup büyük bir kısmı dikey durumdadır. Sindirim borusunun genişlemiş parçasıdır (Şekil 47). Karın boşluğunda diyaframın altında bulunur. % 85 i solda % 15 i sağdadır. Dolu iken kapasitesi 1-2 litredir. Midenin 4 parçası vardır:

1- Kardiya: Özafagusun giriş kısmındaki üst parçadır.
2- Fundus : Kardiyanın solunda kubbe şeklindeki üst parçadır.
3- Korpus : Midenin en büyük parçasıdır.
4- Piloris : Midenin duodenuma açılan alt parçasıdır. Giderek daralır. Duodenuma açılma yerinde düz kas hücrelerinden yapılmış bir kapak, büzgeç *(Spincter pyloris)* bulunur. Bu kapak besinler incebağırsağa geçerken istemsiz olarak açılır (Şekil 47).

Mide, diyaframın alt yüzü ve arkadan karaciğer ile, arka yüzünden sol böbrek, pankreas ve dalakla komşudur.

Mide mukozası çok sayıda katlantılar yapar. Mide besinlerle dolduğu zaman düzleşir ve gerilir. Katlantıların diplerinde mide çukuru denilen kısımlarda mide bezleri yer alır. Mide bezleri değişik şekillerde olur. Erişkinlerde toplam sayıları 40 milyon kadardır. Mide bezlerinin salgısına mide özsuyu denir. Bu sıvı kokusuz, hafif sarı ve asit özelliktedir. pH sı 0,9-1,5 tur. Günlük miktarı 3000 ml dir. Midenin dışı peritonla örtülüdür.

Midenin fonksiyonları, besini geçici bir süre için depo etmek ve bu sırada mide özsuyu ile karıştırarak incebağırsağın kabul edebileceği şekle yani *kimus* denilen yarı sıvı bir hale getirmek, protein sindiriminin başlamasını sağlamak, kimusu sindirim ve emilim için ince bağırsağa iletmek şeklinde özetlenebilir.

Besinin mide özsuyu ile karışarak kimus haline gelişi, mide duvarındaki kasılmalarla sağlanır. Midenin kardiuma yakın bölgesinden doğan peristaltik dalgalar, pilora doğru yayılarak pilor bölgesinde kuvvetlenen bir kasılma ile mide içeriğinin bir kısmını pilor sfinkterinden onikibağırsağa (duodenum) iter. Her peristaltik dalga ile ancak birkaç ml kimus duodenuma geçer. Bu geçişte, pilor sfinkterinin ve duodenumun proksimal kısmının gevşemeside rol oynar.

Mide içeriğinin duodenuma geçiş hızını, besinin miktarı ve tipi etkiler. Örneğin, protein bakımından zengin olan besin, karbonhidrattan zengin olan besine oranla midede daha uzun süre kalır. Bol miktarda yağ içeren bir yemekten sonra ise boşalma en yavaş düzeyde olur. Boşalma hızı, sinirsel ve hormonal yoldan peristaltik hareketlerle etki edilerek düzenlenmektedir. Mideden duodenuma geçen kimusun fazla

MARMARA ÜNİVERSİTESİ YAYINEVİ

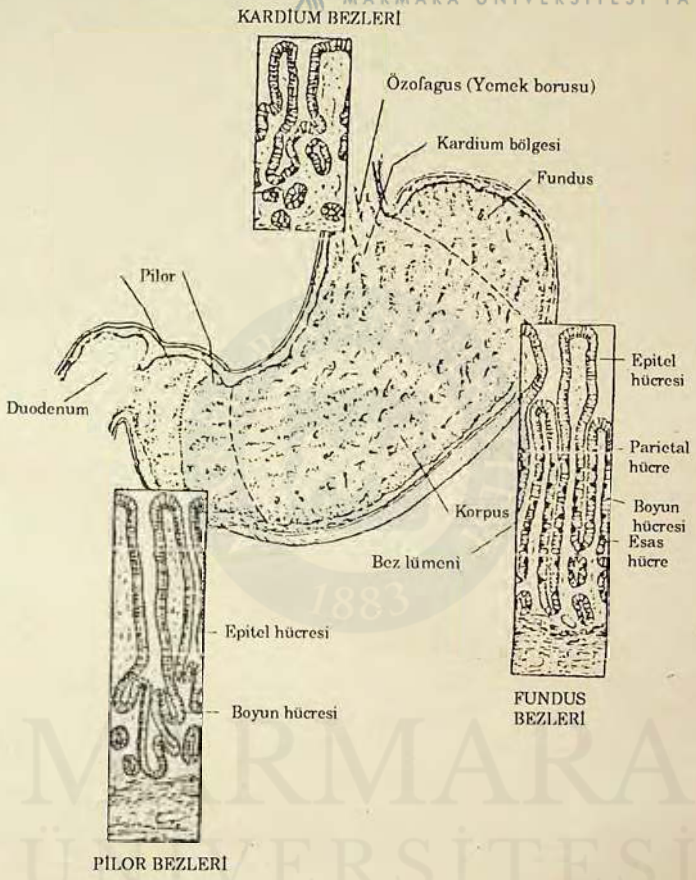

ŞEKİL 47. Midenin kısımları ve mide bezlerinin yapısı. (Bara'dan)

asit oluşu aşırı miktarda protein yıkılma ürünü içermesi ya da duodenuma çok miktarda kimus geçmesiyle duodenumun gerilmesi, enterogastrik refleks denilen bir refleksi yaratır ve böylece sinirsel yoldan mide hareketleri yavaşlatılarak boşalma geciktirilir. İncebağırsağa geçen ki-

mustaki karbonhidratlar, asitli maddeler ve özellikle yağlar, ince bağırsağın mukozasını uyararak buradan, mide faaliyetlerini durduran bazı hormonların kana geçisine ve kan yolu ile birkaç dakika içinde mide hareketlerinin durdurulmasına neden olur.

Mideden incebağırsağa giren kimus, ritmik segmentasyon hareketleri ve pendulum hareketleri ile daha ufak parçalara bölünür, salgılarla karıştırılır ve peristaltik hareketler ile kalınbağırsağa doğru hızla ilerletilir. Ritmik segmentasyon hareketleri dairesel kas liflerinin kasılmasıyla meydana gelir ve incebağırsakta muntazam aralıklarla boğumlara neden olur. Bir hareketi izleyen ikinci harekette, her segmentte yeni birer boğum meydana gelir, buna karşılık bir önceki harekette boğulan bölge gevşer ve bu hareketlerin tekrarlamasıyla besin çok ufak parçaçıklara bölünerek bağırsak salgıları ile karıştırılır. Segmentasyon kasılmalarını bağırsak duvarındaki iç sinir pleksüsleri düzenler. Miyojenik yani sadece kas faaliyetine bağlı olduğu ileri sürülen pendulum hareketleri, bağırsak duvarının karşılıklı bölgelerinde boyuna kasların sırayla kasılmasıyla meydana gelir. Besini ileri geri hareket ettirerek salgılarla karışmasına yardım eder. Peristaltik hareketler, daima anal yöne doğru dalgalar halinde ilerleyen ve birbirini izleyen kasılma ve gevşemelerden ibaret olan hareketlerdir. Peristaltik hareketlerin uyarını, besin kitlesinin neden olduğu gerilmedir ve bu hareketler, bağırsak duvarında bulunan gerilmeye duyarlı reseptörlerin yardımıyla, dış sinirlere bağlı olmaksızın, iç sinir pleksüsleri tarafından reflekslerle düzenlenir.

Kimus, incebağırsaktan kalınbağırsağa, ileum ile çekum *(körbağırsak)* arasında bulunan ileoçekal kapağın açılması ile girer. Normal durumda kapalı olan ileoçekal kapak, bu bölgeye erişen her peristaltik dalga ile kısa bir süre açılır ve az miktarda kimus ileumdan çekuma geçer.

İncebağırsak (intestinum) : Mide ile kalınbağırsak arasında uzanır. Karın ve pelvis boşluğunu doldurur. Yaklaşık 5-6 m.dir. 3 parçası vardır. 1- Onikiparmakbağırsağı (*duodeum*). 2- Boş bağırsak (*jejunum*). 3- Kıvrım bağırsak *(ileum)*.

Duodenum: 15-20 cm kadardır. Midenin pilor deliği ile başlar. Safra ve pankreas kanalları buraya açılır (Şekil 48).

Jejunum ve ileum: Bir periton katlantısı ile karnın arka tarafına tutunurlar. Bu askıya *mezenteryum* denir. Bu askı içinde bağırsaklara gelen damarlar, akkan düğümcükleri yer alır. Sindirim incebağırsakta olur. İncebağırsağın iç yüzünde emilimin kolaylaşmasını sağlamak için enine katlantılar görülür. Ayrıca mukozada küçük parmak şeklinde or-

talama 1 mm uzunluğunda *villüs* adı verilen çıkıntılar vardır. (bak şekil 51) Mukozayı kaplayan tek katlı epitel hücreleri de *mikrovillüs* denilen tüysü uzantılar yaparlar. Bütün bu değişiklikler incebağırsak yüzeyinin genişlemesini sağlar.

Mukozanın epitel dokusu altında bulunan bağ doku içinde çok sayıda bez bulunur. Bunların salgıları bağırsak özsuyunu yapar. Karmaşık organik maddeler, proteinler, yağlar ve karbonhidratların ayrıştırma işlemi incebağırsakta biter. En kuvvetli sindirim duodenum da olur.

Kalınbağırsakta, en etkin hareket, kalınbağırsak içeriğini kitle halinde ilerleten, günde iki üç kereden fazla olmayan ve çok kuvvetli bir peristaltik hareketten ibaret olan kitle peristaltisidir. Kitle hareketlerini de iç sinir pleksüsleri düzenler.

Kalınbağırsak (intestinum crassum): Ortalama 150-160 cm kadar uzunlukta bir borudur. 1-Körbağırsak *(caecum)*. 2-Kolon *(colon)*. 3-Düz bağırsak *(rektum)* olarak 3 kısma ayrılır. Anüste sona erer.

1- Körbağırsak, karın boşluğunda bulunan kese biçiminde bir organdır. İleumun açıldığı yerde 2 kapak ihtiva eder. Bu kapak-

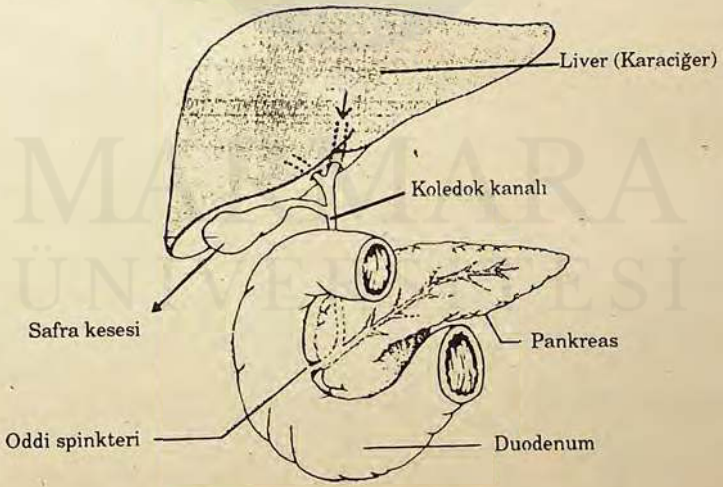

ŞEKİL 48. Pankreas, karaciğer, safra kesesi ve duodenum bağlantısı.

lar kimusun geçmesini düzenler. Bu bağırsağın üzerinde 8-10 cm uzunluğunda *apendiks* denilen mukoza katlantisi olan ve bol lenfoid doku içeren ek bir yapı vardır (Şekil 49). Hastalığına *apendisid* denir (Şekil 49).

2- Kolon, bu parça dört bölümdür.

3- Düz bağırsak, 12-15 cm kadardır. Anüs ile dışarı açılır. Bu bağırsak kısmının önünde kadında döl yatağı ve döl yolu, erkekte idrar kesesi ve prostat bulunur.

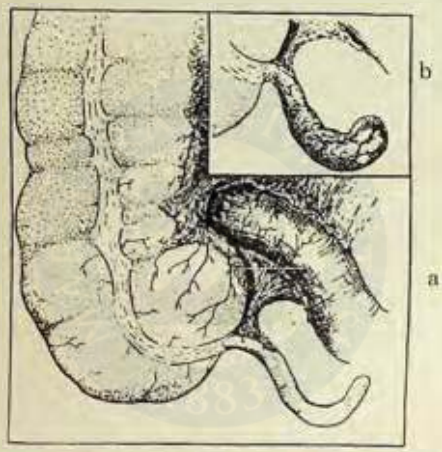

ŞEKİL 49. Apendiks,a. Normal apendiks; b. İnfekte olmuş apendiks.

Dışkı deliği (anüs): Sindirim sisteminin dışa açılan alt ve uç deliğidir. Deliğin çevresi kas hücrelerinden yapılmış iki sfinkter (büzgeç) içerir. Normalde kapalı olan delik dışkılama sırasında açılır. Kalınbağırsağın mukoza hücreleri mukus salgılar. Bu salgı çok sayıdaki kalsiform hücreleri tarafından salgılanır. İşlevi besin artıkları geçerken yüzeyi yağlamak ve geçişi kolaylaştırmaktır.

Sindirim salgıları:

Sindirim salgıları tükürük, mide özsuyu, pankreas özsuyu, safra ve incebağırsağın kendine ait salgısıdır.

Tükürük: Tükürük, kulakaltı *(parotid)*, çenealtı *(submaksillar)*, dilaltı *(sublingual)* bezler adını alan alveolar yapıdaki üç çift tükürük bezi-

nin (Şekil 50) ve ağızda bulunan birçok ağız bezinin salgılarının toplamıdır. Günlük miktarı 1000-1500 ml. dir. Tükürüğün bileşiminde bulunan alfa-amilaz enzimi çok önemlidir. Ayrıca, bir glukoprotein olan mukus bulunur. Bunlardan başka, diğer bazı organik maddelerle çeşitli anorganik iyonlar da vardır.

Tükürüğün fonksiyonları, nişasta sindirimini başlatmak, tat alma tomurcuklarını uyaran moleküller için eritici olarak iş görmek ve böylece tat alabilmeyi sağlamak, ağızda parçalanan besinin lokma haline getirilmesine yardım etmek, lokmaya kayganlık vererek yutmayı kolaylaştırmak, konuşmaya yardımcı olmak, ağız ve diş sağlığını korumak şeklinde düzenlenebilir.

Mide Özsuyu:

Günlük miktarı 3000 ml kadar olan mide özsuyu, midenin iç yüzünü kaplayan epitel hücreleri ve mide bezlerinin salgılarından oluşur.

Mide özsuyunda bulunan en önemli ögeler pepsin, HCl ve mukustur. Pepsin, aktif olmayan pepsinojen halinde, midenin fundus ve korpus bölgelerindeki bezlerin esas hücrelerinden, HCl ise büyük oranda gene aynı bölgelerdeki bezlerin parietal hücreleri tarafından, mukus ise midenin iç yüzünü kaplayan epitel hücreleri ve bütün mide bezlerinin boyun hücreleri tarafından salgılanır.

Pepsinojenin aktif enzim yani pepsin haline çevrilişi HCl ya da daha önce aktivite kazanmış olan pepsin tarafından sağlanır. Pepsin, protein sindirimini başlatan enzimdir. Midede etkin bir protein sindirimi için gerekli olan HCl nin oluşumunda, parietal hücreler, gerek hidrojen H^+ iyonlarını gerekse klor Cl^- iyonlarını kandan alarak aktif transport ile bez lümenine iletir. Mide özsuyundaki mukusun esas fonksiyonu, midenin iç yüzeyini örterek mide çeperini HCl ve pepsin etkisinden korumaktır. Mide ya da duodenumun başlangıç kısmının mukozasındaki zedelenme sonucu *peptik ülser* meydana gelir. Peptik ülserin nedeninin büyük bir olasılıkla sinirsel olduğu, vagusun aşırı faaliyetinin fazla miktarda asit ve pepsin salgılanmasına yol açarak ülser oluşumunda rol oynadığı kabul edilir.

Mide özsuyunda, çok az bir miktarda ve pek önemli olmayan diğer bazı sindirim enzimleri ve ayrıca fundus ve korpus bezlerinden salınan, intrinsik faktör denilen ve besin ile alınan B12 vitaminin ince bağırsaktan emilimini kolaylaştıracak özel bir glukoprotein bulunur.

MARMARA ÜNİVERSİTESİ YAYINEVİ

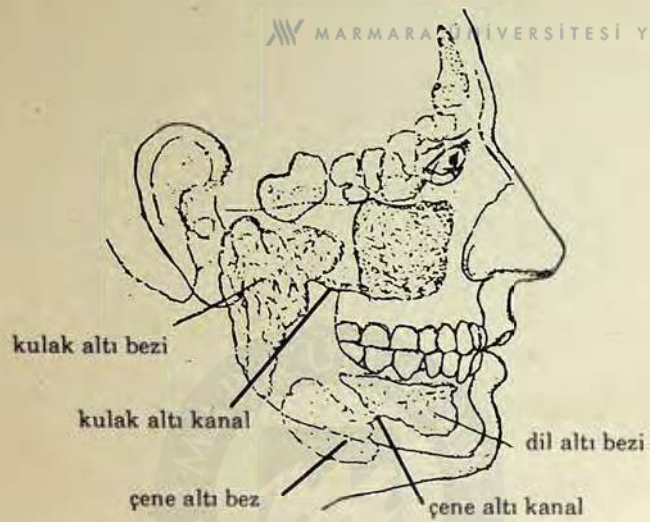

ŞEKİL 50. Tükürük bezleri.

Pankreas Özsuyu: Günlük miktarı 1200-2000 ml olan pankreas özsuyu, pankreasın, alveolar bir yapı gösteren dış salgı ile ilgili kısmından salınarak pankreas kanalları ile duodenuma dökülür. Pankreas özsuyunda önemli olarak tripsinojen, kimotripsinojen ve prokarboksipeptidazlar gibi aktif olmayan enzim ön maddeleri, α-amilaz ve lipaz gibi enzimler ve ayrıca bikarbonat gibi bazı elektrolitler bulunur. Aktif olmayan enzim ön maddeleri incebağırsakda aktif enzimlere çevrilirler.

Tripsin, kimotripsin ve karboksipeptidazlar protein sindirimi, amilaz nişasta sindirimi ve lipaz da yağ sindirimi ile ilgili enzimlerdir. Pankreas özsuyunda bulunan bikarbonat ise alkaliniteyi sağlar. Pankreas özsuyunun pH sı 8 civarındadır. Pankreas özsuyu salgılanmasının düzenlemesinde hormonal yol, sinirsel yola oranla çok daha önemlidir. Duodenum mukozasından salınarak kana geçen sekretin ve kolesistokinin - pankreozimin hormonları pankreas özsuyu salgılanmasına neden olur. Mideden duodenuma geçen kimustaki HCl'in uyarısı ile salınan sekretin, pankreastan enzimce fakir fakat bikarbonat bakımından zengin alkalin bir sıvının salgılanmasını uyarır. Bundan dolayı duodenumun içeriği nötrlenir ve pankreastan bu tip bir salgıya neden olan uyaran ortadan kalktığından salgı azalır. Duodenumdaki yağ asitleri ve amino asitlerin uyarısı ile salınan kolesistokinin-pankreozimin hormonu ise, pankreasın, enzim bakımından zengin bir salgı meydana getirmesi-

ni sağlar. Duodenuma gönderilen bu tip bir salgı, yağ ve protein sindirimini arttırdığından bu sindirim sonucu artan yağ asitleri ve amino asitler, daha fazla hormon salınmasını uyarırlar ve bu şekilde sindirim ürünlerinin incebağırsağın aşağı kısımlarına ilerlemesi ile pankreas salgısı durur.

Safra: Safra kesesi karaciğerin alt yüzüne yerleşmiştir. Safra, sarımtrak kahverengi hafif alkali bir sıvıdır. Karaciğerin önemli fonksiyonları arasında sindirim ile ilgili fonksiyonu safra salgılamaktır. Günlük salgı miktarı 500 ml. kadardır. Safra, koledok kanalı yolu ile duodenuma geçer (Şekil 48). Yemek aralarında, koledok kanalının duodenum ağzında bulanan *Oddi* sfinkteri kapalı olduğundan safra, safra kesesinde toplanır. Burada, safradaki suyun absorbsiyonu ile safra daha yoğun hale getirilir.

Besin ağıza alındığında Oddi sfinkteri gevşer. Kimusun duodenuma girmesi ile, içindeki yağ asitleri ve amino asitlerin uyarısı sonucu bağırsak mukozasından salınan kolesistokinin-pankreozimin hormonu, safra kesesinin kasılmasına neden olur ve safra duodenuma gönderilir.

Bileşimi oldukça karmaşık olan safra; su, safra asit, tuzlarını ve safra pigmentlerini içerir. İnsanda ana pigment bilurubindir. Safra tuzlarının, yağların emülsiyon haline getirilmesinde rolleri olduğu gibi yağ asitlerinin, monogliseridlerin ve yağda eriyen vitaminlerin suda erir duruma getirilmesinde de fonksiyonları vardır. Safra enzim içermez. Bundan dolayı hiçbir besini doğrudan ayrıştıramaz. Safra kanallarında bazan tıkanma olabilir. Bu durumda safra, kanal duvarından kılcal damarlara geçer. Bu şekilde kana karışan safra sarılık hastalığına neden olur.

İncebağırsak Özsuyu: İncebağırsağa pankreas ve karaciğerin sindirim salgıları boşaldığı gibi, incebağırsağın kendi salgısıda vardır ve bunun günlük miktarı 3000 ml kadardır. İncebağırsak özsuyu, duodenumda bulunan *Brunner* bezleri ve incebağırsakta bulunan Lieberkühn bezleri tarafından salgılanır. Brunner bezleri, duodenum mukozasını mide asitlerinden koruyan yoğun, alkalin bir mukus salar. *Lieberkühn* bezlerinin salgısı ise izotonik bir sıvıdır. İncebağırsak kökenli enzimler ekseri epitel hücre zarında yer alır. (Şekil 51. 52) Bunlar karbonhidrat sindirimini sona erdiren izomaltaz, maltaz, laktaz ve sukraz ile protein sindirimini tamamlayan aminopeptidazlar ve dipeptidazlardır.

MARMARA ÜNİVERSİTESİ YAYINEVİ

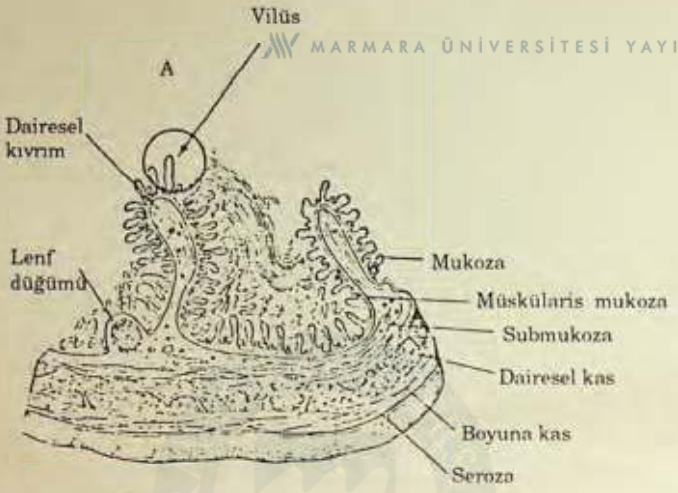

ŞEKİL 51. İncebağırsağın yapısı. A, bağırsak duvarından boyuna kesit;.

SİNDİRİMİN KİMYASI

Gerek karbonhidrat gerek protein gerekse yağ sindirimi ile ilgili olan ve enzimler tarafından katalizlenen kimyasal tepkimeler hidroliz olaylarıdır.

Karbonhidrat sindirimi: Besinle alınan karbonhidratlar esas itibariyle glukoz, fruktoz, sukroz, laktoz gibi çeşitli şekerler ile nişasta ve sellülozdur. İnsan sindirim sisteminde sellülozu sindiren enzim yoktur.

Karbonhidrat sindirimi,ağızda tükürükte bulunan nötr ya da hafif asit ortamda (pH=6.7) maksimal faaliyet gösteren α - amilazın pişmiş nişastaya etkisiyle başlar. Bu sindirim sonucu, maltoz, maltotrioz ve dekstrin denilen ve ortalama 8 glukoz molekülü içeren polisakkarit parçaları meydana gelir. Pişirme ile sellüloz çeperin parçalanması, ağızda nişasta sindirimi için önemlidir. Midede, karbonhidrat sindirimi ile ilgili enzim bulunmaz fakat tükürük amilazı midede 20-30 dakika kadar etkisini göstermeye devam eder. Çünkü mide özsuyunun HCl'i lokma içine geçip de pH yı çok düşürerek amilazın faaliyetini ortadan kaldırmasına kadar yaklaşık olarak 20-30 dakika geçer.

İncebağırsakta, tükürük amilazından çok daha etkin olan pankre-

as amilazı etkisiyle ağızda ve midede sindirilmemiş olan pişmiş, pişmemiş nışasta, maltoz, maltotrioz ve dekstrinlere ayrılır. Ayrılan bu ürünler ve besinlerle alınan sukroz ve laktoz (disakkarit) un monosakkaritlere ayrılması incebağırsağın hücre zarında bulunan izomaltaz, maltaz, laktaz ve sukraz enzimleri ile gerçekleşir.

Böylece karbonhidrat sindirimi tamamlanır ve parçalanma ürünleri olan monosakkaritler incebağırsaktan emilir.

Protein sindirimi: Midede bulunan pepsin, protein moleküllerindeki belli iç peptid bağlarını parçalayarak proteinleri çeşitli uzunluktaki peptid zincirlerine kadar ayırır. Pepsin ancak çok asit ortamda pH 1-2 maksimal faaliyet gösterdiğinden mide HCl salgısının protein sindirimindeki önemi büyüktür.

Protein sindirimi incebağırsakta, pankreas kökenli tripsin, kimotripsin ve karboksipeptidazlar ile ince bağırsak kökenli aminopeptidazlar ve dipeptidazlarla devam eder. Tripsin ve kimotripsin, peptid zincirlerindeki iç peptid bağlarını parçalarlar. İncebağırsakta tripsin ve kimotripsin etkisiyle kısa peptid zincirleri meydana gelir.

Karboksipeptidazlar, peptid zincirlerinin karboksil ucundaki peptid bağlarını, aminopeptidazlar ise amino ucundaki peptid bağlarını parçalarlar ve genellikle dipeptid kalana kadar zincirlerin uclarından teker teker amino asitleri ayırırlar. Dipeptidazlar, dipeptidlerdeki tek peptid bağını parçalayarak dipeptidleri ikişer amino aside ayırırlar. Karboksipeptidazlar aminopeptidazlar ve dipeptidazlara toplam olarak *erepsin* adı verilir. Böylelikle incebağırsakta, erepsin etkisiyle protein sindirimi tamamlanır. Parçalanma ürünleri olan amino asitler, emici epitel hücreleri yolu ile emilirler.

Yağ sindirimi: Yağ sindiriminde mide özsuyunda bulunan lipaz ile incebağırsak kökenli bir lipazda rol oynayabilir. Fakat pankreas lipazı yağ sindiriminde iş gören tek lipazdır. Faaliyeti ise Ca++ iyonları ve safra tuzlarının varlığına bağlıdır. Bu sindirim incebağırsakta olur.

Yağ sindirimi karmaşık bir fizikokimyasal olaydır. Yağlar suda erimez buna karşın incebağırsağın ortamı suludur ve yağların hidrolizini sağlayan lipaz, suda eriyen bir enzimdir, yağların ancak yüzeyine etki eder. Lipazın etki yüzeyinin genişletilebilmesi için yüzey gerilim azaltılarak yağlar çok küçük parçalara ayrılır ve sulu ortama yayılır yani emülsiyon haline getirilir. Yağların emülsiyon haline geçmesinde safra tuzları çok önemli rol oynarsa da monogliseridler ve yağ asitlerinin de etkileri vardır. Pankreas lipazı, trigliseridleri çeşitli yüzeylere kadar parçalayabilir. Parçalanma ürünleri monogliseridler ve yağ asitleridir.

MARMARA ÜNİVERSİTESİ YAYINEVİ

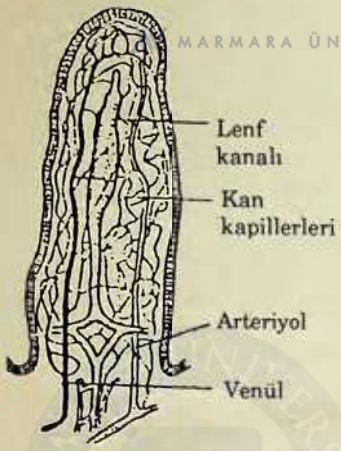

EKİL 52. Villüste kan kapilerleri va lenf kanalı.

Emilim:

Emilim, besin maddelerinin sindirime uğrayarak yapı taşlarına ayrıldıktan sonra ya da su, vitaminler, mineraller gibi maddelerin değişikliğe uğramadan sindirim kanalını döşeyen epitel hücrelerinden geçerek kan ya da lenfe girişidir. Emilim, aktif ya da pasif taşınma yolu ile olur. Ağız ve midede emilim azdır. Esas olarak pasif taşınma ile belli maddeler emilir. Örneğin, ağızda kokain, morfin, bazı ilaçlar ve zehirler, midede ise alkol, glukoz, amino asitler ve demir eriyebilir.

Emilim esas olarak incebağırsakta olur. İncebağırsakta emilim yüzeyi, dairesel kıvrıntılar, villüsler, mikrovillüsler ile çok genişlemiştir. Toplam emilim yüzeyi yaklaşık 300 m^2 dir. Her villüste emilim için biri kan yolu, diğeri lenf yolu olmak üzere iki yol bulunur. İncebağırsakta emilim çoğunlukta aktif taşınma yolu ile olur. Emilecek maddeler, emici hücrenin mikrovillüs yüzeyinden geçerek sitoplazmada ilerler, hücre zarından geçerek dışarı çıkar, epitel bazal laminasından geçer, hücredışı alanda ilerler ve sonunda kapiller ya da lenf kanalına ait bazal lamina ve endotel hücresinden geçerek kapiller ya da lenf kanalı içine girer.

Karbonhidratlar, monosakkarit halinde kana geçerek portal vena ile karaciğere gönderilir. Glukoz ve galaktoz gibi monosakkaritlerin emilimi aktif taşınma ile olur.

Proteinler, amino asit halinde emilerek kan yolundan, portal

dolaşıma geçerler. Amino asitlerin bazıları aktif taşınma ile bazıları da pasif bir şekilde difüzyonla girerler.

MARMARA ÜNİVERSİTESİ YAYINEVİ

Yağların parçalanma ürünlerinden olan gliserin, suda eridiğinden emici tüylerin zarından kolaylıkla geçer, fakat trigliseritlerin esas sindirim ürünleri olan monogliseritler ve yağ asitlerinin emilim için suda erir durumuna getirilmeleri gerekir. Safra tuzları ile monogliseritler ve yağ asitleri bağırsak lümeninde *misel* denilen molekül topluluklarını meydana getirirler. Bunlarda suda erir duruma gelir ve böylece emici hücrelere geçerler. Monogliserit ve yağ asitlerinden uzun zincirli olanlar, bu hücrelerde trigliseritlere dönüşür. Burada lipoprotein, kolesterol ve fosfolipidten oluşan bir kılıf ile çevrilen trigliseritler, kilomikron denilen ufak damlacıklar halinde lenf sistemine geçerler. Daha sonra kana karışırlar.

Artık ürünlerin atımı: Metabolik olaylar sonucunda ortaya çıkan ürünler aşağıda belirtilen vücudun değişik organları tarafından atılır.

Akciğerler; karbondioksit ve çok az miktarda su,
Böbrekler; su, üre, tuz ve vücuda alınan ilaçlar,
Bağırsaklar; dışkı ve az miktarda su,
Deri; su ve tuzlar.

Kalınbağırsağa, sindirim salgılarının artıkları, sindirilmemiş besin artıkları ve epitel hücrelerinden oluşan yarı sıvı bir kitle girer. Kalınbağırsağın esas fonksiyonu, su, sodyum ve diğer bazı minerallerin emilimini sağlamak ve atılacak dışkıyı depo etmektir. Kalınbağırsakta ayrıca simbiotik bakterilerin oluştuğu bir ortam vardır. Kalınbağırsak bez hücrelerden salgılanan mukus, bağırsağı bakterilerin faaliyetlerinden korur. Kayganlığı ile bağırsak içeriğinin ilerlemesi kolaylaşır.

Dışkılama isteği, dışkının rektuma girmesi ile uyanır. Rektuma giren dışkı rektum duvarını gerer ve bir omurilik refleksi yaratır. Bu refleks ile iç kanal sfinkterde gevşeme, inen kolonda kasılma yaratır. Fakat dışkılama ancak dış kanal sfinkterin istemli olarak gevşemesiyle meydana gelir.

Dışkı (feaces): Besinlerin yararlı kısımları alındıktan sonra vücut dışına çıkarılan artık besin kitlesine dışkı denir. Normalde yarı sıvı, kahverengi görünümlüdür. Rengini safra içindeki biliverin ve bilurubin pigmentleri verir. % 65-70 i su, kalanı katı maddedir. İçinde sellüloz, artık proteinler, ölmüş bakteriler, anorganik tuzlar, yağlar ve epitel hücre döküntüleri yer alır.

1. Karaciğer; 2. Pankreas.

MARMARA ÜNİVERSİTESİ YAYINEVİ

Karaciğer (hepar): İnsan vücudunun en büyük organlarından biridir. Karın boşluğunda üst sağ yanda, diyafram ile sağ alt kaburgaların altında bulunur. Devamlı olarak safra salgılar. Ağırlığı 1500 gram kadardır. Karaciğerin iki yüzü vardır. Karın iç organlarına bakan alt yüzüne *fascies visceralis*, diyaframaya değen üst yüzüne *fascies diaphragmatica* denir. Alt yüzü dört lobdur. Karaciğer, dıştan ince fibröz ve parlak bir zar ile sarılıdır. Bu zara *Glisson kapsülü* denir. Karaciğerin alt yüzünde hafif çökük bir kısım vardır. Karaciğer kapısı *(porta hepatis)* denilen bu kısımdan karaciğerle ilgili sinirler, karaciğer arteri, karaciğer kapı veni, lenf damarları ve safra kanalı geçer (Bak Şekil 48).

Karaciğerin diyaframa değen kısmı dışındaki yüzü peritonla örtülmüştür. Bazı hastalıklarda karaciğer büyür. Bu olgular kaburgaların altında çıkıntı yapar ve elle yoklanabilir.

İnce yapı: Karaciğerde çok sayıda lobül bulunur. Bunlar karaciğer hücreleri tarafından yapılır. Lobüller arasında çok az bağ doku hücreleri bulunur. Buralarda sinirler, küçük safra kanalları, kan ve lenf damarları yer alır. Lobüller arası kan damarları karaciğer arteri ve kapı venine ait dallardır. Her lobulün merkezinde bir merkez veni bulunur. Kapillerdeki kan akımı merkez venine doğrudur. Diğer organlardan farklı olarak karaciğere yalnız arteryel kan gelmez. Kapı veni ile venöz kan da gelir. Bu iki kan lobüller içindeki kapiller sisteminden geçer ve merkez venine akar. Merkez venleri birleşmeler yaparlar. Sayıları 2-3 olan karaciğer venleri alt ana toplardamara, bu büyük damarda yüreğin sağ kulakçığına açılır. Karaciğere venöz kan, kapı toplar damarı ile mide, pankreas, dalak, incebağırsak ve kalınbağırsağın bir bölümünden gelir.

Karaciğer protein metabolizmasında önemli rol oynar. Proteinlerin yıkılmasıyla üre oluşur. Yağ metabolizmasıyla ilgili olarak da bol miktarda proteinler ve karbonhidratlar yağa çevrilir.

Karaciğer yaşam için çok önemli bir organdır. Karaciğer dokusunun bir özelliği süratle yenileme yeteneğine sahip olmasıdır.

Karaciğerin önemli görevleri:

1. Venöz kanla gelen besinleri işleyerek yeni madde yapmak, depo etmek ve gereğinde kana vermek;
2. Toksik maddeleri etkisiz duruma getirmek;

3. Safra yapmak;
4. Doğum öncesi yaşam evresinde kan hücreleri üretmek;
5. Üre yapmaktır.

Pankreas : En önemli enzim kaynağıdır. Bu bezin hücrelerinin salgıları pankreas özsuyunu meydana getirir. Midenin arkasında yer alır. Erişkin bir kişide yaklaşık 18 cm uzunluğunda 2,5-3 cm kalınlığında yaprak şeklinde bir organdır. Baş, gövde ve uç olmak üzere üç kısmı vardır. Baş kısmı duodenum kıvrımı içine sokulmuştur. Uç kısım ise dalağa değer. Dış salgısı uzun bir kanalla onikiparmak bağırsağına dökülür. (Bak. Şekil 48)

Pankreas içinde Langerhans adacıkları adı verilen özel hücre kümeleri yer alır. Bu kümeler hormon salgılar.

Karın zarı (periton): Karın ve pelvis boşluğunun iç yüzünü örten ve karın organlarını saran seröz bir zardır. Peritonun karın boşluğunun iç yüzünü örten bölümüne *paryetal* periton, organları saran parçasına *visseral* periton denir. Peritonun iki tabakası arasında görülen aralığa periton boşluğu denir. Bu boşlukta az miktarda bulunan seröz sıvı karın organlarının hareketleri sırasında meydana gelen sürtünmelerden doğacak incinmeleri önler. Periton boşluğu erkekte kapalıdır. Bu boşluk kadında tüpler, uterus ve vagina yolu ile dışa açılır.

Periton bazı yerlerde karın duvarından organlar üzerine atlar ve kıvrımlar meydana getirir. Bu kıvrımlar genel olarak bağlar, mezenteryum ve omentum şeklinde şekillenir.

Periton kıvrımlarının bağırsağa ait olanları karın arka duvarına bağlıdır. Bu kıvrım mezenteryum adını alır. Mezenteryumu yapan iki periton tabakası arasında gevşek bağ doku, sinirler, kan ve lenf damarları ve düğümler bulunur. Jejenum, transvers kolon, sigmoid kolon ve apendiks buna bağlıdır.

Omentum: İki periton tabakası arası yağ olan periton kıvrımıdır. Bunlar iki tanedir: 1. *Omentum majus* 2. *Omentum minus*. Omentum majus, peritonun dört tabakasından oluşur ve midenin kenarından aşağıya doğru uzanır. Midenin altında kalan karın organlarını örter. Omentum minus iki periton tabakasından oluşur ve karaciğer kapısında, midenin kenarında ve duodenumun baş tarafında yer alır. Omentum minusun sağ parçasında iki tabaka arasında safra kanalı bulunur.

Karın organlarının peritonla ilişkileri değişiktir. Bazı organların

her tarafı peritonla sarılmıştır. Buna *intraperitonal* duruş denir. Bazı organların üç tarafı peritonla sarılır. Buna *mezoperitonal* duruş denir. Kimi organların ise sadece bir tarafı peritonla sarılmıştır. Buna da *retroperitonal* duruş adı verilir. Mide, jejunum, apendiks, tranversal kolon, sigmoid kolon, rektumun üst parçası, karaciğer, uterus, safra kesesi, idrar kesesi mezoperitonal; duodenum, rektumun alt parçası, pankreas, böbrekler ve üreterler retroperitonal duruşlu organlardır.

Peritonun önemli işlevi vardır. Periton boşluğundaki seröz sıvı, kan ve lenf arasındaki metabolizmaya yardımcı olur. Periton hastalıklarına *peritonit* denir.Organların peritonla ilişkileri cerrahi müdahaleler için önemlidir.

MARMARA ÜNİVERSİTESİ 1883
MARMARA ÜNİVERSİTESİ

MARMARA ÜNİVERSİTESİ YAYINEVİ

ALTINCI BÖLÜM

BESLENME

Beslenme, insanın yaşamını sürdürebilmesi için dışardan besin almasıdır.

Besin, genel olarak vücuda alınan, enerji sağlamak, vücuttaki olayları düzenlemek, dokuları yapmak ve onarmak için kullanılan herhangi bir madde olarak tanımlanabilir. Bu tanımlama karbonhidratları, proteinleri, yağları, mineral tuzları, vitaminleri ve suyu içine alır.

Beslenme üç şekilde olur. 1-Dengeli Beslenme, 2-Dengesiz Beslenme, 3-Yetersiz Beslenme.

Vücudun sağlıklı yaşamı için gerekli olan protein, karbonhidrat, yağ, mineral madde, su ve vitaminlerin bilimsel oranlarda alınmasına dengeli beslenme denir. Eğer gerekli olan besinler tek kaynaktan alınırsa dengesiz beslenme, buna karşın besin yeterli düzeyde alınmazsa yetersiz beslenme adı verilir.

Karbonhidratlar, proteinler ve yağlar vücudun enerji kaynaklarıdır.

Enerji sağlanması ve vücut maddelerinin sentezlenmesi ile ilgili kimyasal tepkimeler genel olarak *metabolizma* adı altında tanımlanırlar. Metabolizma iki kısımda incelenir. Besinlerdeki potansiyel enerjinin serbest hale gelebilmesi için besleyici maddelerin hücrelerde yıkımı, *katabolik* (ATP üreten) olaylardır. Basit maddelerden depo, yapı ve fonksiyon maddelerinin yapımı ise *anabolik* (ATP gerektiren) olaylardır.

Besin maddeleri, metabolik olayların devamı için vücuda enerji, vitamin ve mineral madde sağlar.

Enerji: Besin maddelerindeki potansiyel enerjinin yaklaşık olarak yarısı ATP şeklinde fosfat bağı enerjisine çevrilir. Geri kalanı ATP yapımı sırasında ısı şeklinde açığa çıkar.

Besin maddelerinin kalori değeri: Besin enerjisi, bir kalorimetrede besinin tam olarak yanması sonucu meydana gelen ısı ile ölçülür.

Beslenmede enerji birimi olarak kullanılan Kalori (Cal) veya kilokalori (kcal), bir kilogram suyun ısısını 1°C yükseltmek için gerekli olan ısıya eşittir.

MARMARA ÜNİVERSİTESİ YAYINEVİ

Üç ana besin maddesinin kalorimetrede yanmasıyla meydana gelen ısı miktarlarına göre, 1 gr karbonhidrat 4.1 Cal, 1 gr yağ 9.3 Cal, 1 gr protein 5.3 Cal verir. Bu maddeler organizmada yandığında karbonhidrat ve yağlar için bu değerler değişmez. Çünkü bunlar organizmada CO_2 ve H_2O ya kadar oksitlenirler. Fakat proteinler için organizmada daha düşük bir değer (4.1) elde edilir. Çünkü organizmada proteinlerin azotu oksitlenmez, üre ve diğer azotlu bileşikler şeklinde atılır.

Bazal metabolizma: Günlük enerji tüketimi faaliyete, yaşa, cinsiyete, ağırlığa ve hormonal duruma bağlı olarak kişiler arasında değişiklikler gösterir. Bazal metabolizma, tam istirahat halinde ve standart koşullar altında, yemekten 12-14 saat sonra ölçülen metabolizmadır. Herhangi bir besin almadan ve kas hareketi yapmadan, sadece canlılığını korumak için tüketilen enerji miktarına bazal metabolizma hızı denir. Genç ve yetişkin bir erkekte bu hız günde 1728 kaloridir; kadınlarınki %5 kadar düşüktür. Diğer bir deyimle ergin insan 24 saat yemek yemeden, hareket etmeden yatakta kalarak canlılığını koruyabilmek için 1700 kaloriye gereksinim duyar. Kimyasal reaksiyonların hızı sıcaklık yükseldikçe arttığı için, vücut sıcaklığının bir derece yükselmesi halinde bazal metabolizma yaklaşık %5 oranında artar. Bu durum yüksek ateşli hastalıklarda vücudun kilo kaybetmesini açıklar. Besin alınması, vücutta ısı üretiminin artmasına yani metabolizmanın hızlanmasına neden olur. Bu ısı, vücutta serbest kalan ve bazal düzeydeki ısı üretimine ek olarak meydana gelen ısı miktarıdır. Besinlerin metabolizmayı yükseltici etkisine spesifik dinamik etki denir. Bu etki, besin alındıktan sonra altı saat ya da daha fazla süre devam edebilir. Proteinler metabolizma hızını %30, karbonhidratlar %6, yağlar ise %4 oranında arttırırlar. Karışık bir beslenmede, spesifik dinamik etki ortalama %13-14 olduğu kabul edilir. Bazal metabolizma için gerekli olan enerji miktarına bu değer ilave edilirse günlük enerji gereksinimi kadında yaklaşık 1800 kaloriye, erkekte ise 1900 kaloriye çıkar.

Günlük hayat faaliyetleri için gerekli olan ilave enerji miktarı yapılan işin cinsine göre değişir. Kas faaliyeti ne kadar fazla ise enerji gereksinimi de o kadar fazladır. Kas faaliyetinin aksine zihin faaliyeti ilave enerji gerektirmez. Günlük kalori gereksinimi, faaliyet derecesi, alınan besinin cinsi, vücut yüzeyi, çevre ısısı, cinsiyet ve yaşa bağlı olarak değişir. Örneğin, bir çocuk vücut ağırlığının Kg mı başına aynı faaliyeti gösteren bir erişkinden daha fazla kaloriye gereksinim gösterir. Bu farkın nedeni, Kg başına aynı vücut yüzeyinin daha fazla olmasından

dolayıdır. Ayrıca çocukların büyüme için daha fazla enerjiye gereksinimleri vardır.

Günlük besin içeriği: Genellikle günlük besin yaklaşık olarak 500 gr. karbonhidrat (2000 Cal), 70 gr yağ (630 Cal), 70 gr protein (280 Cal) içerir ve toplam olarak 2900 Cal. sağlar. Normal bir beslenme için önemli olan, sadece besinin sağladığı toplam kalori miktarı değildir. Besinde karbonhidrat, protein ve yağ gibi üç esas besin maddesinin de bulunması ve bunların uygun oranlarda olması da önemlidir.

Enerji dengesi, beslenmenin düzenlenmesi: Besin ile alınan kalori miktarı, enerji sarfiyatından az olduğunda enerji negatiftir. Vücuttaki depo maddeleri kullanılır. Şahıs kilo kaybeder. Besin yoluyla sağlanan kalori miktarı, enerji kaybından fazla ise enerji dengesi pozitiftir. Vücutta enerji depolanır ve şahıs kilo alır. Yapılan araştırmalarla katı besinlere karşı iştahı düzenleyen iki merkezin bulunduğu saptanmıştır.

I. Beslenme merkezi II. Doyma merkezi

Beslenme merkezinin uyarılması ile besin alınmakta, doyma merkezinin uyarılması ile de besin alınması kesilmektedir. Bu merkezlerin uyarılması ilgili başlıca mekanizma glukostatik mekanizmadır. Buna göre, beslenme merkezi devamlı olarak aktiftir ve bu merkezin faaliyeti, besin alındıktan sonra doyma merkezinin faaliyeti ile geçici olarak durdurulur.

Doyma merkezinin faaliyeti ise kandaki glukoz düzeyine tabidir. Yani glukozun bu merkezdeki hücreler tarafından kullanılma düzeyine bağlıdır. Bu hücrelerin glukozu kullanma seviyesi düştüğünde faaliyetleri azalır ve bu nedenle beslenme merkezinin faaliyeti durdurulamaz ve birey açlık hisseder. Doyma merkezindeki hücrelerin glukozu kullanma düzeyi yükseldiğinde faaliyetleri de arttığından, beslenme merkezi inhibe edilir ve bireyde doyma hissi belirir.

Besin maddeleri: Sağlıklı bir vücut için besin maddelerinin belli bir oranda yani dengeli olarak alınması gerekir.

Besin maddeleri yaptıkları göreve göre 3 e ayrılır:
1- Enerji veren besin maddeleri,
2- Onarıcı ve yapıcı besin maddeleri,
3- Düzenleyici besin maddeleri.

Enerji veren besin maddeleri karbonhidratlar ve yağlardır. Onarıcı ve yapıcı besin maddeleri proteinlerdir. Proteinlere vücudun yapı taşları denir. Düzenleyici besin maddeleri ise su, mineraller ve vitaminlerdir.

Su ve mineral maddeler anorganik, karbonhidrat, protein, yağ ve vitaminler organik besin maddeleridir.

MARMARA ÜNİVERSİTESİ YAYINEVİ

Protein metabolizması: Protein, besinlerden sağlanan amino asitlerin başlıca kaynağıdır.Proteinler karmaşık organik birleşiklerdir. Yapılarında karbon, hidrojen, oksijen, azot, sülfür ve fosfor içerirler. Proteinler amino asitlerin birleşmesinden meydana gelirler. Protein sentezinde amino asitler ön madde olarak kullanıldığından, amino asit metabolizmasının bir parçasıdır.

Proteinler sindirim sistemine besinlerle alınırlar ve vücuttaki bazı enzimlerle etkilenerek sindirim sırasında amino asitlere ayrılırlar ve emilirler. İncebağırsaktan kana geçerler. Kan yolu ile vücuda yayılırlar. Organların hücrelerinde amino asitlerden insana özgü olan proteinleri yaparlar.

Organizmada proteinlerin yıkımının son ürünleri su karbondioksit ve azotlu maddelerdir.

Protein metabolizması şöyle özetlenebilir:

1- Proteinler midede pepsinin etkisiyle peptonlara ayrılır.

2- Pankreas özsuyundaki tripsin ve bağırsak özsuyundaki erepsin ile peptonlar amino asitlere dönüştürülür.

3- Amino asitler ince bağırsakta villüsler tarafından emilir ve buradan kan dolaşımına geçerek karaciğere taşınırlar.

4- Amino asitlerin azot içeren kısımları karaciğer tarafından ayıklanır ve böbreklere taşınarak buradan idrarla dışarı atılır. Amino asitlerin geniş bir çapta yıkımı karaciğerde olmaktadır. Karaciğerde sentez edilen üre kandan kolaylıkla süzülerek idrarla dışarı atılır.

Karbonhidrat metabolizması: Karbonhidratlar organizmada yaşamsal olaylar için gerekli olan enerjinin ana kaynağını oluştururlar. Karbonhidratlar üç ana grup altında toplanırlar:

1- Monosakkaritler: Altı karbonlu bileşiklerdir.
   a. Glikoz; b. Galaktoz; c. Fruktoz.

2- Disakkaritler:
   a. Sakkaroz (sukroz) b. Laktoz; c. Maltoz.

3- Polisakkaritler:
   a. Nişasta; b. Sellüloz; c. Glikojen.

Birinci grubu teşkil eden monosakkaritlere basit şekerler denir. Disakkaritler iki monosakkaritten oluşur. Polisakkaritler ise karmaşık yapılı şekerlerdir.

Besinlerle alınan karbonhidratlar bazı enzimlerle çoğunlukla glikoza çevrilir. Meydana gelen glikoz, incebağırsaktan emilir. Kana geçer ve organlara dağılır. İncebağırsaktan emilen monosakkaritler portal dolaşıma geçerek karaciğere gelir. Burada glikoz dışındaki monosakkaritler glikoza çevrilir. Glikoz da glikojene çevrilerek karaciğerde depo edilir veya dolaşıma girerek dokulara taşınır. Depo edilen glikojen gerektiği zaman tekrar glikoza çevrilerek kana verilir. Bir kısım glikoz kas hücrelerinde glikojen halinde depo edilir. Kaslardaki bu glikojen yakılırsa enerji açığa çıkar. Üretilen enerjinin büyük bir kısmı mekaniksel çalışma sırasında ısı kaynağı olarak iş görür.

Karaciğer 100 gr. kadar glikojen içerir. Bu glikojen kolaylıkla glikoza dönüşebilir. Glikojenden glikoz yapımına *glikogenoliz* denir. Bu olay kanda glikoz miktarı azalırken meydana gelir. Bu şekilde karaciğer glikojeni kana glikoz sağlamış olur. Kanda glikoz artığı zaman karaciğerde glikogenezde artar. Karaciğer hücrelerinde glikozdan glikojen yapımına *glikogenez* adı verilir.

Karaciğer glikojen deposu olarak ancak 24 saat kadar vücudun gereksinimini sağlar.

Vücuttaki depo karbonhidrat çok azaldığı ve bu nedenle glikoz miktarı düşmeğe başladığı zaman birçok amino asitlerden ve karbonhidrat olmayan diğer bazı bileşiklerden de karaciğer de glikoz yapılır. Bu olguya *neoglikogenez* adı verilir.

Karbonhidratların vücutta yakılmasıyla son ürün olarak su ve karbondioksit açığa çıkar.

Karbonhidrat metabolizması kısaca özetlenirse:
Nişasta ve şekerlerin tamamı glikoza çevrilir. Tükürükteki pityalin enzimi ile pişmiş nişasta maltoza çevrilir. Nişastanın tümü pankreas özsuyunda bulunan amilaz tarafından maltoza çevrilir. Bağırsak özsuyundaki maltaz, maltozu glikoza dönüştürür. Bağırsak özsuyundaki invertaz enzimi de maltozu glikoz ve fruktoza çevirir. Glikoz midede emilir. Mide ve incebağırsaktan emilen glikoz portal dolaşımla karaciğere gelir. Burada glikojen yapılır ve depo edilir. Karaciğerde kullanılmayan glikoz kanla dokulara taşınır. Pankreasta üretilen insülin glikozu yakar ve su ile karbondiokside ayırır.

Kan glikozu: Glikoz karbonhidratların kan yolu ile taşınma şeklidir. Yani glikoz kanda bulunan şekerdir. Dokular yakıt maddesi olarak kandan devamlı olarak glikozu alırlar. Aç karnına kanda normal olarak bulunması gereken glikoz miktarı 100 ml de 80-100 mg ka-

dardır. Bu oran yemeklerden bir iki saat hariç, sabit tutulur. Kana glikoz sağlamada esas kaynak karaciğerdir.

MARMARA ÜNİVERSİTESİ YAYINEVİ

Kanda glikoz miktarının normal şartlar altında sabit tutulmasında birbirine zıt yönde çalışan iki hormon etkili olur. Biri kan glikozundaki anormal artışı *(hiperglisemi)* diğeri ise anormal azalışı *(hipoglisemi)* önler.

Kandaki glikoz miktarı normalin üstüne çıkarsa pankreas insülin salar. Bu hormon, kandan başta kas olmak üzere birçok doku hücrelerine glikozun girişini arttırır. Kas ve karaciğerde ise glikojeni hızlandırır. Karaciğerden kana glikoz geçişini önler. Bu şekilde kan glikozunu düşürür. İnsülin eksikliğinde ise örneğin *diabetes mellitus* denilen şeker hastalığında kanda glikoz seviyesi yüksektir. İdrarda şeker vardır. Kanda glikoz miktarının azalıp normal sınırın altına düşmesi ile adrenal bezden adrenalin hormonu salınır. Buda karaciğerde glikogenolizi uyarıp glikoz oluşumunu sağlar.

Yağ metabolizması: Yağların hepsi ya hayvansal kökenli ya da bitkisel kökenlidir. Hayvansal yağların çoğunda A ve D vitamini bulunur. Besinlerde bulunan yağların çoğu trigliseritlerdir. Kısa zincirli yağ asitleri incebağırsağın emici tüylerinden doğrudan kana geçerken monogliseridler ve uzun zincirli yağ asitleri emici tüylerde trigliseritlere çevrilir ve etrafı lipoprotein, kolesterol ve fosfolipid içeren bir kılıfla sarılarak ufak yağ damlaları halinde önce lenf sistemine daha sonra da kana karışırlar. Yağlar vücudun doğal yakıtlarıdır. Yağların önemli bir bölümü karaciğer ve yağ dokularında depo edilir. Yağ metabolizması ile ilgili iki lipaz enzimi vardır. Bir tanesi lipoprotein lipazı diğeri ise yağ hücrelerinde bulunan ve belli bazı hormonların denetimi altında çalışan lipazdır. Yağların yıkımı ve bu sırada enerjinin ortaya çıkması bir dizi zincirleme reaksiyonlar yolu ile sağlanır. Yağların yakılmasının en son ürünü su ve karbondioksittir.

VİTAMİNLER

Uygun bir beslenmede alınan besinlerin protein, karbonhidrat ve yağlardan başka, vitaminleri de içermesi gerekir.

Vitaminler, besinlerle vücuda az miktarda alındığı halde metabolizmanın düzenlenmesinde önemli rol oynayan maddelerdir. Enerji sağlamazlar. Vitaminlerin pek çoğu vücuda alındıktan sonra koenzim şekline dönüşürler ve metabolik tepkimelere girerler.

Vitaminler iki gruba ayrılır: 1. Yağda eriyen vitaminler; 2. Suda eriyen vitaminler. Birinci grubu teşkil eden A, D, E ve K vitaminleridir.

İkinci grubu ise C vitamini (askorbik asit) ile B kompleksi vitaminleri adı altında toplanan birçok bileşikler, örneğin, B_1, B_2, B_6, B_{12} gibi vitaminleri oluşturur.

A vitamini: Bu vitamin hayvansal dokularda ancak provitamin halinde bitkisel besinlerde bulunur. Karaciğer, yumurta, balık yağı, süt ve beyinde bol miktarda vardır. Eksikliğinde gece körlüğü görülür. Bunun yanında göz, böbrek ve solunum yolları epitel tabakaları hastalanır. Ayrıca böbreklerde taş oluşumunun arttığı zannedilmektedir.

B vitaminleri: Bu grup vitaminler besinleri enerjiye çevirmede etkili olurlar. B_1 vitamini, tahıllarda, kabuklu yemişlerde, soya fasulyesinde bulunur. Eksikliği kalp hastalığı, sinirsel dengesizlik ve beriberiye yol açar. B_2 vitamini karaciğerde süt, maya, yumurta, balık eti ve yeşil sebzelerde bulunur. Bu vitamini almayanlar zayıf gelişirler. B_6 vitamini, mikroplara karşı savunmada etkili olan antikor yapımı için gereklidir. B_{12} vitamini, et, süt, yumurta, karaciğer ve peynirde bulunur. Alyuvar yapımında önemli etkisi vardır. Eksikliğinde alyuvar azlığı ve buna bağlı olarak anemi görülür.

C vitamini: Bu vitamin özellikle turunçgiller, domates ve taze sebzelerde bulunur. Kemik, diş ve derinin güçlenmesinde rol oynar. Eksikliğinde kemik kırıkları ve yaralar geç iyileşir. Duodenumdan demirin emilmesine yardımcı olur. Vücut bu vitamini depo edemediğinden dışarıdan sürekli olarak alınır.

D vitamini: Vücut tarafından yapılır. Güneş ışığının etkisi önemlidir. Diş ve kemikler için gerekli olan kalsiyumun besinlerle alınmasında yardımcı olur. D vitamini eksikliğinde raşitizm denilen hastalık ortaya çıkar.

E vitamini: Üremede etkili olduğu zannedilmektedir. Kalp ve damar hastalıklarının iyileştirilmesinde, yüksek kan basıncının düşürülmesinde yararlı olduğu son senelerde ileri sürülmektedir.

K vitamini: Karaciğerde protrombin ve kan pıhtılaşması için esas olan diğer faktörlerin yapımı için gereklidir. Bu vitaminin eksikliğinde kanın pıhtılaşma zamanı uzar ve tehlikeli kanamalar husule gelir. Kalınbağırsaktaki bakteriler tarafından sentez edildiğinden fazla miktarda alınan antibiyotikler bakterileri öldürdüğünden K vitamini eksikliğine neden olabilirler.

Mineraller: Besinlerdeki mineral maddeler vücudun canlılık

işlemlerinde önemli etkinliklere sahiptir. Vücuttaki mineraller iki grup altında toplanabilir: 1. Besin ile fazla miktarda alınması gerekli olanlar, örneğin, sodyum, potasyum, kalsiyum ve fosfor; 2. Besin ile az miktarlarda alınması yeterli olanlar; örneğin, magnezyum, demir, çinko ve diğer eser elementler. Sodyum ve potasyum vücudun elektrolit dengesi için en önemli katyonlardır. Kasların kasılması ve sinir impulslarının geçişi gibi önemli işlevlerde rolleri vardır. Sodyum daha çok hücre dışı sıvılarda bulunur. Vücuttaki potasyum kan plazmasında mevcuttur ve plazmadaki miktarının sabit tutulamaması çok tehlikeli durumlara yol açar.

Kalsiyum, vücut ağırlığının yaklaşık % 2 sini oluşturur. Kemik ve diş oluşumu sinir merkezlerindeki uyarıların düzenlenmesi, kas kasılması, kan pıhtılaşması gibi önemli işlevler için gereklidir. Kalsiyum, kalsiyum fosfat, sulfat ve karbonat şeklinde sağlanır.Kalsiyumun incebağırsaktan emilimi ve vücutta kullanılması için D vitaminine gereksinim vardır.

Fosfor, vücuttaki hemen hemen bütün hücrelerin organik fosfat şeklinde fosfora ihtiyacı vardır. Organik fosfat nükleik asitlerin, fosfolipidlerin yapısına girer. ATP şeklinde enerji sağlar. Anorganik fosfat, fosfat tuzları şeklinde kemiklere sağlamlık kazandırır. Fosfat bütün hücrelerde bulunduğundan besinlerde eksikliğinden söz edilemez.

Demir, hemoglobin ve demir içeren enzimler ve pigmentlerin yapımı için gerekli olan bir mineraldir. Birçok besinde demir bulunmasına karşın demir eksikliği ve bunun eksikliğinde kansızlık olgusu meydana gelir.

İyot, bu mineral tiroid hormonlarının yapımı için lüzumludur.

Magnezyum, Birçok enzimlerin çalışması bu minerale bağlıdır. Kanda magnezyum-kalsiyum dengesi, kas ve sinir fonksiyonları için çok önemlidir. Vücuttaki magnezyumun yaklaşık yarısı kemiklerde depo edildiğinden vücutta eksikliği görülmez.

Bakır, çinko, mangan, bu minerallerde çeşitli enzimlerin yapısında yer almaktadır.

Diğer eser halde bulunan minerallerden fluor, diş çürümelerinin önlenmesinde, arsenik ve selen, büyümeyi hızlandırmakta krom ise insülin etkisi ve optimal glikoz metabolizmasında rol oynarlar.

Su: Organizmanın tüm dokularında bulunur. Hücrelerde sitoplazmada proteinler ve diğer maddelerle birlikte yer alır. Hücre dışındaki doku sıvısında, kan ve lenf plazmasının büyük bir bölümünde su vardır. Su farklı fizyolojik işlevlere sahiptir. Besinlerin parçalanması, emilim ve organlara besinlerin iletilmesi, dokularda metabolizma ve organizmadaki çeşitli işlemler tamamen su ile ilgilidir. Su incebağırsaktan emilir. Kandan, besinler ve tuzlarla birlikte dokulara geçer. Su organizmadan böbreklerle, bir miktar deri, akciğerler ve dışkı ile atılır.

MARMARA ÜNİVERSİTESİ 1883

MARMARA ÜNİVERSİTESİ YAYINEVİ

MARMARA ÜNİVERSİTESİ

MARMARA ÜNİVERSİTESİ YAYINEVİ

YEDİNCİ BÖLÜM

BOŞALTIM SİSTEMİ

Boşaltım, vücutta kullanılma olanağı bulunmayan maddelerin hücreler ve dolaşım sisteminden uzaklaştırılması işidir.

Vücudun gelişmesi ve vücut hücrelerine enerji için besin oksijen, hormonlar ve bazı kimyasal maddelere gereksinim vardır. Besinler sindirim sistemi tarafından, oksijen de akciğerler yolu ile kana geçer. Kan bunları vücut hücrelerine götürür. Hücrelerde kimyasal tepkimeler sonunda yararlı olanlar kullanılır ve sonuçta artık ürünler meydana gelir. Vücuttaki artık ürünler, su, karbondioksit, protein ve ısının yıkımıyla olanlar üre, kreatin, dışkı ve tuzlardır. Bu artık ürünlerin bir kısmı idrarla atılır. Bu atılma işini yapan organlar boşaltım sistemini oluşturular. Boşaltım sistemi ayrıca bağırsaklar, deri ve akciğerlerdir. Su ve karbondioksit akciğerler aracılığı ile vücuttan uzaklaştırılan önemli metabolizma artıklarıdır. Derideki ter bezleri vücut ısısının düzenlenmesinde ilgili başlıca organ olmakla beraber, metabolik artıkların % 5-10 'unun boşaltımında görev yapar. Ter idrar içinde bulunan maddeleri daha seyreltik olarak içerir.

Boşaltım sistemi iki böbrek, iki üreter, bir idrar kesesi ve bir uretradan meydana gelir (Şekil 53).

Boşaltım sisteminin ana organları böbreklerdir.

Böbrekler : Karın boşluğunda, karın arka duvarına, bel omurlarının iki yanında 12. göğüs ve 1., 2. bel omurları arasında yapışık dururlar. Böbrekler iri bir fasulyeye benzerler. Uzunluğu 10-11 cm, eni ise 5-7 cm kadardır. Ağırlığı 150 gr olan bir tek böbrek erkekte kadına oranla daha uzundur. Sağ böbrek sola göre 1-2 cm daha aşağıdadır. Çünkü sağ böbreğe karaciğer üstten baskı yapar. Her böbreğin bel omurlarına bakan kenarında bir çukurluk vardır. Buraya böbrek göbeği *(Pelvis-hilus)* denir (Şekil 54).

MARMARA ÜNİVERSİTESİ YAYINEVİ

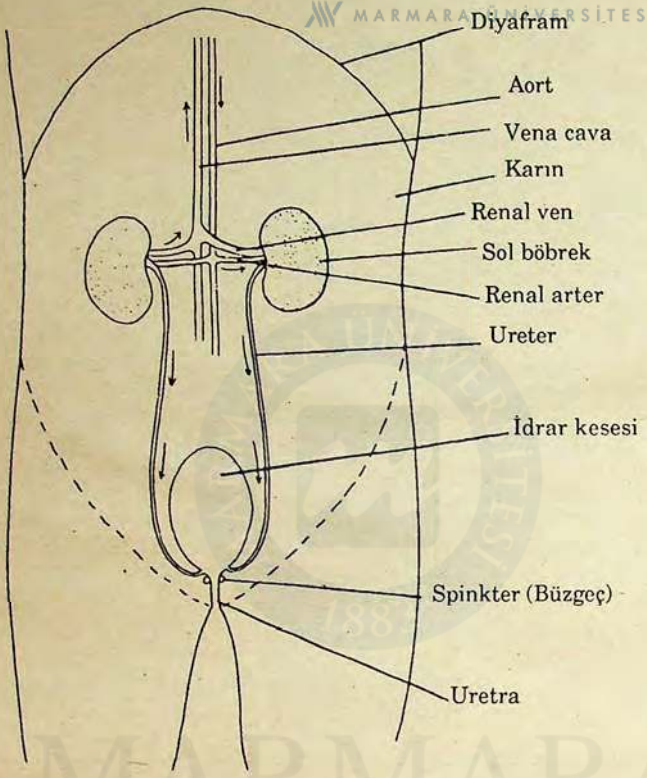

ŞEKİL 53: Boşaltım sistemi genel görünüş.

Böbrekler ince bir zarla sarılmışlardır. Bu zarın dışında yağ kitlesi bulunur. Rengi kırmızımtrak kahverengidir. Böbreklerin ön ve arka olmak üzere iki yüzü vardır. Böbrekler arka yüzleri ile karın arka duvarlarına yaslanmışlardır. Arka yüzlerinin üst bölümleri diyaframa değer. Solunum sırasında böbreklerin biraz hareket etmeleri bundandır. Sağ böbrek karaciğer, onikiparmak bağırsağı, incebağırsak kıvrımları ve kalınbağırsaklar, sol böbrek mide, dalak, pankreas, kalınbağırsak ve incebağırsak kıvrımları ile ön yüz komşuluğu yapar.

Her iki böbreğin üst uçlarında piramit şeklinde birer bez *(adrenal)* bulunur. Bu bezler böbreküstü bezleri adını alır.

MARMARA ÜNİVERSİTESİ YAYINEVİ

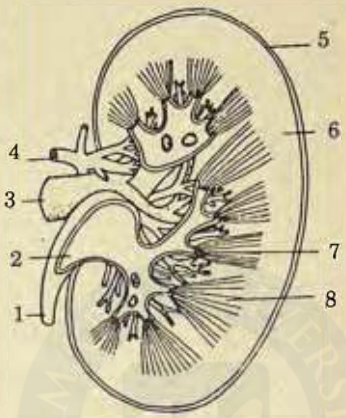

ŞEKİL 54. Sağ böbreğin boyuna kesiti: 1. Ureter; 2. Pelvis; 3. Renal ven; 4. Renal arter; 5. Kapsül; 6. Korteks; 7. Piramidler; 8. Medulla.

Her böbreğe karın aortasından çıkan kısa ve kalın bir atardamar (renal arter) gelir. Bu damar kanın hızlı ve fazla miktarda gelmesini sağlar. Her böbrekten birde toplardamar (renal ven) çıkar, alt anatoplar damara açılır.

İnce yapı: Her böbrek fibröz ince bir zarla sarılmıştır. İki tabaka ihtiva eder.

1. Kabuk (korteks)
2. Öz (medulla)

Kabuk kısmı kırmızı kahverengi görülür. Öz tabakası daha koyudur. Böbrek pelvisine doğru uzantıları yapar. Bunlara piramid denir. Her böbrekte yaklaşık 12-14 piramit bulunur. Bunların pelvise doğru sokulan uçlarına papilla adı verilir.

Böbrekte en küçük yapısal ve işlevsel birim *nefron* adını alır. Bir böbrekte 1 ila 4 milyon kadar nefron bulunur. Nefronun ilk parçasına böbrek cisimciği *(Malpighi cisimciği)* denir. Kabuk bölgesinde bulur. Nefronda Malpighi cisimciğinden sonra borular bölümü başlar. Bunlar *pars proximalis, Henle kulbu* ve *pars distalistir*. Böbreğin fonksiyonel kısmı olan ve böbrek borucuğu adı da verilen nefron, *glomerül* denilen kılcal damar yumağını saran iki tabakalı içi boş hücresel bir kese ile bazı maddeleri kana geri emen kıvrımlı borucuklardan oluşur. Böbrek arteri böbreğin her iki yanında dallara ayrılır, son arteriol bir böbrek boru

MARMARA ÜNİVERSİTESİ YAYINEVİ

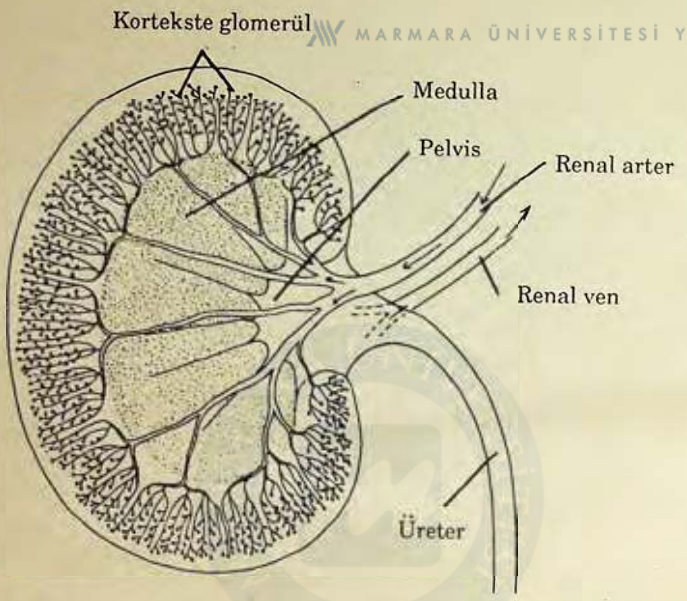

ŞEKİL 55. Böbrekte glomerüllerin dağılımı.

cuğunun ucuna kadar giderek glomerülleri oluşturur. Glomerüllerin çevresinde dar bir boşluk vardır. Bu boşluğu tek katlı yassı epitel hücrelerinden oluşan bir kapsül *(Bowman)* sarar. Bowman kapsülünün iç duvarı, maddelerin kılcal damarlardan Bowman kapsüllerinin içindeki boşluğa diffüzyonla geçmesini sağlayacak şekilde, glomerülün kılcallarına sıkıca yapışmış, yassı epitel hücrelerinden ibarettir. Her böbrekte boşaltım maddelerini uzaklaştıran, kanın bileşimini düzenleyen birbirinden ayrı bağımsız nefronlar bulunur. Bunların her biri kanı süzer, süzüntü borucuklardan geçerken bunların bazılarını geriye emer (Şekil 55).

Süzüntü borulardan belli bir oranda geri emilir. Boruların sonunda kalan süzüntü idrar adını alır. Henle kulbu medulla, diğer kısımlar kortekste bulunur. Birden fazla nefron, toplayıcı borulara açılır. Bu borularda böbreğin göbek bölümündeki pelvis renalis denilen geniş bir havuzcuğa açılır. İdrar önce burada birikir. Nefronlarda bir hastalık olursa süzme işlemi tam olarak yapılamaz. Böbreğin bu durumu nefrit denilen hastalığa neden olur. Her iki böbrekteki nefronların uzunluklarının toplamı yaklaşık 70-75 km dir (Şekil 56).

MARMARA ÜNİVERSİTESİ YAYINEVİ

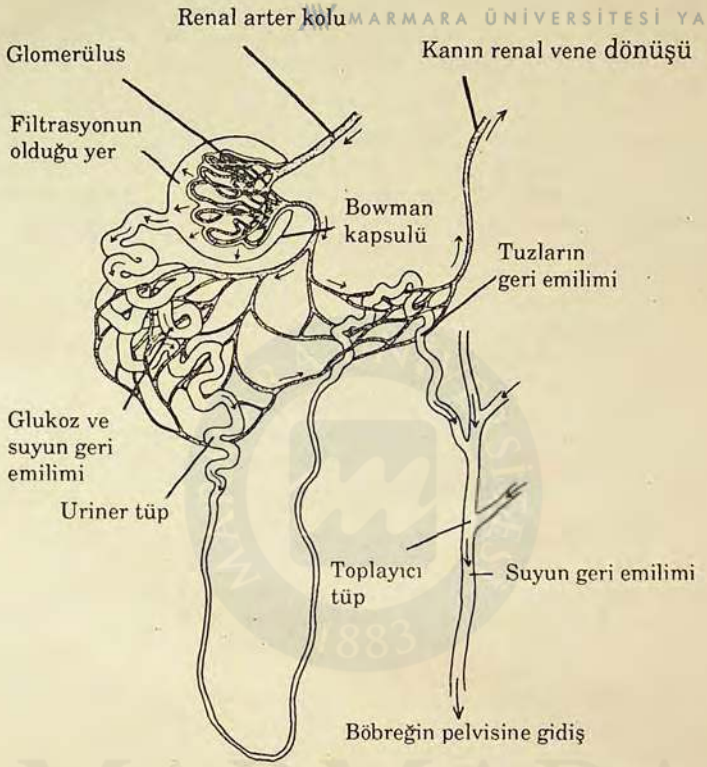

ŞEKİL 56. Glomerülüs ve Bowman kapsülü diyagramı.

İdrar oluşumu: Süzme, yeniden emme ve tubular salgılama olayları böbreğe artıkları uzaklaştırma ve kanın yararlı bileşenlerini koruma yeteneği verir. Süzme olayı, glomerül kılcalları ile Bowman kapsülü duvarının birleştiği yerde meydana gelir. Kan kılcal damarlardan geçerken su, tuzlar, glikoz, üre ve kan hücreleri ile plazma proteinleri hariç maddelerin tümü Bowman kapsülünden boşluğa süzülerek glomerül süzüntüsünü meydana getirirler. Böbrekten geçen kanın hacmı dakikada 1.200 ml ya da yaklaşık olarak yürekten çıkan kanın dörte biri kadardır. Süzme fiziksel bir işlemdir. Glomerül kılcallarında kan basıncı az çok yüksek olduğu için plazma sıvısının bir kısmı kapsülün içine süzülür. Sıvıyı glomerülden alarak Bowman kapsülü içine gönderen basınç, glomerül kılcalları içindeki 70 mm cıva sütününa eşit olan kan

basıncıdır. Sıvının ters yönde hareket etmesini sağlayan basınç Bowman kapsülünde 14 mm cıva basıncına eşit olan hidrostatik basınçla, glomerül kılcal plazmasının 32 mm cıva basıncına eşit osmotik basıncın toplamıdır.

Bir günde iki böbreğe yaklaşık olarak 1400-1500 litre kan gelir. Bunca kan glomerülden geçer. Bunlar kandan 150-200 litre süzüntü ayıklar. Bu süzüntü nefron borularını geçer. 1300-1500 cm küp kadar idrar meydana gelecek şekilde geri emilir. İdrar oluşması sırasında böbrekte şu işlemler olur.

1. Süzme (filtrasyon),
2. Salgılama (sekresyon),
3. Emilim (absorpsiyon),

Su, tuzlar ve diğer maddeler kandan, glomeruluslarda süzülür ve nefron borucuklarından geçer. Salgılama. nefron borularının duvarını oluşturan kübik küçük hücreler, bazı maddeleri süzüntü içine salgılar. Örneğin, boyalar, amonyak, penisilin gibi.

Emilim: Nefron borularında geçen süzüntüden glikoz ve elektrolitler duvarı yapan hücreler tarafından geri emilirler. İdrarda normal olarak glikoz bulunmaz. Böbreğin bu işlevleri, böbreklerin su, elektrolit ve asit-baz dengesindeki önemini gösterir. Böbreklerin işlevlerini şu şekilde özetlemek mümkündür.

1. Suyun, ürenin, tuzların, bazı ilaçların, toksinlerin ve kimyasal maddelerin atılımı;
2. Kanın pH sının ayarlanması;
3. Renin enzimini salgılama (bu enzimin kan basıncını etkilediği zannedilmektedir).

Üreterler : İdrar, böbreklerden birer boru ile idrar kesesine getirilir. Bu borular üreter adını alırlar. Sağ ve sol olmak üzere iki üreter vardır. Bunlar pelvis renalis denilen böbrek havuzcuğundan başlarlar ve aşağı kısımda idrar kesesine açılırlar.

Bir üreterin uzunluğu 25-30 cm, çapı 0.5-1 cm kadardır. Sağ üreter 1-2 cm daha kısadır. Üreterin duvarları üç tabakalıdır. İç kat mukozadır ve çok katlı epitel ile örtülüdür. Orta tabaka iç kısımda enine, dışta ise boyuna uzanan düz kas hücrelerinden oluşur. Bu kas hücrelerinin kasılmaları ile peristaltik hareketler meydana gelir. Dış tabaka bağ dokudan yapılmıştır. Üreter başlangıç yerinde pelvis boşluğuna geçerken kalça kemiği kabartısını geçiş yerinde ve idrar kese-

si duvarı içinde olmak üzere üç yerde darlık gösterir. Böbreklerde taş oluştuğunda taşlar bu darlıklardan zor geçtiğinden şiddetli ağrılara neden olur.

İdrar kesesi: *Vesica urinaria* adı da verilen idrar kesesi pelvis boşluğunun taban kısmında armut biçiminde kesemsi bir organdır. Burada idrar depo edilir. Erkeklerde düz bağırsağın, kadında ise döl yatağının önünde durur. Üst yüzü peritonla örtülüdür. İdrar kesesi önden *simfizis pubisle* ve ince bağırsak kıvrımları ile komşudur. İki üreter yan taraftan idrar kesesine açılır. Ve böbreklerden gelen idrar burada toplanır. Bu kese erişkin kişilerde yarım litre kadar idrar alır ve dolunca biraz genişler. Kesenin taban kısmında bir delik bulunur. Bu delikten idrar çıkar ve üretra başlar. İdrar kesesinin iç yüzü çok katlı epitel ile örtülüdür. Altında ince bağ doku tabakası yer alır. Daha sonra düz kas hücrelerinden yapılmış bir tabaka gelir. Dış tabaka ise bağ dokudur ve bazı yerlerde bu tabaka peritonla örtülür.

Üretra: İdrar yolu ya da uretra, idrarı idrar kesesinden alan ve dışa akıtan bir borudur. Kadın ve erkek uretrası birbirinden farklıdır.

Erkek üretrası *(Urethra masculine)*: 20-22 cm uzunluktadır. Aynı zamanda erkek uretrası üreme organıdır. Erkek döl hücreleri de buradan geçer. Penis boyunca uzanır ve başından dışa açılır. Erkek uretrası bazı yerlerde eğrilik ve darlaşma gösterir. Uretra idrar kesesinden çıktıktan sonra prostat bezinin ortasından geçer ve ilerler daha sonra penise girer.

Uretranın prostat içindeki parçası *pars prostatica*, pelvis tabanını geçen parçası *pars membranacea*, penis boyunca uzanan parçası da *pars spongiosa* adını alır. Dış delikte *ostium externum* dur.

Kadın uretrası *(Urethra feminia)*: Erkek uretrasına göre çok kısadır. Uzunluğu 4-5 cm dir. Buradan sadece idrar geçer. Dölyolu önünde uzanır. Döl yolu deliği ile klitoris arasında bulunan bir delikle dışarı açılır. Bu deliğe *ostium externum* denir.

İdrar ve işeme

Bir günde yaklaşık olarak 1300-1500 cm küp idrar üretilir. İdrarın % 95 şi sudur. Ayrıca organik maddeler (üre, ürik asit, hippurik asit) ve anorganik maddeler (NaCl, KCl, sülfirik asit, fosforik asit, amonyum, Ca, Mg) içerir. İdrar açık sarı renkte ve sıvıdır. Bazen sert ve küçük taşlar oluşur. Taş yapımı vücut yapısına bağlı olarak değişir. Bazı kişilerin bünyesi sık sık taş yapabilir. Bu taşlar idrar kesesi ve idrar yolunun izlediği yoldan çıkarlar ve bunların ihtiva ettikleri

darlıkları geçerken çok ağrı verirler. Duvarı zorladıkları zaman da kanama olur.

MARMARA ÜNİVERSİTESİ YAYINEVİ

İdrarın dışarı atılması olayına işeme denir. İşeme isteğimiz dışında otonom sinir sistemince ayarlanan bir refleks olayıdır. Normal durumda 300-500 cm küp idrar alan kese, biriken idrar 200 cm küpü geçince duvarları gerilir. Duvar gerginliğini iç tabakadaki duyusal sinir uçları yani reseptörler alır ve beyindeki işeme merkezine iletir. Bu merkezden gelen uyartılar, idrar kesesi duvarının orta tabakasını yapan düz kas hücrelerini uyarır ve büzdürür, işeme olur. Karın duvarı kaslarının kontraksiyonları işemeye yardımcı olurlar. Bu olay bir süre isteğimizle durdurulabilir.

İşemeyi yöneten refleks merkezleri orta beyin, omurilik soğanı ve omuriliğin 2., 3. ve 4. sağrı segmentlerinde bulunur. Beyin korteksindeki sinir hücreleri tarafından denetlenir.

MARMARA ÜNİVERSİTESİ 1883

MARMARA ÜNİVERSİTESİ YAYINEVİ

SEKİZİNCİ BÖLÜM

SİNİR SİSTEMİ

Dış ortam ile olan ilişkilerde önemli bir haberleşme sistemidir. İşlevsel ve yapısal yönden karmaşık bir yapı gösterir. Faaliyetinin büyük bir kısmında dış ortamdan aldığı algıyı merkezde değerlendirir ve organizmanın dış ortam koşullarına uyması için gerekli cevabı hazırlar. Bu durumda sinir sisteminin ana görevi uyartıların iletilmesi ve vücudun çeşitli kısımlarındaki bütünlüğün sağlanmasıdır.

Sinir sistemi anatomik bakımdan merkezi ve periferik sinir sistemi olarak ikiye ayrılır. Merkezi sinir sistemi, beyin ve omurilikten; periferik sinir sistemi ise kafa sinirleri, , omurilik sinirleri ve ganglionlardan oluşur. Ganglionlar, merkezi sinir sistemi dışında, nöronların esas hücre kısımlarının oluşturduğu topluluktur. Periferik sinirler içindeki duysal lifler *(afferent)*, sinir impulslarını periferik sinirlerden merkezi sinir sistemine, motor lifler *(efferent)* ise merkezden kaslara ve salgı bezlerine iletirler (Şekil 57).

Sinir sisteminin görevleri şu şekilde özetlenebilir:

1. Organizmanın ve organların aktivitelerini düzenlemek,
2. Çeşitli organları ve sistemleri birbirine bağlamak, bunların etkinliklerini koordine etmek,
3. Organizma ile çevre arasındaki etkileşimi sıraya koymaktır.

Sinir sistemi fonksiyon bakımından otonom ve somatik sinir sistemi olarak iki bölüme ayrılabilir. Otonom sistemde duysal lifler, impulsları düz kas ve bezlerden merkezi sinir sistemine, motor liflerde merkezden düz kas ve bezlere iletirler. Somatik sistemde ise, duysal lifler impulsları vücut düzeyinden kas ve eklemlerden merkezi sinir sistemine, motor liflerde merkezden iskelet kasına iletirler.

Sinir sisteminin genel yapısı

Sinir sistemi beyin, omurilik ve sinirleri içerir. Beyin ve omurilik sinir sisteminin merkezi sinir sistemi parçasını yaparlar.

MARMARA ÜNİVERSİTESİ YAYINEVİ

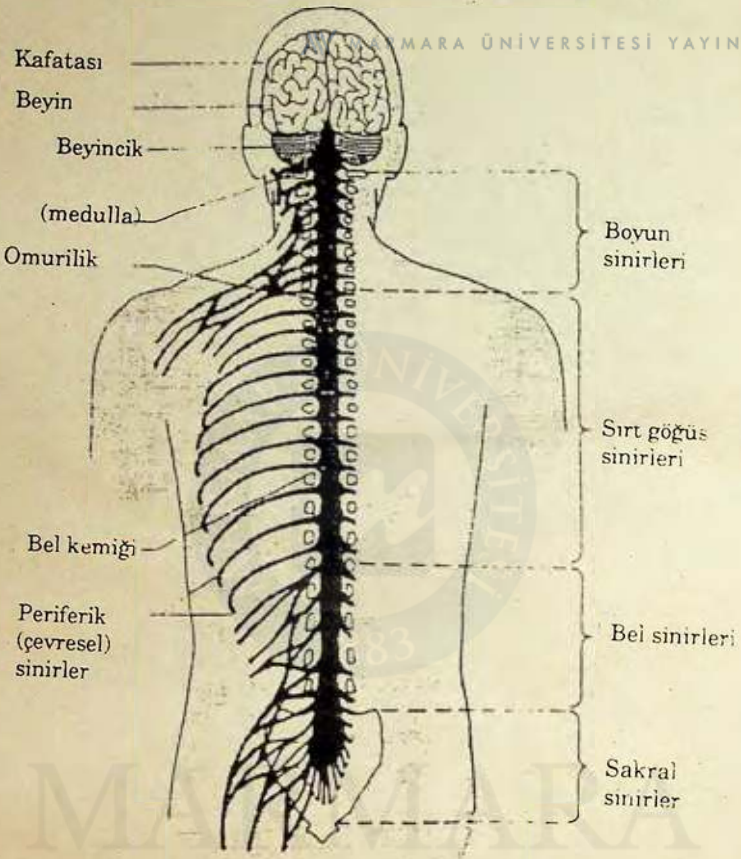

ŞEKİL 57. Merkezi sinir sistemi genel görünüş.

Beyin (ansefalon-tüm beyin): Bütün vücut faaliyetlerinin düzenlendiği ve denetlendiği bir organdır. Beyinde, solunum ve kan basıncı gibi karmaşık fonksiyonları bir birlik içinde düzenleyen merkezler yani nöron toplulukları, aksonlar, 12 çift kafa siniri, duysal kafa sinirleri, motor alanlar, duysal alanlar ve özellikle zihinsel faaliyetlerle ilgili asosiasyon merkezleri bulunur (Şekil 58).

MARMARA ÜNİVERSİTESİ YAYINEVİ

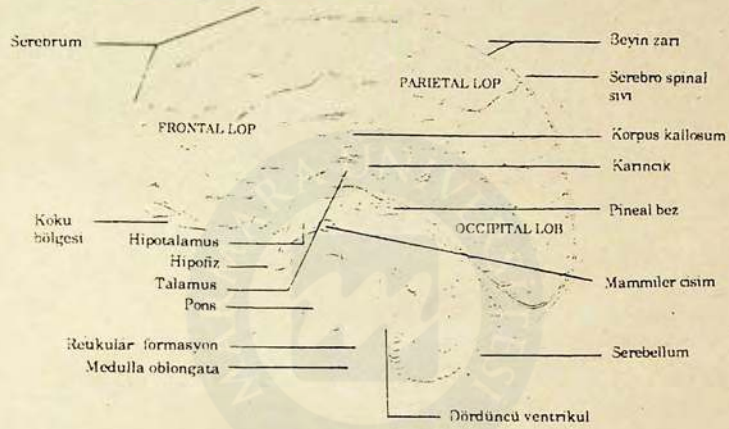

ŞEKİl 58. İnsan beyni.

Beyin bölümleri şunlardır;

Ön Beyin	Telensefalon	Bulbus olfaktorius
		Serebrum
		Lateral ventriküller
	Diensefalon	Talamus
		Hipotalamus
		Üçüncü ventrikül
Orta Beyin	Mesensefalon	Korpora kuadrigemina
		Serebral pedonküller
		Sylvius kanalı
Arka Beyin	Metensefalon	Serebellum
		Pons
		Dördüncü ventrikül
	Myelensefalon	Medulla oblangata

MARMARA ÜNİVERSİTESİ YAYINEVİ

Beyin sapı: Serebellum dışında kalan orta ve arka beyin için kullanılır (Şekil 59-60).

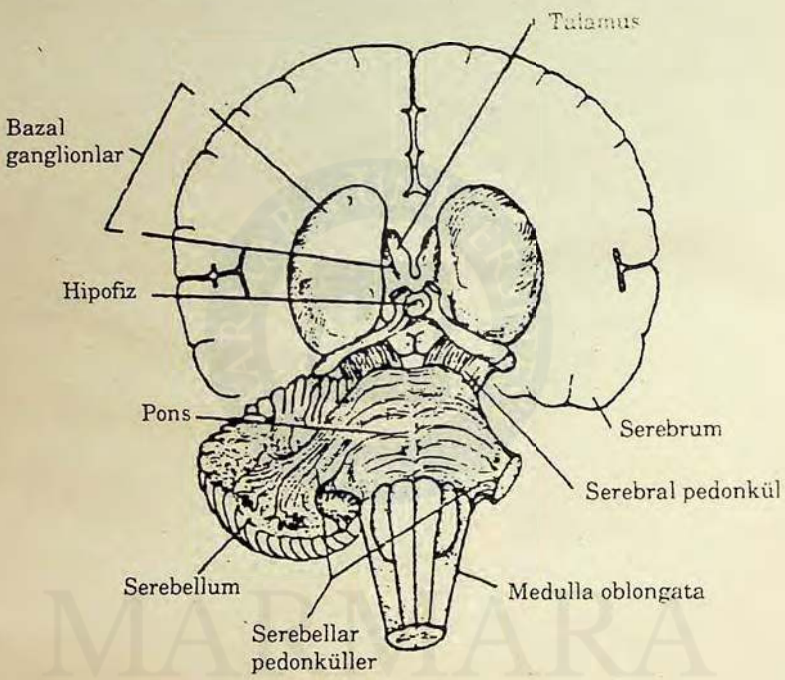

ŞEKİL 59. Beyin sapının ön yüzü.

Medulla oblongata ve pons: Arka beynin en alt kısmıdır. Artkafa deliğinin tam önünde, kafatası tabanına yerleşiktir. Devamı omuriliktir. Yaklaşık 3 cm uzunluğundadır. Solunum, dolaşım ve sindirim merkezlerinin bulunduğu yerdir. Omuriliğin lif demetlerinin bazıları buradan geçer. Bazıları burada çaprazlaşır ve son bulur. Pons, dördüncü ventrikülün tabanı, serebellum ise tavanıdır. Serebellumun önünde yer alır. Pons, serebellum yarı küreleri arasında, medulla oblongata ile orta beyin arasında lif köprüsüdür (Şekil 59 - 60).

Orta beyin (mesensefalon): Arka beyin ile ön beyni birbirine bağlayan yaklaşık 2 cm uzunluğunda bir kısımdır. Orta beynin içinden geçen kanal *(Sylvius kanalı)* dördüncü ventrikül ile üçüncü ventrikülü birbirine bağlar (Şekil 61). Bu kanalın dorsal kısmında bulunan orta beyin kısmı *tektum* adını alır. Bu iki çift çıkıntı içerir. Bunlara *korpora kuadrigemina* denir (Şekil 60). Üsttekiler görmek, alttakiler işitme ile ilgilidir.

Beyincik (serebellum): Medulla oblongata ve ponsun arkasına yerleşmiştir. Serebellum anatomik olarak yanlarda iki *serebellar hemisfer* ile ortada *vermiş* denilen ince uzun bir kısımdan oluşur . Üç loba ayrılır. Serebellum üç lif demeti ile beyin sapına bağlanır. Serebellumu dıştan örten boz maddenin *(morteks)* alanı çok sayıda kıvrıntılarla serebral korteks alanının yaklaşık % 75 ni içerir. İçteki ak madde bu kıvrıntılar içinde bir ağacın dalları gibidir. Bu görünüm *yaşam ağacı (arbor vitae)* adını alır. Beyincik nukleus içerir. Bunların içinde en büyüğü *nucleus dentatus* tur.

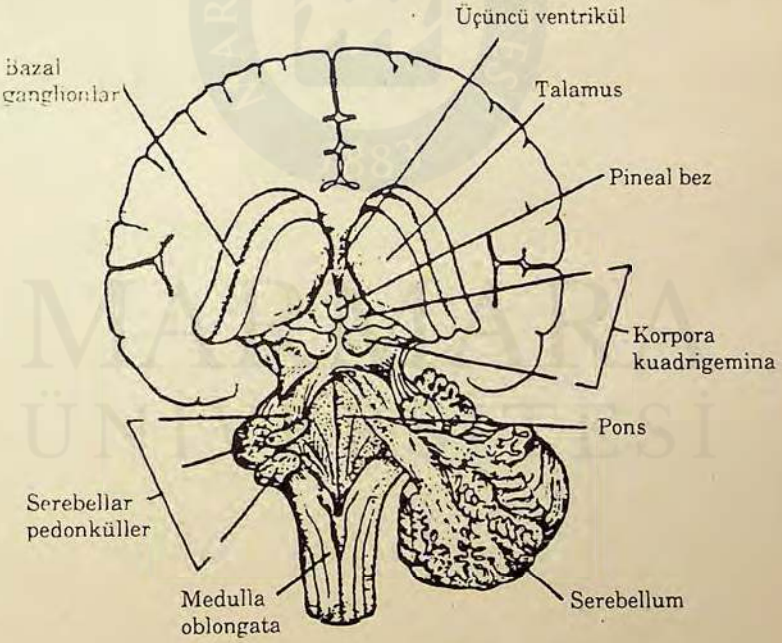

ŞEKİL 60. Beyinin sapının arka yüzü.

Serebellumun başlıca görevi, istemli ve otomatik hareketlerin koordinasyonunu, devamlı ve düzgün yapılmasını ve ayrıca dengenin korunmasını sağlamaktır. Serebellum, motor faaliyeti düzenler. Bu motor faaliyetlerin olduğu bölgeler serebral korteks, retiküler formasyon, bazal ganglionlar ve omuriliktir. Serebellum yani beyincik, iskelet kaslarının uyumlu kasılmalarını sağlar. Bu kasların dinlenme durumdaki tonuslarını ayarlar. Serebellum denge düzenlemesini de şu şekilde yapar. Beyincik afferent ve efferent bağlantılar sayesinde iç kulaktaki denge organı ile birlikte çalışır. Serebullumun düzenleyici fonksiyonu, hareketin yön ve hızının değişmesinde belirir. Hareket sırasında daha denge bozulmadan önce yarım daire kanallarından gönderilen impulslarla gerekli kas kontraksiyonları yapılarak denge bozulması önlenir.

Diensefalon : Ön beynin bir kısmı olan diensefalonun merkezi bir konumu vardır. Bunun çeşitli parçaları bulunur. Bu parçalardan *talamus* ve *hipotalamus*, serebral hemisferlere giden ve gelen impulslar için *röle merkezleri* yani diğer bir deyimle aktarma istasyonları olarak iş görür (Şekil 62).

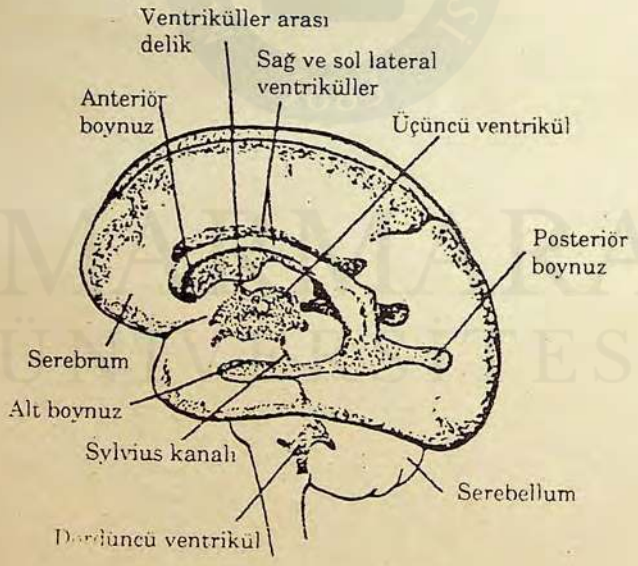

ŞEKİL 61. Ventrikül sistem.

MARMARA ÜNİVERSİTESİ YAYINEVİ

Talamus küresel bir yapıdır. Sağ ve sol olmak üzere iki yarıma ayrılmıştır. Bu iki yarımı ortada birbirine bağlayan *massa intermedia* denilen bir kısım bulunur. Talamustaki önemli nukleuslardan biri, dokunma, sıcaklık, soğukluk ve ağrı impulsları için aktarma merkezleri olarak iş görürler. Diğerleri görme impulslarını ve işitme impulslarını serebruma aktarır.

Hipotalamus, talamusa göre iç kısımdadır. Sinir hücreleri ile aralarını dolduran destek hücrelerinden *(gliya)* yapılmıştır. İç salgı sisteminde önemli etkinlikleri vardır. (Bak iç salgı sistemi) *Mamiller* cisimler denilen bir çift ufak cisim ve gözlerden gelen sinirlerin kısmen çapraz yaptığı *optik kiasma* hipotalamusun kısımlarıdır. Hipotalamus ayrıca vücutta otonom fonksiyonların denetiminde de önemli rol oynar. Özellikle stres halleri ile ilgili otonom faaliyetleri denetler.

Retiküler formasyon: Omuriliğin başladığı bölgeden talamusun yukarı ucuna kadar uzanan bir yapıdır (Şekil 62). Hücre toplulukları ve liflerden oluşur. Beynin çok önemli bir yapısıdır. Kas tonusunun düzenlenmesini, organizmada uyanıklık halini ve dikkati sağlar. Retiküler formasyon, geniş bir bölgede merkezi sinir sisteminin çalışmasını denetler. Retiküler formasyon kendi başına bir iç aktiviteye sahip değildir. Başka bölgelerden gelen uyarılarla faaliyete geçer. Uyarıcı impulsların çoğu göz ve kulaktan, deriden ve iç organlardan gelen impulslardır. Retiküler formasyon çeşitli nedenlerle iş yapamaz duruma gelirse insanda sürekli uyku hali meydana gelir.

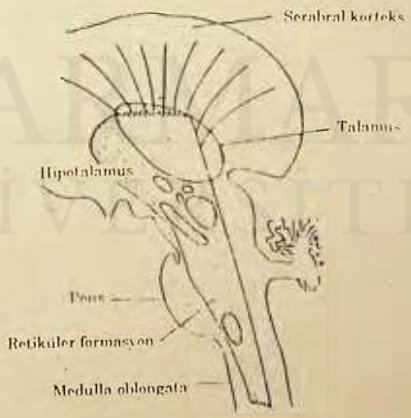

ŞEKİL 62. Retikular formasyonun yer aldığı bölge

Serebrum : Beynin en büyük kısmıdır. Bu kısım *büyük boyuna fissura* denilen bir yarıkla sağ ve sol olmak üzere iki yarım küreye ayrılır. Bu yarığın tabanında bulunan ve lif demetlerinden oluşan *korpus kallosum* yarım küreleri birbirine bağlar.

Serebrum dıştan serebral korteks denilen boz madde ile çevrilmiş bir ak madde kitlesidir. Bu kitle içinde boz madde yapıları bulunur. Bu yapılar *bazal ganglionlarıdır*. Bunların tahrip olmaları halinde hareket bozuklukları görülür.

Serebral korteks: Korteksteki girinti ve çıkıntılar 220.000 mm2 lik bir alan oluştururlar. Kortekste meydana gelen, fissura ve sulkus denilen çöküntüler serebrumu dört loba ayırır. Serebral korteks altı tabakalıdır. Korteksin kalınlığı bölgelerde değişiktir ve yaklaşık 1.3 - 4.5 mm arasındadır. Serebral kortekste duysal ve motor alanları vardır. Motor alan, merkezi sulkusun önünde bulunur. Bu alan uyarıldığı zaman vücut hareketleri meydana gelir. Motor alanda, bütün vücut ters bir sıralama ile yani baş aşağı temsil edilir.

Motor alanın tepesi, ayak parmağı hareketi ile, en alçak bölgesi ise çene, yüz hareketleri ile ilgilidir. Bu bölgeden çıkan liflerin çaprazlaşması ile vücudun aksi tarafı kontrol edilir. Serebral kortekste somatik duysal alan, merkezi sulkusun önünde bulunur. Bu alan dokunma, sıcaklık, soğukluk, ağrı gibi somatik duyular ile ilgili reseptörlerden gelen impulsların kortekse ulaştıkları yerdir. Somatik duysal alanın, belirli bir amaca yönelik istemli hareketlerin yapılmasında büyük rolü vardır. Serebral kortekste somatik duysal alanlardan başka, özel duyularla ilgili alanlarda yer alır. Görme ve işitme duysal alanları, gözden ve kulaktan gelen mesajları yorumlar.

Serebrospinal sıvı (bos): Beyin ve omurilik sıvısıdır. Beyin ventriküllerini, omuriliğin merkezi kanalını ve subarahnoid arayı doldurur. Serebrospinal sıvının miktarı toplam olarak yaklaşık 120 ml dir. Devamlı olarak yapılır. Bu sıvı beyin ve omuriliği sıcaklık ve mekanik etkilerden korur. Ortalama olarak 1300 gr ağırlığındaki erişkin beyni, serebrospinal sıvının kaldırma güçü sayesinde ancak 50 gr lık bir ağırlık gösterir. Bu sıvı merkezi sinir organları ile bunların zarlarının hastalıklarını tanısında yardımcı olur (Şekil 63).

Serebrum, öncedende anlatıldığı gibi tüm beynin en büyük kısmıdır. İki yarım küre *(hemispherium)* ile bunları alt kısımda birbirine bağlayan *corpus callasum* denilen ak maddeden oluşur. İki yarım küre arasında önden arkaya dikey inen bir yarık bulunur. Ak madde kalın ve beyazdır. İki yarım küre arasında uzanan sinir liflerinden yapılmıştır (Bak Şekil 58).

Beynin yüzeyi düz değildir. Çok sayıda kabartılar görülür. Beynin boz maddesi dışta, ak maddesi ise içte bulunur. Boz madde *korteks* adını da alır. Kalınlığı 2-4 mm dir. Yaklaşık 2200 cm3 dür ve 14 milyon sinir hücresi ihtiva eder.

Her yarım küre dört lobusa ayrılır. 1. Alın lobusu *(lobus frontalis)* 2. Şakak lobusu *(lobus temporalis)* 3. Yankafa lobusu *(lobus parietalis)* 4. Artkafa lobusu *(lobus occipitalis)* (Bak Şekil 58).

Tüm beyin içinde bazı boşluklar vardır. Bu boşluklara beyin karıncıkları *(ventrikulus)* denir. Birinci ve ikinci karıncıklar iki beyin yarım küreleri içindedir. Bunlara yan karıncıklar da denir. Üçüncü karıncık iki yarım kürenin birleştikleri yerde, ortada, dar bir aralıktır. Dördüncü karıncık beyincik tabanı ile tümbeyin sapı arasında piramit şeklinde bir boşluktur. Dört karıncık birbirlerine dar kanal ve deliklerle bağlıdır. Dördüncü karıncık omuriliğin ortasında uzanan merkez kanalıyla devam eder. Karıncıkların duvarında ağ şeklinde damarlar bulunur. Bunlar serebrosipinal sıvıyı salgılar.

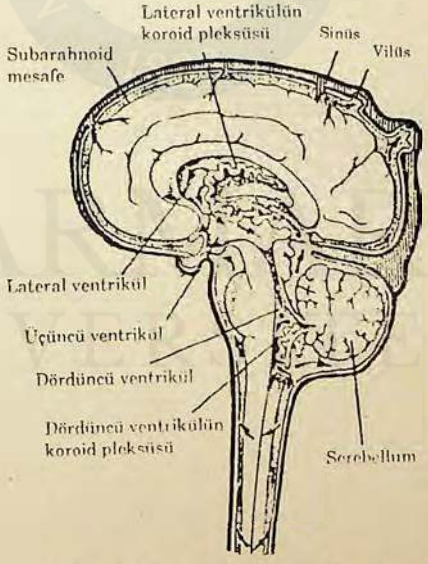

ŞEKİL 63. Serebrospinal sıvının dolaşımı

Omurilik (medulla spinalis): Omurilik kalın sinir kordonudur. Tüm beyin sapının devamıdır. Çapı 1 cm, uzunluğu erkekte 45, kadında ise 42-43 cm kadardır. Vertebral kanal adı verilen omurga kanalı içinde yer alır. Başlangıç yeri 1. boyun omurunun üst kenarından 1. bel omurunun alt kenarına kadar uzanır. Bel ve sağrı omurları arasında, omuriliğin son iki bölgesinden çıkan aşağıya doğru birbirine paralel uzanan sinir kökleri ve ayrıca sinirsel olmayan bazı yapıları kapsar. Omuriliğin alt ucu koni şeklindedir. Buna *conus medullaris* denir (Şekil 64).

Beyin-Omurilik zarları: Omuriliğin ortasında boydan boya ince bir merkezi kanal *(canalis centralis)* uzanır. İçinde beyin omurilik sıvısı *(bos, serebrospinal sıvı)* bulunur. Omurilik beyinde de devam eden üç zar ile çevrilidir. Bunlar dıştan içe doğru sert zar *(duramater)*, örümceksi zar *(arahnoid)* ve ince zar *(piamater)* dır. Sert zar dayanıklı, kalın bir zardır. Kemiklere yapışıktır. Örümceksi zar ortada bulunur. En iç kısımda ince zar yer alır. Tüm beyin ve omurilik dokusunu sıkıca sarar. Bu zarların hastalığına *menenjit* denir. Örümceksi zar ile ince zar arasındaki mesafeye *subarahnoid mesafe* denir. Burada serebrospinal sıvı bulunur (Şekil 65). Bu şekilde omurilik hem omurga kanalının kemik duvarı ile hem de omurilik sıvısı tarafından korunmaktadır. Omurilik dört bölgeye ayrılır. Boyun (servikal), Sırt (torasik), bel (lomber), sağrı (sakral).

Omurilikte dış tabaka ak madde *(substantia alba)*, iç tabaka boz madde *(substantia grisea)* adını alır. Boz madde merkez kanalının çeresinde H harfi şeklinde görülür. H nın uzantılarına ön ve arka boynuz denir. Ön boynuzlar motor sinir hücrelerini arka boynuzlar bağlayıcı sinir hücrelerini içerirler (Şekil 66).

Bağlayıcı sinir hücreleri diğer hücreler arasında iletimi sağlarlar. Duyusal hücreler omurilikte bulunmaz. Bunlar spinal ganglionlarda bulunur. Spinal ganglionlardan çıkan sinir lifleri arka kökü yaparak omuriliğin arka boynuzuna girerler. Ön boynuzdaki sinir hücrelerinden çıkan lifler omurilikten çıkarlar ve ön kökü yaparlar. Arka kök duyusal ön kök ise motor lifleri içerir, 31 çift spinal sinir vardır (Şekil 67). Her çift omuriliğin bir diliminden çıkar her dilime segment denir. Bunlar da yukarıda isimlendirilen servikal, torasik, lumber ve sakral bölgeleri meydana getirirler. Spinal sinirler lumber, sakral ve koksikal kanal içinde at kuyruğu gibi görünürler. Buna *cauda equina* denir. Bu görünüşün nedeni omurilik omurgaya göre kısa olduğundan bu bölgelere ait köklerin daha altlarda olan omurlararası deliklerden çıkmasıdır.

MARMARA ÜNİVERSİTESİ YAYINEVİ



ŞEKİL 64. Omurilik. A. Önden B. Arkadan görünüş. 1. Pons; 2. Bulbus; 3. Fissura anterior; 4. Fissura posterior; 5. Spinal sinirlerin ön kökleri; 6. Spinal sinirleri; 7. Conus medullaris (Hatipoğlundan)

Omuriliğin iki asal işlevi vardır: 1. Sinir uyartılarının iletilmesi; 2. Refleksin sağlanması. Uyartılar çevreden omuriliğe iletilir. Omurilik duyusal (sensitif) sinir lifleriyle bu uyartıları beyine ulaştırır. Gelen bu uyartılar beynin değişik bölümlerinde algılanır ve bunlara yanıt olan sinir uyartıları motor sinir lifleri ile çevreye yani organlara iletir.

Çevrel sinir sistemi: Çevresel *(periferik)* sinir sistemini beyin ve omuriliği vücudun diğer parçalarına bağlayan sinirler yapar. Bu sinirler duyusal sinirler *(sensitif)*, çalıştırıcı sinirler *(motor)* ve karma sinirler diye üçe ayrılır.

Periferik sinirler ayrıca işlevsel yönden ikiye ayrılır. 1. Beyin-Omurilik sinirleri 2. Otonom sinirler.

MARMARA ÜNİVERSİTESİ YAYINEVİ

Beyin-omurilik sinirleri ilgili olduğu merkez sinir organına göre ikiye ayrılır, 1. Kafa sinirleri 2. Omurilik sinirleri.

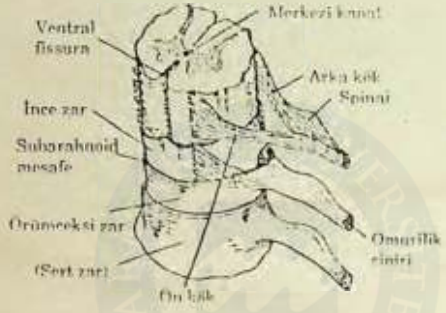

ŞEKİL 65. Omurilikle ilgili yapılar, (Bara'dan).

Kafa sinirleri (kraniyel sinirler): Oniki çift kafa siniri vardır. Her çift sıra ile anılır. Bu sinirler kafanın tabanını yapan kemiklerde bulunan deliklerden çıkarlar. Kafa sinirlerinin çoğu baş bölgesi organ, kas ve derisinde dağılır. Yalnız onuncu kafa siniri *(vagus)* göğüs ve karın boşluğu organlarına kadar uzanır. Kafa sinirlerinin bir bölümü duyusal, bir bölümü motor, kalanı karma sinirdir.

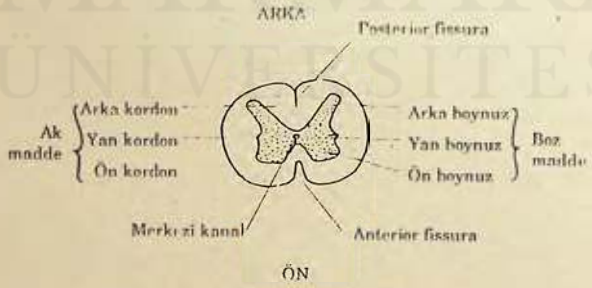

ŞEKİL 66. Omurilikten enine kesit (Bara'dan).

MARMARA ÜNİVERSİTESİ YAYINEVİ

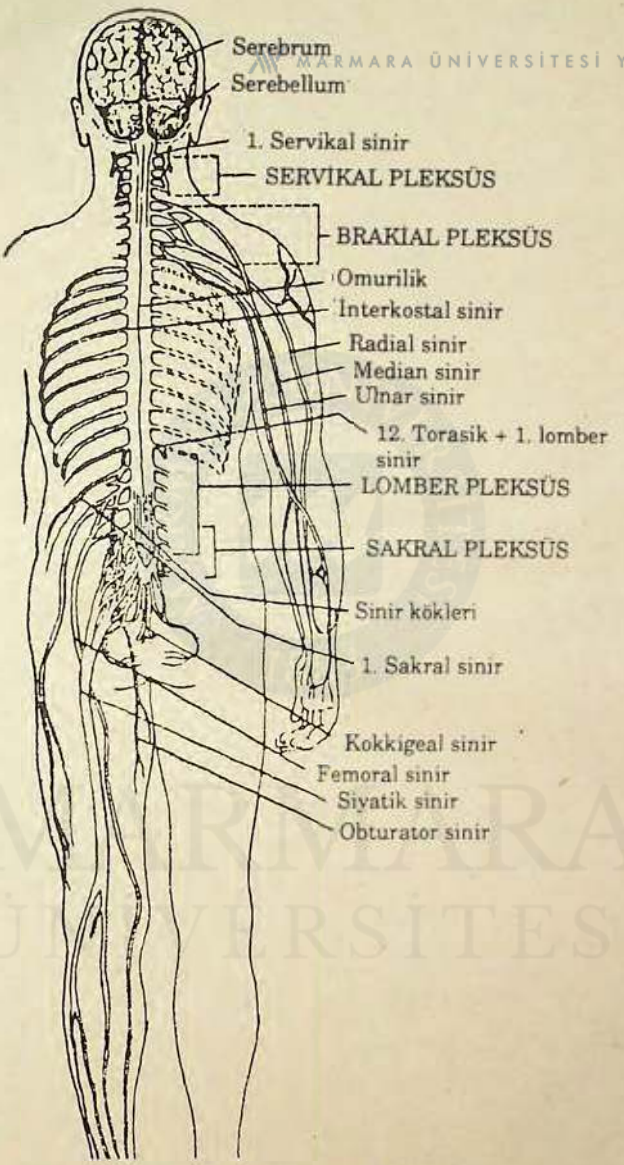

ŞEKİL 67. Omurilik Sinirleri. (Bara'dan)

Kafa sinirleri :

Sinir adı	Tip	Duysal sinirlerin çıktığı yer
Olfaktor	Duysal	Koku siniri, Burun boşluğu
Optik	Duysal	Görme siniri Gözün retinasında
Okulomotor	Motor	Gözü oynatan sinir
Troklear	Motor	Gözü oynatan sinir
Trigeminal	Karma	Karma sinir motor sinire ait nukleus pons'da bulunur.
Abdusens	Motor	Gözyuvarına ait bir kası etkiler. Gözün hareketini sağlar
Fasial	Karma	Yüz siniri, yüzün mimik kasları dilaltı, çenealtı, tükrük bezlerini etkiler.
Akustik	Duysal	İşitme denge siniri,
Glossofaringeal	Karma	Dilyutak, sinir yutak, dil kökü mukozası ve tat hücreleri
Vagus	Karma	Açlık, ağrı, solunum refleksleri, yutma ve içorganların hareketleri
Accessorrius	Motor	Omuz kasları
Hipoglossal	Motor	Dil kasları

Omurilik sinirleri : Omurilik 31 çift sinir (spinal sinir) kapsar. Bunların 8 zi boyun, 12 si göğüs, 5 şi bel, 5 şi sağrı 1 tanesi kuyruk bölgesinden çıkar. Her bir omurilik siniri iki kökün birleşmesi ile oluşur. Ön kök motor sinir liflerinden, arka kök duyusal sinir liflerinden yapılmış karma bir sinirdir. Kökler, vertebralarda birleşirler. Birleşmeden sonra oluşan omurilik siniri ön ve arka kollara ayrılır. Arka kollar sırt kaslarında ve derisinde yayılır. Ön kollar ise ekstremitelerdeki kaslara, deriye ve gövdenin geri kalan kısımlarına giderler. Boyun, bel, sağrı ve kuyruk bölgesinden çıkan ön kollar vücuda dağılmadan önce birbirine yakın olanlar ağ *(pleksus)* yaparlar. Çevresel sinirler bu ağlardan çıkarlar. Torakal sinirlerin ön dalları pleksus yapmazlar.

Bu pleksüslardan ayrılan ve vücuda yayılan dallar, her birine özel ad verilen periferik sinirlerdir. İlk dört servikal omurilik siniri, servikal pleksusu oluşturur ve bu bölgeden boyun bölgesine dallar ayrılır. Beşinci, altıncı, yedinci ve sekizinci servikal ve birinci torasik omurilik sinirinin meydana getirdiği kol *(brakial)* pleksüsten ayrılarak dallanır ve kola girer. Önemli dallar radial, median ve ulnar sinirlerdir. Son torasik bütün lomber ve sakral omurilik sinirlerinin oluşturduğu lomber ve sakral pleksüslerden ayrılan dallar bacağa gider. Önemli olanlar *obturator, femoral* ve *siyatik* sinirleridir. Geri kalan torasik omurilik sinirleri pleksüs yapmadan kaburgalar arasına geçer. Bunlar *interkostal* sinirlerdir, kabulgalar arasındaki kaslara, yukarı karın kaslarına, göğüs ve karın derisine yayılırlar (Şekil 67).

Omurilikte bulunan çıkan ve inen lif demetleri (traktuslar): Omuriliğin ak maddesini oluşturan kordonlar, omuriliğin çeşitli segmentlerini birbirine bağlayan aksonlardan oluşur. Çıkan lif demetleri, omuriliğe gelen duyusal impulsları beyne iletirler. İnen lif demetleri ise beyindeki motor merkezlerden gelen motor impulsları omuriliğin ön boynuzuna getirirler. Motor impulslar buradan kaslara ve diğer efektörlere gönderilir.

Refleks: Bir uyartının istek dışı yanıtlanmasıdır. Omurilik refleksi bir uyarıya, omuriliğe ait sinirsel yollarla istemsiz olarak cevap verme şeklinde de tanımlanır. Omurilik reflekslerine üst merkezlerinde etkisi olur. Omurilikte değişik refleks merkezleri vardır. Bunlar kaslarla ilgili aktivite merkezleri olarak çalışır. Omuriliğin her segmenti belli gruptaki kaslarla ilgilidir. En basit omurilik refleksi, ana nöron içermeyen gerilme refleksidir. Kas lifleri gerildiği zaman kastaki reseptörlerde doğan impulslar, omurilik refleks yayıyla aynı kasta otomatik olarak kasılma yaratır. Kasılma ile başlangıç boyunu alan kasta, duyusal impulslar kesilir ve kas gevşer. Kasın gevşemesi impulsların yeniden artmasına neden olur ve kas kasılır. Gerilme refleksleri, kas boyundaki değişikliklere karşı koymağa yarar ve bu şekilde kas hareketleri sıçrayıcı nitelikte olmaktan kurtulur. *Quadriceps* kasının kirişine gelmek üzere diz kapağı kemiğinin altına vurulursa bu kasın kasılmasıyla bacak ileri doğru sıçrar. Burada çekiç vurulmasıyla doğan uyartılar, duyusal sinir telleriyle omuriliğe getirilir. Omurilikte, sinir uyartıları duyusal hücrelerden aynı segmentteki motor sinir hücrelerine aktarılır. Buradan çıkan uyartılar, motor sinir lifleriyle uyluk kasına gelirler. Kas kasılır. Bu kasılmayla bacak diz eklemine doğru gerilir. İlk uyartının yerinden başlayarak iletilmesi, aktarılması ile oluşan yeni uyartının kasa gelmesi için izlenen yola refleks yayı denir. Kas tonusu aynı zamanda bir refleks olayıdır. Bütün kaslar sürekli tonus durumunda bulunurlar. Kaslar, tendonlar bağlar ve eklem kapsülü duyusal sinir uçlarının içerirler. Parmağımızı sobaya değdirdiğimizde elin hızla çekilmesi, ele iğne batması de refleks olayıdır.

Omurilik tüm beyinden ayrılsada refleks olur. Çünkü refleks merkezi omurilikte bulunur.

OTONOM SİNİR SİSTEMİ

Sinir sisteminin bir bölümünü oluşturan otonom sinir sistemine *visseral* veya vejatatif sinir sistemi de denir. Bu sistem iç organları, bezleri ve kan damarlarını sinirlendirir (Şekil 68).

Otonom sinir sistemi düz kasların çalışması ve bazı bezlerin sekrasyonu gibi istemsiz vücut fonksiyonları ile somatik sinir sistemi ise is-

temli vücut fonksiyonları ile yani iskelet kaslarının çalışması ile ilgilidir. Otonom sinir sistemi iç sinir sistemi gibidir. Otonom sinir beyin ve omurilikten doğar. Bunlara *preganglionik* lifler denir. Bu lifler otonom ganglion hücrelerine giderler. Bu ganglionlardan çıkan liflere de *postganglionik* lifler denir. Bunlar iç organlara giderler ve onları sinirlendirirler. Otonom sinir sistemi anatomik ve fonksiyonel olarak ikiye ayrılır. a) sempatik sistem. b) parasempatik sistem.

Sempatik sistem: Sempatik sinir sistemine ait sinir lifleri omuriliğin torasik ve üst lomber bölgelerinden çıkar.

Sempatik preganglionik nöronların esas hücre kısmı, omuriliğin 1. torasik 3. lomber segmentlerindeki boz maddede bulunur. Bu bölgedeki her omurilik segmentinden ön köklerle preganglionik lifler çıkar. Bu lifler sempatik zincir ganglionlarına yani vertebral ganglionlara girer. Sempatik zincire gelen preganglionik liflerin bir kısmı, ilk girdikleri ganglionda, postganglionik nöronların esas hücre kısımları ile sinaps yaparlar. Fakat sempatik zincire gelen preganglionik liflerin çoğu sempatik sinir boyunca aşağı ve yukarı uzanırlar. Postganglionik nöronlarla sinaptik ilişki kurarlar. Bu postganglionik nöronların aksonları çeşitli organlara gir-diğinden sempatik sinir sisiteminin uyarılması ani ve yaygın yanıtların verilmesine neden olur. Sempatik sinir lifleri çifttir. Omurganın her iki tarafından yukarıdan aşağıya doğru kordon gibi uzanırlar. Sinir ganglionları tespih tanesi gibi bu kordon üzerinde dizilmiştir. Kordonun boyun, bel, göğüs ve pelvis parçaları vardır. Her parçada değişen sayıda ganglion bulunur.

Parasempatik sistem: Bu sistemi, parasempatik nukleus, ganglionlar ve parasempatik lifler oluşturur. Bu sisteme ait sinirler merkezi sinir sisteminin kranial ve sakral bölgelerinden çıkar. Preganglionik nöronların esas hücre kısmı, beyin sapındaki nukleuslarda ve omuriliğin 2-4 sakral segmentlerinde bulunur. Preganglionik lifler, merkezi sinir sisteminden okulomotor, fasial, glossofaringeal, vagus kafa sinirleri ve 2-4 cü sakral omurilik sinirleri içinden çıkar. İç organlarda preganglionik liflerin sinaps yerleri sinirin girdiği organda bulunan ufak periferik ganglionlardır.

Parasempatik lifler, okulomotor sinir ile göze, fasial sinire katılarak gözyaşı bezleri, submaksillar ve sublingual tükürük bezleri ve damarlara, glossofaringeal sinir ile parotis bezine girer. Vagus siniri büyük bir çoğunlukla parasempatik liflerden oluşmuştur. Lifler, göğüs ve karın bölgelerine yayılarak kalp, solunum sistemi, özafagustan enine kolona kadar sindirim kanalı, karaciğer, safra kesesi, pankreas ve diğer bazı kısımlara gider. Sakral bölgede, preganglionik lifler bir araya gele-

MARMARA ÜNİVERSİTESİ YAYINEVİ

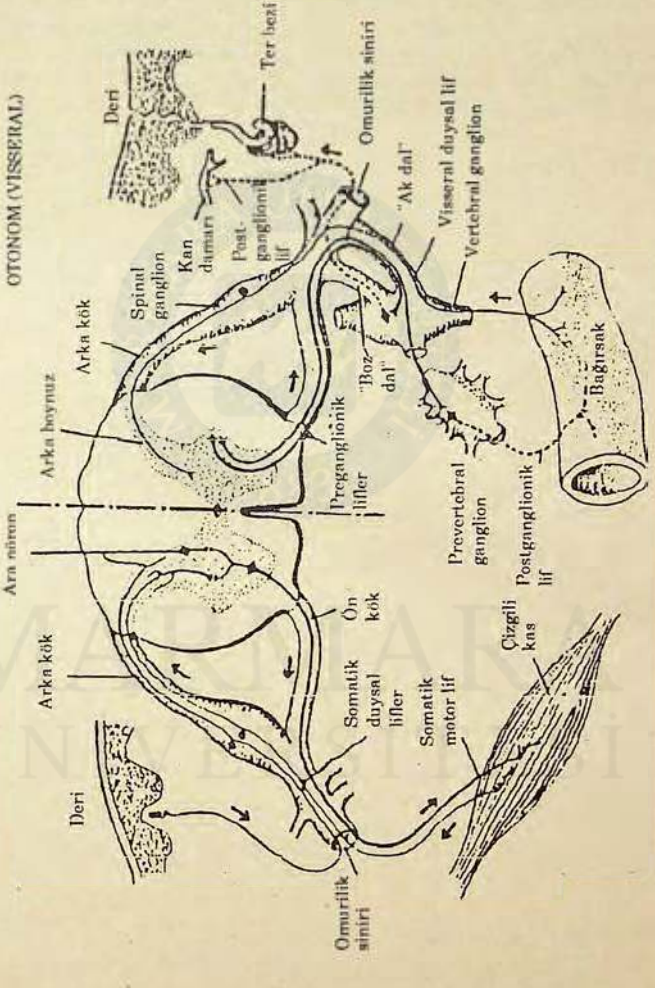

ŞEKİL 68. Otonom sinir sistemi.

rek pelvik siniri oluşturup sindirim kanalının son bölümü ile ürogenital

organlara dağılır.

Otonom sinirlerde kimyasal ileti: Otonom sinir sisteminin parasempatik ve sempatik olmak üzere iki kısma ayrılması bu kısımlara ait postganglionik sinir uçlarından efektör dokuya geçen kimyasal iletiçilerin farklı oluşundandır. İmpulsların sinapslardan geçişi ya da sinir ucundan efektör organa iletilmesi kimyasal ileticilerle olur. Parasempatik sistemde, postganglionik liften efektör dokuya impuls geçişi, *asetilkolin* aracılığı ile olmaktadır. Böyle liflere *kolinerjik lifler* denir. Sempatik sistemde ise, postganglionik lif ucunda kimyasal iletici genellikle *noradrenalindir*. Bunlara da *adrenerjik lifler* adı verilir.

Otonom sinir sisteminin fonksiyonları: Sempatik ve parasempatik sinir sisteminin faaliyetleri şu şekilde işler.

1. Sempatik sistem stres hallerinde aktiftir. Böyle bir durumda kalp hızlanır, Gözbebeği büyük, bronşlar genişler, kıl dibi kasları kasılır ve vücutta tüyler dikleşir. Terleme olur. Sindirim durur ve enerji için karaciğerde glikojen parçalanması uyarılır. Parasempatik sistem ise buna zıt bir etki gösterir.
2. Parasempatik sistem sempatik sisteme oranla daha az yaygın bir sistemdir. Fonksiyonları vücudun değişik bölgelerinde fark gösterir. Parasempatik sistem primer olarak bozulanı eski haline getiren olaylarla ilgilidir. Örneğin, kalp hızının yavaşlaması gibi. Bu sistem ayrıca, vücut için bir boşalma mekanizması oluşturur. Faaliyeti, besinin sindirim kanalından geçişini hızlandırır. dışkılamaya ve idrar kesesinin boşalmasına neden olur.

Sempatik sistem buna zıt bir etki gösterir.

Canlı organizmada, organlar üzerine bu iki parçanın etkisi tek bir sistem şeklinde olur. Organların normal çalışmaları sempatik ve parasempatik sinir sistemlerinin karşılıklı etkilerinin birlikte ve dengede olmasıyla sağlanır.

Uykunun fizyolojisi: Uyku normal fizyolojik bir olaydır. Yaşamın yaklaşık üçte biri uyku ile geçer. Uykuyu şöyle tanımlayabiliriz. Beyin korteksindeki sinir hücrelerinin uyarılmalarının geçici bir süre durması ve bilinçsizlik halidir. Uyku anında fizyolojik işlevler en düşük düzeydedir. Bunlar şu şekilde sıralanabilir.

1. Genel metabolizma ve ısı üretimi azalır.
2. Kalp atımı yavaşlar, kan basıncı ve solunum düşer.
3. Böbreklerde salgılama azalır.
4. Refleks zayıflar.

MARMARA ÜNİVERSİTESİ YAYINEVİ

DOKUZUNCU BÖLÜM

İÇ SALGI SİSTEMİ

Organizmanın bütünlüğünü sağlayan ve organlar arasında çalışma birliğini düzenleyen iki denetim sistemi bulunur. Bunlar sinir sistemi ve iç salgı sistemidir. Bu iki sistem organizmada fonksiyonların düzenlenmesi işlemlerinde yalnız birbirlerini tamamlamakla kalmaz,bu iki sistem arasında çok sıkı işbirliği de bulunur. Örneğin, sinir sistemi hormon salınmasında rol oynadığı gibi, hormonlar da çeşitli yollarla sinir faaliyetine etki ederler. İç salgı sistemini yapan bezler salgı kanalı olmayan bezlerdir. Bunlar *hormon* adı verilen özgün maddeleri üretirler. Bunları doğrudan kana verirler. Hormonlar kan yolu ile vücudun her tarafına taşınırlar. Kimyasal yapı bakımından hormonlar üç grup altında toplanırlar. 1. Protein yada peptid yapıda olan hormonlar (hipofiz, paratoid, pankreas hormonları); 2. Steroid yapıda olan hormonlar (adrenal korteks, ovaryum, testis hormonları) 3. Aromatik organik bileşiklerden oluşan hormonlar (tiroid ve adrenal medulla homonları).

Hormonların etkime tarzları: Belli hormonlar belli hücreler üzerine bu hücrelerin önemli enzimlerinin yada enzim sistemlerinin etkinliğini veya sentez hızını değiştirmek yada hücre zarlarının özel maddelere olan geçirgenliklerini değiştirmek suretiyle tesir ederler. Hormonlar organizmada çok önemli bir etkiye sahiptir. Hormon salınması iç ve dış ortamda meydana gelen değişikliklere göre ayarlanır. Yani kanda oluşan değişikliklerle ayarlanabilir. Her hormon kana karışır. Her hormonun ileri düzeyde etkilediği belli hedef hücreleri vardır.

İnsan vücudunda iç salgı bezleri şunlardır; Hipofiz, adrenal bezler, tiroid, paratiroid, pankreas, ovaryum ve testis. (Şekil 69).

İç salgı sisteminin işlevleri başlıca dört ana bölümde toplanır.
1. İç ortamı kendi dengesinde tutmak,
2. Çevresel değişikliklere uyum sağlamak,
3. Büyüme ve gelişmeyi etkilemek,
4. Cinsel gelişim ve üremeye etkili olmak,

MARMARA ÜNİVERSİTESİ YAYINEVİ

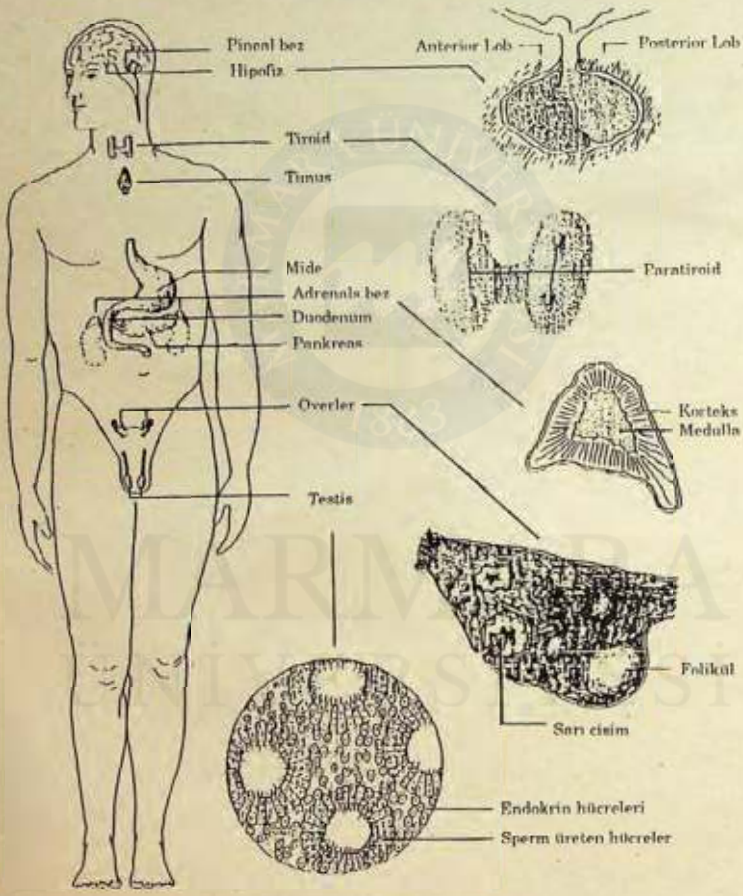

ŞEKİL 69. Başlıca iç salgı bezleri.

MARMARA ÜNİVERSİTESİ YAYINEVİ

İç salgı bezleri

İç salgı hücreleri kimi yerde kümeleşerek organ durumuna gelirler. Bunlara iç salgı bezleri *endokrin* bezleri denir. Bazı hücre kümeleri de başka bir organın içinde bez gibi işlev yaparlar.

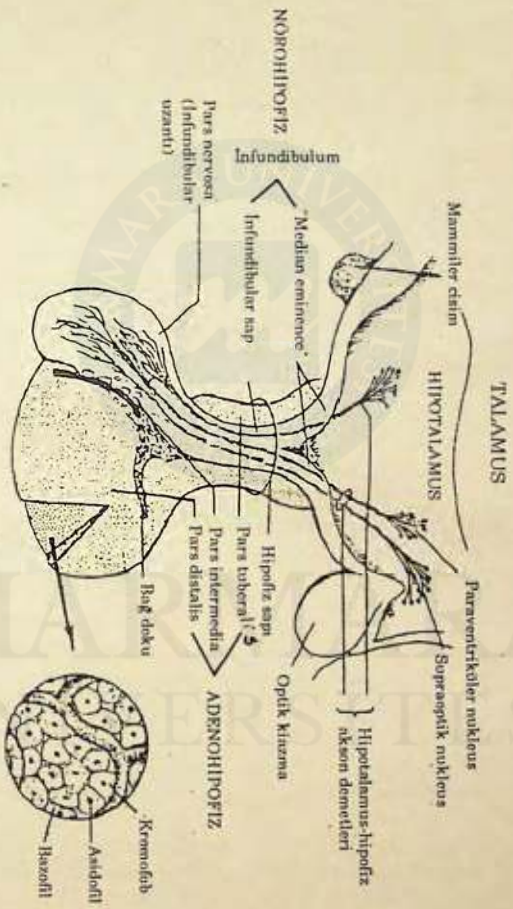

ŞEKİL 70. Hipofiz. (Bara'dan)

Hipofiz: Hipofiz, kafatası boşluğunda, sfenoid kemiğin üst yüzünde bir sap ile beynin hipotalamus bölgesine bağlı, yaklaşık 10x13 mm boyutlarında 500-600 mg ağırlığında bir bezdir. Embrionik orijin ve gerekse fonksiyon bakımından iki farklı bölümden oluşur; nörohipofiz ve adenohipofiz. Nörohipofiz, *infundibulum ile pars nervosa* denilen iki kısımdan ibarettir. İnfundibulumda, *eminentia medialis* adı verilen bölge ile infindubular saptan oluşur. Adenohipofiz üç kısma ayrılır. 1. *pars distalis*, 2. *pars intermedia*, 3. *pars tuberalis*. İnfundibulum ile bunu saran pars tuberalise hipofiz sapı adı verilir (Şekil 70).

Nörohipofiz: Diensefalonun tabanından gelişmiştir ve sinirsel bir yapı gösterir. Burada nöronların aksonları bulunur. Bu aksonlar demetler halinde infundibulumdan geçip pars nervosa içinde yayılmıştır. Nörohipofiz hormonları, nörosekresyon hücreleri denilen nöronların hücre kısımlarında sentez edilir ve aksonlar içinde nörohipofize gönderilerek depo edilir. Hipotalamustan gelen uyartılarla hipofizde dolaşıma katılır. İki nörohipofiz hormonu vardır. Bunlar, antidiüretik hormon (ADH, vasopressin) ve oksitosindir. ADH'nın en önemli işlevleri şunlardır.

1. Böbrekte nefronun alt parça hücrelerini etkiler; bu hücreler suyun böbreklere reabsorbsiyonunu yani geri emilimini düzenleyerek vücutta su dengesini denetler.
2. Kan basıncını yükseltir.
3. Düz kas kasılmalarına etkili olur. Özellikle bağırsaklar ve safra kesesine etkilidir.

ADH salgılanması ile ilgili sistemin herhangibir yerinde meydana gelen bir bozukluk ile ortaya çıkan hormon eksikliğinde, idrar fazlalığı ve fazla su içme ile kendini gösteren ve şekersiz diabet *(diabetes insipidus)* denilen bir hastalık oluşur. Bu hastalık günde 20-30 litre su içme ve aşırı susuzlukla kendisini belli eder.

Oksitosin: Bu hormonun uterus ve meme bezlerine etkisi vardır. Doğum sırasında ve sonrasında uterusun düz kaslarının uyartılmasına etkilidir. Oksitosin, süt veren annelerde memelerden sütün salgılanmasına yardımcı olur. Sentetik hormon, laktasyon bozukluklarının düzenlenmesinde kullanılır. Bazı hallerde doğumu kolaylaştırmak ve hızlandırmak için oksitosin hormon enjeksiyonu yapılır.

Adenohipofiz: Ağız tavanı ektodermasından gelişmiş olan adenohipofiz epitel karakterli hücrelerden meydana gelir. Adenohipofiz hücreleri üç kısma ayrılır. Bunlar asidofil, basofil ve kromofob hücrelerdir. Asidofil ve basofil hücrelerde adenohipofiz hormonları sentez edilir. Kromofob hücreler ise diğer iki hücrenin öncüleridir. (Şekil 70) Adenohipofizden en az yedi hormon salınır. Bu hormonlardan büyüme

hormonu dışında kalanlar, hedef organ denilen belli yapılara etki ederler.

MARMARA ÜNİVERSİTESİ YAYINEVİ

Adenohipofiz hormonları

1- Somatotropin hormon (STH): Buna gelişim hormonu da denir. Vücudun hücre ve dokularının büyümesini ve hücrelerin çoğalmasını etkiler. Dokularda protein sentezini sağlar. Bütün hayat boyunca salınır. Uzun kemiklerin epifiz kıkırdakları üzerine etkilidir. Bu hormonun eksikliğinde büyüme geçikir ve cüceliğe neden olur. Eğer hormon fazla salgılanırsa *gigantizm* denilen kol ve bacak kemiklerinin çok uzaması ile ortaya çıkan dev yapılı kişiler meydana gelir. Bu kişilerde boy uzaması 2.40 m'ye erişebilir ayrıca büyüme tamamlandıktan sonra bu hormon fazla salınırsa *akromegaliye* neden olur. Burada boy uzamaz, el ve ayaklarda, alt çenede, burun ve dudaklarda büyüme olur ve vücut oranları bozulur.

2- Tiroid-stimulan hormon (THS): Tiroid bezinin çalışması ve tiroksin hormonunun salgılanmasını düzenler.

3- Adrenokortikotropik hormon (ACTH): Böbreküstü bezinin kabuk tabakasını uyarır ve kendi hormonlarını salgılar.

4- Folikül-stimülan hormon (FSH): Yumurtalıklarda olgunlaşan döl hücrelerinin çevresini saran folikül hücrelerini etkiler ve östrojen hormonu salgılatır. Testislerde döl hücresi üretimini uyarır.

5- Luteinizan hormon (LH) : Kadında ovulasyondan sonra, yumurtalıkta ovum ve folikül hücrelerinin yerinde oluşan korpus lüteum denilen yapıyı etkiler, progestron salgılatır. Erkekte testiste bulunan Leydig hücrelerine etki eder ve testosteron salgılatır. FSH ve LH eşey hormonlarının sentezini ve salınmasını denetler.

6- Prolaktin (P): Meme bezlerinde süt üretimi ve sütün bez kanallarına salgılanmasını uyarır. Emzirme prolaktin salgılanmasında ani bir artışa neden olur.

Adenohipofiz hormonlarının salınmasını, hipotalamus denetlemektedir, Hipotalamusun belli merkezlerindeki nörosekresyon hücreleri, salgılatıcı hormonlar denilen nörohormonlar üretirler. Bunlar, portal sistem aracılığı ile yani kan yolu ile hipotalamustan adenohipofize taşınarak adenohipofiz hormonlarının salgılanmasını uyarır.

Tiroid ve Paratiroid

Tiroid bezi soluk borusunun boyun parçasında, soluk borusuna yapışık olarak bulunur. İki lopludur. Her biri soluk borusu ve gırtlağın bir tarafında bulunan iki lateral lop dar bir kısım ile önden birbirine bağlıdır. Normal olarak bezin ağırlığı 25-30 gr.dır. Kadınlarda biraz daha büyüktür. Triod bezi, folikül denilen birçok yuvarlak ve kapalı keseciklerden oluşur (Şekil 71-72). Foliküller arasında parafoliküler hücreler ve kapillerler gibi yapılar vardır.

MARMARA ÜNİVERSİTESİ YAYINEVİ

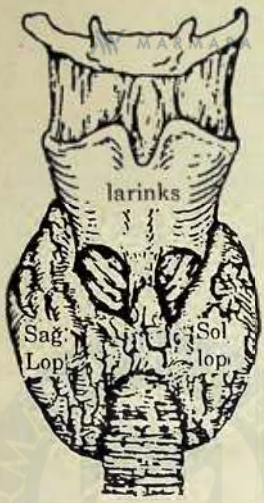

ŞEKİL 71. Tiroid bezi (Bara'dan)

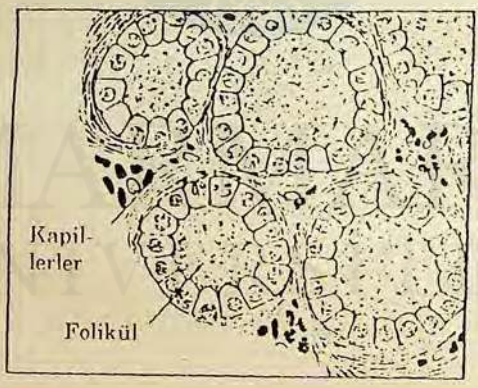

ŞEKİL 72.Tiroid bezinin mikroskopik yapısı.

Foliküllerin etrafı tek tabakalı epitel ile çevrilmiştir. Ortada kolloid denilen jelatinimsi bir madde bulunur. Depo edilmek üzere folikül hücreleri tarafından kolloid içine verilmiş *tiroglobulin* denilen glukoprotein bileşiminde tiroid hormonları bulunur. Hormon salınacağı zaman

protein parçalayan enzimlerin etkisiyle tiroglobulinden ayrılır ve kana geçer.

MARMARA ÜNİVERSİTESİ YAYINEVİ

Tiroid benzinde üç hormon üretilir. Bunlar tiroksin, triiyodotironin ve kalsitonindir. Tiroksin fazla miktarda salınır. Bu hormon tironin aminoasidinin iyodlu türevidir. bu hormonların sentezi için gerekli olan iyot anorganik iyodürler halinde besin ve sudan sağlanır.

Tiroid bezinin işlevleri: 1. Vücudun genel metabolizmasını denetlemek, 2. Sinir sisteminin uyartılarını etkilemek, 3. Çocuklarda vücut ve zihinsel gelişimde etkili olmak, 4. İyod depo etmek.

Tiroksin hormonunun %65i iyottur. İyot az miktarda besinlerden gelir. Bazı nedenlerle tiroid bezinin faaliyetinin azalması, vücutta metabolik olayların yavaşlamasına yol açar. Vücut sıcaklığı normalin altına düşer, kalp hızı azalır. Çocuklarda doğuştan tiroid bezi yetersizliği tedavi edilmezse çocuk cüce kalır, zeka gelişmez. Bu çocuklara *kreten* denir.

Tiroid bezinin büyümeside guatr olgusunu oluşturur. Bu olgu tiroid bezinin az faaliyetinden ya da fazla çalışmasından ileri gelir. Besinlerle alınan iyodun azlığı da bu hastalığı yapar.

Paratiroid: Tiroidin arka yüzüne bağlı mercimek büyüklüğünde yaklaşık 5x3 mm boyutlarında dört ya da daha fazla sayıda bezdir (Şekil 73). Bu bezden salınan hormon *parathormon* adını alır. Bu bez kandaki kalsiyum ve fosfor metabolizmasını düzenler. Bu bezlerin eksikliğinde kan plazmasında kalsiyum eksikliği görülür. Parathormonun salınmasını kandaki kalsiyum iyonlarının miktarı tayin eder. Kan plazmasında kalsiyum iyonlarının düşmesi, paratiroid hormonunun sekresyonunu fazlaştırır. Hormon doğrudan doğruya kemik hücrelerine etki ederek kemik rezorbsiyonunu arttırır, kemikteki kalsiyum ve fosfor serbest kalarak kana geçer. Hormon böbrek tübül hücrelerine de etki ederek kalsiyumun tübüllerden geri emilimine ve fosfatın atılmasına neden olur. Eğer kanda ikisi birden artarsa kalsiyum fosfat taşları oluşur. Paratiroid hormonu, plazmada kalsiyum miktarını arttırmış, fosfat miktarını da bu şekilde azaltılmış olur. Paratiroid hormonunun fazla artması, kemik rezorbsiyonunu çok arttıracağından kemiklerde kırılma ve kaslarda harabiyet görülür. Hormon eksikliği sonucunda kandaki kalsiyum miktarı düşünce, sinir-kas faaliyetlerinin artması kaslarda aralıklı olarak ani kasılmalar husule getirir ve spazmlara yani *tetaniye* neden olur. Kalsitonin hormonu ise paratiroid hormonunun tersine bir etki gösterir. Kemik rezorbsiyonunu azaltır ve kanda kalsiyum miktarını düşürür. Hamilelik sırasında kandaki miktarı artar. Bu da bebeğin kemik yapımı için annenin kemiklerinden fazla kalsiyum kaybını önleyebilir.

MARMARA ÜNİVERSİTESİ YAYINEVİ

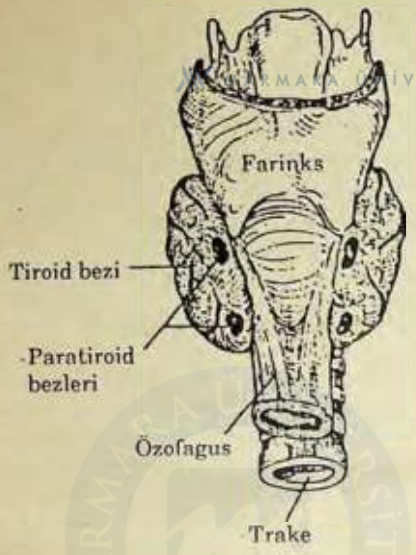

ŞEKİL 73. Tiroid ve paratiroid bezleri. (Bara'dan)

Adrenal bez (suprarenal bez, böbreküstü bezleri): Böbreklerin üst kısmında bulunan ortalama 5x2 cm boyutlarında, 7 şer gram ağırlığında piramit şeklinde sarımtrak bir bezdir. Ortada adrenal medulla (öz), dış kısmında medullayı saran adrenal korteks (kabuk) ve bunları dışta kapsül denilen bağ dokudan yapılmış bir kılıf sarar. Korteks yaşamın devamı için zorunlu bir bölümdür. Buradan 40 yakın hormon salınır.

Adrenal korteks üç bölgeye ayrılır, bunlar dıştan içe doğru zona glomeruloza, zona fasikülata ve zona retikülaristir.

Adrenokortikal hormonların hepsi steroid yapıda olduğundan bunlara adrenokortikosteroid hormonlar yada kısaca kortikoidler de denir.Bu hormonlar fonksiyon bakımından üç gruba ayrılırlar.

1. **Mineralokortikoidler:** Vücutta mineral tuz dengesinin korunmasında etkilidirler. Bu grubun en önemli hormonu aldosterondur. Bu hormon vücuttaki Na+ iyonları üzerine etkilidir. Böbrek tübüllerinden Na^+ un geri emilmesini denetler. Sonuç olarak da K^+ iyonları ve Cl^- iyonlarına ve dolayısıyla vücuttaki NaCl miktarı ve sıvı hacmine et-

kili olur. Aşırı salgılanması vücutta hücre dışı sıvı miktarını ve kan basıncını arttırır ve hipertansiyona neden olur.

2. **Glukokortikoidler:** Bu grup hormon, protein, yağ ve karbonhidrat metabolizmasını etkiler. Glukokortikoid faaliyetinin yaklaşık %90 ni kortizolden ileri gelir. Kortizol, hem karaciğerde glikogenezi arttırır hemde kan şekerinin yükselmesine neden olur. Protein sentezinin hızını azaltır. Bu da vücut hücrelerinde protein katabolizmasının ve amino asitlerden karaciğerde glikojen yapımının artmasına sebep olur. Bu hormonlar, genel olarak stresler, enfeksiyonlar, ameliyat sonrası veya yorgunluk, korku, öfke sonucu artar.

3. **Eşey hormonları:** Bu hormonları, testis ve ovaryumlarda sentez edilen androjenler, östrojenler ve progesteron, ACTH denetiminde az miktarlarda üretilir. Gonad kökenli eşey hormonlarına göre etkileri azdır. Büyümeye seks gelişimi üzerine etkilidir.

Adrenal medulla hormonları: Böbrek üstü bezinin öz katmanından iki önemli hormon salınır. Bunlar adrenalin *(epinefrin)* ve noradrenalin *(norepirenefrin)* dir. Bu hormonlar vücutta, sempatik sinir sisteminin uyarılmasının meydana getirdiği etkileri yaratır. Bu hormonlar devamlı olarak kana verilmezler. Hücrelerde depo edilirler. Bunlar, stres hallerinde çok fazla salınırlar. Stres durumunda iç dengenin korunmasına ve organizmayı zor koşullara hazırlamaya yardım eder. Bu gibi hallerde adrenalin, karaciğerde glikogenolizi hızlandırır ve kas glikojeninin laktik aside dönüşümünü ve laktik asitten karaciğerde karbonhidrat yapımını arttırarak kanda glikoz seviyesini yükseltir. Adrenalin kan basıncını arttırmadığı halde noradrenalin kan basıncını çok arttırır.

Pankreas: Bu bezin hem endokrin hem de eksokrin etkinliği vardır. Pankreasta iç salgıyı yapan kısım Langerhans adacıkları adı verilen epitel hücrelerin oluşturduğu kümelerdir. Langerhans adacıklarındaki hormon yapan hücreler karbonhidrat metabolizmasında en önemli rolü oynarlar. Bu adacıklar dört hormon salgılar. Bunlar, insülin, glukagon, somatostatin ve gastrindir. A1 hücreleri gastrin, A2 hücreleri glukagon, B hücreleri insülin, D hücreleri tarafından da somatostin salgılanır. İnsülin ve glukagonun karbonhidrat, protein ve yağ metabolizmasının düzenlenmesinde önemli fonksiyonları vardır.

İnsülinin etkisi hücre zarlarının geçirgenliğini arttırarak kandan doku hücrelerine glikozun girişini kolaylaştırmaktır. İnsülin karaciğerden kana glikoz geçişini azaltır. Karaciğer ve kasta glikogenezin hızlanmasını ve glikojenin depo edilmesine yardımcı olur. Yani insülin anabolik etkileri olan bir hormondur. İnsülin eksikliği *Diabetes mellitus*

denilen şeker hastalığını meydana getirir. İnsülin eksikliğinde kandan hücrelere glikoz girişi azalır. Karaciğerden kana glikoz geçişi artar. Kanda glikoz düzeyinin yükselmesi kanın osmotik konsantrasyonunu arttırır. Kanda şeker miktarı artar, idrar ile dışarı fazla şeker çıkması vücutta su kaybına neden olur. İnsülin eksikliğinde vücutta hücreler içinde glikozun az olması sonucunda, vücut enerji için protein ve yağları kullanır. Protein ve yağ metabolizması artar. Protein sentezi de azaldığından vücutta protein eksikliği baş gösterir. Yağ katabolizması artığı için *ketosis ve asidosis* meydana gelir.

Asetoasetik asit, keton adı verilen organik bir bileşiktir. Bu maddenin üretimine yani keton üretimine *ketogenez* adı verilir. Normal miktarda keton üretimi karaciğerde olur ve kana verilir. Ketonların fazla üretilmesi bunların kandaki ve idrardaki miktarının normalin üstüne çıkmasına yol açar. Bu olaya *ketosis* denir. Şeker hastalığı ketosise neden olan önemli bir etkendir. Ketosisin tehlikeli oluşu asidosise yol açmasıdır. *Asidosis*, vücuttaki ketonların böbreklerden anyonlar şeklinde atılması sırasında katyonların bilhassa Na^+ nun büyük oranlarda kayba uğraması durumudur. Kanın osmotik yoğunluğunun yüksek olması, su kaybı ve asidosisin sinir sistemi üzerine toksik etkileri sonucu, şeker hastaları komaya girebilir.

Langerhans adacıklarından salgılanan ikinci hormon olan glukagon ise, katabolik bir hormondur. Glukagon, karaciğerde glikogenolizi hızlandırarak kanda glukoz miktarını arttırır ve yağların parçalanmasına yol açar.

Pankreasın üçüncü hormonu olan somatostatin, Langerhans adacıklarında sekrasyonun düzenlenmesine etkiledir. İnsülin, glukagon ve gastrin salınmasını durdurur.

Ovaryum: Kadında üreme sistemine ait organlardır. İki tanedir, pelviste uterusun yanında yer alır. Erişkinde 3 x 1.5 cm boyutlarındadır. Ovaryumların iki fonksiyonu vardır. Eşey hormonlarını sentez etmek ve yumurta üretmek.

Ovaryumdan salınan eşey hormonları östrojenler ve progesterondur. En önemlileri 17- Beta östradiol, östron ve östrioldür. Etkileri, ergenlik çağında görülen değişikliklerdir, örneğin, genital organların, memelerin ve kadınsı vücut şeklinin gelişmesinde rol oynarlar. Uterus, vagina ile meme bezlerinde dönemsel faaliyeti başlatırlar. Progesteronun etkileri de şunlardır. Eşeysel erginliğe erişmiş kişilerde uterusun dönemsel faaliyeti ile uterusu gebeliğe hazırlamaktır.

Testis: Erkek üreme sistemine ait olan 5 x 3 cm boyutlarındaki testisler, tunika albuginea ile örtülmüşlerdir. Tunika albuginea içeri doğru uzanan septumlarla testisi 250-300 kadar lobüle ayırır. Her lobülde de 1 ya da 4 arasında değişen kıvrımtılı seminifer tübül bulunur.

Testisin eşey hormonları androgenlerdir. Başlıca androgen hormonuda testosterondur. Leydig hücrelerinde sentezlenir. Bu hormonun etkileri; sakal oluşması, vücut tüylerinin erkekte olduğu gibi dağılımı ve ses kalınlaşmasıdır.

Plasenta: Gebeliğin meydana gelmesi halinde plasenta oluşur. Bundan korionik gonadotropin, progesteron ve östrogenler salınır. Ayrıca plasentadan doğumu kolaylaştırıcı etkisi bulunan *relaksin* de salgılanır.

Ovaryum, testis ve plasentanın asıl işlevi iç salgı yapmak değildir. Bunlar üreme organlarıdır.

Timus: Göğüs kemiğinin manubrium parçasının arkasında bulunur. İki asimetrik loptan ibarettir. Ergenlik çağına kadar büyümesine devam eden bu bez zamanla küçülür. Timus bezi vücudun savunma mekanizmasında iş görür. Fonksiyonu antikor oluşumu ile ilgilidir. Lenfoid bir organdır. Çok miktarda lenfosit içerir.

Pineal bez (epifiz): Diensefalonun önünde dorsal bir çıkıntı halinde bulunur. 5 x 8 mm uzunluğunda çok ufak bir bezdir. Bu bezden *melatonin* denilen bir hormon salınır. İnsandaki etkisi kesin bilinmemektedir. Bu hormonun doğrudan doğruya gonadlara etki ederek gonad fonksiyonunu durdurduğu zannedilmektedir.

MARMARA ÜNİVERSİTESİ

MARMARA ÜNİVERSİTESİ YAYINEVİ

MARMARA ÜNİVERSİTESİ 1883

MARMARA ÜNİVERSİTESİ YAYINEVİ

ONUNCU BÖLÜM

ÜREME SİSTEMİ

Hayatın özü ve her canlının en belirgin özelliği kendine benzeyen bireyleri üretebilmesi yeteneğidir. Bunun için dişi ve erkek eşey yani döl hücresi üretilir ve döllenme olur, döllenmeden sonra meydana gelen zigot sürekli olarak bölünerek yeni bir canlının oluşmasını sağlar.

Dişi ve erkek her iki cinsin üreme organları ayrıdır.

Erkek Üreme Organları

Erkek üreme organları erbezi (*testis*), erbezi üstü (*epididim*), döl boruları, idrar yolu, üreme bezleri ve penistir (Şekil 74-75).

Erbezi (testis): Erkek döl hücresi üreten iki bezdir. Her biri yaklaşık 4-5 cm uzunluğa, 2-3 cm ene, 2-3 cm kalınlığa sahiptir. Deriden yapılmış *skrotum* denilen bir torba içinde, uyluklar arasında sarkık olarak dururlar. İkisi arasında ince bir bölme bulunur. Testislerde vücut ısısı yaklaşık olarak 3-4 derece düşüktür. Vücut sıcaklığında erkek döl hücresi üretilemez. Bunun tersine kadın döl hücresi üretir.

Erbezi, erkek döl hücresi ve hormonu üretir. Her ikisi de erginlik çağından sonra üretilmeye başlanır. Erbezi hormonuna testosteron denir. Bu hormon *tubuli seminifer* denilen borucuklar arasında bulunan bağ dokudaki özel *Leydig* hücreleri tarafından salgılanır. Bu hormon yüzde, koltuk altında, dış üreme organları çevresinde kılların çıkmasını, omuzların genişlemesini ve sesin kalınlaşmasını sağlar.

Erbezleri doğum öncesi yaşam süresinde, karın boşluğunda bel omurlarının iki yanında belirmeye başlarlar. Geliştikçe aşağıya inerler. Doğuma yakın gebeliğin yedinci ayında kasık kanalını geçerler ve *skrotuma* inerler. Bazı kişilerde inme tam olmaz, bundan dolayı erbezleri doğumdan sonra ana baba tarafından yoklanmalıdır. İndirme işlemi en geç 10-12 yaşında yapılmalıdır.

İnmemişlik tek ve çift yanlı olabilir. Türkiye'de inmemişlik oranı yaklaşık % 5-8 arasındadır. Çift yanlı inmemişlik zamanında giderilmezse iki erbezi dokusu ölür ve kısırlık olur. Erbezlerinin skrotal torba içine geçmesi sperm üretimi için gereklidir. Eğer testisler karın boşluğunda kalırsa oradaki biraz yüksek ısı sperm oluşmasını önler. Her erbezi yaklaşık olarak bin adet ileri derecede kıvrılmış seminifer tübüllerden oluşur. Spermlerde bunların içinde meydana gelir. Tübüller

arasındaki *interstitial* hücreler ise erkek eşey hormonlarını üretirler. Sperm oluşumu tübüller boyunca dalgalar halinde ilerler. Seminifer tübüller ince tüpler *(vasa efferentia)* yardımıyla bağlanır. Bunlar *epididimis* denen *rete testisten* türeyen tek ve insanda 6 metre uzunlukta ve spermin depo edildiği tam kıvrılmış bir kanaldır. Her epididimisten *vas deferens* denilen bir kanal, skrotumdan ve inguinal kanal içinde karın boşluğuna doğru ve idrar kesesi üzerinden abdominal boşluğun altına geçer ve burada üretra ile birleşir. Üretra idrar kesesini dışarıya bağlayan bir tüptür. Erkekte penisten geçerken üç tabakalı bir süngerimsi erektil doku tarafından çevrilir. Bu süngersi kitleler eşeysel heyecan sırasında arterlerin genişlemesi ile şişirilir. Kanla dolan boşluklar basınç altında penisin gevşek durumundan genişlemiş, sert, dik ve çiftleşme için görev yapacak bir organ durumuna gelmesine neden olur.

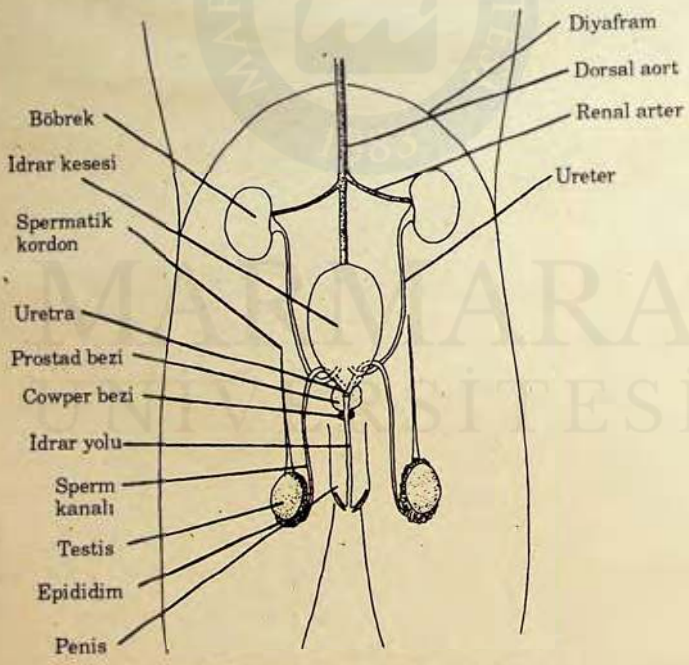

ŞEKİL 74. Erkek üreme organları (önden).

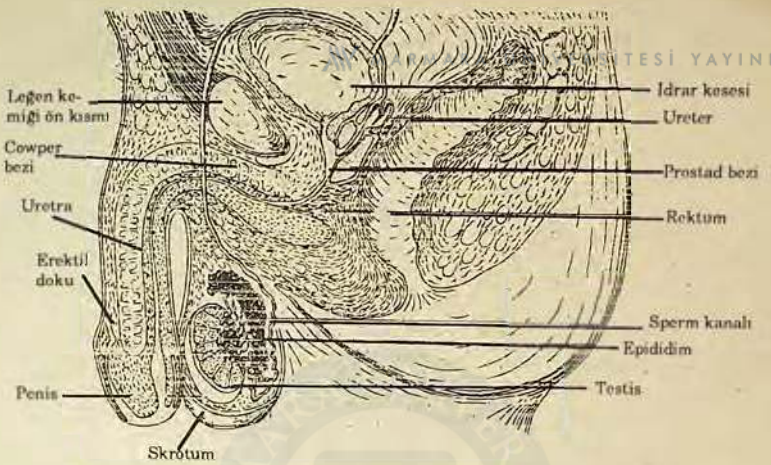

ŞEKİL 75. Erkek üreme organlarının dikey kesiti.

Erbezi üstü (epididim): Erbezinin arka kenarına yarıay şeklinde abanmış iki küçük organdır. İçinde içiçe sokulmuş fazla kıvrım yapmış bir boru bulunur. Erbezinde üretilen döl hücreleri buraya geçer ve borunun içinde depo edilirler.

Ductus deferens: Her erbezi üstünden bir boru *(ductus deferens)* çıkar. Penis kökünün deri altına gelirler. Burada elle tutulabilirler ve bağlanabilirler. Daha sonra kasık kanalına giren ductus deferensler pelvis boşluğuna geçerler. İdrar kesesinin her iki yanında bulunan *gl. seminalis* denilen beze gelirler. Bundan sonra *ductus ejaculatorius* olarak devam ederler. Bu boru prostat dokusu içine sokulur ve uretraya açılırlar. Her biri 40-50 cm olan düstüs deferenslerin işlevi öncedende anlatıldığı gibi döl hücrelerini iletmektir.

Ductus deferens üç tabakalıdır.

Bezler: Gl. seminalis, sağ ve sol olarak iki bezdir. Keseciklerden yapılmışlardır. Salgılarını kısa bir kanalla prostat bezi içinde üretraya akıtırlar.

Prostat idrar kesesinin yanında leğen boşluğuna yerleşik kestane büyüklüğünde bir bezdir. Rektumun önünde bulunur. Büyüme durumunda rektumdan parmakla muayenesi yapılabilir. Ortasından üretra

geçer. Salgısını üretraya verir. Yaşlı kişilerde prostat büyümesi önemlidir. Üretraya basınç yaptığından idrar geçmesi güçleşir.

MARMARA ÜNİVERSİTESİ YAYINEVİ

Üçüncü bez *Cowper* bezidir. Üretra, prostatı geçtikten sonra bu bezlere gelir. Pelvis boşluğunu alttan çeviren duvarın dokusu içinde yerleşik bir çift organdır. Nohut büyüklüğündeki bu bezler salgılarını uretraya verir.

Penis: İki uyluk arasında sarkık olarak durur. Üç kısım içerir. Bunlar kök (*radix*), gövde (*corpus*), baş (*glans penis*) tır. Kök bölümü vücut içinde yer alır. Bağ dokudan bağlarla çatı kemiğine (*pubis*) asılıdır. Gövde ve baş kısmı serbesttir.

Penis üzerinde ince seyrek kıllar bulunan ince bir deri ile kaplıdır. Bu deri penis başını serbestçe örter. Başa yapışık değildir. Doğumdan sonra islam kurallarına göre bu deri kesilir. Bundan dolayı derinin bu bölümüne sünnet derisi (*preputium*) denir. Baş bölümü kırmızı görülür. Çok sayıda duyusal sinir uçlarını içerir.

Penis yumuşak ve katı şekilde durur. Yumuşak duruşu olağan duruştur ve aşağıya doğrudur. Bu şekilde uzunluğu 6-8 cm kadardır. Katı şekli erginlikten sonra görülür. İstek dışında katılaşabilir. Katılaşma durumuna *ereksiyon* denir. Bu durumda iken boyu yaklaşık 12-13 cm kadar olur. Çiftleşme katı halde iken yapılır. Katılığında yönü yukarıya ve karına doğrudur.

Penisin içinde silindirik ve boyuna uzanan üç cisim bulunur. 1. Corpus cavenosum 2 adet 2. Corpus spongiosum 1 adet. İlk cisimler penis dokusundan yapılmıştır. Dokusunda çok sayıda atardamar ve kan gölcükleri bulunur. Cisimler dıştan beyaz ve sert bir zarla *(tunica albuginea)* sıkıca sarılmışlardır. Kan, kan gölcüklerine dolduğu zaman çevreye basınç yapar. Bu durumda cisimleri saran sert zar fazla genişleyemez. Dolayısıyla peniste uzamak, genişlemek ve birazda kalınlaşmak zorunda kalır. Bu durum uzun sürmez. Kısa süre sonra yumuşar. Penisin katılaşmaması haline *impotans* ya da güçsüzlük adı verilir. Uretra corpus spongiosum içinden geçer ve baş bölümünden bir delikle dışarı açılır. Katılaşmadan etkilenmez bundan dolayı sperma kolayca geçer.

Sperma (atık): Erkek döl hücreleri ile bezlerinin salgıları karışımına atık *(meni)* denir. Bir çıkarışta 2-3 cm küp meni çıkar. Bir cm küpünde ortalama 60-120 milyon arası döl hücresi bulunur. Özel kokulu yapışkan ve koyu bir sıvıdır.

MARMARA ÜNİVERSİTESİ YAYINEVİ

Kadın Üreme Organları

Kadın üreme organaları karın boşluğunda (pelvis) bulunur (Şekil 76-77).

Bunlar üç kısımda incelenir.

1. İç organlar: Döl yatağı, yumurtalıklar, tüpler ve dölyolu.
2. Dış organlar : Dudaklar, bezler, kızlık zarı, klitoris, mons pubis, vestibuli, ostium externum.
3. İkincil organlar: Memeler

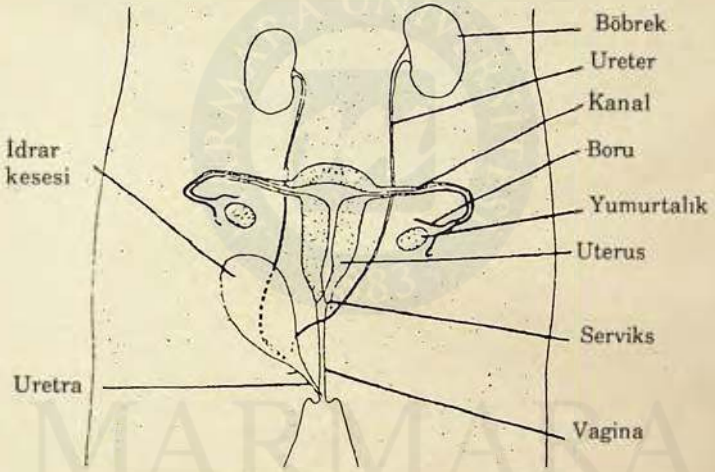

ŞEKİL 76. Kadın üreme organları (önden).

Yumurtalıklar (ovaryum): Karın boşluğunun alt kısmında 3 cm uzunlukta badem biçiminde çift organlardır. Her birinin ağırlığı 5-6 gr.dır. Yaklaşık olarak 3-3.5 cm boyunda ve 2-2.5 cm enindedirler. Pelvis boşluğun iki yan duvarında asılı olarak dururlar. Asıcı bağlardan biri boşluk duvarına, diğeri döl yatağına bağlıdır. Bir ovaryumda ön ve arka iki kenar, alt ve üst iki uç bulunur. Üst uç uterinaya dönüktür. Alt uç bir bağla uterusa bağlanır (Şekil 77).

Ovaryumlar doğum öncesi bel bölgesinde gelişmeye başlarlar. Arterleri bu yüzden karın aortasından çıkar.

MARMARA ÜNİVERSİTESİ YAYINEVİ

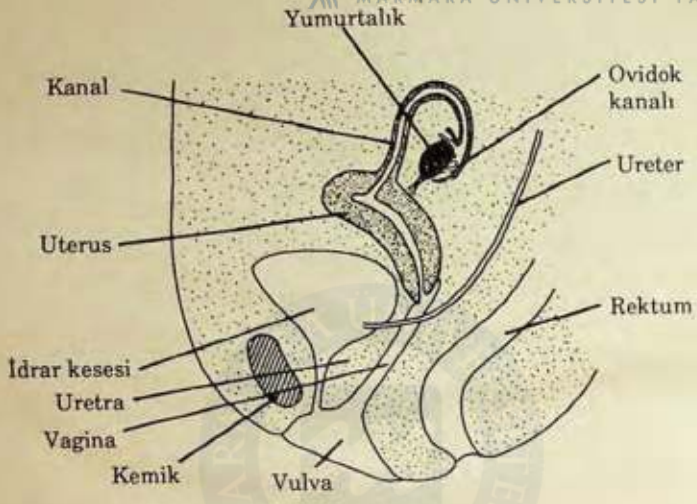

ŞEKİL 77. Kadın üreme organları dikey kesiti.

Bir yumurtalıkta iki tabaka görülür. Bunlar, 1. Kabuk (corteks); 2. Öz (medulla); Kabuk tabakasında döl hücresinin geliştiği ve olgunlaştığı ana hücreler bulunur. Ana hücreler mayoz bölünme geçirir.

Ovaryumlar kadın döl hücresi (*ovum*) ile bazı hormonları üretirler. 12-13 yaşından sonra her 28 günde bir, sırayla her yumurtalık olgun bir döl hücresi çıkarır. Bu olaya yumurtlama (*ovulasyon*) denir. Ortalama 45 yaşlarında kesilen aybaşı kanamasına değin yumurtlama aralıksız sürer. Böylece bir kadın yaşamı boyunca 400 olgun döl hücresi çıkarmış olur. Yumurtlama gebelikte ve doğumu izleyen ilk iki ayda olmaz. Ovaryumdan atılan döl hücresi üst uçuna yakın olan tüplerin saçakları tarafından tutulur. Ovaryumda atılma aşamasına gelmiş ovumu taşıyan oluşuma *Graaf follikülü* denir. Ovum bu follikülün ortasında bulunur.

Yumurtalıklar kadın döl hücresi üretmesinin dışında östrojen ve progesteron hormonlarını da salgılar.

Östrojen: Yumurtalıkta olgunlaşan döl hücresinin çevresini follikül hücreleri sarar. Bu hücreler östrojen hormonu salgılar. Bu hormon kanamanın düzenlemesinde etkilidir. Ayrıca sesin değişmesi, meme ve kalçaların büyümesi gibi seks karakterlerini de geliştirir. Östrojen hor-

monu hipofiz bezinin ön lobülünün salgıladığı follikül stimüle eden hormonun (FSH) denetiminde salgılanır.

MARMARA ÜNİVERSİTESİ YAYINEVİ

Progesteron: Ovulasyondan sonra çıkarılan döl hücresinin ve çevresindeki folikül hücrelerinin yerinde sarı cisim *(corpus luteum)* denilen bir oluşum meydana gelir. Bu oluşumu yapan hücreler progesteron hormonu salgılar. Progesteron döl yatağının iç tabakasını *(endometrium)* uyarır, geliştirilir. Bu şekilde endometriumu döllenen yumurtanın yerleşmesi için hazırlar. Gebelikte ilk beş ay yavrunun döl yatağına yerleşmesi ve tutunması bu hormonla sağlanır. Beşinci aydan sonra plasenta tarafından salgılanan progesteron hormonu bu işi yapar.

Hipofiz bezinin ön lobundan salgılanan lüteinleştirici hormon (LN) sarı cismi etkiler ve progesteron hormonunun salgılanmasını sağlar.

Tüpler (tuba uterina): Tüpler boru biçiminde iki organdır. Yumurtalıkların üst uçları ile döl yatağı arasında döl yatağının iki dış yanında uzanırlar. Herbiri 10-12 cm uzunluğuna sahiptir. Yumurtalık taraflarındaki uçları serbesttir. Tüpler döllenmenin olduğu yerlerdir. Erkek ve kadın döl hücreleri buraya gelirler. Bir tübün iki deliği vardır. Bunlardan biri döl yatağı boşluğuna, diğeri yumurtalık yakınında pelvis boşluğuna açılır. Yumurtalık tarafındaki deliğin çevresinde saçaksı uzantılar *(fimbria)* vardır. Bunlar yumurtlama sırasıda çıkarılan döl hücrelerini tutmaya yararlar. Bu şekilde tüplere geçen döl hücresi döl yatağına doğru ilerler.

Tüplerin duvarı üç tabakalıdır. İç kat tek katlı silli prizmatik epidermisle örtülüdür. Siller döl hücresinin uterusa doğru hareketinde yardımcı olurlar. Orta tabaka düz kastan yapılmıştır. Dış tabaka bağ dokudan ibarettir. Tüplerin dış katlarının yüzleri peritonla örtülüdür.

Döl yatağı (rahim-uterus): Döl yatağı kastan yapılmış şeftali biçimde gebelik organıdır ve içi boştur. Yaklaşık olarak uzunluğu 8-9 cm, eni 5 cm, kalınlığı 2.5 cm. dir. Leğen boşluğunun tabanında döl yolunun üstünde, rektumun önünde, alttan idrar kesesi ile komşudur.

Gebelik dışında idrar kesesinin arka üst tarafında hafif öne eğik olarak bulunur. Gebelikte büyür. Bu durumda idrar kesesi üzerine baskı yapar.

Uterusun geniş yuvarlak ve uterosakral bağları vardır. Bu bağların hepsi çifttir. Yuvarlak bağ düz kas hücreleri ve bağ dokudan yapılmıştır. Uterustan başlar kasık kanalını geçer ve büyük dudaklarda sonlanır. Geniş bağ periton katlantısıdır. Uterusu pelvis yan duvar-

larına bağlar. Uterosakral bağlar bağ dokudan yapılmıştır. Rektum ile uterus arasında uzanırlar. Uterusun bu bağları uterus duruşunu ve tutunmasını sağlar.

Döl yatağının üç parçası vardır. Fundus, iki tüpün arasında kalan üst parçasıdır. Gövde en büyük parçadır. Dölüt bu bölgede bulunur. Boyun en küçük parçadır. Aşağı kısımdan döl yoluna bir kanalla açılır.

Döl yatağı duvarı üç tabakalıdır. İç boşluğa bakan tabaka *endometrium* adını alır. Bu kat erişkinlikten sonra 45 yaşına dek dökülür. Bu sırada bir miktar kan gelir. Bu olaya aybaşı ya da kanama *(menstürasyon, regl)* denir. Gebelikte kanama olmaz. İç tabaka tek katlı epitel hücreleri ile döşelidir. Bağ dokuda bol miktarda bez bulunur.

Orta tabaka düz kas dokusundan oluşur *miyometrium* denir. Doğum sırasında kasılmalar yaparak doğuma yardımcı olur. Uterusun bu katında çok tümör görülür. Bu *miyom* adını alır. Dış tabaka bağ dokudan yapılmıştır. Boyun parçası dışında kalan her yer peritonla örtülüdür. Periton uterus ile rektum arasında *Douglas çıkmazını* yapar. Uterus ile idrar kesesi arasında bir çıkıntı oluşur. Burada karın ve leğen boşluklarında görülen hastalıklarda bir sıvı birikir. Bu sıvı rektumdan girilerek alınır. Klinik yönden pek çok hastalığın tanısında rol oynar.

Döl yatağı gebelikte çok büyür. Üst uçu mideye kadar çıkar. Önemli işlevleri şunlardır. 1. Kanama ile dökülen iç tabakayı 2-3 günde yapmak, 2. Döllenmeden 6-7 gün sonra yeni oluşan canlının *(dölet, embrio)* iç tabakaya yerleşmesini sağlamak, 3. Duvardaki düz kas hücrelerinin kasılmasıyla doğuma yardımcı olmak, 4. Doğum öncesi yaşamda dölütün beslenmesini sağlamak için ona oksijeni ve yararlı maddeleri vererek dölütten karbondioksiti ve artık ürünleri almaktır.

Dölyolu (vagina): Vagina, ortalama 8-10 cm uzunluğunda, genişleyebilir bir kas tüpü olup uterustan dışarı uzanır. Kadın çiftleşme organıdır (Şekil 78). Çiftleşme sırasında sperm alıcısı, dölüt gelişmeyi tamamlayınca doğum kanalı olarak iş görür. Doğumda dölüt buradan çıkar. Üst ucu *canalis cervicis* denilen kanalla döl yatağına açılır.

Vaginanın alt ucu vagina ağzı ya da deliği adını alır. Bu delik vestibulum vaginaya ve dışa açılır. Doğum kanalı olarak iş görür. Çiftleşmemişlerde bu delik girişinde kızlık zarı bulunur.

Dölyolu doğum sırasında doğum kanalı ödevini yapar. Genişleyerek bebeğin geçmesini sağlar. Vaginanın iç yüzü çok katlı yassı epitelle örtülüdür. Bu yüzde ayrıca enine katlantılarda bulunur. Bunlar

çiftleşmede döl yolunun bir miktar uzamasını sağlarlar. Dölyolunun yukarısında uterusa açılan deliğin ucunda bezler bulunur. Bu bezlerin salgıladığı muköz salgı hafif asit tepkime gösterir. Ve vaginanın üst tarafını nemli tutarlar.

Dölyolu arkaya doğru hafifçe eğik durur. Doğrultusu yere dik değildir. Çiftleşme sırasında boşluk daralmıştır. Duvar önden arkaya basıktır. Dölyolunun önünde uretra, arkada rektum bulunur.

Vaginanın üst kısmında uretus boynunun çevresinde ön ve arka iki girinti oluşur. Çiftleşme sırasında sperm arka girintiye *(fornix posterior)* boşaltılır.

Dış Üreme Organları

Cinsel yaşamaya ve üremeye yardımcı olan organlardır (Şekil 79). Bunlar genel olarak vulva adını alırlar. Vulvada bulunan oluşumlar şunlardır. 1. Labium majus; 2. Labium minus; 3. Klitoris; 4. Hymen; 5. Mons pubis; 6. Bartholin bezleri; 7. Vestibulum vaginae; 8. Ostium urethrae externum; 9. Skene bezleri; 10. Bulbus vestibuli.

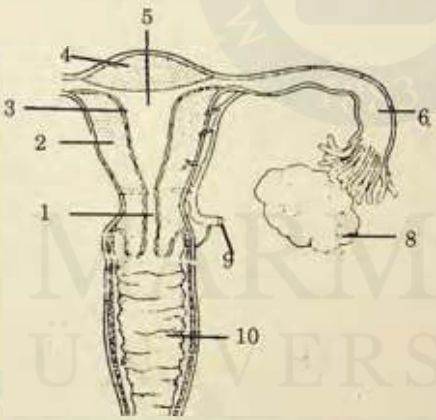

ŞEKİL 78. Vagina, serviks, uterus, tüp ve ovaryum
1-Serviks ve s. kanalı; 2- Uterus duvarı; 3- Endometrium; 4- Fundus; 5- Uterus boşluğu; 6- Tüp; 8- Ovaryum; 9- A. uterina; 10- Vagina

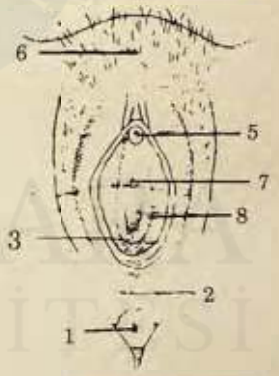

ŞEKİL 79. Kadın dış üreme organları.
1- Anüs; 2- Perineum; 3- Kızlık zarı; 5- Klitoris; 6-Mons pubis; 7- Uretra deliği; 8- Vagina Ağzı

Labium majus: İki tanedir ve büyük dudakları olarak bilinir. Bunlar bol yağ içeren iki deri katlantısıdır. Oldukça kalındır. İçe, vestibulum vaginaya bakan kısımları dışında, tüylerle örtülüdür. Derisi kıl follikülleri dışında ter ve yağ bezleri de içerir. Yüzey çok katlı yassı epitelle örtülüdür.

İki büyük dudak arasında *rima pudendi* adı verilen bir yarık bulunur. Yaşlandıkça yarık bir miktar açıklık gösterir. Bu yarık önden arkaya uzanır. Yarığın ön ucunda iki dudak birleşir. Birleşme yerine Venüs dağı *(mons pubis)* denir. Burası iki pubis kemiğinin birleştiği yerdir. İki dudak arkada da birleşir. Burası vulvanın en alt ucudur.

Labium minus: Bunlarda küçük dudaklar olarak bilinir. İki deri katlantısıdır. Büyük dudaklar tarafından örtülüdürler. Serbest kenarları önde klitorise, arkada büyük dudaklara ulaşır. Burada birleşirler. Küçük dudakların derisi bol pigment ve kan damarı içerir. Çok katlı yassı epitel ile örtülmüştür. Çok az yağ dokusu içerir. Ter bezleri ve kıl folikülleri yoktur. Bu dudaklar kızlarda kırmızı olur. Yaşlılarda incelir ve uzarlar, koyulaşırlar. Yaşlı kişilerde rima pudendi açıldığı için dıştan görülebilirler.

Labium minusler kızlarda masturbasyonda büyürler. Çiftleşme sırasında ya da mansturbasyonda Bartholin bezleri ve yağ bezlerinden salgı salgılanır. Dudaklar ıslak ve kaygan olur. Bu durum çiftleşmeyi kolaylaştırır.

Bızır (clitoris): İki köklü yapısı vardır. Kökler pubis kemiklerine ait kollara tutunurlar. Gövde kısmı glans adını alır. Ve iki küçük dudağın öndeki birleşme yerinde bulunur, dıştan görünür. Kökler gevşek duruşta 3-4 cm katı duruşta (ereksiyon) 4.5-5 cm olurlar. Klitorisin gövde kısmı 2.5-3 cm uzunluktadır, bağ dokudan bir kapsülle örtülüdür. Gövde özel bir bağ dokudan (erektil doku) yapılmıştır.

Klitorisin işlevi çiftleşmede merkez-sinir organı şeklindedir. Duyusal sinirler boldur. Dokunulduğu zaman seksüel organlara kan dolar ve büyür. Cinsel heyecanın en yüksek düzeyinde orgazm olur. Buna orgazm ya da boşalma denir. Klitoris erkek penisinin karşılığı olarak kabul edilir.

Kızlık zarı (hymen): Vaginanın ağzında bulunan değişik kalınlıkta düzensiz mukoza kıvrımı olan bir zardır ve elastik ve kollagen bağ dokusundan yapılmıştır. Vagina ağzını bütünüyle kapatır. Üzerinde değişik biçimlerde delikler bulunur. O nedenle düz ve kapalı değildir. Delikler şahsa göre değişir. Hemen ilk çiftleşme sırasında penis tarafından

yırtılır. Geçici bir organdır. Çiftleşmemişlerde üzerindeki yarımay büyük ya da küçük yuvarlak delikler aybaşı kanaması sonucunda atılan kanın dışarı çıkmasına izin verilir. Delik tek ve büyük olursa ilk çiftleşmede yırtılmaz.

Bartholin bezleri: Bu bez erkek üreme bezlerinden Cowper bezi karşılığı olarak bilinir. Bunlar seksüel uyarım sırasında mukus salgılar. Kızlık zarının altında vagina deliğinin her iki yanında küçük dudakların tabanında yerleşik olarak bulunurlar. Salgı kanalları küçük dudakların yüzeyine ve vestibuluma açılır. Bezler puberta zamanında hızla gelişirler. Menapozdan sonra gerileme başlar.

Venus dağı (Mons pubis): Vulvanın en öndeki kısmıdır. Bol bağ doku içerdiğinden kabarık durur. Üzeri pubis tüyleri ile örtülüdür. Kadınların göbek tarafındaki karın bölgesinde kıl yoktur.

Vestibulum vaginae: Vulvanın bir kısmının adıdır. Elips şeklindedir. Küçük dudaklar, klitoris ve vagina deliğinin arka kenarı tarafından çevrilir. Burada uretranın dış deliği, vagina ağzı ve Bartholin bezlerinin salgı kanallarının delikleri bulunur.

Ostium urethrae externum: Uretra dış deliği kadın uretrasının dışa açılan deliğidir. Delik klitorisin tam arkasındadır.

Skene bezleri: Uretranın dış deliği çevresinde bulunan bezlerdir. Salgı kanalları vestibuluma açılır. Bezler mukus salarlar. Bu bez erkek üreme organlarından prostadın karşılığıdır.

Bulbus vestibuli: Erkek penisindeki corpus spongiosumun eşidir. Vagina ağzının çevresine yerleşmiş erektil dokudan yapılmış, tepesi kesik kütleler şeklindedir. Seksüel uyartılarda şişer ve katılaşır. Duyusal sinirlerden zengindir.

Apışarası (perineum): Pelvis boşluğunu alttan kapatan duvara perine denir. Pubis kemiğinin yaptığı kavis ile kuyruk kemiği arasında kalan vücut parçasıdır. Anüs ve dış üreme organları burada bulunur. Bu bölgenin tabanını kaslar, deri altındaki yağ dokusu ve zarlar yapar. Perinenin iki kısmı vardır.

1. diaphragma pelvis.
2. diaphragma urogenitale.

Diyaframa pelviste iki çift kas bulunur. Kaslar yukarı ve aşağıda zarlarla *(fasya)* örtülüdür. Bu parçada anüs ve bunun çevresini saran bir kas bulunur.

Diyaframa urogenitel, pelvis tabanının ön parçasıdır. Burada bir çift zar vardır. Ve her iki tarafta zarlarla örtülmüştür. Bu parçada erkeklerde uretra, kadınlarda uretra ve vagina bulunur. Perinede bütün kaslar çizgilidir.



ŞEKİL 80. Memeden kesit.

Memeler: Göğüs bölgesinde 3. ve 6. kaburgalar arasında erginlik çağı ile büyümeye başlayan deri katlantılarıdır. Her memenin ucunda sivri bir meme başı *(papilla mamaria)* bulunur. Bebeklik döneminde süt emmeye yardımcı olurlar. Meme başının çevresinde koyu bir halka vardır. Buna *areola mamae* denir. Bunlar duyusal sinir uçları yönünden zengindir. Ayrıca özelleşmiş yağ bezleride bulunur. Memeler kızlarda cinsel olgunlaşma sırasında hızla gelişirler. İçlerinde çok sayıda süt bezi bulunur. Bu bezler süt kanallarını yaparlar. Her kanal memebaşından dışarı açılır. Kanallar arasında yağ doku bulunur (Şekil 80).

Kanamadan önce memeler çoğu zaman şişer ve ağrılı olur. Bu durum süt bezlerindeki artıştan meydana gelir. Ayrıca menapoz öncesi dönemlerde kadınları % 50 sinde memelerden salgı çıkabilir. Annelik dışında memelerden sütlü akıntı gelmesi daha çok cinsel ilişki ve stresle ilgili olabilir.

Gebelikte ve emzikte memeler biraz büyüyebilir. Süt salgılamaları doğum sonrası olur. Ancak gebeliğin 4 ve 5. ayından sonra meme bezlerinde sulu bir akıntı oluşur. Bu salgı doğumdan sonra bir ya da iki gün

sonra bir kez daha olur. Buna ağız (*kolostrum*) denir.

Süt: Su, organik ve anorganik maddelerden oluşur. İnsan sütünün aslını yağ, protein, süt şekeri (maltoz), mineral maddeler (Na, Ca, K,) vitaminler yaparlar. Süt antikorda içerebilir. İnsan sütü yeni doğanlar için zorunlu bir besindir.

Sütün salgılanması sinir sistemi tarafından düzenlenir. Süt üretiminde aynı zamanda hipofiz, yumurtalıklar ve diğer iç salgı organları kansal yoldan etkili olurlar. Bir kadın günde 1-2 litre süt salgılar.

MARMARA ÜNİVERSİTESİ YAYINEVİ
MARMARA ÜNİVERSİTESİ 1883
MARMARA ÜNİVERSİTESİ

MARMARA ÜNİVERSİTESİ YAYINEVİ

MARMARA
ÜNİVERSİTESİ

ONBİRİNCİ BÖLÜM

MARMARA ÜNİVERSİTESİ YAYINEVİ

EMBRİYOLOJİ

İnsan üremesi eşeysel olarak yumurta ve spermin birleşmesi sonucu olur. Kadın ve erkekten yeni canlının meydana gelmesi olayına üreme denir ve bu olay kadın vücudunda cereyan eder. Bu dönemin ilk olayı döllenmedir. Döllenmiş yumurtanın ilk bölünmesi sperm girişinden ortalama 30 saat sonra olur ve 10 saat aralıkla mitoz bölünme devam eder. Gelişen kadın döl hücresi uterusa 3-7 günde ulaşır. Bu 32 hücreden oluşan yapıya *morula* adı verilir. Gelişen kadın döl hücresi uterus boşluğuna erişince *blastosit* olarak farklılaşır. Bunu saran dış hücre örtüsüne *trofoblast* denir. Trofoblast içindeki bir kutupta bir hücre topluluğu oluşur. Bunlar embriyonun öncüleridir. Bu devrede embriyo, salgılanan enzimlerle uterusun endometrium tabakasına gömülür ve ana kan dolaşımı ile yakın temas kurulur. Trofoblast hücreleri büyür ve hızla bölünür. Bu hücreler uterus duvarındaki hücrelerle plasenta ve dölüt zarlarını oluştururlar.

Döllenmiş yumurta uterus lumeninde birkaç gün kalır. Ovülasyon ve gömülme arasında 11 gün geçer. Trofoblastın katkısı korionik gonadotropin salgılamasıdır. Bu sarı cismin invole olmasını önler. Uterus duvarındaki gömülmeden sonra embriyo gelişimi devam eder. Besini önce utreus duvarındaki hücreleri enzimatik olarak parçalayarak sağlar. Sonra plasentadaki kan damarları kanalı ile kan dolaşımından besin alır. Yeni canlı ilk başta trofoblast içinde kutuplaşan hücrelerden oluşur. Diğer hücreler zarları oluşturarak bebeğin beslenmesi ve korunmasını sağlar. Döllenmeden sonra oluşan yeni canlının yaşam süresi 280 gündür. Bu süre sonunda doğum olur bu dönem sona erer. Döllenme ve doğum arasında canlıda ve annede geçen olayları ve canlının gelişimini embriyoloji inceler.

Doğum öncesi yaşamda canlı iki alt devre geçirir. Birinci devre döllenmeyi izleyen ilk iki aydır. Bu evre içinde canlı annesine tutunmaya başlar ve beslenmek için bağ kurar. Bu devredeki canlıya dölet *(embrio)* denir. Canlı için en önemli yaşam evresi bu alt evredir. Üçüncü ayın başı ile doğum arasındaki ikinci altevrede canlı gelişme ve büyüme dönemini yaşar. Bu kez adı dölüt *(fötüs, cenin)* olur.

Döl hücreleri: Erkek döl hücresine *sperm*, kadın döl hücresine de *ovum* ya da *yumurta* denir. Her iki döl hücresi birbirlerinden ayrı yapılaşma gösterir.

Erkek döl hücresi (sperm) : Bu hücreler iki erbezinde üretilir. Üretim 12-13 yaşlarında başlar. Çok ileri yaşa değin sürer. Sürekli olarak üretim vardır. Erbezi dokusu içinde doğuştan ana hücreler bulunur. Bu hücreler çok sayıdadır. Yaşam boyunca çoğalırlar ve milyonlarca yeni hücre üretirler.



Şekil 81: Sperm ve yumurta hücreleri.

Erkek döl hücresi toplu iğneye benzer. Boyu 50-60 mikrondur. Baş, boyun ve kuyruk olmak uzere üç kısmı bulunur. Kuyruk kısmı hareketlidir. Hücre nukleusu baş kısmında bulunur. (Şekil 81).

Testisten üretilen döl hücreleri erbezi üstüne yani epididime geçerler. Bu organ her testiste yapışık olarak bulunur. Hücreler buralarda biriktirilirler. Birikmiş hücreler çiftleşme ya da mansturbasyon sırasında çıkarılırlar. Hücreler çıkış yolundan geçerken bu yollarda bulunan üreme bezlerinin salgıları ile karışırlar. Karışım penis başından çıkar. Bu karışıma atmık, meni ya da sperma denir.

Sperma: Donuk beyaz, koyu ve yapışkan, özel kokulu bir sıvıdır. İçerdiği sperm sayısına göre çeşitlere ayrılır. 1 cm küp spermada 60-120 milyonu *normospermi*, 30-60 milyonu *oligospermi*, 30 milyondan azı da *hipospermi*, yokluğu *azospermi*, sperm olup fakat hepsinin ölü olması da *nekrospermi* dir.

Normospermi ve oligospermi döl verimi için yeterlidir. Ancak hipospermi, azospermi ve nekrospermi durumları kısırlık sayılır. Bir insan bir ejakulasyonda 2-3 cm küp sperma çıkarır. Spermada sperm sayılması işlemine *spermamiogram* adı verilir.

Kadın döl hücresi (ovum): Kadın döl hücresi ovaryumlarda üretilir. Bu hücrelerin üretimi erkeğe benzemez. Kadın döl hücresinin

geliştiği ana hücreler doğum öncesinde her iki yumurtalıkta bulunur. Bunlar 4-5 milyon kadar olurlar. Doğumdan sonra bu ana hücrelerin çoğu giderek ölür. 12-13 yaşlarında iki yumurtalıkta yaklaşık 400 bin kadar kalır. Bu yaşla birlikte her 28 günde bir ana hücre gelişir ve atılır. Bu olaya yumurtlama (*ovuslasyon*) denir. Yumurtlama ortalama 42-45 yaşında durur. Bu yaşlarda aybaşı kanaması da kesilir.

Kadın ortalama 12-45 yaş arasında her 28 günde sırayla her yumurtalıktan bir kadın döl hücresi çıkarır. Buna göre kadın yaşamı süresince yaklaşık 400-420 döl hücresi geliştirir, olgunlaştırır. Diğer ana hücreler bu süre içinde ölür.

Kadın döl hücresi yuvarlaktır. Çapı 200 mikrondur. İnsanda en büyük hücre budur. Hücre nukleusu ortadadır. Sitoplazması besin maddesi yönünden zengindir (Şekil 81-82). Bu durum döllenmeden sonra oluşan yeni canlının besin kaynağını oluşturur. Bu besin maddelerine *vitellus* denir. Bu anneden beslenme sağlanıncaya kadar yeterli olur. Kadın döl hücresi hareketsizdir. Bu hücre yumurtalıktan çıktıktan sonra tüplere girer. Yuvarlanarak dölyatağını ve dölyolunu geçer. Vücut dışına çıkarılır. Yumurtlama her zaman olmaz. Belli bir düzen içinde olur. 28 günde bir olduğu gibi bu oluş daima iki kanamanın tam ortasındadır. Yaklaşık kanamanın ilk gününe göre 14. gün yumurtalama günüdür.

Kadın ve erkek döl hücrelerinde kromozon sayısı 23 tür.

Kadınlık olayları: Bulûğ ya da puberta ile birlikte kadında doğal olarak iki olay gözlenir. Bu olaylar şunlardır,

1. Kanama dönemi (Menstural siklus)
2. Yumurtlama dönemi (Overyel siklus)

Menstural siklus: Dölyatağı iç tabakasının (endometriyum) düzenli olarak 28 günde bir dökülmesine kanama (aybaşı, regl, adet, mensturasyon) denir. İlk kanama 12-13 yaşlarında görülür. Bu kanamanın 28 günde bir sürekli olarak yinelenmesi olayına menstural siklus denir. Siklusun dört evresi vardır.

1.Kanama , bazan kişiye göre erken veya geç yaşlarda olabilir. Kanama sırasında dölyatağının iç tabakasının tamamına yakını dökülebilir. Buradaki kılcal damarlar kopar ve uçları serbest kalır. Bu nedenle bir miktar kan gelir. Kanama aralıklı olarak 2-3 gün sürer. Bu döneme kanama devresi denir. Bu süre de 40-50 mm küp kan akar. Bu kan diğer kanlardan ayrı olarak pıhtılaşmaz.

YAYINEVİ

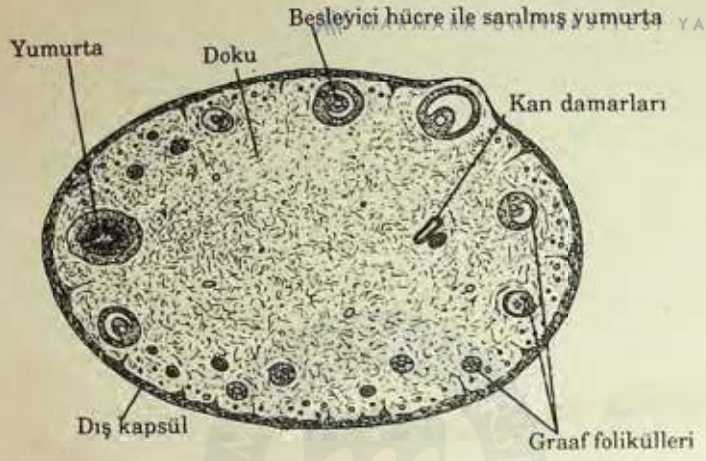

Şekil 82: Yumurtalıktan kesit.

2. Kanamanın bitmesinden sonra geride kalan doku ve damar artıkları hızlı bir çoğalma gösterir. 12 günde iç tabaka yenilenir. Bu devre yenileme evresidir. Yenilenen iç tabaka eski yapısına kavuşur.

3. Bu evrede proliferasyon evresi adını alır. Kanamanın başlangıcından sonra 14 ve 15 ci günedek yani ovulasyona kadar sürer. Bu evrede endometrium kalınlaşır. 1 mm den 3-4 mm ye çıkar. Kapiller genişler ve bezler uzar.

4. Sonuncu evre sekresyon evresidir ve menstrual siklusun ikinci yarısıdır. Ovulasyondan sonra başlar, kanama ile biter. Sekresyon evresinde endometrium daha da kalınlaşır 6 mm yi bulur. Salgılama artar ve bezler dolar. Döllenme olmazsa bu evrenin sonunda menstrasyon olur.

Kanama yaklaşık 42-45 yaşları arasında durur. Kanamanın bu yaşlarda kesilmesi olayına menapoz *(klimakteryum)* denir. Kimi kadında bu devre daha uzun olabilir. Gebelikte ve bunu izleyen ilk 2-3 ayda kanama görülmez. Kanama kadın sağlığının önemli bir göstergesidir.

1. İlk kanama 12-13 yaşlarında görülür. En geç 18 yaşına kadar görülmelidir. On yaşından önce görülmesi hastalık sayılır.

2. İlk bir iki yıl içinde düzensizlik olabilir. Süre 22-25 gün arasında olabilir. Bu süreler dışındakiler normal değildir.

3. Kanama süresi 2-5 gündür.

4. Kanamalı günlerde kasıklarda hafif ağrı, karında sancı olabilir.

5. Kesilme döneminde 6 ay ile 1 yıl arasında düzensizlik görülebilir. Kesilmeden sonra tekrar kanamanın görülmesi hastalık sayılır.

6. Kanama kanı pıhtılaşmaz. Rengi kahverengine yakındır.

Menstrasyon, ovaryumdan salgılanan östrojen ve progesteron hormonlarının denetimi altında meydana gelir. Östrojen yumurtlamadan önceki 14. günde, progesteron sonraki 14. günde salgılanır. Ergin bir kadında östrojen ve progesteron hormonlarının düzeyi kanama dönemi içinde değişiklik gösterir. Vagina epitelinin gelişmesi bu hormonların etkisi altında olur.

Overyel siklus: Bulûğ çağında iki yumurtalık sırayla 28 günde bir olgun kadın döl hücresi (ovum) çıkarır. Bu olaya yumurtlama, olayın 28 günde bir yinelenmesine *ovaryel siklus* denir.

Çıkarılan yumurta o tarafın tüpü tarafından kapılarak alınır. Yumurtlama iki kanamanın ortası olan, son kanamaya göre 14. günde olur. Kadın yumurtlamanın olduğunu bilmez. Kanama da iki yumurtlamanın ortasında görülür.

Ovulasyondan sonra ovaryumda ovumun çıktığı yerde yeni bir oluşum meydana gelir. Buna sarı cisim (corpus luteum) denir. Bu oluşumu yapan lutein hücreleri progesteron hormonu salgılar. Çapı 1-1.5 cm olan sarı cisim kanamaya kadar kalır. Kanama olmazsa yozlaşır ve etraftaki dokuya karışır. Gebelik durumunda 5-6 aya kadar gelişerek kalır ve progesteron salgılar. Çapı 2-3 cm bulur. Daha sonra geriler çevre dokuya karışır.

Çıkan yumurta döllenirse gebelik olur. Gebelik boyunca ovulasyon olmaz. Bu siklus hipofiz bezi tarafından salgılanan FSH ve LH hormonlarından etkilenir. FSH, yumurtanın olgunlaşmasını ve yumurtlamayı, LH, çıkan yumurtanın yerinde sarı cisim oluşmasını ve bunun progesteron hormonu salgılamasını sağlar.

Her iki siklus belli bir düzen içinde birbirlerine bağlı olarak çalışır. Kanama ile yumurtlamanın başlaması kanamanın kesilmesi ile yumurtlamanın durması buna en iyi örnektir.

Döllenme: Döllenme iki ayrı döl hücresinin birleşmesi olarak tanımlanabilir. Bu olay kadın vücudunda gerçekleşir. İki hücre kadın üreme organları olan tüplerin birinde karşılaşırlar. Birleşme burada

olur. İki hücrenin karşılaşması için çiftleşme denilen olayın gerçekleşmesi gerekir. Çiftleşme kadın ve erkeğin cinsel birleşmesidir. Çiftleşme sırasında çıkan sperm dölyolunun döl yatağına yakın olan üst bölümüne (fornix posterior) boşalır. Normal olarak atılan sperma 2-3 cm küptür ve içinde yaklaşık olarak 200-300 milyon döl hücresi kapsar. Döl hücrelerinin dakikadaki hızı 3-4 mm dir. Bunlar kuyruklarının yaptığı dalgalı hareketle ilerler. Önce döl yatağına gelirler. Burada sağ ve sol tüplere gitmek üzere ayrılırlar. Bu sırada dörtte biri ölür. Tüplerde ilerleyen erkek döl hücreleri tüp içinde kadın döl hücresine rastlarsa çevresini sararlar. Böyle bir durum olmazsa giderek ölürler. Çevresi sarılan kadın döl hücresine içinde milyonlarca erkek döl hücresinden sadece biri girer. İki hücre çekirdekleri arasındaki birleşme meydana gelir. Bu olaya döllenme *(fekondasyon, fertilizasyon)* denir. Dölleme sonucu oluşan zigot 46 kromozomludur.

Döllenme her zaman olmaz. Bu olay için kadın döl hücresininde olması gerekir. Bu hücre 28 günde bir çıkarılır. Çiftleşme bu çıkış yani yumurtlama günlerinde olursa döllenme olur. Kadın ve erkek döllenme için çiftleşirse, aybaşı kanamasından sonraki 14. gün çevresinde çiftleşmelidir. Her iki döl hücresinin kadın vücudundaki yaşam süreleri yaklaşık olarak iki gündür. Buna göre, yumurtlama 14. günde olduğu kabul edilirse kanamadan sonraki 12. ve 14. günler arasında yapılan çiftleşmede döllenme olasılığı fazladır. Erkek döl hücresi çiftleşmeden sonra ortalama 4 saatte döllenme yerine gider.

Son yıllarda insanlarda yapay döllenme yöntemi uygulanmaya başlamıştır. Bunda çiftleşme yoktur. Erkek döl hücreleri dışta erkekten alınır. Alımın ardından özel gereçlerle kadın rahmine bırakılır. Bırakma daha çok tüplere yakın olan yerlere yapılır. Erkek döl hücreleri buradan tüplere dağılır. Bu şekilde sağlanan döllenmeye *yapay döllenme* adı verilir.

Tüp bebek: Bu olayda döllenme daha başka türlü yapılır. Burada döllenme kadın vücudunda değil tüp içindedir. Kadın yumurtalığından olgunlaşmış döl hücresi alınır. Bu hücre vücut ortamına benzer özel bir tüp içine konur. Aynı yere erkek döl hücreleri de bırakılır. Döllenme bu ortamda gerçekleştirilir. 6-7 gün sonra canlı buradan alınır ve yumurtası alınan kadının döl yatağına yerleştirilir. Canlı burada yaşamını sürdürür.

Bu yöntem tüpleri tıkalı olan kadınlarda kullanılır.

Saklanmaları: Kadın ve erkek döl hücreleri uzun süre saklanabilir. Saklanma özel bir ortamda -190°C derecede dondurularak yapılır. Hücreler bu ısıda donar. Kullanılacakları sırada buradan alınır. Vücut

sıcaklığı ortamında canlı duruma geçerler. Erkek döl hücreleri +55°C derecede hemen ölürler.

Döllenme sonrası: Döllenme ile iki döl hücresi birleşir ve bir hücre meydana gelir. Bu hücre *zigot* adını alır. Zigot yeni oluşan insanın ilk otuz saatlik ismidir. Zigot döllenmeden 30 saat sonra bölünmeye başlar. Bölünme şekli mitozdur. Her hücre ardı ardına sürekli olarak bölünür ve çoğalır.

Çoğalmış hücreler önce üst üste gelerek bir yığın oluştururlar. Bu yığın duta benzer ve morula denir. Bu evre morula evresidir. Bir süre sonra hücreler kenara çekilirler. Ortası boş bir kese yaparlar. Bir grup hücre kesenin duvarını yapar. Bir grubu da kesenin boşluğuna bakan tarafında kümeleşir. Kesenin boşluğu sıvı ile doludur. Aşağı yukarı bu devre çiftleşmenin 4 ya da 5. günüdür. Bu devre de *blastula* evresidir ve oluşan yapıya *blastokits* denir.

Canlının kese biçimini almasında iki önemli yapı belirmiş olur. Birincisinde kesenin çevresini ve duvarını yapan hücreler (trofoblast) yavrunun döl yatağı içinde gelişimini sağlayarak geçici organlara kaynaklık ederler. Bu organlar doğum süresince vardır. İkincisi kümeleşen hücrelerden *(embrioblast)* yavru gelişir. Bu hücrelerin çoğalması yavrunun gelişmesi ve büyümesi demektir.

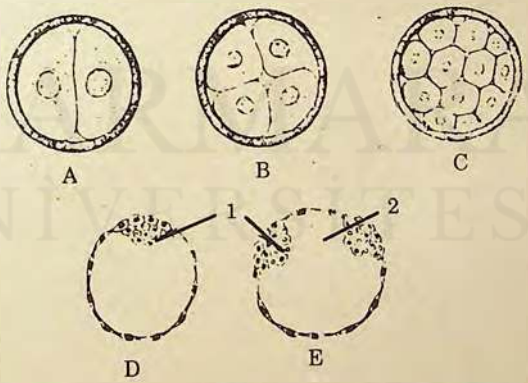

Şekil 83. Zigot sonrası. A.İki hücreli canlı B.Dört hücreli canlı C.Morula D-E.Blastulada ikizlik olgusu 1. Embrioblast 2. Sıvı dolu boşluk (blastosöl)

Kese biçimindeki yapı oluşurken, canlı tüplerden dölyatağına doğru inmesini sürdürür. Döllenmeden 6-7 gün sonra rahim (uterus) boşluğuna gelir. Canlı dölyatağına gelirken bazı değişiklikler olur. Boşluğa bakan iç tabaka (endometriyum) kalınlaşır ve kabarır. İçindeki bezlerin salgısı artar. Canlı 6-7. günde dölyatağının bir yerinde iç tabakaya yapışır ve sıkıca tutulur. Tutunma önemlidir. Bazan canlı tutunamaz. Bu durumda canlı vaginaya geçer ve düşer. Bu olaya düşük denir.

Canlının, döllenmeden 6-7 gün sonra döl yatağı duvarına yapışmasına ve giderek gömülmesine yuvalama *(nidasyon, implantasyon)* denir. Canlı anne ile ilk ilişkisini bu şekilde kurmuş olur. Ve gerçek gebelik bundan sonra başlar.



Şekil 84. İnsan embriosunun gelişme fazları

Canlı gün geçtikçe gömülmeyi sürdürür. Bu arada canlıyı destekleyecek diğer organlar gelişmeye başlarlar. Kese duvarının içinde kümeleşen hücreler çoğalırlar. Yavrunun organları oluşmaya başlar. Bu evrede bazı farklılıklarda meydana gelir. Bir küme yerine iki küme oluşur. Her kümeden bir yavru gelişir. Buna ikizlik denir.

Blastula evresini gastrula safhası takip eder. Yaklaşık 3 hafta sonra *germ diski* şekillenir. Bunu farklı organların şekillenmesi izler. Aynı zamanda dölüte desteklik yapacak organlar gelişir. Gastrula evresinde embrioblast iki kısma ayrılır. Ektoderm ve endoderm. Daha sonra endoderm hücrelerinin farklılaşmasıyla mezoderm gelişir. Mezodermin hücreleri ektoplazma ile endoplazmanın arasını doldurur. Bu kısımlardan tüm dokular ve organlar gelişir. Ekdodermden derinin epidermisi, burun ve ağız boşluklarının epiteli, sinir sistemi ve duyu organları gelişir.

Endodermden sindirim borusu, mukozanın epiteli, sindirim bezleri, solunum organları epiteli ve tiroid, paratiroid ve timus gelişir.

İskelet kasları, boşaltım organları üreme bezleri ve seröz zarların epiteli mezodermden gelişir.

Dölütdışı organlar: Blastula evresinde belirlenen trofoblast hücrelerinden embrio ve fötüse desteklik yapacak organlar gelişir. Bu organların doğumla birlikte yaşamları biter. Bu organlar şunlardır: 1. Embriyonal zarlar; 2. Plasenta; 3. Göbek bağı.

Embriyonik zarlar: Embriyonun çevresinde iki zar oluşur. Bunlar şunlardır. 1. Amnion zarı; 2. Koriyon zarı.

Amnion zarı, embriyoyu çevirir. Kapalı bir kese yapar. Kese içinde amnion sıvısı bulunur. Bu sıvıyı amnion zarı salgılar. Gebeliğin sonuna doğru sıvının miktarı 1-1.5 litre olur. Dölüt gebeliğin beşinci ayından sonra bir miktar sıvı yutar. Koriyon zarı, dışta bulunan saydam bir zardır. İki bölümü vardır. Bir bölümü plasentanın dölüt tarafını oluşturur. Koriyon zarı burada parmak şeklinde uzantılar verir. Bunlara koriyon villüsleri denir. Bu villüsler plasentanın anne tarafındaki kan gölcükleri içine sokulurlar. Koriyon zarının plasenta dışındaki bölümü düzdür. Koriyon zarı içten amnion zarı dıştan ise uterus duvarı ile komşudur.

Plasenta (eş, son): Disk şeklinde bir organdır. 20-30 cm çapında ve 2-3 cm enindedir. İki bölümü vardır. Maternal plasenta ve fötal plasenta.

Fötal plasenta plasentanın dölüt tarafındadır. Koriyon zarının villüs taşıyan kısmıdır. Burada her villüs dallara ayrılır. Villüsler dölüte ait damarlar içerirler. Maternal plasenta küçük bağ dokudan ibaret bir tabakadır. Uterus mukozasının taban kısmından oluşur. Burada anneye ait damarların açıldığı kan gölleri bulunur. Dölüt ile anne arasındaki ilişki plasentada kurulur. Bu da villüsler ile kan gölcüklerindeki kan arasında olur. Gölcükler içindeki anne kanında bulunan besin maddeleri ve oksijen villüs duvarını aşar ve villüs bağ dokusu ve damarları ile dölüt kanına ulaşır. Dölütteki karbondioksit ve artık ürünlerde ters yolu izleyerek anne kanına ulaşır. İki tarafın kanı karışmaz. Madde alış verişi difüzyonla sağlanır. Virüsler dışındaki mikroorganizmalar villüs duvarını aşamaz. Bu nedenle annenin mikropları dölüte geçmez. Uzunluğu 40-50 cm çapı 1-2 cm olan urgan biçimindeki yapıya da göbek denir. Kiminde çok uzun olabilir. Bunun sakıncası vardır. Bunlar çocuğun boynuna sarılarak onların boğulmalarına sebeb olur. Göbek bağının iki ucu bulunur. Yavru ucu yavrunun göbeğine, anne uçu sonun ortasına tutunur. İçinde üç tane dölüte ait damar bulunur. Bunlardan ikisi atardamar bir toplardamardır. Yavrunun kanını taşırlar. Villüslerde çok ince kılcal damarlara ayrılır. Göbekbağı köprülük yapan bir organdır.

MARMARA ÜNİVERSİTESİ YAYINEVİ

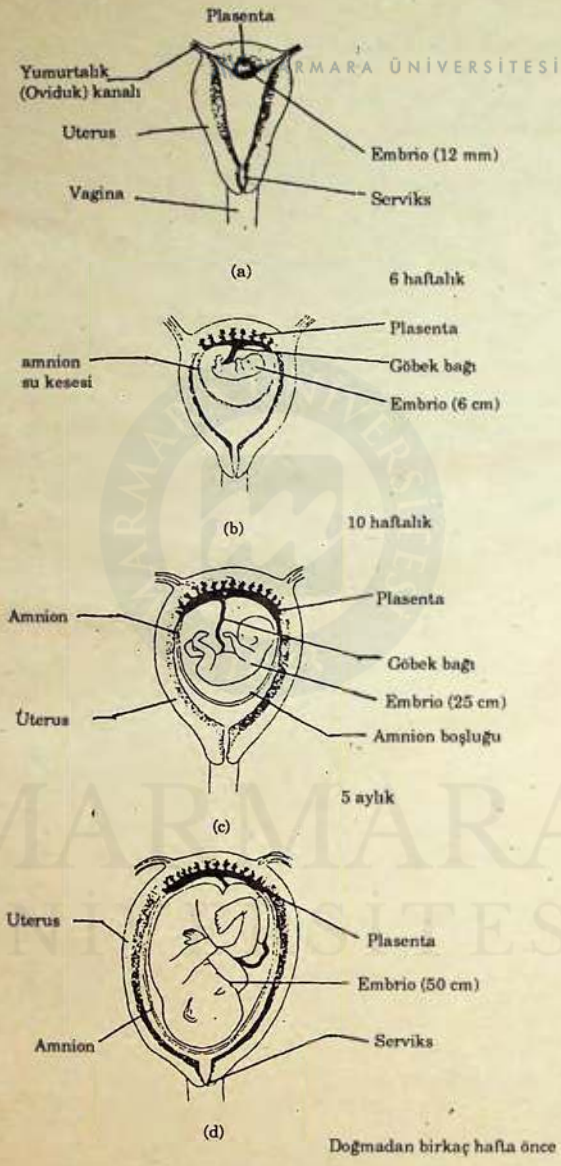

Şekil 85. Embrionun gelişme safhaları.

Göbek bağı doğumla birlikte düşer. Yavru ucunda 5-6 cm kalacak

şekilde kesilir. Kalan parçada bir süre sonra kuruyarak düşer.

Dölüt dışı organlarda görülen gelişme ve büyümeğe karşın dölüt tarafından da gelişmeler olur. Hücrenin çoğalması ile birlikte yapısal ve işlevsel yönden farklı hücrelere dönüşüm başlar. Bir hücre ile başlayan yaşam ayrı yapı ve işlevde çok çeşitli hücrelere döner.

İkinci ayın sonunda canlı kesin olarak insan şekline girmeye başlar. Baş büyür ve gövdenin yarısı kadardır. Karın şişkindir. Anne ile olan ilişki en yüksek düzeydedir.

CİNSİYETİN BELİRLENMESİ

Döl hücreleri diğer vücut hücrelerinden ayrı olarak 23 kromozom içerir. Diğer hücrelerde kromozon sayısı 46 dır. Kromozom sayısının yarıya inmesi mayoz bölünme ile sağlanır. Erkek döl hücrelerinin bir bölümü 22 + X, bir bölümü 22 + Y kromozonludur.

Döllenmede kadın döl hücresini 22 + X li erkek hücresi döllemişse zigot 44 + XX kromozomludur. Bu kromozoma sahip olan canlı ise dişidir. Eğer kadın döl hücresi 22 + Y li erkek döl hücresi tarafından döllenmiş ise zigot 44 + YX kromozomlu olur ve bu da erkektir.

Dişi ve erkek cinsiyetlerinin belirlenmesinde kromozon değişimi

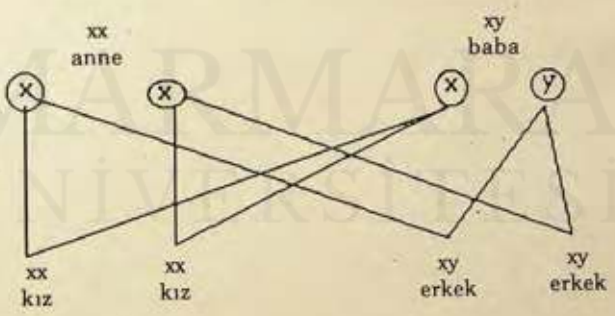

Cinsiyet erkek döl hücresi tarafından belirlenir. Bunu da X ve Y olarak gösterilen eşey (seks) kromozomları tayin eder. Bir hücrede iki eşey kromozomu bulunur. Bunlar XX ise canlı dişi, XY ise canlı erkektir. Cinsiyet erkekteki Y kromozomuna bağlıdır.

Kısırlık: Erkek ya da kadından birinin döl verememesidir. Bu durum geçici veya sürekli olabilir. Kısırlıkta çeşitli etkenler vardır. Örneğin kalıtsal hastalıklar, beslenme dengesizliği, geçirilen bazı hastalıklar, ve üreme sistemindeki bazı yapı bozuklukları. Yapılan araştırmalara göre kısırlığın üçte biri erkekte, üçte ikiside kadınlarda gözlenmiştir. Kısırlık nedeni araştırmalarına önce erkekten başlanmalıdır. Çünkü erkek kısırlığını anlamak daha kolaydır. Bunun için döl hücresi sayımı yapılır. Buna spermmiyogram denir. Spermanın 1 cm küpünde 30 milyondan az hücre varsa kısırlık olabilir. Bazan erkekte sperma ya hiç bulunmaz ya da hücrelerin tümü ölmüş olabilir. Bu durumda olan ailelerde kadında kısırlık üzerine araştırma yapılmaz.

Kadında kısırlık aranmasında yumurtlamanın olup olamadığı ve üreme organlarındaki bozukluklar araştırılır. Kimi durumda kadında yumurtlama olur ancak tüplerde tıkanıklık olursa iki döl hücresinin karşı karşıya gelmesi olanaksızdır. Bazanda döllenme olur, fakat dölyatağına gömülme olmaz. Döllenmiş ve oluşmuş canlı düşer. Bu durumda hormon durumu incelenir.

Güçsüzlük (iktidarsızlık): Bu durum erkeklerde görülür. Buna *impotans* da denir. Erkek çiftleşme organı olan penisin katılaşmaması ya da çiftleşme durumunda katılaşmanın ölgünleşmesi haline girmesidir.

Bu durumda olan kişiler çiftleşme yapamaz. Çünkü yumuşak ve ölgün penis kadın döl yoluna giremez. Üretilen döl hücreleri ve sperma kadın vücuduna geçirilmez. Penisin bir çiftleşmeden sonra hemen katılaşması için ortalama 60-70 dakikalık süre gerekir.

İktidarsız erkeklerde döl hücresi üretimi vardır. Bunlar ancak yapay döllenme yöntemi ile döllenme yapabilirler.

İktidarsızlık geçiçi olabilir. Bu durum daha çok psikolojik etkenlere bağlıdır. Bu hal ortadan kalktığı zaman düzelme olur.

Dış gebelik : Döletin yerleşme ve gelişme yeri döl yatağının gövde bölgesidir. Döllenmeden sonra oluşan canlı burada yerleşir. Eğer yerleşme gövdenin dışında bir yerde olursa buna dış gebelik *(ektopik gebelik)* denir.

Döllenmeden sonra yerleşim tüplerde ya da dölyatağa kanalında *(cervix uteri)* olabilir. Bunlar dış gebeliktir. Bu durum gelişme ilerleyince belli olur. En çok tüplerde dış gebelik görülür. Dış gebelik yumurtalıkta ve karında da olabilir. Bu durumda döllenme de aynı yerde olmuştur. Erkek döl hücresi yumurtalıkların üzerine gelir. Döllenir ve canlı burada

yerleşir. Buna yumurtalık dış gebeliği adı verilir. Bazı hallerde de yumurtalıktan çıkan döl hücresi tüplere geçmez karın boşluğuna düşer. İki döl hücresi karın boşluğunda karın zarı üzerinde birleşir. Canlı burada yerleşir. Dış gebelikler uzun süreli olmaz.

Çoklu gebelik : Normalde gebelik süresi içinde döl yatağında bir yavru gelişir. Birden fazla yavrunun gelişmesine çoklu gebelik denir. Genel olarak iki yavru gelişir. Buna ikizlik denir.

İnsanlarda yaklaşık olarak her 86 doğumdan biri ikiz, bundan daha seyrek olarakta üçüzler, dördüzler ve nadiren de beşizler olmaktadır. Bu birden fazla doğum *(multipartus)* insanda iki ayrıcalı gelişme sonucu meydana gelmektedir.

1. Çift yumurta ikizleri
2. Tek yumurta ikizleri

Çift yumurta ikizleri: İkizlerin yaklaşık olarak dörte üçü, iki ayrı yumurtanın aynı zamanda olgunlaşarak döllenmesi ve gelişmesi sonucunda meydana gelir. Böyle iki ayrı yumurtadan gelişen ikizler aynı veya ayrı cinslerde olabilir. Spermanın xy oluşmasından x döllerse dişi, y döllerse erkek olur ve ancak bu ailedeki değişik yıllarda doğan iki kardeş gibi birbirlerine benzer. Döllenmeden sonra dölyatağına gömülme olmuşsa, gerçek gebelik başlar. Bu durumda gebelik süresince yumurtlama olmaz. Bu ikizler tamamen ayrı kalıtım faktörlerine sahiptir. Bunların koriyon, plasenta, amnion ve göbek bağları ayrıdır.

Tek yumurta ikizleri: Bunlara daha seyrek rastlanır. Bunlarda bir tek yumurta döllenir. Fakat iki embrio gelişir. Bir yumurta ikizleri aynı genotibe (kalıtım faktörleri) sahip olduklarından birbirlerine çok benzerler ve cinsiyetleri de birbirlerinin aynı olur. Bu tip ikizlerin kan grupları, parmak izleri, ses ve dış görünüşleri, davranışları birbirlerine çok benzerlik gösterir.

Tek yumurta ikizlerinin gelişmeleri şu şekilde olur:

a. Yumurta döllendikten sonra birinci segmentasyon sonucunda meydana gelen iki blastomer birbirlerinen ayrılır. Her birinden birer embriyo gelişir. Bunların plasentaları ayrıdır.

b. Gelişmenin erken safhalarında blastosit uterus çeperine gömüldükten sonra embrioblastlar bağımsız iki kısma ayrılır. Bu kısımlar ayrı ayrı gelişir. Bu tipte gelişen ikizler bir tek koriyon içinde bulunur. Bunların plasentaları da bir tanedir. Fakat göbek bağı ve amnionları ayrıdır. Tek yumurta ikizlerinde bazen embrioblastlar birbirlerinden tamamen ayrılmadan geliştiklerinden ikizlerde birbirlerine tamamen yapışık doğarlar.

MARMARA ÜNİVERSİTESİ YAYINEVİ

MARMARA ÜNİVERSİTESİ 1883
MARMARA
ÜNİVERSİTESİ

MARMARA ÜNİVERSİTESİ YAYINEVİ

ONİKİNCİ BÖLÜM

DUYU ORGANLARI

İnsanın beş duyuya sahip olduğu bilinen bir gerçektir. Bunlar dokunma, koklama, tat alma, görme ve işitme duyularını kapsar. Organizma üzerine etkili olan bütün uyartılar çevredeki değişmeleri almada kullanılan reseptörlerdir. Reseptörler gözler, kulaklar, deri, kaslar ve iç organlar içinde yer alırlar. Reseptörler tarafından alınan uyartılar duyusal sinir lifleri ile beyin korteksine götürülürler ve burada algılanırlar.

Duyu alınmasında üç kısım bulunur. Bunlar 1. Alıcı parça; 2. Götürücü parça; 3. Algılayan parçadır.

Alıcı parça olan reseptör en dışta bulunan kısımdır ve duyusal sinir uçlarını içerir. Götürücü parçayı duyusal sinir lifleri meydana getirir. Reseptörler tarafından alınan duyu beyin korteksindeki duyu merkezine iletilir. Duyu hücrelerinden çıkan liflerin oluşturduğu sinire duyu siniri adı verilir. Burası getirilen duyuları algılayan yerdir ve duyu merkezi olarak bilinir. Beynin korteks tabakasında yer alır.

Görme duyusu gözle, koku duyusu burunla, işitme ve denge duyusu kulakla, tat duyusu dille, dokunma duyusu deri ile alınır.

GÖZ

Görme duyusu göz ile alınır. Gözler yüzdeki orbita denilen gözevlerine yerleşmişlerdir. Gözde önemli olan iki kısım vardır. Bunlar, göz yuvarı ve yardımcı organlarıdır.

Bir gözün ağırlığı yaklaşık 10 gr. çapı ortalama 2.5 cm. dir. Erkeklerde göz kadınlara oranla daha büyüktür. Vücut organları içinde doğumdan sonra en az büyüyen organdır. Gözde yardımcı organlar kaş, gözkapağı, gözyaşı bezi, göz kasları ve kirpiklerdir.

Göz yuvarları (bulbus oculi): Görme organının en önemli parçasıdır. Göz küresi basık bir küre şeklindedir. En dışta beyaz, bağ dokudan yapılan gözakı tabakası *(tunica fibrosa)* bulunur. Gözakının ön 1/6 bölümü kubbe şeklindedir. Burası beyaz saydam ve parlak görülür. Buraya *kornea* ya da *saydam tabaka* denir. Önden kolayca görülür. Arka 5/6 bölümü *sklera* adını alır. Önden bulunan korneanın konveksliği daha fazla olduğuna göre, göz küresinin ön parçası daha

çıkıntılıdır. Göz küresinin ön ve arkada bulunan en çıkıntılı noktalarına ön ve arka kutup denir. Ön çıkıntı *polus anterior*, arka çıkıntı *polus posterior* adını alır. Kornea duyusal sinir uçları ile donatılmıştır. Sklera erişkinlerde beyaz renktedir, yaşlılarda dokusunda yağ hücrelerinin meydana gelmesinden dolayı sarımtrak renk alır. Sklera birkaç damar içerir. Çeşitli yönlerde birbirlerini çaprazlayan sağlam kollagen liflerden yapılmış olan sklera bir taraftan gözün şeklini verir diğer taraftan kürenin içinde bulunan oluşumları korur. Genişleme yeteneği çok az olan sklera iç basınça karşı koyar ve gerilir. Bu şekilde gözün sertliğini sağlar. Skleranın dış yüzü önce konjuktiva denilen bağ dokusu ile örtülüdür. Sklera tabakası gözün ön tarafına doğru incelir ve orada ışığa geçirgen olan korneaya dönüşür. Kornea göz kapağı ile temastadır. Korneada kan ve lenf damarları yoktur. Korneanın en önemli ayrımı saydamlığıdır. Korneada kan damarları bulunmadığından dolayı saydamdır (Şekil 86).

Gözün orta katmanı *(tunica vasculosa)* çok sayıda kan damarı içerir. O nedenle buna damar tabakası da denir. Ayrıca bu tabaka *uvea* adını da alır. Bu tabaka kendi arasında birbirine bitişik üç parçadan yapılmıştır.

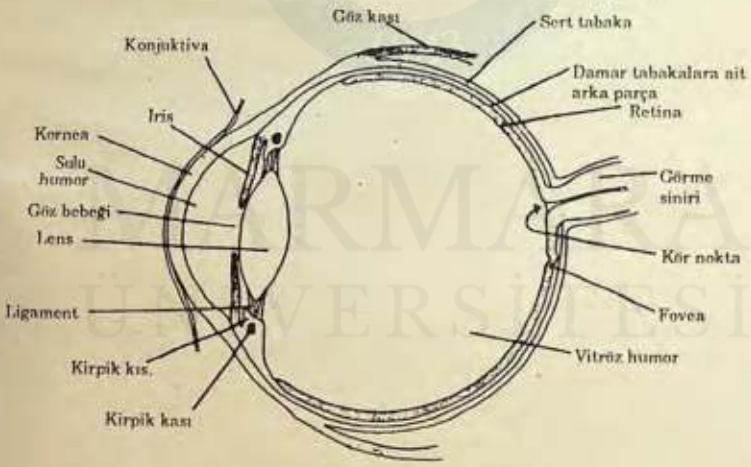

ŞEKİL 86. Gözden boyuna kesit.

Bu parçalardan önde bulunan *iris* adını alır ve göze giren ışık miktarı iris tarafından ayarlanır. İris ortası açık bir kas halkasıdır, ortasında bulunan yuvarlak deliğe *pupilla* ya da göz bebeği denir. Göz

merceği *(lens)* irisin hemen arkasında yer alır. Geçirgen bir yapıdadır. Mercek gelen ışınları kırarak retine tabakası üzerinde bir noktada toplanmasını sağlar. İriste bulunan bazı tabakalar gözün rengini verir. İris hücrelerinde bulunan pigmentin rengi herkezde aynıdır. Ayrı ayrı şahıslarda göz renginin değişik olması pigment bulunduran hücrelerin ve bu hücrelerde bulunan pigmentin miktarına ve iris tabakasının kalınlığına göre değişir. Işık dalgaları iris stromasını geçtikten sonra irisin arka yüzeyini örten koyu renkli epitel tabakasına çarpar. Kısmen geri yansır. İrisin rengi bu yansıyan ışık dalgalarının çeşidine bağlıdır. Pigmentasyonu az olan sarışın kişilerde daha fazla kısa ışık dalgaları yansır ve göz çoğunlukla mavi görünür. İrisin stroması kalın ise göz gri ya da yeşil olur. Pigmentasyonu fazla olan esmer kişilerde göz çoğunlukla kahverengidir. Pigment çok fazla ise gözün rengi siyaha yaklaşır. İrisin yapısı şahsa göre de değişir. İrisin ince ve kalınlığı ve pigment bulunan hücrelerin miktarı bakımından ile çeşitli ayrımlar gösterir. İris bağ dokusundan yapılmış stroma ve düz kas liflerinden meydana gelir. İris ortasında bulunan pupilla denen deliği genişletmek ve daraltmak suretiyle gözün içine giren ışık miktarını gereğine göre ayarlar. Bunu da kaslarla yapar. İrisin iç yanında iki düz kas vardır. Bu kasların biri pupillayı daraltır, diğeri de genişletir. Bunlar *m. sphincter* ve *dilatator* adını alır. İrisin gerisindeki orta parça *korpus siliyare* dir. Bu parçada siliar kas bulunur. Bu kas lensin uyum için yapacağı değişmelerle ilgilidir. Orta tabakada bulunan *koroide* bol kan damarı ve çok sayıda pigment içerir. Göz küresinin iç gömleği 2 tabakadan meydana gelir. Bu tabakalardan retina, ışık duyusunu alan özel hücreler içerir. Bu tabaka ayrıca *tunica interna*, retina ya da ağ tabaka olarak da bilinir. İnsan gözünde ışığa duyarlı olan tek bölge retina bölgesidir. Retina basil ve koni denilen ve bol miktarda bulunan reseptör hücrelerle donatılmıştır ayrıca retinada bağlayıcı nöronlarla, aksonları bulunur. Retinanın ön kısmı duyu almaz *(pars pigmentosa)*, arka kısmı duyu alır buna da *pars nervosa* denir. Görme arka kısımla sağlanmaktadır. Retina beynin uzantısı olarak kabul edilmektedir. Işığa duyarlı sinir hücrelerinden yapılmıştır. Retinanın arkadaki uzantısı görme siniridir. Bu sinir sekizyüz bin sinir lifi içerir. Duyarlı hücreler retinanın arkasında yer alır. Işığın bu hücrelere ulaşabilmek için birkaç nöron tabakasını geçmesi gerekir. Duyusal nöronların aksonlarından herbiri gözün arkasındaki bu noktada bileşerek göz sinirini oluştururlar. Bu sinirgöz yuvarlağının dışına çıkar. Bu kısımda koni ve basil hücreleri yoktur. Gözün bu bölgesi üzerine düşen görüntüleri alamadığı için kör nokta adını alır. Burada tek kat dizilmiş epitel hücrelerinden yapılmıştır. Retinanın arkada, ortada sığ bir çukurluğu vardır. Buraya sarı nokta *(makula lutea)* denir. Burası duyu alan yerdir. Sarı olarak görülür. Çünkü burada bulunan hücrelerin sitoplazmaları sarı tanecikler içerir. Ağ tabakada iki tür hücre görülür. Bunlar basil *(cellula optica bacilliformis)* ve

koni *(cellula optica coniformis)* hücreleri adı verilen uzun ve ince görme hücreleri karışık olarak birbirlerine paralel dururlar ve yan yana dizilirler. Işık duyusunu alan bu hücrelerden basil hücreleri renksiz ışınları aldıkları ve karanlıkta görmemezi sağladıkları, koni hücrelerinin ise renkli ışınları aldıkları ve aydınlıkta görmemizi sağladıkları kabul edilmektedir.

Göz küresinin arka tarafındaki retina tabakasının *fovea centralis* denilen çukur kısmında basil hücreleri bulunmaz. Burada koni hücrelerinin sayısı çok fazladır. Burası retinanın en iyi ışık alan ve en iyi görebilen parçasıdır. Dışarıdan gelen ışığın retina üzerine düşmesini sağlayabilmek için ışığı kıran oluşumlar vardır. Bunlar kornea ve lenstir. Lens göz taslağının içerisine sokulan ektorderma parçasından oluşur. İki dış bükey yüzü vardır, ışığı kırar ve kan damarı bulunmaz. Gençlerde göz merceği yumuşak ve esnektir. Yaşlılarda giderek sertleşir ve bulanıklaşır. Bu zamanda bunun işini gözlük ya da lens yapar. Göz merceği fazla bulanık olduğunda ameliyatla alınabilir. Kornea ve mercek arasındaki boşluk camsı sıvı *sulu humor* denilen bir sıvı ile doludur. Mercek ile retina arasında bulunan daha büyük boşlukta ise daha saydam olan vitröz humor *(humor aquosus)* denilen bir sıvı doludur. Bu sıvılar silli yapı denilen bir organ tarafından salgılanır. Bu sıvıların bulundukları boşluklara *göz kameraları* adı verilir. Sulu humor denilen sıvı bol miktarda albumin içerir.

Gözün ön tarafında iki küçük boşluk daha vardır. Bunlarda ön ve arka oda adını alır. Ön oda göz akının ön parçası olan korneanın arka yüzü ile iris arasındadır. Arka oda irisle göz merceği arasında kalan dar bir boşluktur. Her iki odada da vitröz humor bulunur, bu sıvı belli bir *basınç* altındadır. Buna göz içi basıncı denir. Göz içi basınçının artması durumunda *glokom* denilen hastalık meydana gelir.

Gözyuvarı *(bulbus oculi)* gözevini tamamen doldurmaz. Çevre de biraz aralık kalır. Bu aralık yağ kitlesi ile doludur. Gözevinin hacmi 29 cm küptür. Göz yuvarının hacmi 6.3 cm küptür. Göz yuvarı dışında kalan bu alanı yağ doku doldurur. Böylece bulbus oculi gözevine oturmuş olur. Yaşlılarda ve hastalarda bu yağ kitlesinin bir bölümü erir. O zaman gözyuvarı arkaya kayar ve gözde çökme olur.

Görme olayı: Göz bir fotograf makinasına benzer. Ağ tabaka bu makinanın filmi durumundadır. Göz merceği makinanın merceği yerine geçer.

Göze dışardan gelen ışık sıra ile şu bölümleri geçer.

1. Saydam tabaka (cornea)
2. Ön oda

3. Arka oda
4. Göz merceği (lens)
5. Camsı sıvı

MARMARA ÜNİVERSİTESİ YAYINEVİ

Işık yukarıda sayılan bölümlerden kırılarak geçer. En büyük kırılma göz merceğinde olur. Bu kırılmalarla ağ tabakaya gelen görüntü burada ters olarak şekillenir. Ters görüntü retina hücrelerinden çıkan liflerle beyinde görme merkezine gelir. Görüntü burada düz olarak algılanır.

Görme sırasında ağ tabaka ile göz merceği arasındaki uzaklık değişmez. Uzaklık ayarlaması göz merceği ile göz biçiminde yapılan değişikliklerle sağlanır ve bu ayarlama *göz uyumu* adını alır.

İki optik sinir retinadaki hücrelerden başlayan bir milyon sinir lifi içerir. İki sinirin bir miktar lifi beynin altında çaprazlaşarak karşı tarafa devam ederler. Bu çaprazlama yerine *optik kiasma* denir.

Yardımcı organlar: Gözün yardımcı organları şunlardır.
1. Koruyucu parça,
2. Gözyaşı bezi,
3. Motor parça,

Koruyucu parça: Kaşlar, göz kapakları ve kirpiklerden oluşur. Kaşlar, çok sayıda kıl içeren deriden yapılmış kabartılardır. *Supercilium* da denir. Göz korurlar.

Göz kapakları: Her gözde alt kapak ve üst kapak olmak üzere iki tanedir. İnce deriden yapılmıştır. Kapaklar, içinde bulunan küçük kaslarla kapanırlar. Kapakların dış yüzeyleri deri yapısındadır. Göz yuvarına değen yüzleri yumuşak dokudur. Buraya konjuktiva denir ve bol kan damarı içerir. Bundan dolayı kırmızı renkte görünür. Kapağın duvarı içinde sıvı salgılayan çok küçük bezler vardır. Bu sıvı gözün ön yüzünü temizler ve ıslak tutar, kayganlaştırır. Mikroplara ve toza karşı gözü korur.

Kirpikler: Göz kapaklarının serbest kenarına yerleşmiş 75-150 kıldan ibarettir ve *cilium* adını alır. Bunlarda göze giren toz parçacıklarını tutar.

Gözyaşı bezi (gl. lacrimalis): Gözevinin üst duvarının dışyan tarafından bulunur. Salgıladığı sıvı gözyaşı adını alır. Gözyaşı gözevinin iç köşesindeki gözyaşı kesesinde toplanır. Fazla göz yaşı burada biriktirilir. Gözyaşı buradan ince bir kanalla burun boşluğuna akar. Bu kanala

gözyaşı kanalı denir (Şekil 88). Gözyaşının işlevi gözün ön yüzünü korumak, ıslak ve nemli tutmaktır. Gözün hava ile temas eden ön yüzünü kurumaktan korur. Gözyaşı çok fazla salgılanırsa dışarı akar. Hepsi burun boşluğuna akıtılamaz. Bir günde normal olarak yarım gram gözyaşı üretilir. Ağlama ile göz yaşı akıtan tek canlı insandır.

Motor parça: Gözün motor (çalıştırıcı) parçasını altı göz kası yapar.

Göz kasları: Bir cismi iyi görmek için göz görme doğrultusuna yöneltilir. Yöneltme hareketi başı çevirerek ya da göz kasları ile göz yuvarının yönü değiştirilerek yapılır. Bu nedenle göz kaslarının işlevleri önemlidir. Bir gözde dört tane düz, iki tane eğik uzanan altı adet göz kası bulunur. Bu kaslar çizgili iskelet kaslarıdır. İstemli çalışırlar. Çok küçüktür. Bunlar göz yuvarlağının arkasında bulunan kemikten başlarlar ve önde gözyuvarına yapışırlar. Her kas gözvuvarını bir yana döndürmekle görevlidir (Şekil 87)

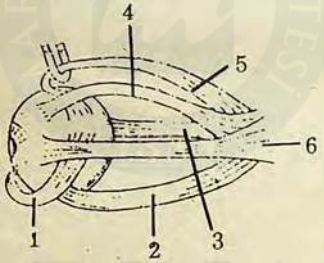

ŞEKİL 87. Göz kasları. 1. M. inferior; 2. M.rectus inferior; 3. M. rectus superior; 5. M. obligues inferior; 5. M. obligues superior; 6. M. rectus lateralis.

Göz Kusuru ve Hastalıkları

Çok bilinen göz hastalıkları (miyop) yakını görme, uzağı görememe, (hipermetrop) uzağı görme, yakını görememe, presbiyopi, astigmat, renk körlüğü ve gece körlüğüdür. Astigmatizm, eşyaları karışık ve düzensiz görmektir. Normal gözde, göz yuvarlağının şekli gelen ışık ışınlarının fovea'da birleşmesini sağlayabilmek için retina ile göz merceği arasında uygun bir uzaklık bulunacak şekilde ayarlanmıştır. Yakını gören bir gözde, göz yuvarlağı çok uzun ve retina göz merceğinden çok uzaktır (Şekil 89 c). Işık ışınları retinaya ulaşmadan birleşir, retinaya ulaştıkları zaman tekrar dağılmış durumdadır. Bu durumda bulanık bir görüntü meydana gelir.

Uzağı gören gözde ise göz yuvarlağı çok kısa ve retina göz

merceğine çok yakın olduğundan ışık ışınları birleşmeden önce retinaya çarpar ve bulanık bir görüntü oluşur. Bu durumlarda iç bükey ve dışbükey mercekler kullanılarak görüntüler netleştirilir (Şekil 89 b).

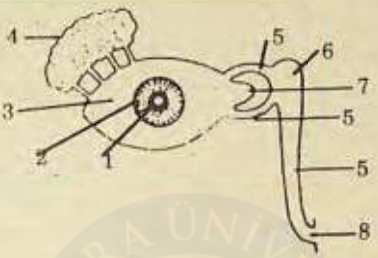

ŞEKİL 88. Gözyaşı bezi. 1. Pupilla; 2. İris; 3. Sklera; 4. Gözyaşı bezi; 5. Gözyaşı kanalı; 6. Gözyaşı kesesi; 7. Karunkula; 8. Burun boşluğu.

Astigmatta ise kornea tabakası farklı düzlemlerde farklı şekilde kavisleşmiştir. Bir düzleme çarpan ışık ışını ile diğer düzlemlere çarpan ışık ışınları birbirlerinden farklı noktalarda retinaya ulaştıklarından şekiller düzensiz ve karışık görülür. Presbiyopi, yaşlanma ile birlikte görme erkinin azalmasıdır.

Göz hastalıkları olarak trahom, konjuktivit, arpacık ve katarakt bilinir. Trahom, göz kapağının irinleşmesi, kızarması ve kalınlaşması ile ortaya çıkar. Konjuktivit, dış etkenlere bağlı olarak konjuktivanın hastalanmasıdır. Arpacık, kirpiklerin diplerinin irinleşmesidir. Katarakt, göz merceğinin dokusunun saydamlığını yitirmesidir. Görme donuklaşır ve giderek azalır.

BURUN

Burun (nasus): Koku duyusu burunla alınır. Solunumu sistemine ait olan organlar arasında bir iş bölümü vardır. Bu organların bazıları oksijen bulunan havayı dış ortamdan alır ve gaz alış verişinin cereyan ettiği organlara iletir. Solunum yolu organları olan bu yapılarda gaz alışverişi cereyan etmez bunların görevi yalnız havayı iletmek ve aynı zamanda denetimden geçirmektir. İnsanda solunum yolları burun delikleri ile başlar ve bundan sonra burun boşlukları, yutak (farinks), ses kutusu (larinks) trake, bronşlar ve alveollar gelir. Solunum yollarında hava süzülür, ısıtılır ve nemlilik derecesi arttırılır. Burun boşluklarının ilk kısmı olan vestibulumda bulunan kıllar, havaya karışmış olan toz parçalarının daha ileriye geçmesine engel olur. Burun deliklerinin daha yukarı kısımlarında hava ısınır ve buraya kadar gelen tozlar herzaman

ıslak olan mukozaya yapışır. Ayrıca burun boşluğunda bulunan koku organları havaya karışan fena kokuları ve zararlı maddelerin varlığını haber vererek kişileri tehlikelerden korur. Burun boşluğunun yolları girintili çıkıntılı olduğundan boşluğun iç yüzü büyür. Burun, kemik ve kıkırdaktan yapılmış olup kas ve deri ile örtülmüştür. Yüzün ortasında öne doğru bir çıkıntı halinde uzamıştır. Bu çıkıntının altı geniş bir boşluktur. Bu boşluğa burun boşluğu *(cavitas nasi)* denir. Burun boşluğu bir sıra epitel hücreleri ile döşelidir. Koku bölgesinde epitel hücreleri arasında koku hücreleri vardır (Şekil 90).

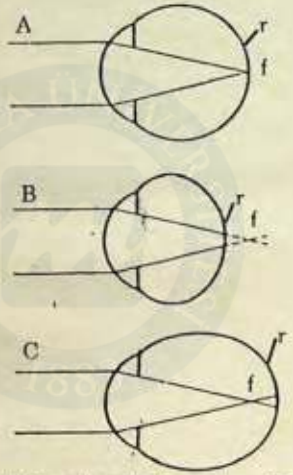

ŞEKİL 89. Miyop ve hipermetrop. A. Normal göz; B. Hipermetrop; C. Miyop göz; r. Retina; f. Işınların odak noktası.

Burun şekli ırka ve şahsa göre değişir. Dış görünüş olarak burun üç yüzlü bir piramide benzer. Piramidin geniş ve simetrik olan iki yüzü burnun yan yüzlerini yapar. Önde birleşerek burun sırtını meydana getirir. Burun sırtının alınla birleşen kısmına *radix nasi* denir. Burun ucu ise *apex nasi* adını alır. Burun delikleri ortada *septi nasi* denilen bir bölme ile birbirinden ayrılır. Burun iskeletinin bir kısmı kemikten bir kısmı ise kıkırdaktan yapılmıştır. Kıkırdak kısmı nefes alırken burun duvarlarının içe doğru çökmesine mani olur. Burun delikleri devamlı olarak açıktır. Ayrıca burun ucunun kıkırdaktan yapılmış olması bu organın dayanıklığı bakımdan önemlidir. Sivri olarak öne doğru uzanan burun ucu kemikten yapılmış olsaydı kırılma tehlikesi daha büyük olurdu. Burun boşluğunda dört kısım vardır. Bunlan önde burun delikleri ile dışa, arkada ise yutağa açılır. Septum nasi kıkırdaktan yapılmıştır. Bu bölme herzaman düz olmaz. Sağa ve sola doğru eğrilikler gösterir. Burun boşluğunun iç yüzü mukoza ile örtülüdür. Mukoza yapı bakımından fark

gösterir. Bu fark burun boşluğunun 2 ayrı ödevi olmasından ileri gelir.

MARMARA ÜNİVERSİTESİ YAYINEVİ

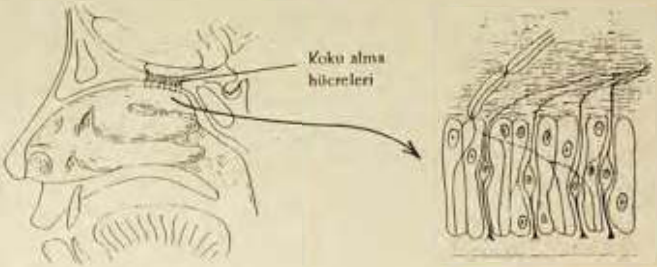

ŞEKİL 90. Burun boşluğundaki epitel hücreleri arasında bulunan koku alma hücreleri.

Bunlardan biri solunum diğeri ise koku almaktır. Mukozanın bazı kısımlarında titrek tüyler vardır. Bu tüylerin hareketleri ile meydana gelen akıntı yutağa doğru yönelir. Bu tüyler arasında müköz salgı yapan bezlerde bulunur. Bunlar burun mukozasını devamlı olarak nemli tutar. Burun boşluğunun etrafında bulunan kemiklerin içinde 4 çift boşluk vardır. Bu boşluklara sinüs paranales denir. Sinüsler burun boşluğuna açılır. Sinüslerin fonksiyonları kafanın ön kısmında bulunan kemiklerin ağırlığını azaltmak ve dengenin sağlanmasını kolaylaştırmaktır.

KULAK

Kulak (auris): Kulakta iki farklı duyu organı olan işitme ve denge organları yer alır. İşitme duyusu sesleri alma ve ayırma duyusudur. Kulak yaşadığımız ortamda çeşitli ses dalgalarını toplayan ve bu dalgaların yarattığı uyarıları alan ve kortikal merkeze ileten bir organdır. Kulak aynı zamanda denge organıdır. Bundan dolayı kulağa işitme ve denge organı denir. Kulak iç, orta ve dış kulak olmak üzere üç kısma ayrılır. Dış ve orta kulak ses dalgalarını toplayan ve kulağın duyuyu alan kısmına ileten oluşumları içerir. Ses duyusunu alan ses hücreleri iç kulakta, *korti* organı adı verilen bir organda bulunur. İç kulakta bulunan diğer organlar denge ile ilgilidir.

Dış kulak (auris externa): Sayvan adı verilen kulak kepçesi ve dış kulak yolu olmak üzere 2 parçadan yapılmıştır. Kulak kepçesi huni şeklinde kıvrılmış birçok girinti ve çıkıntı içeren yaprak biçiminde bir organdır. Kıkırdaktan yapılmıştır. Sadece kulağın alt ucunu yapan kulak memesi denilen kısımda kıkırdak bulunmaz. Kıkırdağın her tarafı ince yassı epitel ile örtülmüştür. Kulak kepçesi ortamdan gelen ses dalga-

larını toplar. Ortasında bulunan dış kulak yolu ile devam eder. Bu yolun sonunda bir çukur vardır. Bu çukurun önünde *tragus* denilen bir çıkıntı bulunur. Dış kulak yolu yaklaşık 2.5-3 cm uzunluğundadır ve düz değildir. S harfi şeklinde hafifce kıvrılmıştır. Dış kulak yolunun sonunda *timpan* denilen kulak zarı bulunur. Dış kulak yolu da ince bir deri ile örtülmüştür. Bu deri kulak zarı üzerinde iyice incelir. Deri üzerinde yağ bezleri ve apoksin bezler bulunur. *Serumen* denilen kulak kiri ölü epitel hücrelerinin, yağ bezlerinin salgısı ile karışmasından meydana gelir. Apoksin bezinin salgısı ile sulandırılır ve bu şekilde dış kulak yolunun tıkanması önlenir. Bu yolun kıkırdak parçası üzerinde *tragi* adı verilen kıllar bulunur.

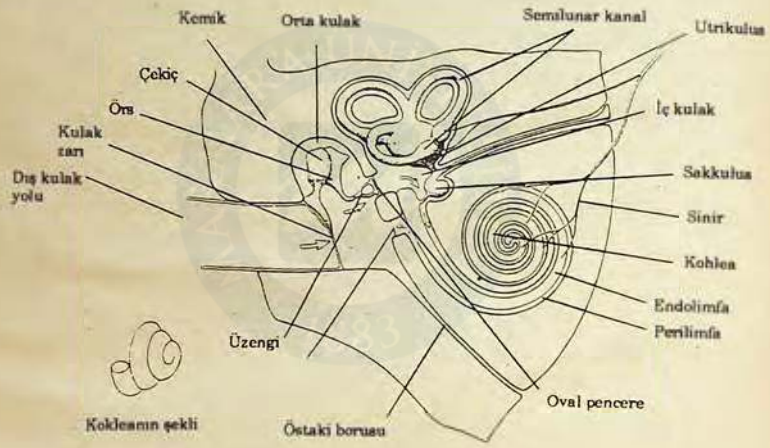

ŞEKİL 91. Kulaktan kesit

Kulak zarı (membrana tympani): Uzunluğu 10 mm, genişliği 8.5 mm hafif oval biçimde bir zardır. Dıştan içe, yukarıdan aşağıya doğru eğiktir. Bu zar iki parçaya ayrılmıştır. Kulak zarının dış yüzü epidermis iç yüzü ise mukoza ile örtülmüştür. İki tabaka arasında bağ dokudan yapılmış bir kısım daha vardır.

Orta kulak (auris media): İç yüzeyi mukoza ile örtülüdür. Hava bulunduran boşluklardan meydana gelir. Kulak zarı ile dış kulaktan ayrılmıştır. Diğer taraftan yutak ile bağlantılıdır. Orta kulak üç kısma ayrılmıştır. Orta kulağın üst kısmında ufak kemikler vardır. Bu kemikler birbirlerine az oynar eklemlerle bağlanmışlardır. Küçük kemiklerden

meydana gelen bu zincir kulak zarının meydana getirdiği titreşimleri iç kulakta bulunan ve perilimfa denilen sıvıya dolayısıyla duyu alan hücrelere iletir. Bu kemikcikler çekiç *(malleus)*, örs *(incus)* ve üzengi *(stapes)* adını alırlar. Çekiç kemiği en büyüğüdür. Üç parçalı ve iki çıkıntılıdır. Kulak zarı ile bitişiktir. Örs kemiği iki köklü dişe benzer, Üzengi kemiği ise, iki parçalıdır. İç kulağa açılan delikteki zarla bitişiktir. Buna *oval pencere* adı verilir (Şekil 91). Bu kemikler zarın titreşimleri ile harekete geçerler. Kulak zarı dışardan gelen ses dalgalarının basıncı ile dışa doğru itilir. Bu arada perilimfa harekete geçer. Ayrıca burada kulak zarının ve kemiklerin hareketini sağlayan kaslarda bulunur. Kaslar kasılınca kulak zarı gerilir. Bu gerilme kulak zarının ses dalgalarına karşı hassasiyetini arttırır. Östaki borusu kulak zarı boşluğunu yutağa bağlayan yoldur. Yutağın ucunda bir kapak bulunur. Bu kulak zarı boşluğundaki hava basıncının dışardaki atmosfer basıncı ile aynı kalmasını sağlar. Uzunluğu 3.5-4 cm kadardır. Östaki borusu çoğunlukla kapalıdır. Bu durum işitme olayının meydana gelmesi bakımından çok önemlidir. Aksi taktirde ses dalgaları kulak zarı ve kemikler üzerinde etkili olur. Ses uyarılarının normal iletimi bozulur. Borunun zaman zaman açılması atmosfer basıncı ile kulak zarı boşluğundaki basıncın aynı kalması bakımından önemlidir. Östaki borusu biraz kapalı kalınca kulak zarı boşluğundaki hava kısmen resorbe olur ve basınç düşer. Boşluktaki basıncın etkisi ile kulak zarı fazla içeri çöker. Bu durumda medulla oblongataya uyarı yapar. Tükürük salgısını arttırmak suretiyle yutma hareketlerinin meydana gelmesine neden olur. Atmosfer basıncı çok kısa bir zamanda değiştiği taktirde basınç ayırımı sonucunda meydana gelen arazlar daha fazla görülür. Örneğin uçağın birdenbire yükselmesi ve inmesi sonucunda basınç ayırımı birden fazlalaşır. Kulak zarının fazla gerilmesi ağrılara neden olur. Bu durumu önlemek için devamlı olarak yutma hareketi yapmak gerekir.

İç kulak (auris interna): Temporal (şakak kemiği) kemiğin piramis denilen parçasının içinde bulunur. Hem ses duyusunu hemde baş ve gövdede meydana gelen duyuları alan özel duyu hücrelerini içerir. İç kulak çeşitli yönde uzanan karmaşık bir şekle sahiptir. Buna labirentte denir. İç kulakta iki labirent vardır. 1. Zar labirent; 2. Kemik labirent.

Kemik labirent: Üç parçadan oluşur. 1. Kohlea; 2. Vestibulum; 3. Yarım daire kanalları *(canalis semicircularis)*.

Kohlea helezon gibi kıvrım yapmış bir kanaldır (Şekil 91). Eğer kohleanın helezonları açılırsa, birbirinden ince zarlarla ayrılan ve tepede bir nokta oluşturan üç kanaldan meydana geldiği görülür. Bu kanallar vestibular kanal, kohlea kanal ve timpanik kanal adını alırlar. Oval

pencere vestibular kanalın tabanına bağlıdır. Timpanik kanalın tabanında orta kulağa açılan zarla örülü bir delik vardır. Buna da yuvarlak pencere denir. Bu iki kanal kohleanın tepe kısmında birbirleriyle birleşirler ve iç kısımları perilimfa denilen bir sıvı ile doludur. İki kanal arasında bulunan kohlear kanal gerçek işitme organı olan korti organını taşır. Her korti organı yaklaşık olarak 24000 adet tüy hücresi içerir. Tüy hücrelerinin üzeri tektoryal zar denilen diğer bir zar ile örtülüdür. Bu zarın bir ucu tüy hücrelerinin yer aldığı zar üzerine bitişik, diğer ucu serbesttir. Tüy hücreleri duyma sinirlerinin liflerindeki impulsları başlatır. Vestibül kohlea ile yarım daire kanalları arasında bulunur. Ve bir oval boşluğa sahiptir. Yarım daire kanalları ön, arka ve yan olmak üzere üç tanedir. Her biri birbirine dikey durur. Zar labirent, kemik labirentin içinde bulunur. Ona benzer fakat daha küçüktür. Zar labirentin duvarları sıkı bağ dokudan yapılmıştır.

Yarımdaire kanalları ve vestibülün her iki zar keseciklerinin iç yüzlerinde özel yapılar vardır. Bunlar *sakkulus* ve *utrikulustur*. Makula ve krista adını alan bu yapılar duyusal hücreler içerirler. İçleri endolenf ile doludur. Ve perilimfa üzerinde yüzerler. Bu yapıların harabiyeti, denge duyusunun büyük ölçüde kaybedilmesine neden olur. Utrikulus ve sakkalus küçük hassas tüy hücreleri ile örtülü ve içi boş keseciklerdir. Kalsiyum karbonattan yapılmış *otolit* denen küçük kulak taşlarını taşırlar. Yerçekimi otolitlerin tüy hücrelerini bastırmasının ve onların tabanındaki duyarlı sinir lifleri kanalı ile beyne impuls göndermesini teşvik eder. Bu aygıt gövdenin hareketlerini ve vücudun dengesini algılar.

İşitme-denge siniri bu şekilde ve denge sinirlerinin yanyana gelerek bir sinir yapmaları ile oluşur.

İşitme: Havanın titreşimlerine ses denir. Bir sesin işitilmesi için önce ses dalgalarının ses kanalına gelmesi ve kulak zarını titreştirmesi gerekir. Bu titreşimler orta kulaktaki çekiç, örs ve üzengi kemiğine gelir. Üzengi kemiğinin ayak konan yeri oval pencereye dayanır. Pencereyi yapan zar, titreşimlerin perilenfe geçmesini sağlar. Perilenfin titreşimleri kohleanın zar duvarını etkiler. Basınç dalgaları kanallardaki zarlara doğru baskı yapar. Daha sonra endolinfada titreşimler meydana gelir. Bu titreşimler korti organdaki tüylere ulaşır. Buradan tüy hücrelerinin tabanında yer alan sinirlere gelir.

Korti organının titreşimleri kohlear sinirin uçlarında uyartılar meydana getirir. Bu ayırtılar işitme ve denge siniri ile temporal loptaki beyin korteksinde bulunan işitme merkezine götürülür ve algılanır.

MARMARA ÜNİVERSİTESİ YAYINEVİ

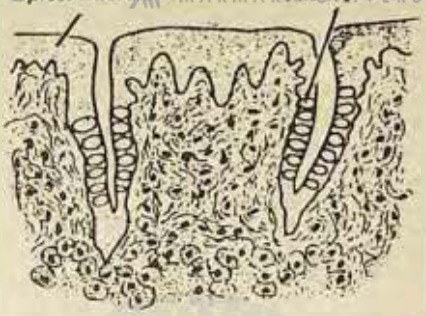

ŞEKİL 92. Dilin üst yüzeyinden alınan kesit.

Korti organının spinal laminası ince telciklerden oluşur. Telciklerin uzunlukları farklıdır ve gergindir. Bunların ayrı seslere karşı akort oldukları zannedilmektedir. Yüksek perdeli sesler kısa fibrilleri titreştirir. Alçak perdeliler ise uzun telcikleri titreştirir. Sonuçta değişik perdede sesler ortaya çıkar.

Denge: Vücudun duruşu ve duruş değişiklikleri çeşitli duyu organlarınca alınır. Bunlar görme ve dokunma reseptörleri ve proprioseptörlerdir.

Denge aygıtı denge ve hareket duyuları üretiminde önemli parçadır. Denge aygıtı reseptörleri vücudun duruşundaki değişmeleri alır. Bu reseptörler vestibül ile yarımadaire kanallarındaki zarsı kesecikler içinde gömülüdür. Başın duruşundaki ve hareketin hızındaki değişmeler endolenf basıncında görülür. Bunlar makula ve kristada bulunan duyu hücreleri üzerinde etkili olurlar. Üretilen uyartılar önce vestibül sinirle daha sonra işitme-denge siniri ile beyne iletilir. Beynin korteksindeki denge merkezinde bulunan ve vücudun duruşuna ait duyulama merkezlerinde meydana gelir.

DİL

Dil (lingua): Tat duyusu dilde bulunan ve damağın arka kısımlarında yer alan tat tomurcukları tarafından alınır. Tat tomurcuğu dilin dışında seyrek olarak yumuşak damak, gırtlak ve yutak duvarında olabilir.

Dilin üst yüzü çok katlı yassı epitel hücreleri ile döşelidir. Bu

hücreler arasında küçük torbamsı ve çok sayıda hücre kümeleri bulunur. Bunlara papilla adı verilir. Bunlar dilin alt yüzeyinde bulunmaz. Hücre kümelerine tat tomurcukları adı verilir (Şekil 92.).



ŞEKİL 93. Tat tomurcuğundan enine kesit ve dildeki çeşitli tat merkezleri.

Her tat tomurcuğu içinde 10-20 adet tat hücresi vardır. Hücrelerin yüzeyinde ince tüysü uzantılar görülür. Ağıza alınan besinler tükürük yardımı ile eriyik haline getirilir. Eriyik tüysü hücre uzantılarına değer. Bu şekilde uyartı liflerle beyindeki tat alma merkezine götürülür. Burada algılanır. Dört türlü ana tat duygusu vardır. Bunlar; acı, ekşi, tuzlu ve tatlıdır (Şekil 93). Bu tatlara karşı duyarlılık dilin belirli bölgelerinde sınırlanmıştır. Tad ayırtedebilme işlemi karmaşıktır.

Dilin şeklini iç kaslar verir. Bu kaslardan boyuna ve enine uzananlar dilin şeklini verirler ve ayrıca seslerin çıkarılmasında da yardımcı olurlar.

Dilin ön bölümündeki tat hücrelerinden çıkan lifler 7. kafa sinirine, dilin arka bölümündeki hücrelerden çıkan lifler 9. kafa sinirine katılırlar. Bu iki sinir alınan uyarıları beyindeki tat merkezine götürür. Dilin ağrı ve dokunma duyusu 5. kafa siniri ile alınır. Dil kaslarını çalıştıran sinir 12. kafa sinirdir.

Dilin işlevleri şunlardır; 1. Motor işlevi, a-konuşma ve yutma, b-çiğneme; 2. Duyu işlevi, a-tat alma,, b-dokumadır.

DERİ

Deri (cutis): Vücudumuzun dışını örten derinin erişkin bir kişide yüzey alanı yaklaşık olarak 1.5 m2

dir. Derinin kalınlığı 1-4 mm arasında değişir. En ince deri göz kapaklarında en kalın ise ayak tabanında bulunur.

Deri vücut için önemli bir organıdır.

Derinin yapısı:
1. Üst deri (epidermis)
2. Alt deri, (dermis-corium)
a) Ter bezleri
b) Yağ bezleri
c) Sinir ucları
d) Kan ve lenf damarları
e) Düz kaslar
3. Ekler: Tırnaklar ve kıllar

Deri, dokunma duyusunu alan canlı bir organdır. Ayrıca:
a) Dokunma, ısı, ağrı ve basınç duyuları,
b) Vücut ısısını ayarlamak,
c) Solunuma ve boşaltmaya yardımcı olmak,
e) Vücudu dış etkilerden ve mikroplardan korumak,
f) Kıl ve tırnakları geliştirmek gibi başka işlevleride bulunur.

Üst deri (epidermis): Çok katlı yassı epitel hüocrelerden yapılmıştır. Burada kan damarları bulunmaz. Beslenmesi altderi tabakasındaki kılcal damarlardan olur.

Yüzeyinde ölü epitel hücreleri bulunur. Bu hücreler sürekli olarak döküldüklerinden yerine alttan gelen yeni hücreler doldurur. Epidermisin en alt hücreleri mitoz bölünme ile çoğalır. Alt hücrelerin yaptığı hücre sırasına doğurucu tabaka adı verilir. Üst deri içinde *melanosit* denilen hücreler vardır. Bu hücrelerin sitoplazmaları içinde renkli taneciker bulunur. Derinin rengi bu tanecikler tarafından verilir (Şekil 94).

Alt deri (dermis): Bu tabaka daha kalındır. Düzensiz, sıkı bağ dokudan yapılmıştır. Bol elastik ve kollagen lifler içerir. Buraya gerçek deri adı da verilir. Dermis lenf ve kapiller damarları içerir. Ayrıca düz kas hücreleri, sinirler, dokunma cisimcikleri, ter ve yağ bezleri, kıl kökleri ve yağ kitleleri de bulunur. Düz kas hücreleri kıl köklerine yapışır ve bunlarda kılın hareketini sağlar. Dokunma cisimcikleri derinin üst tarafında yer alır. Dokunma cisimcikleri duyu sinirlerinin liflerinin birbirleri ile karışık ağ yapmaları ile oluşur. Dokunma, ağrı gibi duyuları alır (Şekil 94).

Derialtı (hypodermis): Derinin altında bulunan bir tabakadır.

Gevşek bağ dokudan yapılmıştır. Derinin hareketine izin verir. Bazı bölgeler yağ dokudan zengindir ve kalındır. Kadınlarda bu tabaka erkeklere göre daha fazla yağ doku içerir. Göz kapaklarında, kulak kepçelerinde ve seks organlarında yağ bulunmaz.

Derialtı ve deri içi enjeksiyon: Derinin altında emilim kas içine nazaran daha yavaş olur. Verilecek ilâç 1 mm yada daha az olmalıdır. Deri tutulduğu yerden hafifce katlanarak alınır ve iğne sokulur. Deri içi *(intrakutan)*, derialtı *(subkutan)* enjeksiyon uygulanır. Enjeksiyonun uygulandığı yerde büyük kan damarları ve sinirlerin olmamasına dikkat edilmelidir. Kolun arka dışyan yüzü ile uyluğun dışyan yüzü subkutan enjeksiyon için en uygun yerlerdir.

Deri ekleri: Bunlar tırnaklar ve kıllardır.

Kıllar (pilus): Deriyi örterler. Avuçiçi, ayak tabanı ve vücudun bazı yerlerinde bulunmaz. Gövde, üst yan ve alt yanlar ince tüylerle örtülüdür. Kirpik ve kas kılları kısa ve sık, baş, koltukaltı ve apışarası ile erkeklerde ayrıca yüz derisinde bulunan kıllar ise uzun kıllardır. Kılın rengini pigmentler verir. Yaşlandıkca kıllar pigmentlerini yitirdiklerinden beyazlaşırlar.

Bir kılın kök ve sap kısmı bulunur. Sap derinin dışında kök ise derinin içindedir. Kıl köküne kıl soğanı (follikül) adı verilir. Kıl keratinize olmuş deri epitel hücrelerinin değişmesiyle oluşur. Fakat kıl hücreleri keratin içermez. Kıl, kıl soğanından gelişir. Kıl kökü, bağ doku ve deri epitelinden oluşan kıl torbası tarafından kuşatılır. Yağ bezlerinin kanalları buraya açılır. Kıl köküne düz kas telleri bağlanmıştır. Bu teller kasıldığı zaman kıllar dikleşir. Kıllar deri yüzeyine hafif eğik dururlar (Şekil 94).

Tırnak (unguis): Sert boynuzsu ve yanlardan hafif bükülü plaklardır. Bunlar koruma işlevinde bulunurlar. Bir tırnak kök, gövde ve serbest kenara sahiptir. Tırnağın kök ve gövdesi tırnak yatağındadır. Tırnak yatağı derisi bol kan ve duyusal sinir uçları ile kaplıdır. Kök ve gövdenin yanları deri katlantısı ile çevrilidir. Tırnak yaşam boyu devamlı olarak büyür. Kök bölgesindeki epidermisin en altta bulunan ve bol mitoz gösteren hücrelerinden gelişir. Tırnaklar günde 0.1 mm uzar.

Deri bezleri: Deride çok sayıda bez bulunur. Deri ayrıca ter bezleri de içerir.

Yağ bezleri: Yağ bezleri özel hücre kümelerinden oluşur. Yağ bezlerinin birkaçı birleşir ve kıl köküne açılır. Alt deride bulunur. Bazı yağ

bezleri doğrudan deri üzerine açılır. Bu bezler avuç içi ve ayak tabanında çok bulunur. *Sebum* denilen yağsı bir salgı çıkarırlar. Salgılama yaşla azalır. Deri ve kıllar kururlar.

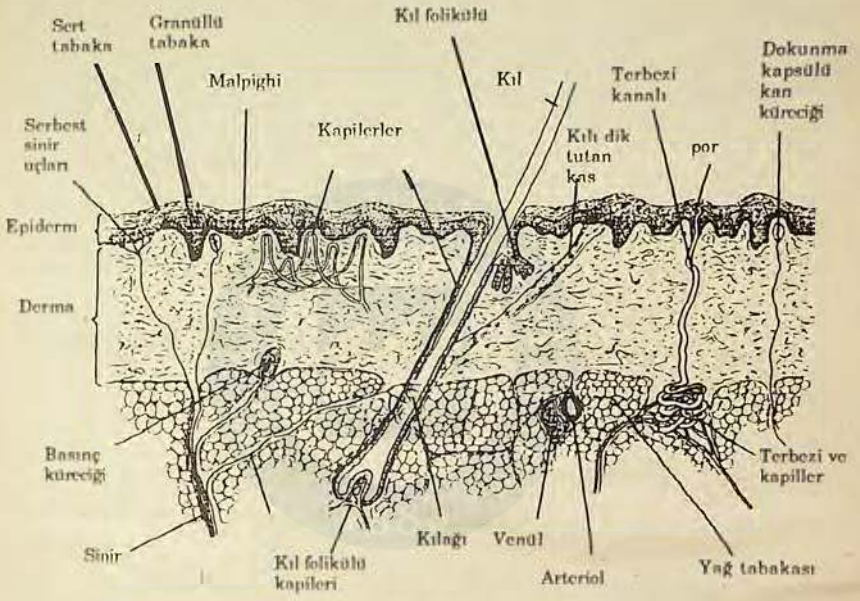

ŞEKİL 94. Deriden boyuna kesit

Ter bezlerik: Alt deri ve deri altı tabakalarda bulunur. Hücreleri halkalı bir diziliş gösterirler. Her bezin salgı kanalı üst deriye bir delikle açılır. Koltuk altında, dudakların üst yüzünde, avuç içinde, ayak tabanında ve üreme organlarının çevresinde çok olurlar. Bir insanda iki milyona yakın ter bezi bulunur.

Ter; su, tuzlar, üre ve diğer bazı maddeleri içerir. Ortalama 24 saatte 500-600 ml ter salgılanır. Sıcak havada çalışan bir insanın günlük ter miktarı 15 litreyi bulur.

Koltuk altı ve dış üreme organlarının derilerinde ter bezlerine benzer özel bezler bulunur. Bunlar özel kokulu bir madde salgılar.

Meme bezi. Derinin büyük çapta genişlemiş ve değişime uğramış ter bezidir. 3-6 kostalar arası düzleme yerleşmiş yarım küre benzeri iki

MARMARA ÜNİVERSİTESİ YAYINEVİ

Derisel duyu : Deride çok sayıda reseptör bulunur. Bunlar duyusal sinir uçlarıdır. Ağrı, sıcak, soğuk ve dokunma reseptörleri olarak ayrılırlar. Ağrı reseptörlerinin uyarılmasıyla oluşan uyartılar duyusal sinirlerle beyine götürülür. Ağrı duyusu beyinde ortaya çıkar ve çok önemlidir. Ağrı reseptörlerinin uyarılmasıyla bazı refleks değişmeler olur. Adrenalin salınması artar kan basıncı yükselir. Bazı maddeler ağrı reseptörlerinin duyulmasını ortadan kaldırır. Bu özelliklerinden ötürü bu maddeler cerrahi girişimler sonrasında kullanılır.

Isı reseptörleri sıcak ve soğuk duyuları alır. Bu reseptörler deride düzensiz dağılmışlardır. Bunlar uyarıldıklarında refleksle kan damarları boşluklarında değişmeler olur. Sıcak etkisinde genişler soğuk etkisinde daralır. O nedenle vücut ısısının miktarı dışa ısı verilmesiyle değişir ve ayarlanır. Dokunma reseptörleri deri üzerindeki basıncı ve temas alırlar. Bunlarla maddelerin şekli, ölçüsü ve sertliği hakkında bilgi edinilir ve gözlem yapılır. Dokunma reseptörleri vücutta eşit olarak dağılmamıştır. Özellikle parmak uclarında, avuçiçi derisinde ve dil ucunda bol olarak bulunur (Şekil 95).

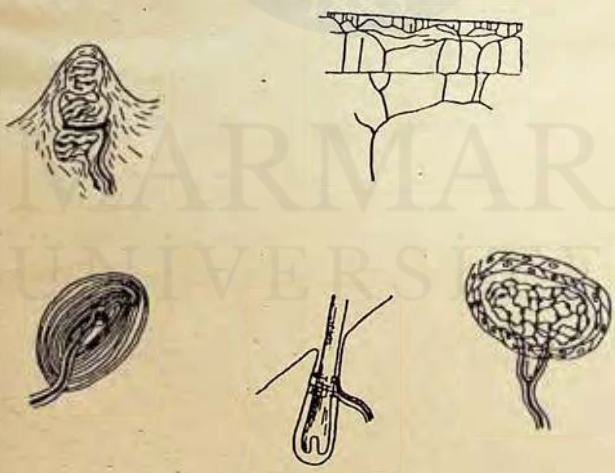

ŞEKİL 95. Deri reseptörleri, ayrı tipler.

MARMARA ÜNİVERSİTESİ YAYINEVİ

KAYNAKLAR

1. Bara, G., **İnsan Biyolojisi Ders Notları.** *Fen Fak. Basımevi. İstanbul, 1982.*
2. Başaran, N., **Tıbbi Genetik**, *Bilim Teknik Yayınevi, 1985.*
3. Deniz, E., **Tıbbi Biyoloji,** *Bizim Büro Basımevi, 1984.*
4. Erbengi, T., **Histoloji,** *Beta yayınları, 1984.*
5. **Genel Biyoloji,** *Devlet Kitapları 240: 8, 1984.*
6. Guyton, A.C., *Fizyoloji, Güven Kitabevi, 1978.*
7. Harcourt, Brace and Company; **Exploring Biology.** *1954.*
8. Karol, S., **Hücre Biyolojisi,** *Ankara Üniversitesi yayınları, 1988*
9. Kimball, J.W., **Biology** *(1975)*
10. Mackean, D.G., **Introduction to Biology,** *1969.*
11. Noyan, A., **Fizyoloji Ders Kitabı,** *Anadolu Üniversitesi Yayınları, No. 2, 1983.*
12. Odar, V.İ., **Anatomi I,** *Yeni Desen Ticaret Lt. Şti. 1975.*
13. Odar, V.İ., **Anatomi II,** *Elif Ofset Matbaacılık, 1975.*
14. Sencer, E., **Beslenme ve Diyet,** *Bayda İst. Tıp Fak. Vakfı, 1983.*
15. Silbernagl, S., Despopulos, A., **Renkli Fizyoloji Atlası** *Arkadaş Tıp Kitapları, 1985.*
16. Tahir, H., **Anatomi ve Fizyoloji,** *Hatipoglu Yayınevi, 1987.*
17. Thorn, A., Braunwarld., Isselbacherk., Petersdorf., **Principles of Internal Medicine,** *Mc Graw-Hill Kogakusha, 1977.*
18. Turfener, **M. Diş Morfolojisi ve Oklüzyon** *İ.Ü. Diş Hekimliği, 1986.*
19. Yenerman, M., **Genel Patoloji I,** *İst. Üniv. Tıp Fak. 1986.*
20. Yenson, M., **İnsan Biokimyası,** *Çeliker Matbaacılık, 1981.*

MARMARA ÜNİVERSİTESİ YAYINEVİ

MARMARA ÜNİVERSİTESİ 1883

ISBN 975 - 400 - 019 - 0

Marmara Üniversitesi
Teknik Eğitim Fakültesi
Döner Sermaye İşletmesi
Matbaa Biriminde Basılmıştır.

İstanbul - 1990