

# Renal Transplantasyon Sonrası Takrolimus ile İndüklenen Bilateral Optik Nöropati: Olgu Sunumu ve Literatür Taraması

## Tacrolimus Induced Bilateral Optic Neuropathy After Renal Transplantation: Case Report and Literature Review

Berru YARGI<sup>a</sup>, Semra AKKAYA TURHAN<sup>a</sup>, Muhsin ERASLAN<sup>a</sup>

<sup>a</sup>Marmara Üniversitesi Tıp Fakültesi, Göz Hastalıkları ABD, İstanbul, TÜRKİYE

Bu çalışma, TOD 51. Ulusal Kongresi (25-29 Ekim, Antalya)'nde poster olarak sunulmuştur.

**ÖZET** Renal transplantasyon sonrası takrolimus kullanan hastada gelişen bilateral optik nöropati ve tek taraflı işitme kaybı olgusu literatür eşliğinde incelenmiştir. Elli yedi yaşındaki erkek hasta, 15 gündür olan her 2 gözde bulanık görme ve 1 aydır olan sağ kulakta işitme kaybı şikâyetiyle başvurdu. Yirmi yıldır, böbrek nakli sonrası takrolimus kullandığı öğrenildi. Oftalmolojik muayenesinde görme keskinliği (GK) ondalık cinsinden sağda tashihli 0,2, solda ise ışık hissi seviyesindeydi. Solda afferent pupilla defekti olan hastanın yapılan fundus incelemesinde her 2 optik disk soluktu. Nonarteritik iskemik optik nöropati ön tanısıyla 1 gr/gün intravenöz (IV) pulse metilprednizolon tedavisi önerildi. Takrolimus kesilerek everolimus başlandı. Birinci hafta muayenesinde GK 0,2/30 cmps olan hastanın işitme testinde ise kısmi iyileşme görüldü. Sonuç olarak, takrolimus iyi tolere edilen bir immünespresif ajan olmasına rağmen görme kaybı oldukça ciddi bir komplikasyondur. Kalsinörin inhibitörü kullanan hastalarda görme kaybı, işitme kaybı gibi semptomlar geliştiğinde, ilacın kesilmesi ve uygun hastalarda sistemik steroid tedavisi uygulanması, semptomlarda bir miktar iyileşme sağlayabilir.

**ABSTRACT** A case of tacrolimus induced bilateral optic-neuropathy and unilateral hearing-loss after renal transplantation has been studied with the review of literature. A 57-year-old male patient presented with 15-day blurred vision in both eyes and 1-month hearing-loss in the right-ear. He has been using tacrolimus for 20-years after renal transplantation. The visual acuity was 0.2 decimal in the right-eye and light perception in the left-eye. The relative afferent pupillary defect was noted in the left-eye. Both optic discs were pale. Ischemic optic neuropathy was diagnosed and planned 1g/day pulse methylprednisolone treatment and tacrolimus was switched to everolimus. Visual acuity was 0.2/30 cm counting fingers at the 1st-week. Partial improvement was observed in the hearing test. Although tacrolimus is a well-tolerated immunosuppressive-agent, vision-loss is a serious complication. When symptoms such as vision-loss, hearing-loss develop in patients who use calcineurin inhibitors, discontinuation of the drug and administration of systemic steroids may provide some improvement.

**Anahtar Kelimeler:** Optik nöropati; nörosensöriyel işitme kaybı; takrolimus; renal transplantasyon

**Keywords:** Optic neuropathy; neurosensory hearing loss; tacrolimus; renal transplantation

Takrolimus (FK 506, Prograf; Fujisawa ABD, Inc, Deerfield, Illinois), greft reddinden sorumlu tutulan sitotoksik T-hücresi gelişimini ve sitokinlerin sentezini bloke eden güçlü ve etkili bir immünespresif ajandır.<sup>1</sup> Takrolimus, iyi tolere edilen bir immünespresif olmasına rağmen görme kaybı oldukça nadir

ancak ciddi bir komplikasyondur.<sup>2</sup> Literatürde, takrolimus ilişkili görme kaybı vakaları bildirilmiş olsa da nedeni net olarak bilinmemektedir. Renal transplantasyon sonrası rejeksiyon tedavisinde kullanılan takrolimusa bağlı gelişen bilateral görme kaybı ve tek taraflı işitme kaybıyla başvuran bir olgu anlatılmıştır.

**Correspondence:** Berru YARGI

Marmara Üniversitesi Tıp Fakültesi, Göz Hastalıkları ABD, İstanbul, TÜRKİYE

**E-mail:** byargi@hotmail.com

Peer review under responsibility of Türkiye Klinikleri Journal of Ophthalmology.

**Received:** 21 Jun 2020

**Received in revised form:** 31 Aug 2020

**Accepted:** 04 Sep 2020

**Available online:** 18 Nov 2020

2146-9008 / Copyright © 2020 by Türkiye Klinikleri. This is an open access article under the CC BY-NC-ND license (<http://creativecommons.org/licenses/by-nc-nd/4.0/>).



## OLGU SUNUMU

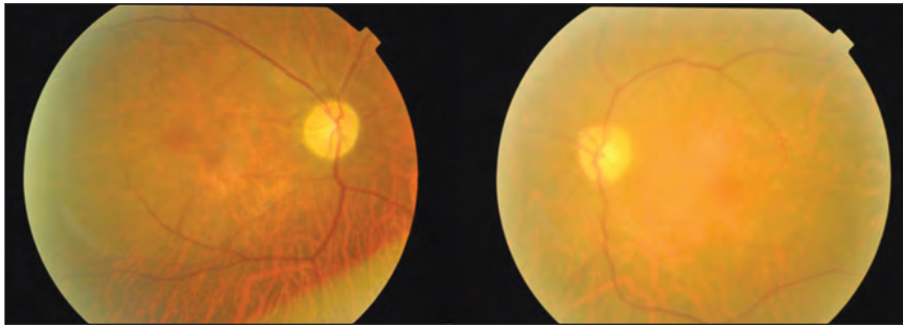
Elli yedi yaşındaki erkek hasta, Haziran 2017 tarihinde 15 gündür devam eden ve her 2 gözde bulanık görme şikâyetiyle tarafımıza başvurdu. Hastanın öyküsünden, 1997 yılında nefrolitiazis ve hipertansiyona sekonder kronik böbrek yetersizliği nedeniyle renal transplantasyon sonrası kan takrolimus düzeyi 5 ng/mL olacak şekilde takrolimus alan hastaya 3 ay önce kronik rejeksiyon nedeniyle replantasyon yapıldığı ve kan takrolimus düzeyi 10 ng/mL (hedef doz 5-15 ng/mL) olacak şekilde yüksek doz takrolimus başlandığı öğrenildi. Bir ay önce sağ kulakta işitme kaybı geliştiğini bildiren hastanın 2 haftadır bilateral az görme şikâyeti ortaya çıkmıştı.

Hastanın alınan anamnezinde bilinen bir sistemik hastalığı, ateş, kilo kaybı, çene kladikasyonu, diplopsi yoktu. Nörolojik muayenesi doğal olarak değerlendirildi. Hemogram ve biyokimya tetkikleri normal olan hastanın; sedimentasyon, C-reaktif protein, vitamin B<sub>12</sub>, folik asit düzeyleri, koagülasyon testleri ve romatolojik belirteçleri de normal sınırlarda bulundu. Aldığı diğer ajanlar (valgansiklovir, mikofenolik asit, trimetoprim+sülfametoksazol) nörotoksitesiteyle ilişkili bulunmadı. Sigara ve alkol kullanımı yoktu. Dış merkezde çekilen kraniyal-orbita manyetik rezonans görüntüleme (MRG) sonucu normal olan hastanın yapılan oftalmolojik muayenesinde GK'si ondalık cinsinden sağ gözde tashihli 0,2, sol gözde ise ışık hissi seviyesindeydi. Solda afferent pupilla defekti mevcut olan hastanın, göz içi basınçları aplanasyon tonometresiyle ölçülerek; sağ gözde 18 mmHg, sol gözde 16 mmHg olarak kaydedildi. Pakimetri değerleri sağ ve sol gözde sırasıyla 537 mikron (µm) ve 544 µm idi. Ön

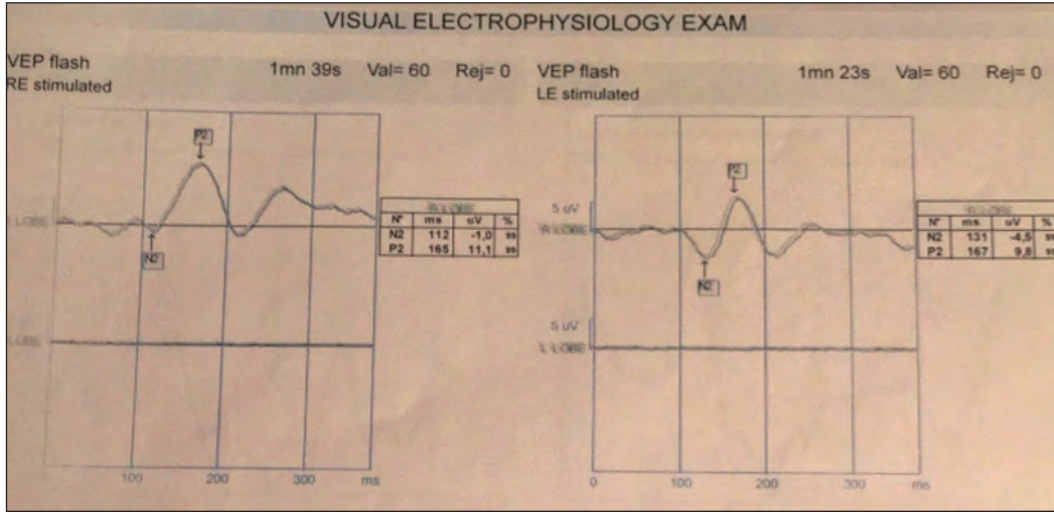
segment muayenesi doğaldı. Fundus incelemesinde her 2 optik disk soluk görünümde idi (Resim 1). Optik koherens tomografisinde herhangi bir patoloji izlenmeyen hastanın retina sinir lifi tabakası (RSLT) incelemesi sağ gözde ortalama RSLT değeri 81±9,47 µm, üst yarı 93 µm, alt yarı 68 µm, temporal 67 µm, superior 120 µm, nazal 47 µm, inferior 89 µm; sol gözde ise ortalama RSLT değeri 56±7,69 µm, üst yarı 55 µm, alt yarı 58 µm, temporal 48 µm, superior 63 µm, nazal 39 µm, inferior 75 µm idi.

Görsel uyarı verilerek yapılan, görsel uyarılmış potansiyel testinde latanslar uzamış (Resim 2), görme alanında ise sonuçlar generalize depresyon (Resim 3) ile uyumluydu. Bu bulgular ışığında, nonarteritik iskemik optik nöropati ön tanısıyla 3 gün 1 gr IV pulse metilprednizolon tedavisi önerildi. Ayrıca takipli olduğu nefroloji biriminin önerisiyle iskemik optik atrofi yaptığı daha önce bildirilmiş olan takrolimus kesilerek everolimus (Certican; Novartis, Basel, İsviçre) başlandı.

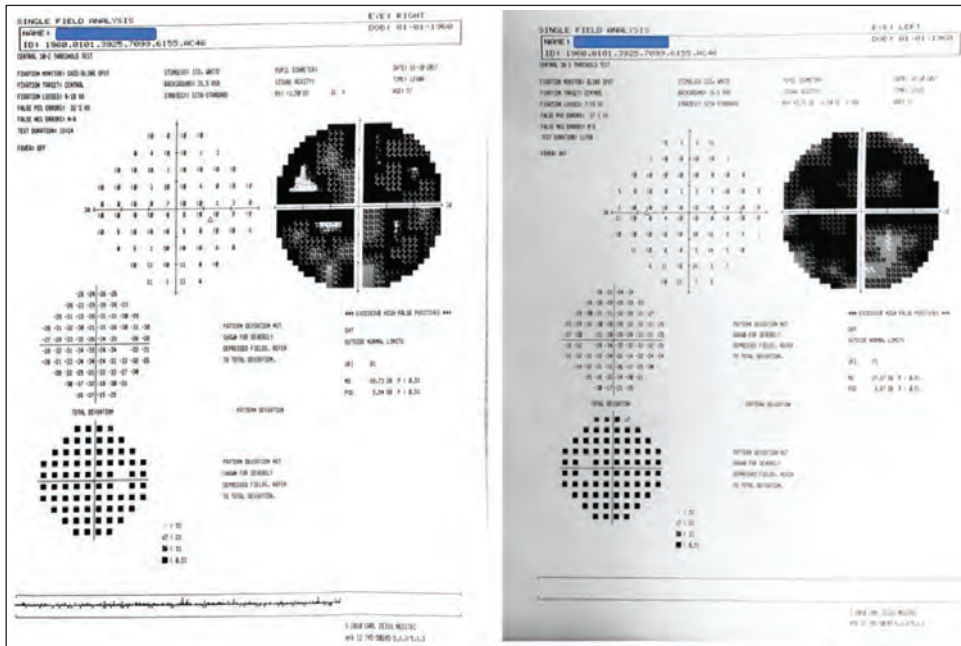
Pulse tedavisinin 3. günündeki oftalmolojik muayenesinde GK tashihli 0,2/30 cm parmak sayma olup hasta subjektif olarak daha iyi gördüğünü ifade etmekte idi. Pulse tedaviden fayda gören hastaya 2 gün daha 1 gr pulse prednizolon verildi. Pulse tedavi sonunda görme alanı ve işitme testi tekrarlanan hastaya 1 mg/kg dozda sistemik oral prednizolon tedavisi önerilerek taburculuğu planlandı. Başvurusundan 1 hafta sonraki muayenesinde GK tashihli 0,2/30 cm olarak tespit edildi. İşitme testinde ise sağda kısmi iyileşme görüldü. Hasta hâlen kliniğimizde GK, görme alanı ve fundus foto ile takip edilmekte olup kontrol muayenelerinde herhangi bir değişiklik saptanmamıştır. Hastaya ait verilerin paylaşımıyla ilgili hastadan izin alınmıştır.



RESİM 1: Bilateral soluk optik diskleri gösteren fundus fotoğrafları.



RESİM 2: Her iki göze ait görsel uyarılmış potansiyeller. Latanslarda uzama mevcut.



## TARTIŞMA

Takrolimus, özellikle organ nakli sonrası kullanılan, iyi tolere edilen etkili bir immünsupresif ajandır. Nörotoksite, kalsinörin ajanlarının nadir ancak ciddi bir komplikasyonudur.<sup>2</sup>

Kalsinörin inhibitörlerinden olan takrolimusun toksisite mekanizması net olmamakla birlikte direkt toksik etki, aksonal ödem ve vasküler mekanizma

olası nedenlerdir.<sup>3</sup> Venneti ve ark. takrolimus toksisitesi sonrası gelişen optik sinir demiyelinizasyonunu histopatolojik olarak göstermişlerdir.<sup>4</sup> Takrolimusun, en sık santral sinir sistemi toksisitesi; baş ağrısı, nöbetler, bilinç durumunda değişiklikler ve görme bozuklukları gibi semptomlarla karakterize klinikoradyolojik bir dışlama tanısı olan, tipik olarak MRG ve bilgisayarlı tomografi (BT)de parietookspital lobları etkileyen beyaz cevher lez-

yonları izlenen, posterior geri dönüşümlü ensefalopati sendromu [posterior reversible encephalopathy syndrome (PRES)]dur.<sup>5-9</sup> Kommana ve ark. renal transplant sonrası sistemik takrolimus tedavisi altında asimetrik optik nöropati gelişen ve daha sonra takrolimusun kesilmesine derhâl yanıt veren PRES ile uyumlu semptomlar izlenen bir vaka bildirmişlerdir.<sup>10</sup> Ancak olgumuzda optik nöropatiye eşlik eden PRES bulguları ya da MRG ve BT'de herhangi bir lezyon izlenmemiş olup nörolojik muayenesi doğaldır.

Literatürde kemik iliği ve solid organ transplant sonrası gelişen bilateral/unilateral optik nöropati olguları mevcuttur (Tablo 1). Ayrıca transplant dışındaki kullanımda da (nefrotik sendrom) unilateral optik nöropati olgusu bildirilmiştir.<sup>11</sup> Olgumuz renal transplantasyon sonrası ve bilateral optik nöropatiyle ile takip edilmiştir.

Optik sinir görünümü, muhtemelen görsel semptomların başlangıcıyla muayene arasındaki zaman dilimine bağlı olarak değişebilir.<sup>17</sup> Olgumuzda optik disk (OD)ler bilateral soluk izlenmiştir. Bildirilen va-

**TABLO 1:** Takrolimus ilişkili optik nöropati literatür taraması.

Yayın	Yaş/Cins	Semptom başlangıç süresi	GK	Lat.	OD	Takrolimus tedavisi	İlaç değişimi	MRG bulgusu
Brazis ve ark. <sup>12</sup>	58/E	2 ay	R:20/40 L:5/200	Bilateral	Ödemli	Azaltıldı	-	-
Venneti ve ark. <sup>4</sup>	63/E	5 yıl	R:EL L:P (-)	Bilateral	Soluk	Azaltıldı	MMF	Optik sinirde kalınlaşma
Lake ve ark. <sup>13</sup>	38/E	6 ay	R:3/60 L:2/60	Bilateral	Soluk	Azaltıldı	-	-
Ascaso ve ark. <sup>14</sup>	56/K	1 yıl	R:TAM L: P(-)	Unilateral	Soluk	Devam	-	-
Yun ve ark. <sup>15</sup>	54/E	6 ay	R: PS L: PS	Bilateral	Normal	Kesildi	MMF	-
Kessler ve ark. <sup>16</sup>	51/K	5 ay	R:20/10 0 L: P(-)	Monoftalmik	Normal	Kesildi	MMF	-
Gupta ve ark. <sup>11</sup>	35/K	2 yıl	R:TAM L: TAM	Unilateral	Ödemli	Kesildi	Sirolimus	-
Rasool ve ark. <sup>17</sup>	55/E	4 yıl	R:20/20 0 L:20/25	Bilateral	Ödemli Hemorajik	Kesildi	Melfalan	-
	66/E	5 yıl	R:20/25 L:20/10 0	Bilateral	Normal	Azaltıldı	-	T2'de hiperintens alan
	63/E	4 ay	R:TAM L:20/50	Bilateral	Ödemli Hemorajik	Azaltıldı	MMF Sirolimus	T2'de optik traktusta sinyal artışı
Akagi ve ark. <sup>18</sup>	56/K	6 ay	R:TAM L:P(-)	Unilateral	Soluk	Devam	-	-
Avery ve ark. <sup>19</sup>	35/K	5 ay	R:TAM L:TAM	Unilateral 1	Ödemli	Azaltıldı	-	-
Canovai ve ark. <sup>20</sup>	51/E	3,5 yıl	R:PS L:PS	Bilateral	Normal	Kesildi	Everolimus	Optik traktusta inflamasyon
Alnahdi ve ark. <sup>21</sup>	52/K	16 yıl	R:TAM L:20/60	Unilateral 1	Ödemli	Kesildi	Siklosporin	-
Bizim olgumuz	57/E	20 yıl (3 aydır yüksek doz)	R:6/30 L:LP	Bilateral	Soluk	Kesildi	Everolimus	-

GK: Görme keskinliği, OD: Optik disk, MRG: Manyetik rezonans görüntüleme, MMF: Mikofenolat mofetil.

kalarda optik sinir görünümü normalden, OD ödemi ve OD solukluğuna kadar değişiklik gösterir. Takrolimus ilişkili optik nöropatiye spesifik bir bulgu tespit edilmemiştir.

Kullanım süresi ve semptomların ortaya çıkma süresindeki değişikliğin nedeni, takrolimus eliminasyon mekanizmalarında genetik varyasyonlar olabilir.<sup>22</sup> Ayrıca takrolimus gibi kalsinörin inhibitörlerinin nörotoksisite geliştirmesinde rol oynayan risk faktörleri; uzun süreli metilprednizolon kullanımı, arteriyel hipertansiyon, aşırı sıvı yüklenmesi, hiponatremi, ilaç etkileşimleri ve hipokolesterolemi olarak sıralanabilir.<sup>23</sup> Ancak olgumuzda sayılan risk faktörlerinden herhangi biri mevcut değildi.

Takrolimus ilişkili optik nöropati klinik seyri, görme kaybı derecesi, oftalmolojik bulguları ve ilacın bırakılmasıyla bulguların geri dönüşü önemli ölçüde değişiklik gösterir. Patognomonik bir belirti olmadığından tanı bir dışlama tanısıdır; inflamatuvar hastalıklar, felç, enfeksiyonlar ve metabolik problemler gibi diğer nedenler dışlandıktan sonra takrolimus ilişkili optik nöropati tanısı konabilir. Olgumuzda da görme/işitme kaybında ilacın kesilmesi ve IV metilprednizolon tedavisiyle kısmi iyileşme izlenmiştir.

Kessler ve ark.nın bildirdiği Tip 1 diabetes mellitus hastasında pankreas nakli sonrası ve Canovai ve ark.nın bildirdiği multiorgan transplantasyonu sonrası takrolimus kullanımına bağlı gelişen optik nöropati vakaları hariç diğer bildirilen vakalarda ilacı bıraktıktan sonra herhangi bir iyileşme izlenmemiştir.<sup>16,20</sup> Kommana ve ark.nın vakasında ise takrolimusla indüklenen optik nöropatiye sekonder görme kaybında herhangi bir iyileşme izlenmezken PRES semptom ve bulguları ilaç kesilmesiyle gerilemiştir.<sup>10</sup>

Canovai ve ark. vakasında da olgumuza benzer şekilde takrolimus dozunu düşürmek için rapamisin inhibitörü everolimus tercih edilmiş ve desteklemek için sistemik steroid tedavisi uygulanmıştır.<sup>20</sup> Ancak Canovai ve ark. MRG’de izledikleri demiyelinizan plaklar nedeni ile IV immünglobulin tedavisi de ek-

lemiş ve tedavi sonunda bu plakların gerilediğini bildirmişlerdir.<sup>20</sup>

Olgumuzda, görme kaybına eşlik eden işitme kaybı mevcuttur ve bu semptom da ilacın bırakılmasıyla gerilemiştir. Buna benzer şekilde Marioni ve ark. ile Norman ve ark., siklosporin ve takrolimus sonrası gelişen, ilacın bırakılmasıyla ise gerileyen işitme kaybı vakaları bildirmişlerdir.<sup>24,25</sup>

Bildirilen olguda bir dışlama tanısı olan “takrolimus ilişkili optik nöropati” ön tanısı düşünülmesinin sebepleri; ilaç dozunun kronik rejeksiyon sonrası yapılan replantasyondan sonra 5 ng/mL’den 10 ng/mL’ye çıkarılmasının ardından işitme kaybı gibi başka bir nöropatik semptomun da optik nöropatiye eşlik etmesi, bu durumu açıklayacak sistemik ve/veya metabolik herhangi bir patolojinin saptanmaması, takrolimus dışında nöropati yapabilecek ilaç kullanılmıyor olması ve ilaç kesildikten sonra işitme kaybının gerilemesi şeklinde özetlenebilir.

#### **Finansal Kaynak**

*Bu çalışma sırasında, yapılan araştırma konusu ile ilgili doğrudan bağlantısı bulunan herhangi bir ilaç firmasından, tıbbi alet, gereç ve malzeme sağlayan ve/veya üreten bir firma veya herhangi bir ticari firmadan, çalışmanın değerlendirme sürecinde, çalışma ile ilgili verilecek kararı olumsuz etkileyebilecek maddi ve/veya manevi herhangi bir destek alınmamıştır.*

#### **Çıkar Çatışması**

*Bu çalışma ile ilgili olarak yazarların ve/veya aile bireylerinin çıkar çatışması potansiyeli olabilecek bilimsel ve tıbbi komite üyeliği veya üyeleri ile ilişkisi, danışmanlık, bilirkişilik, herhangi bir firmada çalışma durumu, hissedarlık ve benzer durumları yoktur.*

#### **Yazar Katkıları**

**Fikir/Kavram:** Berru Yargı; **Tasarım:** Berru Yargı; **Denetleme/Danışmanlık:** Semra Akkaya Turhan, Muhsin Eraslan **Veri Toplama ve/veya İşleme:** Berru Yargı; **Analiz ve/veya Yorum:** Berru Yargı, Semra Akkaya, Turhan, Muhsin Eraslan; **Kaynak Taraması:** Berru Yargı; **Makalenin Yazımı:** Berru Yargı; **Eleştirel İnceleme:** Semra Akkaya Turhan, Muhsin Eraslan.

## KAYNAKLAR

1. Kapoor KG, Mirza SN, Gonzales JA, Gibran SK. Visual loss associated with tacrolimus : case report and review of the literature. *Cutan Ocul Toxicol.* 2010;29(2):137-9. [[Crossref](#)] [[PubMed](#)]
2. Lanzetta P, Monaco P. Major ocular complications after organ transplantation. *Indian J Ophthalmol.* 2004;52(2):95-7. [[PubMed](#)]
3. Anghel D, Tanasescu R, Campeanu A, Lupescu I, Podda G, Bajenaru O, et al. Neurotoxicity of immunosuppressive therapies in organ transplantation. *Maedica (Bucur).* 2013;8(2):170-5. [[PubMed](#)]
4. Venneti S, Moss HE, Levin MH, Vagefi MR, Brozena SC, Pruitt AA, et al. Asymmetric bilateral demyelinating optic neuropathy from tacrolimus toxicity. *J Neurol Sci.* 2011;15:301(1-2):112-5. [[Crossref](#)] [[PubMed](#)]
5. Shutter LA, Green JP, Newman NJ, Hooks MA, Gordon RD. Cortical blindness and white matter lesions in a patient receiving FK506 after liver transplantation. *Neurology.* 1993;43(11):2417-8. [[Crossref](#)] [[PubMed](#)]
6. Devine SM, Newman NJ, Siegel JL, Joseph GJ, Geis TC, Schneider JA, et al. Tacrolimus (FK506)-induced cerebral blindness following bone marrow transplantation. *Bone Marrow Transplant.* 1996;18(3):569-72. [[PubMed](#)]
7. Steg RE, Kessinger A, Wszolek ZK. Cortical blindness and seizures in a patient receiving FK506 after bone marrow transplantation. *Bone Marrow Transplant.* 1999;23(9):959-62. [[Crossref](#)] [[PubMed](#)]
8. Wong R, Beguelin GZ, de Lima M, Giralt SA, Hosing C, Ippoliti C, et al. Tacrolimus-associated posterior reversible encephalopathy syndrome after allogeneic haematopoietic stem cell transplantation. *Br J Haematol.* 2003;122(1):128-34. [[Crossref](#)] [[PubMed](#)]
9. McKinney AM, Short J, Truwit CL, McKinney ZJ, Kozak OS, SantaCruz KS, et al. Posterior reversible encephalopathy syndrome: incidence of atypical regions of involvement and imaging findings. *AJR Am J Roentgenol.* 2007;189(4):904-12. [[Crossref](#)] [[PubMed](#)]
10. Kommana SS, Bains U, Fasula V, Henderer J. A case of tacrolimus-induced posterior reversible encephalopathy syndrome initially presenting as a bilateral optic neuropathy. *Case Rep Ophthalmol.* 2019;23;10(1):140-4. [[Crossref](#)] [[PubMed](#)] [[PMC](#)]
11. Gupta M, Bansal R, Beke N, Gupta A. Tacrolimus-induced unilateral ischaemic optic neuropathy in a non-transplant patient. *BMJ Case Rep.* 2012;21:2012:bcr2012006718. [[Crossref](#)] [[PubMed](#)] [[PMC](#)]
12. Brazis PW, Spivey JR, Bölling JP, Steers JL. A case of bilateral optic neuropathy in a patient on tacrolimus (FK506) therapy after liver transplantation. *Am J Ophthalmol.* 2000;129(4):536-8. [[Crossref](#)] [[PubMed](#)]
13. Lake DB, Poole TRG. Tacrolimus. *Br J Ophthalmol.* 2003;87(1):121-2. [[Crossref](#)] [[PubMed](#)] [[PMC](#)]
14. Ascaso FJ, Mateo J, Huerva V, Cristóbal JA. Unilateral tacrolimus-associated optic neuropathy after liver transplantation. *Cutan Ocul Toxicol.* 2012;31(2):167-70. [[Crossref](#)] [[PubMed](#)]
15. Yun J, Park KA, Oh SY. Bilateral ischemic optic neuropathy in a patient using tacrolimus (FK506) after liver transplantation. *Transplantation.* 2010;27;89(12):1541-2. [[Crossref](#)] [[PubMed](#)]
16. Kessler L, Lucescu C, Pinget M, Charton MN, Mutschler V, Wolf P, et al. Tacrolimus-associated optic neuropathy after pancreatic islet transplantation using a sirolimus/tacrolimus immunosuppressive regimen. *Transplantation.* 2006;27;81(4):636-7. [[Crossref](#)] [[PubMed](#)]
17. Rasool N, Boudreault K, Lessell S, Prasad S, Cestari DM. Tacrolimus optic neuropathy. *J Neuroophthalmol.* 2018;38(2):160-6. [[Crossref](#)] [[PubMed](#)]
18. Akagi T, Manabe S, Ishigooka H. A case of cyclosporine-induced optic neuropathy with a normal therapeutic level of cyclosporine. *Jpn J Ophthalmol.* 2010;54(1):102-4. [[Crossref](#)] [[PubMed](#)]
19. Avery R, Jabs DA, Wingard JR, Vogelsang G, Saral R, Santos G, et al. Optic disc edema after bone marrow transplantation. Possible role of cyclosporine toxicity. *Ophthalmology.* 1991;98(8):1294-301. [[Crossref](#)] [[PubMed](#)]
20. Canovai E, Cassiman C, Ceulemans LJ, De-maerel P, Sainz-Barriga M, Jochmans I, et al. Tacrolimus-induced optic neuropathy after multivisceral transplantation. *Transplant Direct.* 2019;24;6(1):e516. [[Crossref](#)] [[PubMed](#)] [[PMC](#)]
21. Alnahdi MA, Al Malik YM. Delayed tacrolimus-induced optic neuropathy. *Neurosciences (Riyadh).* 2019;24(4):324-6. [[Crossref](#)] [[PubMed](#)]
22. Yanagimachi M, Naruto T, Tanoshima R, Kato H, Yokosuka T, Kajiwara R, et al. Influence of CYP3A5 and ABCB1 gene polymorphisms on calcineurin inhibitor-related neurotoxicity after hematopoietic stem cell transplantation. *Clin Transplant.* 2010;24(6):855-61. [[Crossref](#)] [[PubMed](#)]
23. Lewis MB, Howdle PD. Neurologic complications of liver transplantation in adults. *Neurology.* 2003;11;61(9):1174-8. [[Crossref](#)] [[PubMed](#)]
24. Marioni G, Perin N, Tregnaghi A, Bellemo B, Staffieri A, de Filippis C, et al. Progressive bilateral sensorineural hearing loss probably induced by chronic cyclosporin a treatment after renal transplantation for focal glomerulosclerosis. *Acta Otolaryngol.* 2004;124(5):603-7. [[Crossref](#)] [[PubMed](#)]
25. Norman K, Bonatti H, Dickson RC, Aranda-Michel J. Sudden hearing loss associated with tacrolimus in a liver transplant recipient. *Transpl Int.* 2006;19(7):601-3. [[Crossref](#)] [[PubMed](#)]