

Ailesel Hipokalemik Periyodik Paralizi - Olgu Sunumu

Gökmen Özceylan, Dilek Toprak

<https://doi.org/10.33880/ejfm.2019080205>

Case Report / Olgu Sunumu

AUTHORS / YAZARLAR

Gökmen Özceylan
(Corresponding Author)

gokmenozceylan01@hotmail.com

Aile Hekimliği Polikliniği,
Marmara Ereğlisi Devlet
Hastanesi, Tekirdağ
ORCID iD:
0000-0002-2388-4158

Dilek Toprak

Aile Hekimliği Anabilim
Dalı, Tekirdağ Namık Kemal
Üniversitesi Tıp Fakültesi,
Tekirdağ
ORCID iD:
0000-0001-5119-9089

Date of submission
22.01.2019

Date of acceptance
26.02.2019

ÖZ

Hipokalemik periyodik paralizi, periyodik kas güçsüzlüğü veya paralizi atakları ile karakterize konjenital bir hastalıktır. Ataklar, günde veya yılda bir olup birkaç saat veya birkaç gün sürebilir. Atak sırasında serumdaki potasyum seviyesi düşüktür. Ama ataklar arasında serum potasyum seviyesi normaldir. Vücutta potasyum eksikliği yoktur. Bu olgu sunumunda, ilk ailesel hipokalemik periyodik paralizi atağını, egzersiz sonrası geçiren ve soyağacı taramasında babası, dedesi ve amcasında benzer yakınmalar saptanan, 16 yaşında bir olgu, klinik ve laboratuvar özellikleri ile sunulmuştur

Anahtar kelimeler: hipokalemik periyodik paralizi, konjenital, aile araştırması

Familial Hypokalemic Periodic Paralysis - Case Report

ABSTRACT

Hypokalemic periodic paralysis is a congenital disorder which is characterized by intermittent episodes of muscle weakness or paralysis. The attacks can occur everyday or once a year, may last for a few hours or for several days. Serum potassium level is low during the attack. But serum potassium levels are normal between two attacks. There is no potassium deficiency in the whole body. In this report, a 16 years old boy, whose grandfather, father and uncle had the same symptoms, and had his first attack of familial hypokalemic periodic paralysis following a grand exercise were presented according to the clinical and laboratory features.

Keywords: hypokalemic periodic paralysis, congenital, family research

How to cite / Atıf için: Özceylan G, Toprak D. Ailesel Hipokalemik Periyodik Paralizi - Olgu Sunumu. Euras J Fam Med 2019;8(2):84-88. doi:10.33880/ejfm.2019080205

Conflict of interest: No conflict of interest was declared by the authors.

Financial disclosure: No financial disclosure was declared by the authors.

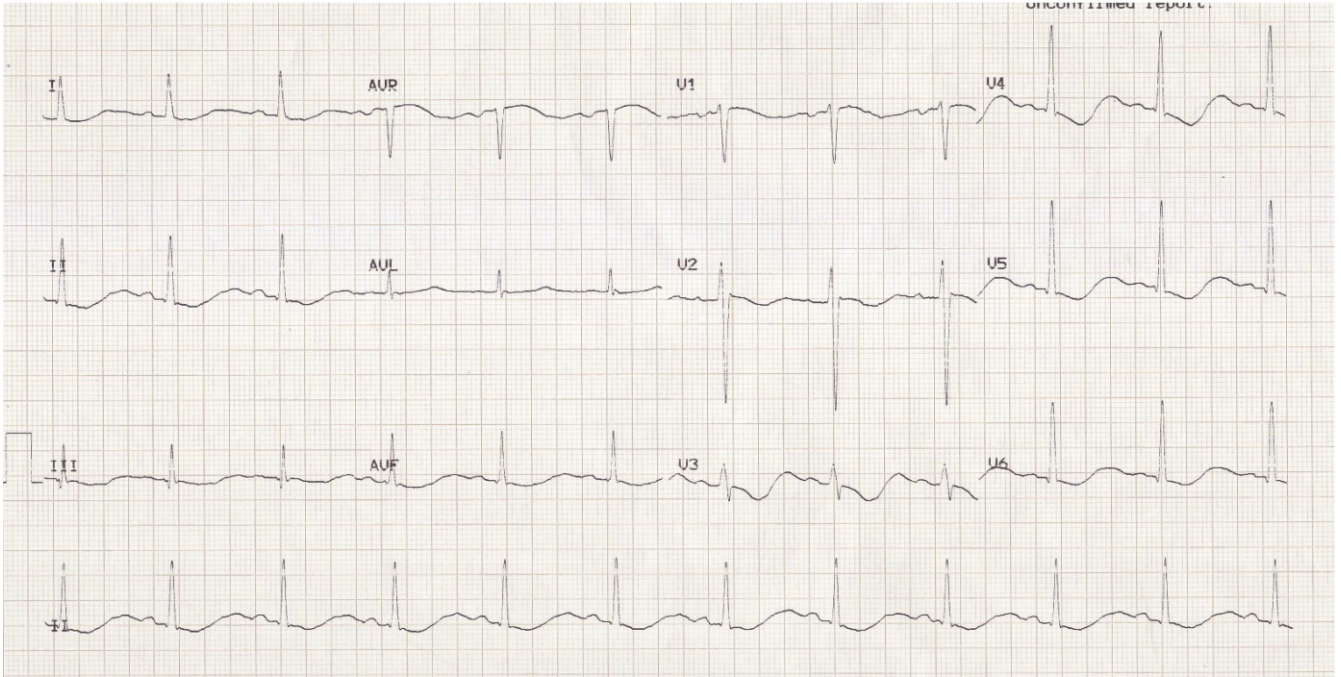
Giriş

Hipokalemik periyodik paralizi (HPP), periyodik paralizilerin en sık görülen formu olup kaslarda epizodik güçsüzlük ile karakterize bir hastalıktır. Sporadik olarak da ortaya çıkabilir. Atak döneminde serum potasyum düzeyi düşüktür ve potasyum kandan kas hücrelerine geçer. Ataklar arasında ise, hem serum potasyum düzeyi hem de hastanın nörolojik muayenesi tamamen normaldir (1,2). Bu olgu sunumunda otozomal dominant kalıtımla geçiş gösteren ailesel hipokalemik periyodik paralizili (AHPP) bir hasta sunulmuştur.

Olgu

On altı yaşında erkek hasta acil servise ayak ve ellerde kasılma, güçsüzlük ve mide bulantısı

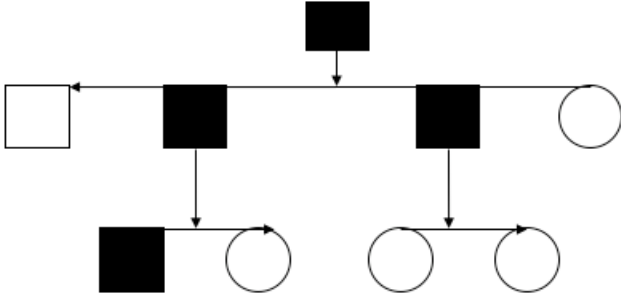
şikâyetiyle başvurdu. Olgunun geliş öyküsünde okulda futbol oynarken aniden ellerde başlayan sonra ayaklara ve boyuna uzanan kasılmaları mevcuttu. Okuldan 112 ile hastane acil servisine getirilen hastanın acil serviste yapılan ilk muayenesinde vital bulguları stabildi. Ellerde ve ayaklarda kasılması mevcuttu ve derin tendon refleksleri alınamıyordu. Olgunun hemogramı normaldi. Biyokimyasal değerlerinde potasyum 1.8 mmol/lt (3,5-5,5) ve kreatin kinaz 383 IU/L (26-192) idi. Bunun dışında kalan biyokimyasal parametreler ve tam idrar tahlili normal sınırlardaydı. Çekilen ilk elektrokardiografi (EKG)'sinde sinüs bradikardisi ve patolojik U dalgası mevcuttu (Şekil 1).



Şekil 1. Hastanın acil serviste çekilen EKG'si

Hastaya acil serviste yapılan ilk müdahale sonrasında dâhiliye ve nöroloji konsültasyonu istendi. Olgu paralizi dönemindeki potasyum düşüklüğü sebebinin araştırılması ve tedavisi için dâhiliye servisine yatırıldı. Özgeçmişinde prenatal, natal ve postnatal öyküsü normal olan hasta, 4 ay önce uzun yol yürüyüşü sonrası ayaklarında 10 dakikayı geçmeyen kasılma şikâyeti olduğunu ancak geçince hastaneye başvurmadığını belirtti. Hastanın bunun dışında herhangi bir hastalık geçirmediği ve herhangi bir ilaç kullanmadığı belirlendi.

Hastanın soygeçmişi sorgulandığında ise anne baba akraba evliliği yoktu. Aile öyküsünde, dedesinde (74 yaş), amcasında (58 yaş) ve babasında (54 yaş) da benzer şikâyetler olduğu, özellikle efor veya spor sonrasında ataklar şeklinde buna benzer sağlık sorunları yaşadıkları tespit edildi. Ancak bu atakları geçici olarak yaşadıkları için hastaneye başvurmadıkları ve tanı almadıkları tespit edildi. Ailede yapılması düşünülen genetik çalışmayı dede, baba ve amca kabul etmedi. Öykü ve klinik seyire dayanarak AHPP olma olasılığı üşünüldü (Şekil 2).



Şekil 2. Aile soyağacı

Dâhiliye servisine yatışındaki ilk fizik muayenesinde ateş 36,2°C, nabız 54/dk, kan basıncı 100/60 mmHg, solunum 22/dk idi. Genel görünümünde bilinç açık, koopere ve oryantasyonu tam, hareketler ise pasifti. Hastanın yapılan ilk muayenesinde nörolojik sistem dışında diğer sistem muayenelerinde anlamlı bir patolojiye rastlanmadı. Nörolojik muayenede boyun fleksiyonu normal (6/6) iken; dört ekstremitede güç kaybı (2/6), proksimal kas gruplarında ise hafif (5/6) kayıp saptandı. Derin tendon refleksleri üst ekstremitede ve alt ekstremitede alınamadı.

Alınan laboratuvar bulgularında ise hemogram normal, biyokimyasal belirteçlerden üre, kreatinin, SGOT, SGPT normal sınırlardaydı. Tam idrar tetkikinde anormal bir sonuç yoktu. Elektrolit değerleri ise potasyum (K): 1,9 mmol/l (3,5-5,5) değeri ile anlamlı derecede düşük bulundu. Sodyum (Na): 142 mmol/l (135-145), Klor (Cl): 104 mmol/l (95-107) idi. Kreatin kinaz (CK): 310 IU/L(26-192) ılımlı yüksek idi. Diğer laboratuvar sonuçları normal sınırlardaydı. Hastanın 24 saatlik K atılımı 49,6 mmol/l ile normal sınırlardaydı. Kan gazları, tiroid fonksiyon testleri, aldosteron, renin ve kortizon düzeyleri normaldi. Batın ve tiroid ultrasonunda anlamlı patolojiye rastlanmadı. Hastanın çekilen EKG'sinde patolojik U dalgası mevcuttu ve hastada sinüs bradikardisi tespit edildi.

Hastaya akut dönemde 60 mEq/gün potasyum klorür (KCL) infüzyon tedavisi düzenlendi. Hastaya uygun diyet tedavisi planlandı. Yatışının ikinci gününün sonunda paralizi geriledi. Hastanın K seviyesi normale döndü (K: 3,8 mmol/l). Hastaya profilaktik tedavi olarak asetozolamid (500 mg/gün)

başlanarak bir hafta sonra kontrol önerilip taburcu edildi. Bir hafta sonra polikliniğe başvuran olgunun herhangi bir şikâyeti olmadığı saptandı. Serum K değeri normal sınırlardaydı. Profilaktik tedavi sonlandırıldı. Yüksek karbonhidratlı diyetten ve ağır egzersizden kaçınması önerildi. Genetik analiz için genetik polikliniğine yönlendirildi.

Tartışma

HPP, iskelet kasının T-tübüllerindeki dihidropiridin - duyarlı L- tipi kalsiyum kanallarının - 1 subuniti (CACNA1S) kodlayan gendeki mutasyona bağlı otozomal dominant kalıtımla geçen bir iyon kanal hastalığıdır. Kalsiyum kanallarındaki kas eksitasyon kontraksiyon bağlantısında önemli rol oynadığı düşünülen bu gen, birinci kromozomunun uzun kolu üzerinde 31 ve 32. lokusda bulunmaktadır (1q31-32) (3,4). L-tipi Ca⁺⁺ kanallarındaki fonksiyon bozukluğunun HPP' de güçsüzlüğü nasıl başlattığı halen tam olarak bilinmemektedir. Fakat hipokalemiden dolayı eksite kas liflerinde membran depolarizasyonu ortaya çıkmakta, sodyum kanallarının kapatılmasıyla Ca²⁺ salınımının azaltıldığı ve voltaj kontrollerine direkt etki yaptığı bilinmektedir (5).

Olguların %18-20'si sporadiktir. AHPP'li ailelerde epilepsi, migren yanı sıra progresif musküler distrofi görülme sıklığı fazladır. AHPP yaklaşık 1/100.000 oranında görülmektedir. Erkeklerde kadınlardan 3-4 kez daha fazla görülür ve semptomlar daha ciddidir (5-7). Olgumuzun soyağacına bakıldığında da vakaların erkek bireylerde ortaya çıktığı gözlenmektedir. Olgunun baba tarafında genetik yük olduğu dikkat çekmektedir.

Kliniğin ana bulgusu olan güçsüzlük özellikle, omuz ve kalça kaslarında belirgin olup genellikle simetriktir. Bazen sadece bir kol ve bacağın etkilendiği veya asimetrik tutulum da görülebilir. Göz kasları, solunum ve faringeal kaslar nadiren etkilenebilir. Güçsüzlük epizodlarla karakterizedir, sıklıkla uyanıklık döneminde ortaya çıkar (2,6,7) Olgumuzda ise başlangıç olarak alt ekstremitelerde simetrik başlayan ve yukarıya doğru yayılan ve omuz bölgesinde sabitlenen ve en fazla belirtilen bölgede

hissedilen kasılmalar ortaya çıkmıştır.

Ataklar, birkaç saat devam edebileceği gibi birkaç günde sürebilir. Ataklar başlangıçta seyrek olmasına karşın, birkaç ay veya yıl sonra sıklığı artabilir. Ekzersizden sonraki istirahat periyodu, tuzlu ve aşırı karbonhidratlı yiyecekler, subkutan insülin enjeksiyonu, alkol, stres, heyecan, soğuk, minerelokortikoidler, nadiren de özellikle, viral enfeksiyonlar başta olmak üzere enfeksiyonlar atağı tetiklemektedir. Genellikle adolesan çağda başlamakla beraber 10 yaşından önce de başlayan olgular bildirilmiştir (7,8). Olgumuzda da ataklara bakıldığında bir yıl önce, bir sefer buna benzer kısa süreli bir kasılma geçirdiği ve yaklaşık 10 dakika sürdüğü tarifleniyordu. Ancak zamanla bu atakların sıklığı ve süresinin artması nedeniyle hasta acil servise başvurmuştur. Olgunun gözlenen atağı yaklaşık 4 saat sürdü ve bu atağı okulda yaptığı spor sonrası yorgunluk sırasında başladığı tespit edildi. Olgunun semptomları silik de olsa, ilk buna benzer atağı 15 yaşlarında geçirdiği tespit edildi.

HPP'de atak sonrası güçsüzlük tam olarak düzelmekle birlikte çok sayıda yinelenen ataklar sonrası kalıcı güçsüzlük de görülebilir; nadiren göz kapaklarında miyotoni görülebilir (8,9). Olgumuzda ise atak sonrası kas güçsüzlüğü düzeldi. Nörolojik muayenesi normaldi.

Atak sonrasında kontrole çağrılan hastada herhangi bir kas güçsüzlüğü veya nörolojik muayene kusuru gözlenmedi.

HPP'de ataktan önce idrarda potasyum atılımı düşmektedir. Güçsüzlük başlarken potasyum iskelet kasına geçer ve serum K miktarı azalır (10). Olgumuzda ise hastanın atak sonrasında 24 saatlik idrarda K düzeyi bakılmış ve herhangi bir kayıp gözlenmemiştir.

Hipokalemi EKG'de U dalgaları, ST depresyonu, QT uzaması ve T dalgasında düzleşme, sino-atrial bloklar ve aritmiler saptanabilir (11-14). Olgumuzda atak sırasında çekilen EKG'sinde

patolojik U dalgası gözlemlendi. Olgunun sinüs bradikardisi mevcuttu. Hastanın K replasmanı sonrası EKG'deki değişiklikler düzeldi.

Ayırıcı tanıda tirotokikoz, hiperaldosteronizm, distal renal tubuler asidoz ve buna bağlı periyodik paraliziler, ilaç kullanım öyküsüne bağlı hipokalemi düşünüldü. Olguda kan gazı bakılarak asidoz olmamasıyla, idrar pH'sının normal olmasıyla distal tubuler renal asidoz dışlandı. Tiroid fonksiyon testleri ve tiroid ultrasonu ile tirotoksikozis tanısından uzaklaşıldı. Hastanın ilaç kullanma ve gastrointestinal sistem kayıp öyküsünün olmaması ile bu olasılıklar da dışlandı. Hastanın kortizon düzeyi, aldosteron ve renin düzeyleri normal geldi. Hastanın bir hafta sonra kontrolde yapılan batın ultrasonu normaldi. Nörolojik muayenesi ve serum K düzeyi normal geldi.

Tedavide atak döneminde 90 mEq/L/gün'ün üzerinde olmamak şartıyla KCl infüzyonu kullanılır. Profilaktik tedavide, tuz kısıtlaması ve karbonhidratlı gıdalardan kaçınılmasının yanı sıra, oral asetozolamid 0,5-2 gr/gün bölünmüş dozlarda verilebilir. Bir karbonik anhidraz inhibitörü olan asetozolamid renal tübüllerde enzimi inhibe eder ve sodyum, potasyum ve bikarbonat iyonlarının reabsorpsiyonunu önler. Bu olaya bağlı, su ve iyon atılımı ortaya çıkar ve metabolik asidoz gelişir. HPP'de bu metabolik asidoz yapıcı etkilerin yanı sıra, patogenezi tam aydınlatılmayan membran stabilize edici etkilerinden dolayı kullanılır. Tedavide asetozolamidin etkisini artırmak için tedaviye flurohidrokortizon (0,5 g/gün; bölünmüş dozlarda) eklenebilir (5,15).

Sonuç olarak AHPP acil nöromusküler hastalıklardan birisidir. Özellikle çocukluk ve genç adölesanlarda akut olarak ortaya çıkan, kol ve bacaklarda güçsüzlük yakınması ile başvuran olgularda aile öyküsü mutlaka sorgulanmalı ve ikincil nedenler dışlandığında AHPP tanısı akılda tutulmalıdır. Olgumuz bu ender hastalığa dikkat çekmek amacıyla sunulmuştur.

Kaynaklar

1. Antes LM, Kujuba DA, Fernandez PC. Hypokalemia and the pathology of ion transport molecules. *Semin Nephrol* 1998;18(1):31-45.
2. Gutmann L. Periodic paralyses. *Neurologic Clin* 2000;18(1):195-202.
3. Lapie P, Lory P, Fontaine B. Hypokalemic periodic paralysis: an autosomal dominant muscle disorder caused by mutation in a voltage-gated calcium channel. *Neuromuscular Disorders* 1997;7(4):234-40.
4. Plassart E, Elbaz A, Santos JV, Reboul J, Lapie P, Chauveau D, et al. Genetic heterogeneity in hypokalemic periodic paralysis (hypoPP). *Hum Genet* 1994;94(5):551-6.
5. Rowland LP, Layzer RB. Muscular dystrophies, atrophies, and related diseases. In: Baker AB (Ed.). *Clinical neurology*. Philadelphia: Harper & Row Publishers; 1986:1-109.
6. Adams RD, Victor M. Myasthenia gravis and episodic forms of muscular weakness. In: *Principles of neurology*. New-York: McGraw-Hill Information Services Company; 1989:1150-67.
7. Stedwell R, Allen KM, Binder LS. Hypokalemic paralysis: a review of the etiologies, pathophysiology, presentation, and therapy. *Am J Emerg Med* 1992;10(2):143-8.
8. Ptacek L. The familial periodic paralyses and nondystrophic myotonias. *Am J Med* 1998;105(1):58-70.
9. Lehmann-Horn F, Rüdell A. Channelopathies: the nondystrophic myotonias and periodic paralyses. *Seminars in Pediatric Neurology* 1996;3(2):122-39.
10. Kuwabara S, Kanai K, Sung JY, Ogawara K, Hattori T, Burke D, et al. Axonal hyperpolarization associated with acute hypokalemia: multiple excitability measurements as indicators of the membrane potential of human axons. *Muscle Nerve* 2002;26(2):283-7.
11. Buruma OJ, Schipperheyn JJ, Bots GT. Heart muscle disease in familial periodic paralysis. *Acta Neurol Scand* 1981;64(1):12-21.
12. Levitt LP, Rose LI, Dawson DM. Hypokalemic periodic paralysis with arrhythmia. *N Engl J Med* 1972;286(5):252-4.
13. Kramer LD, Cole JP, Messenger JC, Ellestad MH. Cardiac dysfunction in a patient with familial hypokalemic periodic paralysis. *Chest* 1979;75(2):189-92.
14. Williams MJ, Hammond-Tooke GD, Restieaux NJ. Hypokalaemic periodic paralysis with cardiac arrhythmia and prolonged QT interval. *Aust N Z J Med* 1995;25(5):549.
15. Rowland LP. Familial periodic paralysis and paramyotonia congenita. In: Engel AG, Franzini-Armstrong C (Eds.). *Myology*. New York: McGraw-Hill Inc; 1994:1303-34.