

Doksorubisin ile Oluşturulan Nefrotik Sendrom Modelinde Apelinin Böbrek Dokusundaki Histomorfolojik Değişiklikleri

Histomorphological Changes of Apelin Treatment in Renal Tissue in Doxorubicin-induced Nephrotic Syndrome Model

Naziye Özkan¹, Ahmet Özer Şehirli^{2,3}, Mehmet Koç⁴, Şule Çetinel¹

¹Marmara Üniversitesi Tıp Fakültesi, Histoloji ve Embriyoloji Anabilim Dalı, İstanbul, Türkiye

²Marmara Üniversitesi Eczacılık Fakültesi, Farmakoloji Anabilim Dalı, İstanbul, Türkiye

³Yakın Doğu Üniversitesi, Diş Hekimliği Fakültesi, Lefkoşa, Kuzey Kıbrıs Türk Cumhuriyeti

⁴Marmara Üniversitesi Tıp Fakültesi, Nefroloji Anabilim Dalı, İstanbul, Türkiye

Öz

Amaç: Nefrotik sendrom, böbrek yetmezliğine ilerleyebilen bir hastalıktır. Bir vazoaktif peptid olan apelin, etkisini apelin reseptörüne (APJ) bağlanarak gösterir. Glomerüler arteriollerin endotelial ve vasküler düz kas hücrelerinde bulunan apelinin, böbrek hemodinamiğini düzenleyerek pre ve post mikrodamarlanma üzerinde etkisinin olduğu görülmüştür. Çalışmamızın amacı, doksorubisin ile oluşturulan nefrotik sendrom modelinde, apelinin glomerüler ve tübüler hasar üzerindeki etkisinin ışık mikroskopu seviyesinde incelenmesidir.

Yöntemler: Çalışmada yetişkin erkek Sprague-Dawley sıçanlar kullanıldı. Sıçanlar rastgele olarak (n=6) Kontrol (K; 1mL/kg i.p. serum fizyolojik (SF)); Apelin+Kontrol (APK; SF ve 50 mcg/kg/gün apelin-13 i.p.); Nefrotik Sendrom (NS; i.p. 10 mg/kg doksorubisin (DOX)) ve Nefrotik Sendrom+Apelin (NSAP; i.p. 10 mg/kg DOX+50 mcg/kg/gün apelin-13) gruplarına ayrıldı. Işık mikroskopu incelemeleri için 22. günde sıçanlar sakrifiye edilerek böbrek dokuları alındı.

Bulgular: Işık mikroskopu incelemelerinde NS grubunda; glomerüllerde mezangial matriks artışı, glomerüler kapiller ve idrar boşluğunda daralma, Bowman kapsülüne yapışma izlendi; tübüllerde ise dilatasyon ve kast oluşumu şeklinde hasar görüldü. NSAP grubunda ise minimal düzeyde hasar gerilemesi gözlemlendi.

Sonuç: Doksorubisin ile oluşturulan deneysel nefrotik sendrom modelinde apelinin glomerüler ve tübüler hasar üzerinde iyileştirici etkisinin histomorfolojik olarak minimal düzeyde olduğu gösterildi.

Anahtar kelimeler: Glomerül, tübül, doksorubisin, nefrotik sendrom, apelin

Abstract

Objective: Nephrotic syndrome (NS) may result in renal failure. Apelin (AP), a vasoactive peptide, demonstrates its effect by binding to the AP receptor. AP, present in the endothelial and vascular smooth muscle cells of glomerular arterioles, affects the pre- and post-microvascularization by regulating renal hemodynamics. This study aimed to determine the histomorphological changes of AP treatment in a doxorubicin (DOX)-induced NS model.

Methods: Male Sprague Dawley rats were used. Rats were randomly divided into four groups (n=6): control [physiological saline (PS) solution intraperitoneal (i.p.)]; AP+PS (PS and 50 mcg/kg/day AP-13 i.p.); NS [10 mg/kg DOX i.p.] and NS+AP (NSAP; 10 mg/kg DOX+50 mcg/kg/day AP-13 i.p.). Renal tissues were collected on the 22nd day for light microscopic investigations.

Results: Light microscopic investigations showed that the NS group revealed adhesions between the tuft and Bowman's capsule, mesangial matrix accumulation in the glomeruli, and tubular damage with dilatation and cast accumulation. In the NSAP group, minimal regression in the glomerular and tubular damage was observed.

Conclusion: The histomorphological changes of AP treatment in a DOX-induced NS model demonstrated a limited therapeutic effect on glomerular and tubular damage in renal tissues.

Keywords: Glomerulus, tubules, doxorubicin, nephrotic syndrome, apelin

GİRİŞ

Nefrotik sendrom, sıklıkla çocuklarda görülen ve glomerüler filtrasyon bariyerinde geçirgenlik artışına bağlı olarak gelişen yoğun proteinüri, hipotalbüminemi, ödem ve hiperlipidemi ile seyreden klinik bir tablodur (1-3). Nefrotik sendromda meydana gelen biyokimyasal ve histopatolojik değişiklikleri incelemek, yeni tedavi yöntem ve ilaçları denemek amacıyla, sıklıkla fare ve sıçanlarda toksik ve immünolojik uyarınlara deneysel nefrotik sendrom modelleri oluşturulmaktadır (4). Bu amaçla kullanılan toksik ajanlardan biri doksorubisindir.

Antrasiklin antibiyotikler grubunda yer alan doksorubisin, neoplastik hastalıkların tedavisinde kullanılan en etkili ilaçlardan biridir, ancak kardiyak, renal, pulmoner, testiküler ve hematolojik toksisitesi nedeniyle kemoterapik ajan olarak kullanımı sınırlıdır (5-7).

Doksorubisin, sıçan böbrek dokusunda serbest radikal ve lipid peroksidasyonu oluşumu gibi mekanizmalar aracılığıyla glomerüler kapiller geçirgenliğinde artış ve tübüler atrofiye neden olur (8, 9).

Gerek insanlarda, gerek hayvan modellerinde nefrotik sendromun gelişiminde sıklıkla podositlerde hasar meydana gelir. Bu hücreler; glomerüler seçiciliği düzenlemek, glomerüler kapillere yapısal destek sağlamak, intrakapiller sıvı basıncına direnç oluşturmak, glomerüler bazal membranın yeniden modellenmesine katılmak gibi çeşitli fonksiyonlara sahiptir (10-12).

Apelin, sıgır mide ekstratlarından izole edilen vazoaaktif bir peptittir. Bu peptit, APJ olarak adlandırılan bir G-protein kenetli reseptörün (GPKR) endojen ligandı olup, etkisini bu reseptöre bağlanarak gösterir. Bununla birlikte, apelinin etkileri formlarına göre de değişiklik göstermektedir. En yüksek biyolojik aktiviteye sahip formlardan birinin apelin-13 olması nedeniyle, apelinin bu formu sıklıkla araştırmalarda kullanılmaktadır (13-15).

Sıçan ve farelerde yapılan çeşitli çalışmalarda, apelinin damarlarda vazodilatör ve kalp üzerinde pozitif inotropik etkisi gösterilmiştir (16, 17). Santral sinir sisteminde salınan apelinin, antidiüretik hormonu ve başka medyatörler yoluyla çevre dokuları ve böbreği etkilediği bildirilmiştir (18, 19).

Çalışmamızın amacı, doksorubisin ile oluşturulan deneysel nefrotik sendrom modelinde apelinin böbrek glomerül ve tübüleri üzerindeki etkisini histomorfolojik olarak araştırmaktır.

YÖNTEMLER

Deneyel Çalışma

Çalışmada, Marmara Üniversitesi Deney Hayvanları Uygulama ve Araştırma Merkezi'nden 21.06.2012 tarihli ve 54.2012.mar no'lu etik kurul onayı ile temin edilen 24 yetişkin erkek Sprague-Dawley sıçan (300-350 g) kullanıldı. Her grupta 6 sıçan olacak şekilde toplam 4 gruba ayrıldı ve 12 saat aydınlık/karanlık ortamda ve 22°C±2 derecelik sıcaklıkta tutuldu. Sıçanlar standart sıçan yemi ve çeşme suyu ile beslendi.

Deney Grupları

Kontrol grubu (K): Bu gruptaki hayvanlara intraperitoneal (i.p.) olarak 1.0 mL/kg/gün olmak üzere 21 gün boyunca serum fizyolojik (SF) verildi.

Apelin+ Kontrol grubu (APK): Bu gruptaki hayvanlara 7. güne kadar 1.0 mL/kg/gün SF uygulandı, ardından 21. güne kadar 50 mcg/kg/gün apelin-13 (Santa Cruz Biotechnology; Dallas, Texas, USA) uygulandı.

Nefrotik sendrom grubu (NS): Bu grupta bulunan hayvanlara, nefrotik sendrom modeli oluşturmak üzere 0. günde 10 mg/kg tek doz doksorubisin (Adrimicin 50 mg; Saba, İstanbul, Türkiye) i.p. olarak enjekte edildi.

Nefrotik sendrom+Apelin grubu (NSAP): Bu gruptaki hayvanlara nefrotik sendrom modeli oluşturmak üzere 0. günde 10 mg/kg tek doz doksorubisin i.p. olarak enjekte edildi, ardından 7. günde başlamak üzere 21.güne kadar 50 mcg/kg/gün dozunda olmak üzere i.p. olarak apelin-13 uygulandı.

Sıçanlar, 22. günde giyotinle dekapite edildi ve çalışma sonlandırıldı. Dekapitasyon sonrası batin açılarak böbrekler çıkartıldı. Işık mikroskopu çalışması için korteks ve medulla içeren böbrek doku örnekleri %10 nötral tamponlu formaline alındı. Yarı ince kesitler için kortikal alandan 1 mm³ boyutundaki dokular %2 glutaraldehite alındı.

Işık mikroskopu çalışması

%10 nötral tamponlu formaline alınan böbrek dokuları 24 saat süreyle fikse edilerek doku takip işlemine alındı. Doku takip işlemi; önce dehidrasyon için %70, %80, %96 ve absöü etanol serilerinden geçirildi, ardından iki ayrı ksilende bekletilerek şeffaflandırma ve iki ayrı parafinde bekletilerek infiltrasyon tamamlandı. Takibin ardından, parafin blok haline getirilen dokulardan mikrotomda (Leica RM-2125RT; Nussloch, Germany) 3 µm kalınlığında kesit alınarak histomorfolojik değişiklikleri incelemek için Hematoksilen ve Eozin (H&E) boyası yapıldı. Böbrek dokusunda fibrotik değişiklikleri göstermek amacıyla ise Gomori'nin Tek Aşamalı Trikrom (GT) boyası uygulandı.

Hematoksilen ve Eozin boyasıyla her denekte böbrek kortikomedullar alanda glomerüler ve tübüler değişiklikler değerlendirildi. Değerlendirme aşamasında ışık mikroskopunda (Olympus CX31; Tokyo, Japonya), 40X objektif ile her lamda 50 glomerül ve 20X objektif ile kortekste 5 farklı tübüler alan incelendi.

Glomerüllerde meydana gelen morfolojik değişikliklerin incelenmesinde; mezangial matriks artışı, glomerüler kapiller ve idrar boşluğunda daralma, Bowman kapsülüne yapışma, hasar belirteci olarak kabul edildi (20, 21). Glomerüler hasar skorlaması, 50 glomerülde her bir glomerülün hasar yüzdesini belirlemek amacıyla Thomas ve ark. (22) çalışmasından modifiye edilerek yarı kantitatif olarak şu şekilde yapıldı: 0: normal glomerül yapısı, 1: hafif glomerüler hasar, 2: orta derecede hasar ve 3: yoğun hasar. Her dokuya ait toplam glomerüler hasar istatistiksel değerlendirmeye alındı.

Yine glomerüllerde hücresel düzeyde değişiklikleri göstermek amacıyla yarı ince kesit çalışması yapıldı. Bu yöntemde, glutaraldehite alınan böbrek doku parçaları 4 saat süreyle fikse edildi ve 1 gece fosfat tampon çözeltisinde (PBS) bekletildi. %1 osmiyum tetroksit ile yapılan post fiksasyon sonrasında dokular yükselen alkol serilerinden ve propilen oksitten geçirildi. Dokular Epon içine gömülerek, polimerizasyon için 60°C'de 1 gece bekletildi. Epon bloklardan ultramikrotomda 1 µm kalınlığında yarı ince kesitler alındı ve Toluidin mavisi boyası ile boyandı. Kesitler ışık mikroskopunda, 100X objektif ile incelendi.

Tübüler hasar skorlamasında ise ödem, tübüler kast oluşumu, tübüler epitel dejenerasyonu ve tübüler dilatasyon değerlendirildi. Kortikal tübüllere ait skorlama her bir parametre için 0: normal, 1: hafif (<%25), 2: orta derecede (%25-50 arası), 3: yoğun (%50-75 arası), 4: çok yoğun (>%75) şeklinde yapıldı. Toplam skor değerlendirmeye alındı (23).

Gomori'nin Tek Aşamalı Trikrom boyama yöntemiyle, kortikal alanda glomerüler ve tubulointerstiyel fibrozis değerlendirildi. Glomerüler ve tubulointerstiyel fibrozisin semikantitatif değerlendirilmesi şu şekilde yapıldı: 0: < %5; 1: %5-25 arası; 2: %25-50; 3: %25-50 arası; 4: ≥75 (24).

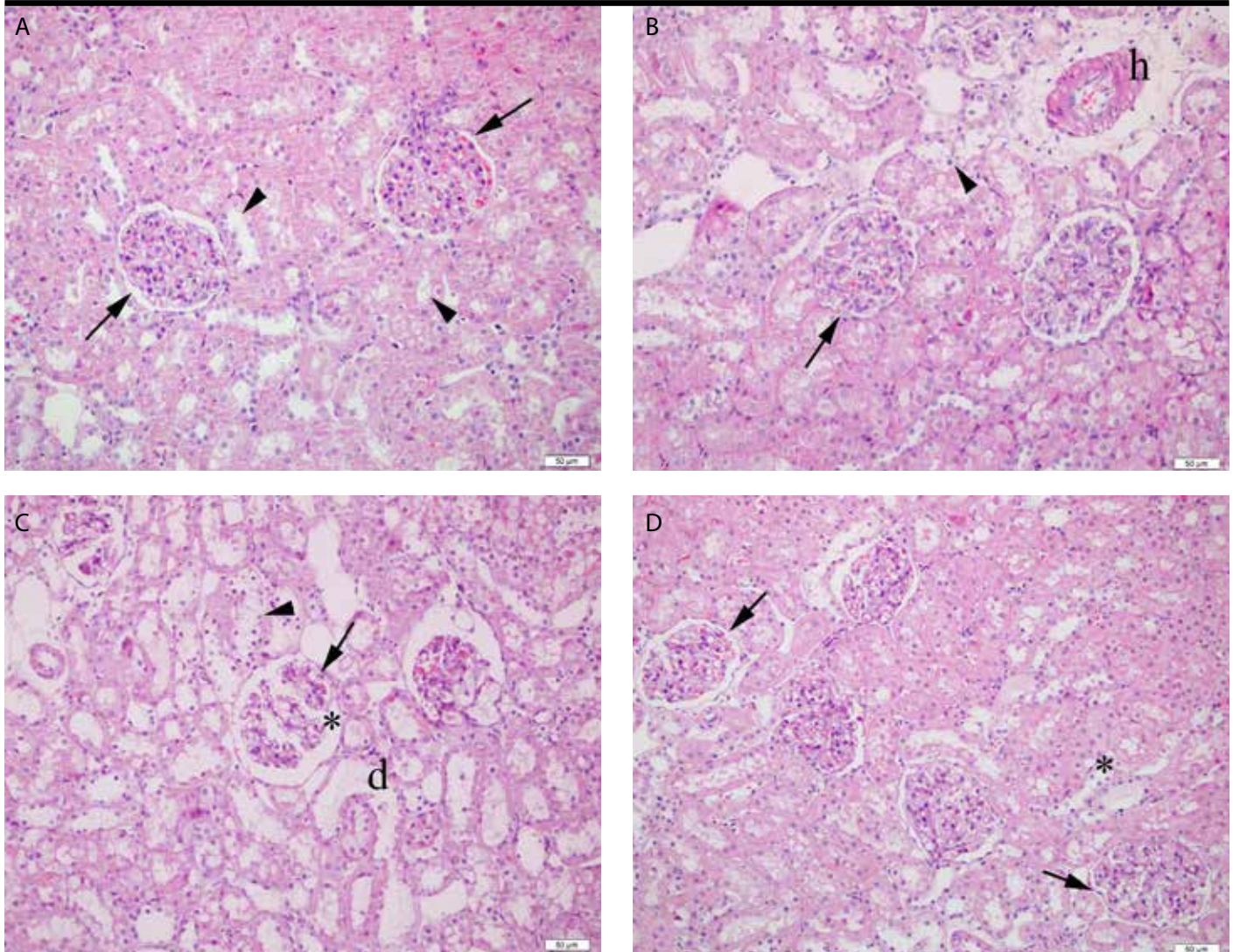
İstatistiksel Analiz

Veriler ortalama ± standart sapma olarak ifade edildi. İstatistiksel analizler için Graph-Pad Prism 5,0 programı (GraphPad Software; San Diego, CA, USA) kullanıldı. Tüm gruplar arasındaki karşılaştırmalarda Kruskal Wallis ve ardından Dunn's çoklu karşılaştırma testi; ikili grup karşılaştırmalarında ise Mann-Whitney U testi kullanıldı. p<0,05 değeri istatistiksel olarak anlamlı kabul edildi.

BULGULAR

Hematoksilen ve Eozin boyasına ait bulgular

Hematoksilen ve Eozin boyasının değerlendirmesinde, K grubunda nor-



Resim 1. A-D. (A) K grubunda normal glomerül yapısı (ok) ve düzenli tübüler yapı (ok başı). (B) APK grubunda, glomerüllerde idrar boşluğunda yapışma (ok), damar duvarında hyalinizasyon (h), minimal tübüler epitel dejenerasyonu (ok başı). (C) NS grubunda belirgin glomerüller hasar (*), idrar boşluğunda yapışma (ok), tübüler dilatasyon (d) ve tübüler epitel hücrelerinde dökülme (ok başı). (D) NSAP grubunda, glomerüler alandaki daralmanda gerileme (ok) ve tübüler yapıda minimal iyileşme (*). H&E boyası

mal glomerül ve tübül yapısı görüldü (Resim 1A). APK grubu K grubu ile karşılaştırıldığında, glomerüllerde hafif mezangial matriks artışı, damar duvarında hyalinizasyon, tübüllerde yer yer dejenerasyon ve epitel dökülmesi, bununla birlikte interstisyel ödem görüldü (Resim 1B). NS grubuna ait glomerüllerde, idrar boşluğunda daralma ve Bowman kapsülünde yapışma, proteinöz madde birikimi, podositlerde ayrılma, kapiller lümende daralma ve mezangial matriks artışı izlendi. NS grubuna ait tübüler alanda yoğun interstisyel ödem, tübüler dilatasyon, kast oluşumu ve tübüler epitel dökülmesi saptandı. (Resim 1C). NSAP grubunda NS grubuna kıyasla glomerüllerde mezangial matriks artışında minimal azalma görüldü. Yine tubulointerstisyel alanda ödem, tübüler dilatasyon, ve tübüler epitel dökülmesinde minimal azalma görüldü (Resim 1D).

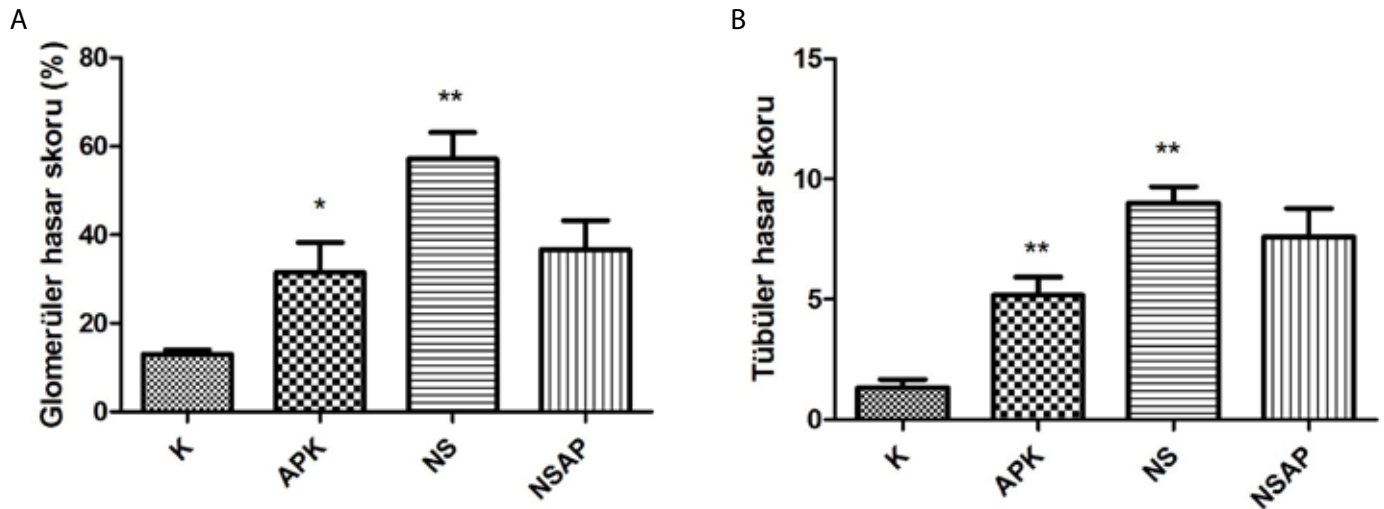
Hematoksilen ve Eozin boyasında, tüm deney gruplarında glomerüller ve tübüler hasar skorlaması yapıldı. Glomerüller hasarın K grubunda minimal olduğu görüldü. NS grubu ile K grubu kıyaslandığında ise, NS grubunda glomerüller hasarın istatistiksel olarak anlamlı şekilde arttığı gözlemlendi ($p=0,0077$; $p<0,01$). APK grubu ile K grubu karşıla-

tırıldığında da istatistiksel olarak anlamlı hasar artışı tespit edildi ($p=0,0117$; $p<0,05$). NSAP grubu ile NS grubu karşılaştırıldığında ise NSAP grubunda hasarın azaldığı, ancak bu bulgunun istatistiksel anlam taşımadığı görüldü (Resim 2A).

Tüm gruplarda tübüler hasar skorlaması yapıldığında, K grubunda tübüler hasarın minimal olduğu izlendi. En yoğun tübüler hasarın görüldüğü NS grubu ile K grubu karşılaştırıldığında, bu artışın istatistiksel olarak anlamlı olduğu tespit edildi ($p=0,0035$; $p<0,01$). K grubuna kıyasla APK grubunda da tübüler hasar artışı olduğu gözlemlendi, ikili grup karşılaştırılmasında bu artışın istatistiksel anlam taşıdığı görüldü ($p=0,0045$; $p<0,01$). NSAP grubunda ise NS grubuna kıyasla tübüler hasarın azaldığı gözlemlendi, ancak bu azalma istatistiksel olarak anlamlı bulunmadı (Resim 2B).

Yarı İnce Kesit Bulguları

Deney gruplarına ait tüm dokulardan 1 μm kalınlığındaki yarı ince kesitler alınarak Toluidine mavisi boyası ile boyandı ve glomerüllerdeki



Resim 2, a, b. A. Hematoksilin ve Eozin boyanma sonucunda glomerüler hasar skoru. * $p < 0,05$ APK grubu ile K grubu kıyaslandığında; ** $p < 0,01$ NS grubu ile K grubu karşılaştırıldığında. B. Hematoksilin ve Eozin boyanma sonucunda tübüler hasar skoru. ** $p < 0,01$ APK grubu ve NS grubu K grubu ile karşılaştırıldığında

değişiklikler değerlendirildi. K grubunda, glomerül yapısının normal olduğu izlendi (Resim 3A). APK grubunda normal podosit yapısı gözlenirken, idrar boşluğunda yer yer daralma ve mezangial alanda hafif matriks artışı görüldü (Resim 3B). NS grubunda podositlerde kopma, kapillerlerde daralma, Bowman kapsülünde yapışma ve mezangial alanda matriks artışı saptandı (Resim 3C). NSAP grubuna ait doku kesitlerindeki bulgular, NS grubuna ait dokulara benzerlik gösterdiği tespit edildi. Bu gruptaki glomerüllerde de podositlerde kopmalar, mezangial matrikste artış, Bowman kapsülünde yapışma izlendi (Resim 3D).

Gomori'nin Tek Aşamalı Trikrom boyasına ait bulgular

Gomori'nin Tek Aşamalı Trikrom boyası ile glomerüllerde ve tubulointerstiyel alanda kolajen artışı değerlendirildi. K grubunda glomerüller ve tubulointerstiyel alanda kolajen artışı gözlenmedi (Resim 4A). APK grubunda K grubuna göre glomerüller ve tubulointerstiyel alanda minimal kolajen artışı izlenirken, NS grubunda K grubuna göre glomerüllerde belirgin kolajen artışı görüldü (Resim 4B, 4C). NSAP grubu ile NS grubu kıyaslandığında glomerüllerde ve interstiyel alanda kolajen miktarında minimal azalma gözlemlendi (Resim 4D).

Gomori'nin Tek Aşamalı Trikrom boyası ile glomerüllerde ve interstiyel alandaki kolajen artışı yarı kantitatif olarak skorlandı. K grubuna kıyasla NS grubunda belirgin kolajen artışı görüldü, bu bulgunun istatistiksel olarak anlamlı olduğu tespit edildi ($p=0,0004$; $p < 0,001$). NSAP grubunda azalan kolajen ise istatistiksel olarak anlamlı bulunmadı (Resim 5).

TARTIŞMA

Nefrotik sendrom, çocuklarda sık görülen ve tedavi edilmediği takdirde ilerleyici böbrek hastalığına dönüşebilen kronik bir hastalıktır. Bu nedenle, ilerleyici böbrek hastalıklarında glomerüler hasar patogenezini anlamak ve yeni nefrotik sendrom tedavi yöntemlerini geliştirmek için sıklıkla deneysel nefrotik sendrom modelleri kullanılır (4).

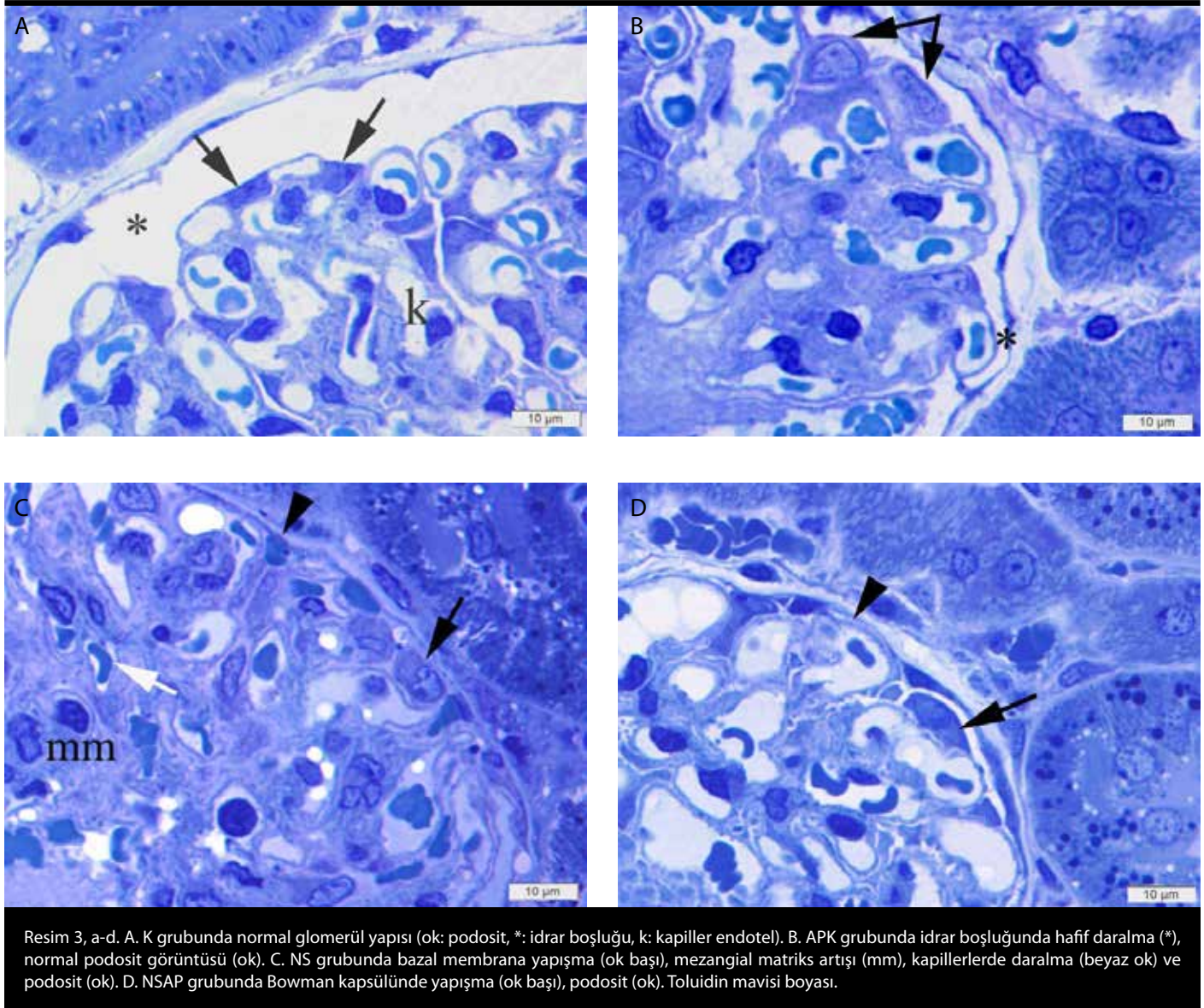
Doksorubisin ile nefrotik sendrom modeli oluşturmak için sıklıkla Sprague Dawley sıçan türünün kullanıldığı görülmüştür (4). Bununla birlikte, sıçanın cinsiyeti de nefrotik sendrom modelinin başarısını

etkilemektedir. Sakemi ve ark. (25), erkek sıçanların dişi sıçanlara göre masif proteinüri geliştirdiğini bildirmişlerdir. Aynı çalışmada, erkek sıçanlarda daha yoğun hipoalbuminemi, renal fonksiyonda aşırı bozulma ve yüksek derecede glomerüloskleroz saptanmıştır. Bu bilgiler, model oluştururken, hayvan türü ve cinsiyet seçimi konusunda yol gösterici olmuştur. Biz de çalışmamızda 300-350 g ağırlığında erişkin erkek Sprague Dawley sıçanlar kullandık.

Doksorubisin ile ilgili farklı doz uygulamaları (2-10 mg/kg) mevcuttur (4, 6, 8, 20, 26, 27). Doksorubisinle yapılan çalışmalardan ilki Bertani ve ark.'nın (26) uyguladığı modeldir. Bu nefrotik sendrom modelinde 7,5 mg/kg tek doz intravenöz doksorubisin enjeksiyonu uygulanmış ve doksorubisin verildikten 4-5 gün sonra proteinürinin ortaya çıktığı, tam nefrotik sendromun ise enjeksiyondan 13-15 gün sonra geliştiği izlenmiştir (26). Nefrotik sendrom oluşturmak amacıyla, doksorubisin'in intravenöz uygulamasının yanı sıra intraperitoneal uygulaması da yapılmaktadır. Pedrycz ve ark. (28), 5 mg/kg intraperitoneal tek doz doksorubisin ile nefrotik sendrom oluşturmuşlardır. Benzer şekilde Ayla ve ark. (6), Wistar Albino sıçanlarda 20 mg/kg tek doz i.p. uygulaması yapmışlardır. Biz de çalışmamızda nefrotik sendrom oluşturmak amacıyla 10 mg/kg tek doz i.p. doksorubisin enjeksiyonu uyguladık.

Doksorubisin ile oluşturulan nefrotik sendromun patogenezinin başladığında, ilk hasarın glomerüler filtrasyon bariyerinde, bunu takiben ise tubulointerstiyel alanda meydana geldiği bilinmektedir (29). En önemli fonksiyonu seçici geçirgenlik olan glomerüler filtrasyon bariyeri; kapiller endotel hücreleri, glomerüler bazal membran ve podosit ayakları çıkıntılarında oluşur. Glomerüler bazal membranın dış yüzünde yer alan podositler, ilerleyici böbrek hastalıklarında kilit rol oynayan hücrelerdir. Anormal glomerüler hücre fonksiyonuna bağlı olarak ortaya çıkan hastalıklarının hemen hemen hepsi podosit hasarı veya fonksiyon bozukluğu ile başladığı düşünülmektedir (4, 20).

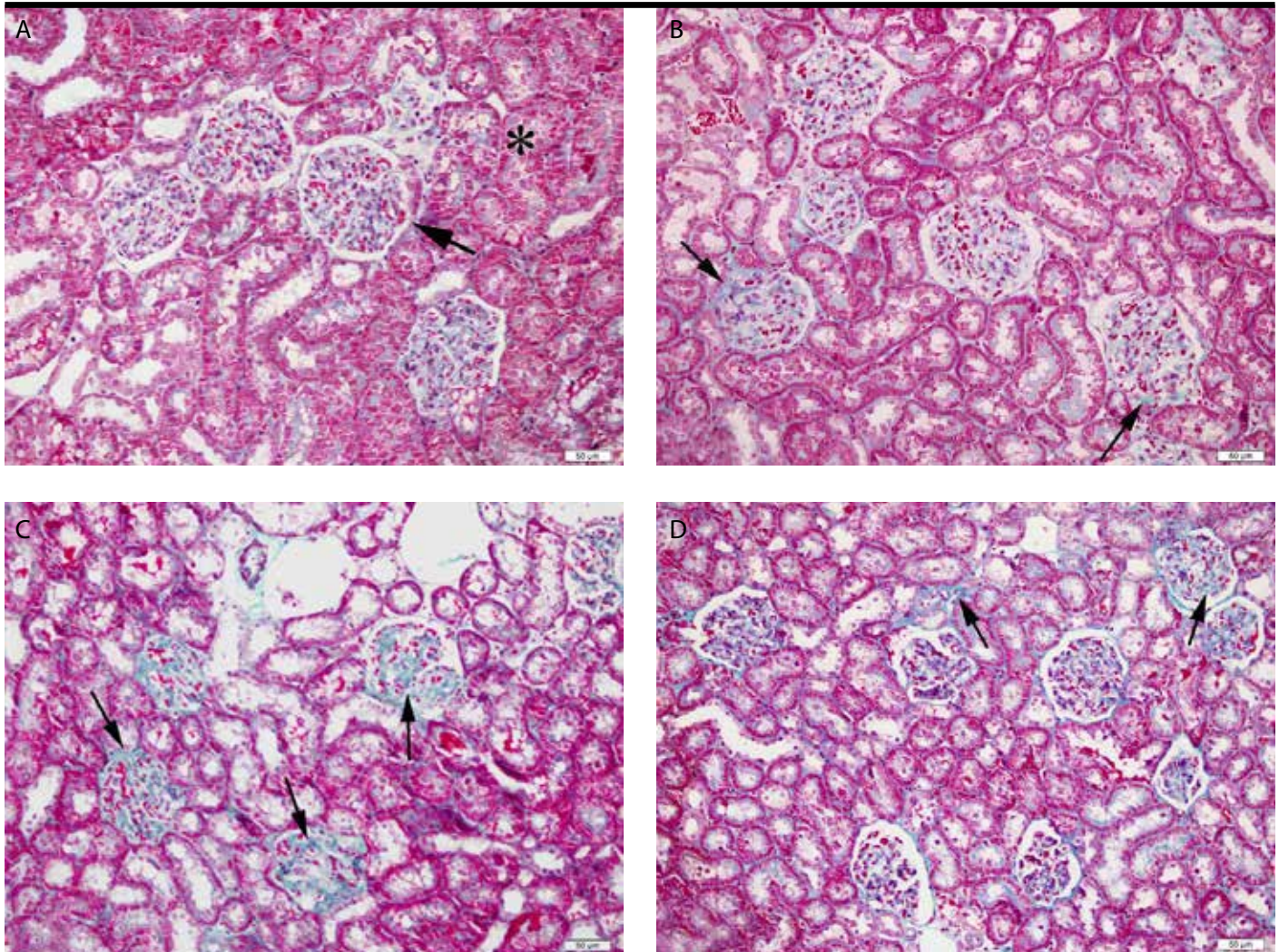
Nefrotik sendromda ortaya çıkan glomerüler ve tübüler değişiklikleri histopatolojik olarak gösteren birçok çalışma bulunmaktadır. Wang ve ark. (30) doksorubisinle sıçanlarda oluşturdukları nefrotik sendrom modelinde glomerülde mezangial matriks artışı, glomerüler kapiller lümende daralma; interstisyumda ise inflamatuvar hücre infiltrasyonu



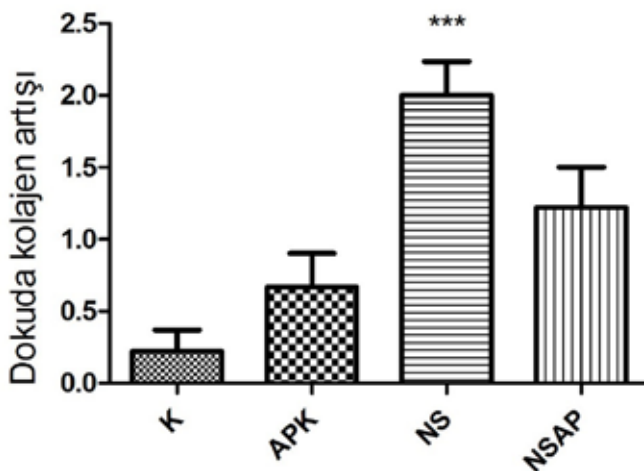
görmüşlerdir. Yağmurca ve ark.'nın (23) yaptığı bir diğer çalışmada ise ışık mikroskobu incelemelerinde belirgin glomerüller skleroz, tübüler deskuamasyon, fırçamsı kenar kaybı, Bowman kapsülüne adezyon, tübüler ve glomerüller bazal membranda düzensiz görünüm ve kalınlaşma saptanmıştır. Benzer histolojik bulgular Ayla ve ark.'nın (6) çalışmasında da elde edilmiştir. Yasuda ve ark. (20) farelerde yaptıkları doksorubisin aracılı nefrotik sendrom modelinde, böbrek dokusunun histomorfolojik incelemesinde; glomerülde, fokal podosit proliferasyonu ile birlikte Bowman kapsülüne epitelyal adezyon, yer yer vakuolizasyon ve seyrek segmental sklerozun eşlik ettiği podosit hipertrofisi, Bowman boşluğunda proteinöz madde içeriği, aynı zamanda çok sayıda hiyalin kast içeren dilate tübüller ile birlikte yaygın dejenerasyon ve fokal epitel nekrozu gösteren tübüller bildirilmiştir. Literatürlerle uyumlu olarak çalışmamızda; gerek H&E kesitlerinde, gerekse Toluidin mavisi ile boyanan yarı ince kesitlerin ışık mikroskobu incelemelerinde, kontrol grubuna kıyasla NS grubunda; glomerüllerde mezangial matris artışı, kapiller lümeninde daralma, tübüler epitel hücre dökülmeleri, fırçamsı kenar kaybı, hiyalin kast içeren dilate tübüller, Bowman kapsülünde adezyon ve idrar boşluğunda proteinöz madde birikimi gibi dejeneratif değişiklikler görülmüştür.

Çalışmamızda, nefrotik sendrom histopatogenezine etkisini incelediğimiz apelin, sığır mide ekstratlarından izole edilen vazoaaktif bir peptittir ve etkilerini APJ reseptörüne bağlanarak gösterir (13, 14). Apelin ve APJ'nin varlığı kalp, beyin, akciğer, adipöz doku gibi birçok dokuda gösterilmiştir (31). Apelin ve APJ'nin yaygın ekspresyonuna bağlı olarak, apelin-APJ yolağının, kardiyovasküler dokularda vazodilatasyon ve pozitif inotropik etkiye sahip olduğu, humoral immün sistem dengesinin düzenlenmesinde rol oynadığı, insülin duyarlılığı, termoregülasyon, sıvı dengesi gibi çeşitli fonksiyonları kapsayan fizyolojik etkilerinin olduğu bildirilmiştir (32-34).

Zhang ve ark.'nın (35) farelerde yaptığı diyabetik nefropati çalışmasında, apelinin doza bağlı olarak glomerüller endotel hücrelerinde geçirgenlik artışına neden olduğu görülmüş, hücre kültüründe yaptıkları Metiltiazol difenil tetrazolyum (MTT) canlılık testinde yüksek dozdaki apelinin toksik etki yapabileceği vurgulanmıştır. Çalışmamızda, apelinin tek başına verildiği kontrol grubunda, kontrol grubuna kıyasla glomerüllerde mezangial matris artışı, Bowman kapsülünde yapışma, tübüler epitel dökülmeleri ve fırçamsı kenar kaybı şeklinde hasar bulguları izlenmiştir. Bu duru-



Resim 4, a-d. A. K grubunda normal glomerül (ok) ve tubulointerstitial yapı (*). B. APK grubunda glomerül ve tubulointerstitial alanda hafif kolajen artışı (ok). C. NS grubunda glomerülde kolajen artışı (oklar). D. NSAP grubunda glomerülde ve interstitial alanda kolajen artışında minimal gerileme (ok). Gomori'nin Tek Aşamalı Trikrom Boyası.



Resim 5. Gomori'nin Tek Aşamalı Trikrom boyası ile dokuda kolajen artışına ait skorlama. ***p<0,001 NS grubu ile K grubu karşılaştırıldığında.

mun, apelinin doz ile ilişkili toksik etkisinden kaynaklanmış olabileceğini düşündürmüştür. Bir başka diyabetik nefropati çalışmasında Day ve ark. (34), glomerüllerde podosit sayısında azalma izlemiş, ancak apelinin tedavisi sonrasında bu sayıda artış görülmemesinin, apelinin podositlerden ziyade proksimal tübül epitel hücreleri üzerinden indirekt etki etmiş olabileceğini ifade etmişlerdir. Bizim çalışmamızda, apelinin verildiği nefrotik sendrom grubunda glomerüller ve tübül hasarın düzelmediği ancak minimal gerileme gösterdiği saptanmıştır.

Apelinin fibrozisi önlediğine dair çeşitli çalışmalar mevcuttur (36-38). Pchejetski ve ark. (37), apelinin kardiyak fibroblastlarda kolajen üretimini indükleyen sfingozin kinaz-1 enzimini inhibe ederek, fibrotik ilerlemeyi engellediğini göstermişlerdir. Bir başka çalışmada, apelinin kardiyak fibrozise karşı koruyucu etkisi, angiotensin-II (Ang-II) ve nitrik oksit artışının inhibisyonu aracılığıyla olduğu bildirilmiştir (36). Bizim çalışmamızda, fibrozisi göstermek amacıyla kullandığımız Gomori'nin Tek Aşamalı Trikrom boyasında, apelin verilen nefrotik sendrom grubunda nefrotik sendrom grubuna kıyasla fibrozisi baskılama yönünde minimal değişiklik izlenmiştir. Öte yandan, kardiyovasküler sistemdeki koruyucu etkisine karşın apelinin karaciğerde fibrozisi indüklediği de

bildirilmiştir (39). Çalışmamızda, makaleyle uyumlu olarak, apelinin tek başına verildiği grupta, kontrol grubuna kıyasla, Gomori'nin Tek Aşamalı Trikrom boyasıyla minimal kolajen artışı izlenmiştir.

Bu çalışmada, doksorubisin ile oluşturulan nefrotik sendrom modelinde histomorfolojik olarak glomerüller ve tübüler hasarın meydana geldiği ortaya kondu. Tek başına apelinin uygulandığı kontrol gruplarında hasar bulgularının izlenmesi, ilaç dozunun etkili olduğunu düşündürdü.

SONUÇ

Doksozobisin ile oluşturulan nefrotik sendrom modelinde apelinin glomerüller ve tübüler hasar üzerinde iyileştirici etkisinin histomorfolojik olarak minimal düzeyde olduğu gösterildi.

Etik Komite Onayı: Bu çalışma için Etik komite onayı Marmara Üniversitesi Deneysel Hayvanları Uygulama ve Araştırma Merkezi'nden alınmıştır (21.06.2012/54.2012.mar).

Hasta Onamı: Bu çalışma için hasta onamına gerek yoktur.

Hakem Değerlendirmesi: Dış Bağımsız.

Yazar Katkıları: Fikir - N.Ö., Ş.Ç.; Tasarım - N.Ö., A.Ö.Ş., M.K.; Denetleme - Ş.Ç., M.K.; Kaynaklar - N.Ö., Ş.Ç.; Malzemeler - N.Ö.; Veri Toplanması ve/veya İşlemesi - N.Ö., A.Ö.Ş.; Analiz ve/veya Yorum - N.Ö., M.K., Ş.Ç.; Literatür taraması - N.Ö., M.K.; Yazıyı Yazan - N.Ö., Ş.Ç.; Eleştirel İnceleme - N.Ö., A.Ö.Ş., M.K., Ş.Ç.

Teşekkür: Bu çalışma, Naziye Özkan'ın doktora tezinin bir bölümünden hazırlanmıştır ve Marmara Üniversitesi Bilimsel Araştırma Projeleri Komisyonu Başkanlığı tarafından SAG-C-DRP-110913-0364 numaralı proje ile desteklenmiştir.

Çıkar Çatışması: Yazarlar çıkar çatışması bildirmemişlerdir.

Finansal Destek: Bu çalışma Marmara Üniversitesi BAPKO; SAG-C-DRP-110913-0364 numaralı proje ile desteklenmiştir.

Ethics Committee Approval: Ethics committee approval was received for this study from the ethics committee of Marmara University Experimental Animal Research and Implementation Centre (21.06.2012/54.2012.mar).

Informed Consent: Not required in this study.

Peer-review: Externally peer-reviewed.

Author contributions: Concept - N.Ö., Ş.Ç.; Design - N.Ö., A.Ö.Ş., M.K.; Supervision - Ş.Ç., M.K.; Resource - N.Ö., Ş.Ç.; Materials - N.Ö.; Data Collection&/or Processing - N.Ö., A.Ö.Ş.; Analysis&/or Interpretation - N.Ö., M.K., Ş.Ç.; Literature Search - N.Ö., M.K.; Writing - N.Ö., Ş.Ç.; Critical Reviews - N.Ö., A.Ö.Ş., M.K., Ş.Ç.

Acknowledgements: This study is part of PhD thesis of Naziye Özkan and was supported by Marmara University Scientific Research Project Commission with project number SAG-C-DRP-110913-0364.

Conflict of Interest: No conflict of interest was declared by the authors.

Financial Disclosure: This study Marmara University BAPKO; SAG-C-DRP is supported by project number 110913-0364.

KAYNAKLAR

- Smoyer WE, Mundel P. Regulation of podocyte structure during the development of nephrotic syndrome. *J Mol Med* 1998; 76: 172-83. [CrossRef]
- Krishnan RG. Nephrotic syndrome. *Paediatr Child Health* 2012; 22: 337-40. [CrossRef]
- Ding WY, Saleem MA. Current concepts of the podocyte in nephrotic syndrome. *Kidney Res Clin Pract* 2012; 31: 87-93. [CrossRef]
- Pippin JW, Brinkkoetter PT, Cormack-Aboud FC, Durvasula RV, Hauser PV, Kowalewska J, et al. Inducible rodent models of acquired podocyte diseases. *Am J Physiol Renal Physiol* 2009; 296: F213-29. [CrossRef]
- Ibrahim MA, Ashour OM, Ibrahim YF, El-Bitar HI, Gomaa W, Abdel-Rahim SR. Angiotensin-converting enzyme inhibition and angiotensin AT(1)-receptor antagonism equally improve doxorubicin-induced cardiotoxicity and nephrotoxicity. *Pharmacol Res* 2009; 60: 373-81. [CrossRef]
- Ayla S, Seckin I, Tanriverdi G, Cengiz M, Eser M, Soner BC, et al. Doxorubicin Induced Nephrotoxicity: Protective Effect of Nicotinamide. *Int J Cell Biol* 2011; 2011: 1-9. [CrossRef]
- Soultati A, Mountzios G, Avgerinou C, Papaxoinis G, Pectasides D, Dimopoulos MA, et al. Endothelial vascular toxicity from chemotherapeutic agents: Preclinical evidence and clinical implications. *Cancer Treat Rev* 2012; 38: 473-83. [CrossRef]
- Wapstra FH, van Goor H, de Jong PE, Navis G, de Zeeuw D. Dose of doxorubicin determines severity of renal damage and responsiveness to ACE-inhibition in experimental nephrosis. *J Pharmacol Toxicol Methods* 1999; 41: 69-73. [CrossRef]
- Liu LL, Li QX, Xia L, Li J, Shao L. Differential effects of dihydropyridine calcium antagonists on doxorubicin-induced nephrotoxicity in rats. *Toxicology* 2007; 231: 81-90. [CrossRef]
- Leeuwis JW, Nguyen TQ, Dendooven A, Kok RJ, Goldschmeding R. Targeting podocyte-associated diseases. *Adv Drug Deliv Rev* 2010; 62: 1325-36. [CrossRef]
- Cheng H, Harris RC. The glomerulus-a view from the outside-the podocyte. *Int J Biochem Cell Biol* 2010; 42: 1380-7. [CrossRef]
- Denizli N, Demirci R, Duranay M, Yılmaz B. Glomerüller Endotel Hastalıklarının Tedavisinde Yeni Ufuklar. *Turk Neph Dial Transpl* 2011; 20: 220-6. [CrossRef]
- Tatemoto K, Hosoya M, Habata Y, Fujii R, Kakegawa T, Zou MX, et al. Isolation and characterization of a novel endogenous peptide ligand for the human APJ receptor. *Biochem Biophys Res Commun* 1998; 251: 471-6. [CrossRef]
- O'Dowd BF, Heiber M, Chan A, Heng HH, Tsui LC, Kennedy JL, et al. A human gene that shows identity with the gene encoding the angiotensin receptor is located on chromosome 11. *Gene* 1993; 136: 355-60. [CrossRef]
- Sandal S, Tekin S. Adipoz Doküdan Salgınanan Bir Hormon: Apelin. *İnönü Sağ Bil Derg* 2013; 1: 55-62.
- Lee DK, Cheng R, Nguyen T, Fan T, Kariyawasam AP, Liu Y, et al. Characterization of Apelin, the Ligand for the APJ Receptor. *J Neurochem* 2000; 74: 34-41. [CrossRef]
- Szokodi I, Tavi P, Földes G, Voutilainen-Myllylä S, Ilves M, Tokola H, et al. Apelin, the Novel Endogenous Ligand of the Orphan Receptor APJ, Regulates Cardiac Contractility. *Circ Res* 2002; 91: 434-40. [CrossRef]
- Zhong JC, Huang DY, Liu GF, Jin HY, Yang YM, Lia YF, et al. Effects of all-trans retinoic acid on orphan receptor APJ signaling in spontaneously hypertensive rats. *Cardiovasc Res* 2005; 65: 743-50. [CrossRef]
- Hashimoto T, Kihara M, Ishida J, Imai N, Yoshida SI, Toya Y, et al. Apelin Stimulates Myosin Light Chain Phosphorylation in Vascular Smooth Muscle Cells. *Arterioscler Thromb Vasc Biol* 2006; 26: 1267-72. [CrossRef]
- Yasuda K, Park HC, Ratliff B, Addabbo F, Hatzopoulos AK, Chander P, et al. Adriamycin nephropathy: a failure of endothelial progenitor cell-induced repair. *Am J Pathol* 2010; 176: 1685-95. [CrossRef]
- Wang Z, Liu J, Sun W. Effects of asiaticoside on levels of podocyte cytoskeletal proteins and renal slit diaphragm proteins in adriamycin-induced rat nephropathy. *Life Sci* 2013; 93: 352-8. [CrossRef]
- Thomas GL, Yang B, Wagner BE, Savill J, El Nahas AM. Cellular apoptosis and proliferation in experimental renal fibrosis. *Nephrol Dial Transplant* 1998; 13: 2216-26. [CrossRef]
- Yagmurca M, Erdogan H, Iraz M, Songur A, Ucar M, Fadillioglu E. Caffeic acid phenethyl ester as a protective agent against doxorubicin nephrotoxicity in rats. *Clin Chim Acta* 2004; 348: 27-34. [CrossRef]
- Suganami T, Mori K, Tanaka I, Mukoyama M, Sugawara A, Makino H, et al. Role of prostaglandin E receptor EP1 subtype in the development of renal injury in genetically hypertensive rats. *Hypertension* 2003; 42: 1183-90. [CrossRef]
- Sakemi T, Ohtsuka N, Tomiyoshi Y, Morito F. Sex difference in progression of adriamycin-induced nephropathy in rats. *Am J Nephrol* 1996; 16: 540-7. [CrossRef]

26. Bertani T, Poggi A, Pozzoni R, Delaini F, Sacchi G, Thoua Y, et al. Adriamycin-induced nephrotic syndrome in rats: sequence of pathologic events. *Lab Invest* 1982; 46: 16-23.
27. Bo Y, Yuan L. Glomerular Expression of Apelin and its Association with Proteinuria. *Indian J Pediatr* 2011; 79: 1028-32. [\[CrossRef\]](#)
28. Pedrycz A, Wieczorski M, Czerny K. Pseudoductules in the rat liver in experimental adriamycin-induced nephrotic syndrome. *Ann Univ Mariae Curie Sklodowska Med* 2002; 57: 154-60.
29. Lee VW, Harris DC. Adriamycin nephropathy: A model of focal segmental glomerulosclerosis. *Nephrology (Carlton)* 2011; 16: 30-8. [\[CrossRef\]](#)
30. Wang Y, Wang YP, Tay YC, Harris DC. Progressive adriamycin nephropathy in mice: sequence of histologic and immunohistochemical events. *Kidney Int* 2000; 58: 1797-804. [\[CrossRef\]](#)
31. O'Carroll AM, Lolait SJ, Harris LE, Pope GR. The apelin receptor APJ: journey from an orphan to a multifaceted regulator of homeostasis. *J Endocrinol* 2013; 219: R13-35. [\[CrossRef\]](#)
32. Japp AG, Newby DE. The apelin-APJ system in heart failure Pathophysiologic relevance and therapeutic potential. *Biochem Pharmacol* 2008; 75: 1882-92. [\[CrossRef\]](#)
33. Soltani Hekmat A, Najafipour H, Nekooian AA, Esmaeli-Mahani S, Javanmardi K. Cardiovascular responses to apelin in two-kidney-one-clip hypertensive rats and its receptor expression in ischemic and non-ischemic kidneys. *Regul Pept* 2011; 172: 62-8. [\[CrossRef\]](#)
34. Day RT, Cavaglieri RC, Feliers D. Apelin retards the progression of diabetic nephropathy. *Am J Physiol Renal Physiol* 2013; 304: F788-800. [\[CrossRef\]](#)
35. Zhang BH, Wang W, Wang H, Yin J, Zeng XJ. Promoting effects of the adipokine, apelin, on diabetic nephropathy. *PLoS One* 2013; 8:1-11. [\[CrossRef\]](#)
36. Siddiquee K, Hampton J, Khan S, Zadory D, Gleaves L, Vaughan DE, et al. Apelin protects against angiotensin II-induced cardiovascular fibrosis and decreases plasminogen activator inhibitor type-1 production. *J Hypertens* 2011; 29: 724-31. [\[CrossRef\]](#)
37. Pchejetski D, Foussal C, Alfarano C, Lairez O, Calise D, Guilbeau-Frugier C, et al. Apelin prevents cardiac fibroblast activation and collagen production through inhibition of sphingosine kinase 1. *Eur Heart J* 2012; 33: 2360-9. [\[CrossRef\]](#)
38. Wang LY, Diao ZL, Zhang DL, Zheng JF, Zhang QD, Ding JX, et al. The regulatory peptide apelin: a novel inhibitor of renal interstitial fibrosis. *Amino Acids* 2014; 46: 2693-704. [\[CrossRef\]](#)
39. Principe A, Melgar-Lesmes P, Fernández-Varo G, del Arbol LR, Ros J, Morales-Ruiz M, et al. The hepatic apelin system: a new therapeutic target for liver disease. *Hepatology* 2008; 48: 1193-201. [\[CrossRef\]](#)