

Abdominal Aort Anevrizmalarında Endovasküler Tedavi

Endovascular Repair of Abdominal Aortic Aneurysms: Invited Article

Selim İSBİR^a

^aKalp Damar Cerrahisi AD,
Marmara Üniversitesi Tıp Fakültesi,
İstanbul

Geliş Tarihi/Received: 12.12.2012
Kabul Tarihi/Accepted: 26.12.2012

Yazışma Adresi/Correspondence:
Selim İSBİR
Marmara Üniversitesi Tıp Fakültesi,
Kalp Damar Cerrahisi AD, İstanbul,
TÜRKİYE/TURKEY
selim.isbir@marmara.edu.tr

ÖZET Abdominal aort anevrizmalarında endovasküler tamir (EVAR) son yıllarda oldukça önem kazanmış bir tedavi yöntemidir. İlk defa 1991 yılında Parodi tarafından uygulanan bu tedavi yöntemi açık yöntemle karşılaştırıldığında, erken mortalitenin daha düşük olması ve hastaların iyileşme sürelerinin kısa olması açısından avantaj sağlamaktadır. Öte yandan her hastaya uygun bir yöntem olmaması, belli anatomik kurallar gerektirmesi ve uzun dönem sonuçları hakkında bazı reddütlerin olması dezavantajları olarak karşımıza çıkmaktadır.

Anahtar Kelimeler: Abdominal aort anevrizması; endovasküler tamir

ABSTRACT Endovascular abdominal aortic aneurysm repair (EVAR) has become a well established technique in the treatment of abdominal aortic aneurysms. It was first introduced by Parodi in 1991. Mortality and morbidity from EVAR appears to be lower than open repair. However, patient suitability is the key factor for the successful procedure including anatomic constraints.

Key Words: Abdominal aortic aneurysm; endovascular repair

Damar Cer Derg 2013;22(1):52-60

Aort anevrizmalarında endovasküler tedavi ilk defa 1991 yılında Arjantin'den Parodi ve gene o yıllarda Rusyadan Volodos tarafından uygulanmış olan bir tekniktir.^{1,2} Günümüzde, ülkemizde ve tüm dünyada yaygın olarak kullanılmakta olup, sayıca açık tamir oranlarını yakalamış ve hatta geçmiştir. Son 30 yılda bu alanda yapılan birçok çalışma, yöntemin endikasyon ve komplikasyonları hakkında detaylı bilgi sahibi olmamızı sağlamıştır.

Endovasküler yöntemde stent greft bir taşıyıcı sistem vasıtası ile aortada anevrizmanın olduğu bölgeye skopi altında yerleştirilir ve anevrizmatik bölge devre dışı bırakılarak greft sağlıklı aort dokusuna tutundurulur. Bu şekilde anevrizma kesesine aortadan olan kan akımı durdurulur.

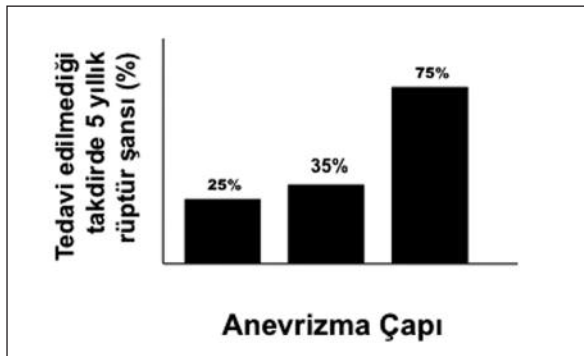
Abdominal aort anevrizması (AAA) infrarenal düzeyde abdominal aort çapının 3 cm ve üzerinde olması olarak tanımlanmaktadır. Görülme sıklığı yaş ile doğru orantılı olarak artmakta ve 65 yaş üstünde %5; 75 yaş üstünde ise %9 sıklığında karşımıza çıkmaktadır. Amerika Birleşik Devletlerinde ya-

pılan çalışmalarda tüm ölüm sebepleri arasında 13. sırada yer almaktadır. AAA gelişiminde hipertansiyon ve sigara en önemli etkenler olarak göze çarpmaktadır. Ayrıca ailevi görülme sıklığı bulunmaktadır.^{3,4}

Abdominal aort anevrizmalarına müdahalede anevrizma çapı dikkate alınmaktadır. Çapı 4 cm ve altında olan anevrizmalarda rüptür şansı oldukça düşük olup (yilda %1'in altı) bu anevrizmalar izlem altına alınmalıdır. Anevrizma çapı 4-5,5 cm arası olan anevrizmalarda ise tartışmalı bir durum söz konusudur. Bu konuda yapılan çalışmalardan UKSAT ve ADAM çalışmaları anevrizma çapının 5.5 cm'e gelene kadar beklenmesini, bu sırada anevrizma çapında hızlı bir artış olması (yilda 1 cm ve üzeri) durumunda müdahale edilmesini önermişlerdir. Her iki çalışmada aslında açık cerrahi yöntem göz önüne alınarak gerçekleştirilmiştir. Öte yandan endovasküler yöntemin gündeme gelmesi ile gerçekleştirilen CEASAR ve PIVOTAL çalışmalarında da benzer sonuçlar elde edilmiş ve çapı 4-5.5 cm arası olan anevrizmaların takibi önerilmiştir. Çapı 5.5 cm ve üzeri olan anevrizmalarda ise tanı konulduğunda müdahale edilmesi gereklidir. Unutulmamalıdır ki anevrizma çapı arttıkça rüptür şansı da artmaktadır (Şekil 1).⁵⁻¹⁰

Abdominal aort anevrizmalarında endovasküler tedavinin gündeme gelmesi ile gerçekleştirilen ve bu tedavinin etkinliğini açık yöntemle karşılaştıran bir dizi randomize çalışma mevcuttur (Tablo 1).

EVAR 1 çalışması, 1999-2003 yılları arasında İngiltere'de gerçekleştirilmiş, anevrizma çapı 5,5,



ŞEKİL 1: Anevrizma çapı arttıkça rüptür oranı artmaktadır.

TABLO 1: Endovasküler yöntemle açık tamiri karşılaştıran majör çalışmaların erken ve geç dönem sonuçları.

Çalışma	Kısa Dönem	Uzun Dönem
EVAR 1		
EVAR (n=626)	%1,8 30 g	%23,1 4 yıl
Açık (n=626)	%4,3 30 g	%22,1 4 yıl
DREAM		
EVAR (n=173)	%1,2 30 g	%31,2 6 yıl
Açık (n=178)	%4,6 30 g	%30,1 6 yıl
OVER		
EVAR (n=444)	%0,5 30 g	%7 2 yıl
Açık (n=437)	%3 30 g	%9,8 2 yıl
Medicare Populasyonu		
EVAR (n=22830)	%1,2 30 g	%34 5 yıl
Açık (n=22830)	%4,8 30 g	%34,3 5 yıl

cm ve üzeri olan hastaları kapsamıştır. Hastalar 2010 yılına kadar takip edilmişlerdir, dolayısıyla endovasküler tedavinin geç dönem sonuçları açısından önemli bilgiler sağlamıştır. Çalışma endovasküler tamir ile açık tamir yöntemini karşılaştırmıştır. Endovasküler tamir uygulanan grupta ilk 30 günlük mortalite %1,8 iken, açık tamir uygulanan grupta %4,3 olarak tespit edilmiştir (p=0,009). Erken dönemde görülen bu mortalite farkına rağmen endovasküler tedavi uygulanan hastalarda tekrardan girişim oranı açık tamire oranla daha yüksek görülmüştür (%5,8'e karşı %9,8). Hastaların 4 yıllık takiplerinde ise benzer mortalite saptanmış (%28), fakat anevrizmaya bağlı mortalite EVAR uygulanan grupta daha düşük bulunmuştur. Hastaların 8 yıllık sonuçlarında ise bu fark da ortadan kalkmış fakat endovasküler tedavi uygulanan grupta tekrardan girişim oranı yüksek bulunmuştur.¹¹

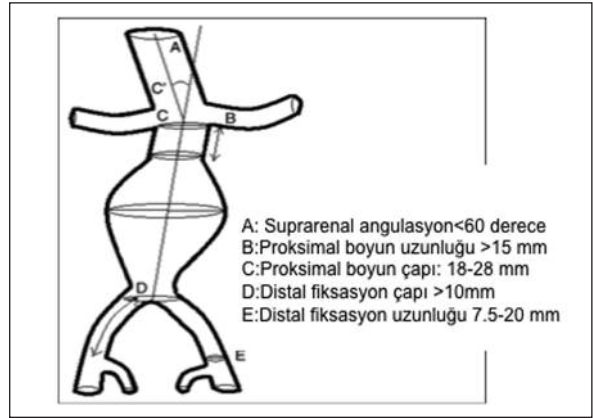
DREAM çalışması, EVAR 1 çalışmasından sonra Hollanda'da benzer protokol ile gerçekleştirilmiş ve 351 hastayı kapsamış olan bir çalışmadır. EVAR 1'den farklı olarak çapı 5 cm olan anevrizmalar da çalışmaya alınmıştır. Benzer şekilde EVAR uygulanan grupta ilk 30 günlük mortalite %1,2 iken, açık tamir uygulanan grupta bu oran %4,6 olarak tespit edilmiştir.^{12,13}

OVER çalışması, 2002-2008 yılları arasında ABD de gerçekleştirilmiş ve 881 hastayı kapsamış olan (444 EVAR ve 437 açık tamir) bir çalışmadır. EVAR 1 ve DREAM çalışmalarına benzer protokol uygulanmış ve anevrizma çapı 5 cm ve üzeri olan hastalar çalışmaya dahil edilmiştir. Bu çalışmanın geç dönem sonuçlarının 2013'te yayınlanması beklenmektedir. Bu çalışmada da erken dönem mortalitenin EVAR uygulanan grupta düşük olduğu görülmektedir (%0,5'e karşı %3).^{14,15}

Yukarıda kısaca özetlediğimiz randomize çalışmalar ve konu ile ilgili diğer çok sayıda çalışmanın gösterdiği, EVAR uygulanan hastalarda erken dönem mortalitenin açık tamire oranla yaklaşık 1/3 oranında düşük olduğu, fakat bu hastaların diğer komorbiditeleri göz önüne alındığında işlem sonrası 2.yıldan itibaren mortalite avantajının anevrizma dışı ölümler nedeni ile ortadan kalkmış olmasıdır. Öte yandan tekrardan girişim oranının EVAR uygulanan hastalarda yüksek olması ve bu girişimlerin yapılmaması durumunda mortalitenin artması, diğer önemli bir bulgudur.

Öte yandan EVAR uygulanan hastalar ile açık cerrahi yapılamayan ve dolayısıyla sadece izlenen hastalar karşılaştırıldığında acaba EVAR'ın bir avantajı var mı sorusuna cevap bulmak amacıyla EVAR 2 çalışması gerçekleştirilmiştir. Bu çalışmada İngilterede 338 hasta üzerinde gerçekleştirilmiş (166 EVAR ve 172 izlem hastası) ve çalışma sırasında izlem grubundaki hastaların %25'ine EVAR uygulanmak durumunda kalınmıştır. Sonuçlara bakıldığında EVAR ve izlem grubunda erken dönem mortalite oranlarının benzer (%9) olduğu ve EVAR'ın sürvi avantajı sağlamadığı gözlenmiştir. Bir başka açıdan, açık cerrahinin çok riskli olduğu hastalarda EVAR işleminin de oldukça riskli olduğu söylenebilir. Öte yandan bu hastaların orta-uzun dönem izlemlerinde anevrizmaya bağlı ölüm oranlarının EVAR uygulanan hastalarda daha az olduğu görülmektedir.^{11,16,17}

Marmara Üniversitesi Hastanesi Kalp Damar Cerrahisi Kliniği'nde 2007-2012 yılları arasında 100 hastaya abdominal aort anevrizması nedeniyle endovasküler tamir uygulanmış olup, ameliyat mortalitesi %1'dir.



ŞEKİL 2: Endovasküler hasta seçiminde önemli ölçümler.

HASTA SEÇİMİ

Endovasküler tedavinin belkide en önemli dezavantajı, her hastaya uygun bir yöntem olmamasıdır. Son 20 yıl içerisinde gerek teknolojinin gelişimi ve yeni greftlerin piyasaya çıkması gerekse işlem tecrübesinin artmasına paralel, EVAR daha fazla hastaya uygun bir yöntem halini almıştır. Bununla birlikte anatomik olarak uyulması gereken önemli parametreler Şekil 2'de belirtilmiştir.

Unutulmaması gereken en önemli nokta EVAR yönteminde hasta planlaması ve dolayısıyla anatomik ölçümlerin başarının temelini oluşturmasıdır. Bu nedenle en az 3 mm'lik, tercihan 1 mm'lik kesitlerle alınan tomografik incelemeler ve bu ölçümlere dayanılarak yapılan 3 boyutlu incelemeler bize işlem öncesi anevrizmanın boyutları, komşulukları ve buna göre kullanacağımız malzemeyi seçme imkanı vermektedir. Bu inceleme olmadan EVAR işlemi yapılmamalıdır. Tomografik inceleme ile aşağıdaki parametreler hakkında işlem öncesi bilgi sahibi olunması gereklidir.

■ Anevrizma boyun uzunluğu: Anevrizmanın proksimalde renal arter orjini ile olan mesafesidir. Bu mesafenin en az 10-15 mm arası olması gerekmektedir. Bu uzunluk 10 mm ve altında ise "endo-leak" ihtimali artmaktadır. Bazı durumlarda birden çok renal arterle karşılaşılabilir. Alt polar arter adı verilen bu tabloda, anevrizmanın greft ile tam olarak kapatılabilmesi için polar arterin greft ile beraber kapatılması gerekebilir.

■ Anevrizma boyun çapı: Bu mesafenin en fazla 28-32 mm arasında olması gerekir. Endovasküler greft yerleştirilirken greftin nativ aort duvarına daha iyi yapışması için %20 oranında “oversize” edilmesi gerekir. Mevcut piyasadaki greftler göz önüne alındığında en büyük greft 36 mm’lik bir genişliğe sahiptir. Dolayısıyla boyun çapı 32 mm üzerinde EVAR uygulanması durumunda “endoleak” ihtimali artmaktadır.

■ Anevrizma boynunda trombüs ve kalsifikasyon mevcudiyeti: Anevrizma boynunda trombüs mevcudiyeti greftin yerleştirilmesi esnasında trombüsün kopmasına ve de özellikle böbreklere embolizasyona neden olmaktadır. Ayrıca trombüs mevcudiyetinde greftin trombüse tutunması, trombüsün aort duvarına olan basıncı iletilmesine dolayısıyla “endotension” adı verilen anevrizma kesesinde basınç artışına yol açmaktadır. Trombüsün bir diğer olumsuz etkisi ise greftin aort duvarına olan fiksasyonunu engellemesidir.

■ Aort boynundaki açılanma: İdeal olarak aort boynundaki açılanma 45 derece ve altında olmalıdır. Öte yandan son yıllarda bu rakam artmakta ve 60 derece ve üzeri açılanmalarda da EVAR uygulanmaktadır. Yapılan çalışmalar 60 derece ve üzeri açılanmada “endoleak” oranının arttığını göstermektedir. Aort boynundaki açılanma relatif bir kontrendikasyon olarak kabul edilmektedir. Zira açının hangi bölgeler baz alınarak ölçüleceği yönünde bir standart yoktur.

■ İliyak arterlerin durumu: Endovasküler tedavide distal sonlanma bölgesi iliyak arterlerdir. Dolayısıyla greftin iliyak arterlere uyumu önem kazanmaktadır. İdeal olarak greft distalde en az 2 cm’lik mesafede ana iliyak arterlere oturmalıdır. Ana iliyak arterin çapı 16-20 mm arasında olmalıdır. Bu rakamların üstünde endoleak oranı artmaktadır. Ayrıca %20’lik “oversize” kuralı burdada geçerli olup, kullanılacak olan greftin en büyük greft ölçüsü göz önünde bulundurulmalıdır. Eğer çap bu rakamların üzerinde ise eksternal iliyak arterlere uzatmak gerekebilir.

İliyak arterlerle ilgili bir diğer nokta ise lümendeki kalsifikasyon, stenoz ve tortuozitedir. Mevcut greft sistemlerinin çapı 18 F-24 F arasında

değiştüğinden, ideal olarak en az 6-8 mm’lik bir damar çapına ihtiyaç vardır. Ayrıca lümen içi trombüs ve kalsifikasyonların derecesi görülebilecek iatrojenik vasküler komplikasyon oranını artırmaktadır.

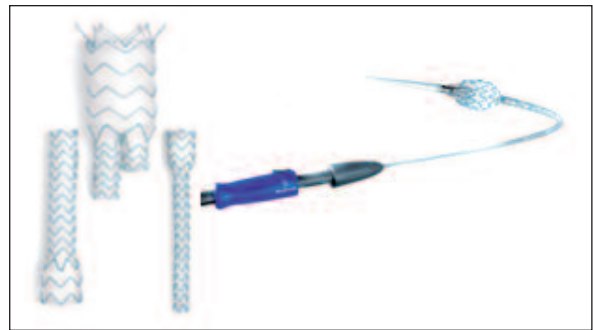
■ Abdominal aortanın bifurkasyon bölgesindeki çapı greftlerin yerleşimi açısından önem taşımaktadır. Piyasada bulunan değişik marka ve çaptaki greftler bu mesafe açısından farklılık arz ettiğinden, kullanılacak olan grefte göre bu mesafenin değerlendirilmesi gerekmektedir.

GREFT YAPISI

Endovasküler greftler çelik ya da nitinolden yapılmış bir iskelet (stent) üzerinde dakron veya PTFE’den meydana gelirler (Resim 1).

Greftler “self expandable” yapıda olup, kendi kendilerine açılırlar. Greft aorta içerisinde bir taşıyıcı sistem vasıtasıyla hareket ettirilir. Greftin aort duvarına tutunması için proksimal ve distal uçlarında çıplak alanlar (bare) veya üzerlerinde ufak çengeller (hook) bulunur. Proksimalde çıplak stent alanı bulunan greftler suprarenal fiksasyona olanak tanır ve bu şekilde açılı ve kısa boyunlu anevrizmalarda fiksasyon uzunluğunu arttırarak bir avantaj sağlarlar.

Endovasküler greftler modüler sistemler olarak imal edilirler. Genellikle bir abdominal ana gövde ve iliyak bacaklar olarak ayrı sistemler olarak bulunurlar. Greftlerin boyutlarına bağlı olarak hem ana gövde için hem de iliyak bacaklar için uzatma adı verilen ek parçalar mevcuttur. Bifurkasyonlu sistemler dışında, aorto-uni-iliyak adı verilen sa-



RESİM 1: Endovasküler greft sistemi.

dece ana gövde ve tek iliyak bacak üzerinden hareket eden sistemler de mevcuttur.

Greftlerin üzerinde hareket ettikleri sistemler genel olarak greftin çapına bağlı olarak 18 F-24 F arasındadır. Bu sistemlerin bazılarında taşıyıcının damar içerisinde daha kolay hareket etmesini kolaylaştıran özel kaplamalar bulunur (hidrofilik).

TEKNİK

EVAR işlemi kanımızca ameliyathane şartlarında yapılması gereken bir prosedürdür. İşlem skopi kullanımını gerektirdiğinden ve ülkemiz şartlarında çoğu merkezde taşınabilir kaliteli skopi cihazları veya hibrid ameliyathane bulunmadığından, çoğunlukla kateter laboratuvarlarında yapılmaktadır. Bu durum hasta güvenliği ve işlemin başarısı açısından sorun teşkil etmektedir. Unutulmamalıdır ki EVAR sırasında acil olarak açık cerrahi dönüşüm şansı her zaman mevcuttur. Ayrıca ortam sterilitesi ve anestezi güvenliği kateter laboratuvarlarında malesef yetersiz kalabilmektedir. Bu nedenle EVAR uygulayan merkezlerin bünyelerinde, dijital anjiyografi yapabilen ve kaliteli görüntü sağlayan mobil c-kollu cihazları ve anjiyografi için uygun her yöne hareketli özel ameliyat masalarını temin etmeleri gerekmektedir (Resim 2).

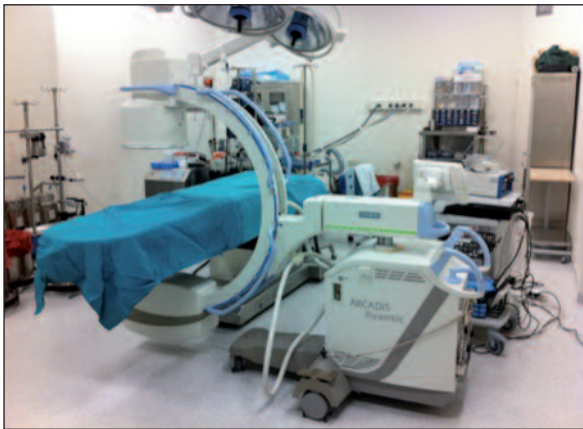Hastalar rutin açık cerrahi yapılacakmış gibi monitörize edilmeli, ameliyat öncesi hazırlıkları ona göre yapılmalıdır. EVAR uygulamaları lokal veya genel anestezi ile yapılabilir. Genellikle rüptüre anevrizmalarda lokal anestezi seçimi daha uygundur. Bir diğer önemli nokta ise greft aorta içerisinde açılırken sistolik kan basıncının maksimum 80-90 mmHg civarında tutulması gereklidir.

Abdominal EVAR uygulamalarında her iki kasık bölgesi açılarak femoral arterler eksplore edilir. Bazı sistemlerde tek kasık açılması ve kontralateral bacağın perkutan olarak yerleştirilmesi mümkündür. Ancak EVAR uygulamalarında vasküler girişim komplikasyonlarının sıkça görülmesi, daha kontrollü bir erişim sağlaması açısından femoral eksplorasyonu öne çıkarmaktadır.

Her iki femoral artere seldinger yöntemi ile 6 F veya 7 F sheath yerleştirildikten sonra, ana gövde ve kontralateral bacağın hangi taraflardan gönderileceğine karar verilir. Kural olarak iliyak arter çapı daha geniş ve tortuozitesi daha az olan taraftan ana gövde gönderilir. Kontralateral bacağın gönderileceği taraftan kılavuz tel eşliğinde markerlı bir pigtail kateter anevrizmatik bölgenin üstüne çıkılır ve buradan anjiyo yapılarak anevrizmanın renal arterler ile olan mesafesi, anevrizmanın boyu ve aşağıda iliyak arterler ile olan ilişkisi tespit edilir. Daha sonra ana gövdenin yollanacağı taraftan kılavuz kateter anevrizma üstüne kadar çıkılır ve içinden taşıyıcı sistemin gönderileceği sert tel (stiff wire-back-up) gönderilir. Daha sonra skopi eşliğinde sert tel üzerinden ana gövdenin taşıyıcı sistemi aortaya çıkılır ve renal arterler baz alınarak dikkatli bir şekilde greft aorta içerisinde açılır. Sonrasında kullanılan grefte göre tek yada iki iliyak bacak ana gövdeye gene aynı tekniklerle yerleştirilir. Eğer gerekirse iliyak bacaklara uzatma greftleri konabilir. İşlem sonunda mutlaka kontrol anjiyografi yapılır ve anevrizma kesesine kontrast madde kaçağı (endoleak) olup olmadığı kontrol edilir. Eğer kaçak var ise tipine göre müdahale edilir. Sonrasında damar onarımı yapılarak işleme son verilir.

KOMPLİKASYONLAR

EVAR uygulamalarında karşılaşılan önemli komplikasyonların çoğunluğu hasta anatomisi ile yakından ilgilidir. Dolayısıyla hasta uygunluğu komplikasyon gelişimini azaltan en önemli faktördür.¹⁸⁻²¹



RESİM 2: Marmara Üniversitesi Hastanesinde EVAR işlemlerinin gerçekleştirildiği ameliyathane şartları. Mobil c-kollu ve yüzer masa.

■ Vasküler komplikasyonlar: Daha önce de belirtildiği gibi, akses damar çapı ve yapısı ile kullanılan greft sisteminin boyutu arasındaki uyumsuzluğa bağlı olarak iliak arter yaralanmaları ve diseksiyonları karşımıza çıkabilmektedir.

■ Greftin aorta içerisinde açılmaması: Bu durum daha çok teknik bir sorun olup, taşıyıcı sistemin disfonksiyonuna bağlı ortaya çıkar. Çoğunlukla açık cerrahiye dönülmesi gerekebilir.

■ Greftin aorta içerisinde yanlış lokasyonda açılması: Eğer renal arter ve anevrizma ilişkisi doğru bir şekilde kurulamaz ise greftin açılmasıyla renal arter orifisleri tıkanabilir. Sıklıkla renal arterlerin normale göre daha önden veya daha arkadan çıkması ile görülür. Bu durumun önüne geçmek için işlem öncesinde tomografi dikkatlice incelenmeli ve c-kolluya sol veya sağ oblik pozisyon vererek anjiyografik görüntü alınmalıdır. Grefti tam olarak açmadan önce renal arterleri bir kere daha görüntülemek ve grefti ona göre açmak gereklidir.

■ Greft etrafından anevrizma kesesine kaçak: “Endoleak” olarak tanımlanan bu komplikasyon, EVAR uygulamalarının kendine özgü en önemli komplikasyonudur. Endoleak’ler kendi içlerinde 4 gruba ayrılırlar (Şekil 3). Bu sınıflama tedavinin yöntemini belirlemek açısından da önem taşımaktadır.

○ Tip 1: Greftin proksimal ve distal uçlarından olan kaçıktır. Greftin proksimalde ve distalde damar duvarını tam olarak kavramamasına bağlı olarak gelişir. Greftin uygun boyutlarda seçilmesi, aort duvarındaki trombüs, aortanın açılan-

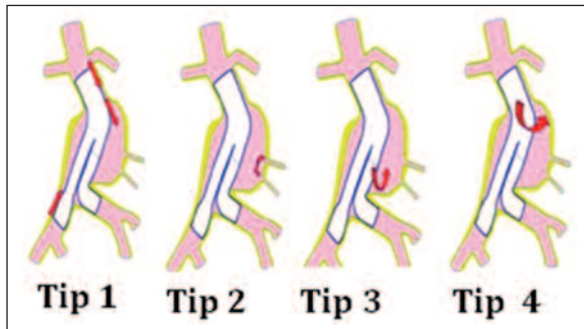
ması, tip 1 kaçak oluşumuna neden olan başlıca etmenlerdir. İşlem sonrası erken yapılan anjiyografilerde eğer tip 1 kaçak tespit edilmiş ise, mutlaka balon ile grefte “remodeling” işlemi yapılmalıdır. Eğer kaçak devam ediyor ise aortik uzatma konularak greftin aort duvarına fikse olduğu mesafeyi arttırmak gerekir. Bütün bunlara rağmen kaçak erken fazda ve keseyi dolduracak şekilde devam ediyor ise, açık cerrahiye dönmek gerekir. Geç fazda ve keseyi kısmen dolduran kaçaklarda ise hastalar yakın izleme alınmalı ve kaçağın miktarına göre hareket edilmelidir. Devam eden kaçaklarda embolizasyon, palmaz stent yerleştirilmesi gibi seçenekler, hastanın durumuna göre planlanabilir.²²

○ Tip 2: Greftten bağımsız, lumbar ve mezenterik arterlerden anevrizma kesesine olan retrograd kaçaklardır. Açık cerrahide bu damarlar dikilirken, EVAR’da böyle bir seçenek yoktur ve greft bu damarların ağzını kapar. Bazı vakalarda akım devam edebilir. Tip 2 kaçaklar genel olarak izlenir. Eğer anevrizma kesesinde bir çap artışı ortaya çıkıyor ise (>5 mm), bu noktada müdahale edilmesi gerekir. Buradada embolizasyon önerilen yöntemdir.²²

○ Tip 3: Greft modülleri arasından olan kaçıktır. İşlem sonrası yapılan kontrol anjiyografide eğer tip 3 kaçak tespit ediliyor ise, balonla remodeling ve gerekirse araya ek bir modül konulması ile tedavi edilir.

○ Tip 4: Greft materyalinden keseye olan sızma şeklinde kaçaklardır. Bugün çok nadiren karşımıza çıkmaktadır. Genel olarak anevrizma kesesinde bir çap artışına yol açmaz, fakat izlenmesi gereken bir tablodur.

Anevrizma kesesine olan kaçaklarda eğer anevrizma kesesi içindeki basınç çevre dokulardaki basıncın üzerine çıkıyor ise, anevrizma kesesi genişliyor demektir. Anevrizma kesesinin genişlemesi devamlı veya ara ara ortaya çıkan “endoleak” lere bağlıdır. Hatta hastanın tetkik esnasındaki postürü bile endoleak görüntülenmesini etkileyen bir faktördür.²³ Bu noktada eğer kontrol tomografik anjiyolarda kese içine kaçak tespit edilmiyor ise izlem uygundur. Eğer kaçak tespit edilir ise geç



ŞEKİL 3: Endoleak “kaçak” sınıflaması.

rüptür olasılığı mevcuttur. Kesenin genişlemesinde bir diğer etken ise, grefte reaksiyon olarak kese içinde sıvı toplanmasıdır (higroma). Etiyoloji tam olarak ortaya konamıyor ise kese içi basıncın ölçülmesi gerekir. Basıncın yüksek bulunması durumunda greft içine ikinci bir greft konulması düşünülebilir. Eğer basınç düşük ve anevrizma çapı ufak ise yakın izlem gerekir.

- Greftin yer değiştirmesi “migrasyon”: Greftin proksimalde nativ aort duvarına tutunduğu bölgeden aşağıya doğru kaymasıdır. Çalışmalarda 1 yılda yaklaşık %4 oranında görüldüğü bildirilmektedir.^{24,25} Eğer anevrizma çok geniş ise, bu durumda greft orta bölgelerinden laterale doğru da migre olabilir. Migrasyon 1 cm ve altında ise izlenebilir. Bu rakamın üstünde “endoleak” gelişimini önlemek için uzatma grefti konmalıdır. Bazı durumlarda greft içinden ikinci bir greft konması gerekebilir.

RÜPTÜRE ABDOMİNAL AORT ANEVRİZMALARINDA EVAR

Endovasküler yöntemin erken dönemde açık cerrahiye olan üstünlüğü nedeniyle rüptüre anevrizmalarda da kullanımı son yıllarda yaygınlaşmıştır.^{26,27} Öte yandan rüptüre abdominal aort anevrizmasının acil bir tablo olduğu, tanı konulduğu an müdahale edilmesi gerektiği, dolayısıyla EVAR alt yapısı olmayan merkezlerde malzeme temini v.b. nedenlerle vakit kaybedilmemesi, bu gibi durumlarda açık cerrahi yapılması gerekliliği unutulmamalıdır.

Rüptüre anevrizmalarda hasta hemodinamisi izin veriyor ise lokal anestezi tercih edilmelidir. Ayrıca bu hastalarda işlem öncesi ve işlem sırasında mevcut volüm kaybına rağmen aşırı sıvı yüklemesinden kaçınılmalı, ki buna “hipotansif hemostaz” adı verilmektedir. Bu hastalarda kısa süreliğine sistolik kan basıncının 60-70 mmHg düzeylerinde tutulması çoğunlukla tolere edilebilir bir durumdur.

İşlem başlangıcında kısa süreliğine oklüzyon balonu konularak kanama kontrol altına alınabilir. Greft sistemi olarak bifürkasyonlu veya aorto-uni-iliyak sistemler kullanılabilirse de, aorto-uni-iliyak sistemlerin, kontralateral bacak kanülasyonu için vakit kaybedilmemesi ve anevrizmanın daha

kısa sürede kontrol altına alınmasına olanak tanınması açısından tercih edilmesi gerektiğini düşünmekteyiz. Aorto-uni-iliyak greft sonrası femoro-femoral bypass ile kısa sürede işlem sonlanabilmektedir. Rüptüre hastalarda akılda tutulması gereken bir diğer nokta da abdominal kompartmant sendromudur. Batın içindeki hematoma bağlı olarak gelişen bu tablo hipotansiyon, solunum problemi ve oligüri ile kendini belli eder. Erken laparotomi ve hematomun boşaltılması gerekebilir.

JUXTA VE PARARENAL ABDOMİNAL AORT ANEVRİZMALARINDA EVAR

Anevrizmanın renal arterleri içine alması veya anevrizma ile renal arter arasındaki mesafenin çok kısa olması durumunda EVAR uygulanabilmesi için bir çok firma fenestre greftler piyasaya çıkarmıştır. Bu greftlerin özelliği, renal arterler düzeyinde greft üzerindeki fenestrasyonlar vasıtasıyla renal arterlere stent yerleştirilerek anevrizmanın kapatılmasını sağlamasıdır.²⁸⁻³⁰ Bu tip anevrizmalarda bir diğer yöntem ise baca tekniği “chimney” ile renal arterlerin greftin yanından ayrıca stentlenmesidir.^{31,32} Gerek fenestre greftler gerekse chimney tekniğinde endoleak ihtimali normale oranla yüksektir ve geç dönem sonuçları henüz elimizde yoktur.

İLİYAK ARTER ANEVRİZMALARINDA EVAR

Ana iliyak arterleri içine alan abdominal aort anevrizmalarında “endoleak” ihtimalini ortadan kaldırmak için greftin bacağına eksternal iliyak arterlere kadar uzatmak gerekebilir. Bu durumda internal iliyak arterlerin çıkış noktaları greft ile kapanır. Bu noktada internal iliyak arterlerden retrograd olarak anevrizma kesesine akımın devam etmesi durumunda anevrizma kesesi genişlemeye devam eder (endoleak). Bu ihtimali ortadan kaldırmak için internal iliyak arterlerin “koil” ya da “glue” ile embolizasyonu gerekir. Burada son yıllarda ortaya çıkan bir görüş ise, embolizasyona gerek olmadığı, bu noktada internal iliyak arterlerde spontan tromboz oluşabileceği yönündedir. Eğer her iki internal iliyak arter kapatılacak ise nadiren pelvik dolaşımında sorun olabileceği ve hastalarda klaudikasyon şikayetlerinin ortaya çıkabileceği unutulmamalıdır.

Ayrıca her iki internal iliak arterin kapatılması durumunda hastada parapleji ihtimalinin artacağı göz ardı edilmemelidir. Bazı greft sistemlerinin internal iliak arteri içine alan fenestre ve dallı modelleri (branched) mevcuttur.

Abdominal aort anevrizmalarının endovasküler tedavisinde bugün 4.dekada girilmiştir. Endüstriyel olarak dünyada 15'ten fazla sistem kullanımdadır. Tüm dünyada ve ülkemizde açık tamir oranları düşmekte, EVAR rakamları artmaktadır. Endovasküler tamirin en önemli avantajı erken dönemde mortalitenin açık tamire oranla çok düşük olması ve hızlı iyileşme sürecidir. Tüm dünyada gösterilen fakat ülkemizde sağlıklı bir rakam olmaması açısından kesin bir kanaat oluşturmayan bir diğer avantajı ise, tedavi masraflarının hastalığın

bütünü göz önüne alındığında düşük olmasıdır. Yıllar içinde bu yöntem üzerindeki tecrübe artmış, işlem tekniği açısından başarı oranları %95'leri bulmuş ve prosedür sırasında açık cerrahiye dönme oranları oldukça azalmıştır. Öte yandan 1. jenerasyon greft sistemlerinin yerini bugün bazı modellerde 4. jenerasyonlar almış, greft sistemlerine bağlı komplikasyon oranları oldukça azalmıştır. Bununla birlikte uzun dönem greft dayanıklılığı ile ilgili soru işaretleri hala mevcuttur; kaçak, migrasyon, anevrizma kesesinin genişlemesi gibi sorunlara henüz net cevaplar bulunamaması EVAR'ın önündeki en önemli sorunlar gibi görülmektedir.

Çıkar Çatışması

Yazar herhangi bir çıkar çatışması veya finansal destek bildirmemiştir.

KAYNAKLAR

- Parodi JC. Endovascular repair of abdominal aortic aneurysms and other arterial lesions. *Surg Technol Int* 1994;3:431-6.
- Ricotta JJ 2nd, Malgor RD, Oderich GS. Endovascular abdominal aortic aneurysm repair: part I. *Ann Vasc Surg* 2009;23(6):799-812.
- Bobadilla JL, Kent KC. Screening for abdominal aortic aneurysms. *Adv Surg* 2012;46:101-9.
- Peach G, Holt P, Loftus I, Thompson MM, Hinchliffe R. Questions remain about quality of life after abdominal aortic aneurysm repair. *J Vasc Surg* 2012;56(2):520-7.
- Long A, Rouet L, Lindholt JS, Allaire E. Measuring the maximum diameter of native abdominal aortic aneurysms: review and critical analysis. *Eur J Vasc Endovasc Surg* 2012;43(5):515-24.
- Filardo G, Powell JT, Martinez MA, Ballard DJ. Surgery for small asymptomatic abdominal aortic aneurysms. *Cochrane Database Syst Rev* 2012;3:CD001835.
- Ouriel K. Randomized clinical trials of endovascular repair versus surveillance for treatment of small abdominal aortic aneurysms. *J Endovasc Ther* 2009;16(Suppl 1):194-105.
- De Rango P, Verzini F, Parlani G, Cieri E, Romano L, Loschi D, et al. Comparison of surveillance vs. Aortic Endografting for Small Aneurysm Repair (CAESAR) Investigators. Quality of life in patients with small abdominal aortic aneurysm: the effect of early endovascular repair versus surveillance in the CAESAR trial. *Eur J Vasc Endovasc Surg* 2011;41(3):324-31.
- Brown LC, Thompson SG, Greenhalgh RM, Powell JT. UK Small Aneurysm Trial Participants. Fit patients with small abdominal aortic aneurysms (AAAs) do not benefit from early intervention. *J Vasc Surg* 2008;48(6):1375-81.
- Buckley CJ, Rutherford RB, Diethrich EB, Buckley SD. Inherent problems with randomized clinical trials with observational/no treatment arms. *J Vasc Surg* 2010;52(1):237-41.
- Brown LC, Powell JT, Thompson SG, Epstein DM, Sculpher MJ, Greenhalgh RM. The UK Endovascular Aneurysm Repair (EVAR) trials: randomised trials of EVAR versus standard therapy. *Health Technol Assess* 2012;16(9):1-218.
- Prinssen M, Buskens E, Blankensteijn JD. The Dutch Randomised Endovascular Aneurysm Management (DREAM) trial. Background, design and methods. *J Cardiovasc Surg (Torino)* 2002;43(3):379-84.
- Prinssen M, Buskens E, Blankensteijn JD; DREAM trial participants. Quality of life endovascular and open AAA repair. Results of a randomised trial. *Eur J Vasc Endovasc Surg* 2004;27(2):121-7.
- Lederle FA, Stroupe KT; for the Open Versus Endovascular Repair (OVER) Veterans Affairs Cooperative Study Group. Cost-Effectiveness at Two Years in the VA Open versus Endovascular Repair Trial. *Eur J Vasc Endovasc Surg* 2012;44(6):543-548.
- Stroupe KT, Lederle FA, Matsumura JS, Kyriakides TC, Jonk YC, Ge L, et al. Open Versus Endovascular Repair (OVER) Veterans Affairs Cooperative Study Group. Cost-effectiveness of open versus endovascular repair of abdominal aortic aneurysm in the OVER trial. *J Vasc Surg* 2012;56(4):901-9.
- Brown LC, Greenhalgh RM, Thompson SG, Powell JT. EVAR Trial Participants. Does EVAR alter the rate of cardiovascular events in patients with abdominal aortic aneurysm considered unfit for open repair? Results from the randomised EVAR trial 2. *Eur J Vasc Endovasc Surg* 2010;39(4):396-402.
- EVAR trial participants. Endovascular aneurysm repair and outcome in patients unfit for open repair of abdominal aortic aneurysm (EVAR trial 2): randomised controlled trial. *Lancet* 2005;365(9478):2187-92.
- Greenblatt DY, Greenberg CC, Kind AJ, Havlena JA, Mell MW, Nelson MT, et al. Causes and implications of readmission after abdominal aortic aneurysm repair. *Ann Surg* 2012;256(4):595-605.
- Bastos Gonçalves F, Verhagen HJ, Chinsakchai K, van Keulen JW, Voûte MT, Zandvoort HJ, et al. The influence of neck thrombus on clinical outcome and aneurysm morphology after endovascular aneurysm repair. *J Vasc Surg* 2012;56(1):36-44.
- Nayemuddin M, Pherwani AD, Asquith JR. Imaging and management of complications of open surgical repair of abdominal aortic aneurysms. *Clin Radiol* 2012;67(8):802-14.
- Wyss TR, Dick F, Brown LC, Greenhalgh RM. The influence of thrombus, calcification, angulation, and tortuosity of attachment sites on the time to the first graft-related complication

- after endovascular aneurysm repair. *J Vasc Surg* 2011;54(4):965-71.
22. Henrikson O, Roos H, Falkenberg M. Ethylene vinyl alcohol copolymer (Onyx) to seal type 1 endoleak. A new technique. *Vascular* 2011;19(2):77-81.
 23. May J, Harris JP. Intermittent, posture-dependent, and late endoleaks after endovascular aortic aneurysm repair. *Semin Vasc Surg* 2012;25(3):167-73.
 24. Bendermacher BL, Stokmans R, Cuypers PW, Teijink JA, Van Sambeek MR. EVAR reintervention management strategies in contemporary practice. *J Cardiovasc Surg (Torino)* 2012;53(4):411-8.
 25. Pintoux D, Chaillou P, Azema L, Bizouarn P, Costargent A, Patra P, et al. Long-term influence of suprarenal or infrarenal fixation on proximal neck dilatation and stentgraft migration after EVAR. *Ann Vasc Surg* 2011;25(8):1012-9.
 26. Hodgson KJ. EVAR for Ruptured Aneurysms: Are the Data Complete? *Semin Vasc Surg* 2012;25(4):217-26.
 27. Mayer D, Aeschbacher S, Pfammatter T, Veith FJ, Norgren L, Magnuson A, et al. Complete replacement of open repair for ruptured abdominal aortic aneurysms by endovascular aneurysm repair: a two-center 14-year experience. *Ann Surg* 2012 ;256(5):688-96.
 28. Jetty P, Husereau D. Trends in the utilization of endovascular therapy for elective and ruptured abdominal aortic aneurysm procedures in Canada. *J Vasc Surg* 2012;56(6):1518-26.
 29. British Society for Endovascular Therapy and the Global Collaborators on Advanced Stent-Graft Techniques for Aneurysm Repair (GLOBALSTAR) Registry. Early results of fenestrated endovascular repair of juxtarenal aortic aneurysms in the United Kingdom. *Circulation* 2012;125(22):2707-15.
 30. Donas KP, Eisenack M, Panuccio G, Austermann M, Osada N, Torsello G. The role of open and endovascular treatment with fenestrated and chimney endografts for patients with juxtarenal aortic aneurysms. *J Vasc Surg* 2012;56(2):285-90.
 31. Sobocinski J, d'Ultra G, O'Brien N, Midulla M, Maurel B, Guillou M, et al. Off-the-shelf fenestrated endografts: a realistic option for more than 70% of patients with juxtarenal aneurysms. *J Endovasc Ther* 2012;19(2):165-72.
 32. Moulakakis KG, Papapetrou A, Giannakopoulos TG, Avgerinos ED, Kakisis J, Brontzos EN et al. The chimney graft technique for preserving renal arteries in stent-graft sealing zones. *Vasa* 2012;41(4):295-300.
 33. Moulakakis KG, Mylonas SN, Avgerinos E, Papapetrou A, Kakisis JD, Brontzos EN, et al. The chimney graft technique for preserving visceral vessels during endovascular treatment of aortic pathologies. *J Vasc Surg* 2012;55(5):1497-503.