

Amelogenesis Imperfektalı Bir Hastanın Multidisipliner Yaklaşımla Tedavisi: Bir Olgunun 5 Yıllık Takibi

Multidisciplinary Therapy in a Patient with Amelogenesis Imperfecta: A Case Report With 5-Year Follow-Up

Hafize Öztürk Özener¹, Deniz Gemalmaz², Bahar Kuru³

¹Marmara Üniversitesi Diş Hekimliği Fakültesi, Periodontoloji Anabilim Dalı, İstanbul, Türkiye

²Özel Muayenehane, Protetik Diş Tedavisi, İstanbul, Türkiye

³Yeditepe Üniversitesi Diş Hekimliği Fakültesi, Periodontoloji Anabilim Dalı, İstanbul, Türkiye

Cite this article as: Özener HÖ, Gemalmaz D, Kuru B. Amelogenesis Imperfektalı Bir Hastanın Multidisipliner Yaklaşımla Tedavisi: Bir Olgunun 5 Yıllık Takibi. Clin Exp Health Sci 2017;DOI:10.5152/clinexphealthsci.2017; 7: 123-6

Öz

Amelogenesis imperfekta (AI) herhangi bir sistemik hastalık olmaksızın süt ve daimi dişlerde mine yapısında belirgin bozuklukla karakterize kalıtsal bir anomalidir. AI hastalarının başlıca kaygıları çürüğe yatkınlık, kötü estetik ve yaygın hassasiyettir. Bu defektlerin tedavisi, estetik ve fonksiyonun yanı sıra bunlara bağlı olarak görülen psikososyal sorunların düzeltilmesi bakımından önemlidir. AI hastalarının tedavi planlamasında yaş, sosyoekonomik durum, hastalığın tipi ve ciddiyeti, tedavi planlandığı anda ağız içi durumu gibi birçok faktör etkili olmaktadır. Bu olgu raporunda, hipomatür tip AI teşhisi konulan kadın hastanın estetik ve fonksiyonel gereksinimlerini tekrar kazandırmak amacıyla yapılan periodontal seviyeleme işlemi ve sabit protetik restorasyonlar ile 5 yıllık sonuçları sunulmaktadır.

Anahtar Kelimeler: Amelogenesis imperfekta, dental estetik, tedavi

Abstract

Amelogenesis imperfecta (AI) is a hereditary disorder that disrupts the formation of dental enamel in the primary and permanent dentition in the absence of systemic manifestations. The main concerns are caries susceptibility, poor esthetics, and generalized sensitivity. Treating these defects is not only important for esthetics and function but also for psychosocial health. Treatment planning for patients with AI is related to many factors: age and socioeconomic status of the patient, type and severity of the disorder, and the intraoral situation. In this case report, the 5-year results of a periodontal leveling process and fixed prosthetic restoration performed to regain esthetic and functional requirements in a female patient diagnosed with hypomaturation AI are presented.

Key Words: Amelogenesis imperfecta, dental esthetic, therapy

GİRİŞ

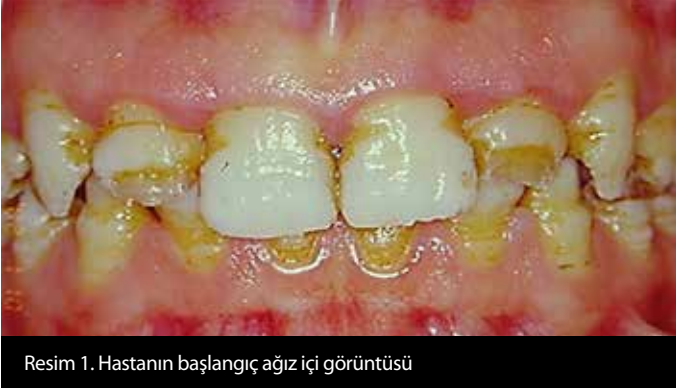Amelogenesis imperfekta (AI) sistemik hastalık olmaksızın süt ve daimi dişlerde mineyi etkilemesiyle karakterize genetik bir hastalıktır, ilk 1890'da "herediter kahverengi diş" şeklinde tanımlanmıştır. AI 1890-1938 arasında klinik olarak dentinogenezis imperfektadan bağımsız düşünülmemiştir. Finn 1938'de diş anomalilerini, dentin defektlerin varlığında 'herediter kahverengi opak dentin', sadece mine etkilendiğinde 'minenin kahverengi hipoplazisi' olarak isimlendirmiştir. Weinmann, asıl defektin minede olduğunu belirterek, AI'yi hipokalsifiye ve hipoplastik olarak sınıflandırmıştır (1). Witkop ve Rao 1971'de AI; genomik kökenli, tüm dişlerin minelerinin yapısını ve klinik görünümünü etkileyebilen, vücudun başka bölgelerindeki morfolojik ve biyokimyasal değişikliklerle ilişkilendirilebilen bir durum olarak tanımlanmıştır (2). Bu ektodermal defektin sıklığının, çalışılan nüfusa ve tanı kriterlerine göre değişiklik göstermekle birlikte yaklaşık 1:700-1:14000 arasında değiştiği rapor edilmiştir (3, 4).

Mine gelişiminde; organik matriks üretimi, matriksin mineralizasyon ve minenin maturasyon safhaları vardır. AI'de bu evrelerin farklı aşamalarında problemler görülebilir. Günümüzdeki sınıflamada AI, minenin anatomik ve histolojik özelliklerine göre hipoplastik, hipomatür, hipokalsifiye ve taurodontizm ile gözlenen hipomatür-hipoplastik şeklinde dörde ayrılır; bu dört grup klinik, histolojik, radyolojik ve genetik özelliklerine göre birçok alt gruba ayrılmasına rağmen hastalarda diş hassasiyeti, estetik ve fonksiyon yetersizliği gibi benzer semptomlar görülür (5, 6). AI'de minedeki düzensiz yapıyla birlikte pulpa kalsifikasyonu, kök malformasyonu, konjenital diş kayıpları, anterior-posterior açık kapanış, azalmış okluzal dikey boyut görülebilir (7). En sık görülen hipoplastik tipin mine matriksinin yetersiz depolanmasıyla ortaya çıktığı düşünüldüğü (8). Parlak, sarı, sert olan mine yüzeyinde çukurcuklar veya oluklar gözlenmektedir (5, 6). Konik veya silindirik yapıdaki diş kronları diastemalidir (9). Hipomatür tip, maturasyon safhasındaki anomaliyle ortaya çıkar. Normal kalınlıktaki mine tabakası daha yumuşaktır ve altındaki dentinden ayrılabilir (10, 11). Normal boyuttaki dişler, komşu dişlerle kontaklıdır. Ancak mine lekeli opak-beyaz, sarı-kahverengi veya kır-

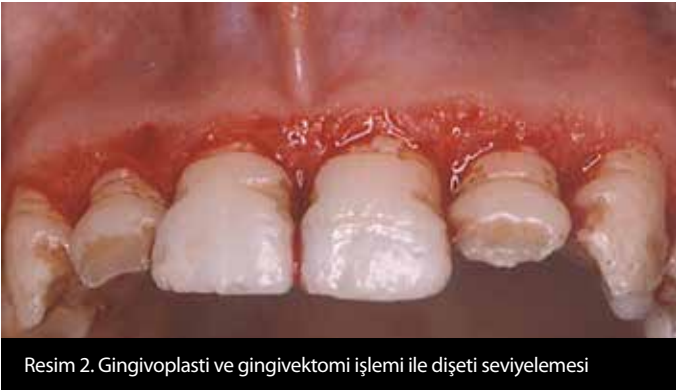Sorumlu Yazar/Correspondence Author: Hafize Öztürk Özener E-posta/E-mail: hafize.ozturk@marmara.edu.tr

Geliş Tarihi/Received: 15.10.2016 **Kabul Tarihi/Accepted:** 07.12.2016 **Çevrimiçi Yayın Tarihi/Available Online Date:** 23.02.2017 **DOI:** 10.5152/clinexphealthsci.2017.209

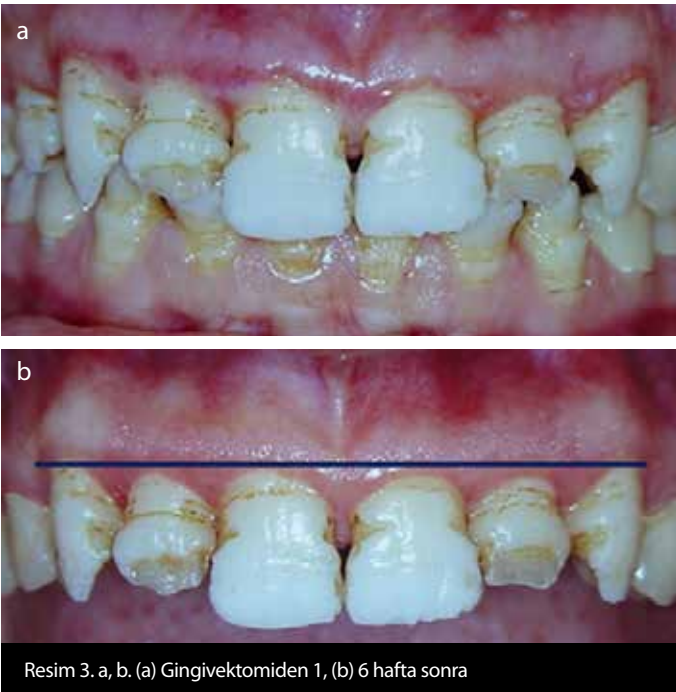
©Telif Hakkı 2017 Marmara Üniversitesi Sağlık Bilimleri Enstitüsü - Makale metnine www.clinexphealthsci.com web sayfasından ulaşılabilir
©Copyright by 2017 Journal of Marmara University Institute of Health Sciences - Available online at www.clinexphealthsci.com



Resim 1. Hastanın başlangıç ağız içi görüntüsü

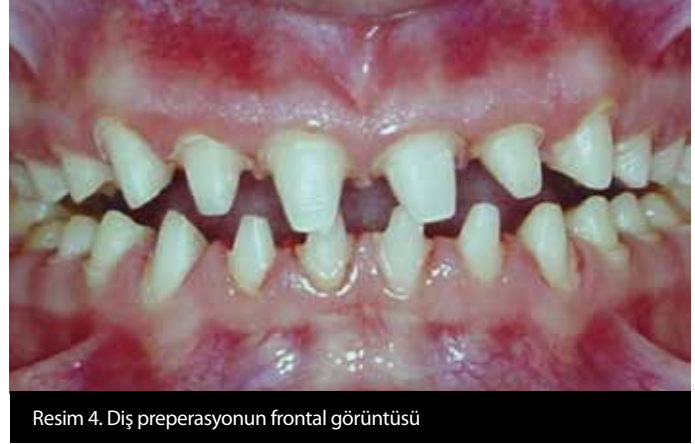

Resim 2. Gingivoplasti ve gingivektomi işlemi ile dişeti seviyelemesi



Resim 3. a, b. (a) Gingivektomiden 1, (b) 6 hafta sonra

mızı-kahverengi renklidir (6). Hipokalsifiye tipte mine nispeten normal şekillenmiş, ancak mineralizasyon zayıftır. Dişler sürdükten kısa bir süre sonra mine dentinden ayrılmaktadır. Hipokalsifiye mine ve açığa çıkan dentin çevresel faktörlerle kolayca boyanır; dişlerde sarı-kahverengi bir görünüm olur. Hastalarda diş hassasiyet şikayeti mevcuttur (10, 11). Son grupta hipomatür-hipoplazi tiplerin kombinasyonu şeklinde görülür (5). Dişlerin vestibül yüzeylerinde çok sayıda beyaz-sarı benekli lekeler veya kahverengi küçük dişler görülebilmektedir. Proksimal kontaklar olmayabilir.



Resim 4. Diş preperasyonunun frontal görüntüsü

Aİ hastalarının tedavilerinde amaç, hastanın yitirmiş olduğu estetik, fonksiyon ve fonasyon problemlerini gidermek, morfolojik yapı bozukluğu, diş hassasiyetiyle birlikte gelen problemleri çözmek ve kontrol altına almaktır. Problemlerin değerlendirilmesi, teşhisi, tedavisi ve elde edilen sağlığın uzun dönem idamesi için periodontal, protetik ve restoratif tedavilerin kombinasyonu ile multidisipliner bir tedavi yaklaşımı gereklidir.

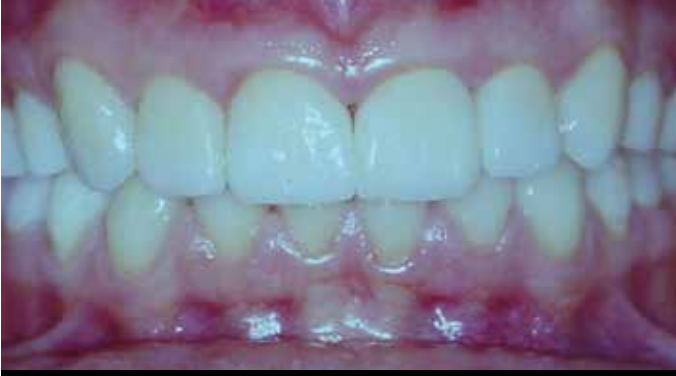Bu olgu sunumunda, periodontal ve protetik tedavileri içeren multidisipliner tedavi yaklaşımı ile estetik-fonksiyonel olarak hasta memnuniyetinin sağlandığı hipomatür tip Aİ'li bir olgu sunulmuş ve literatür bilgileri ışığında tartışılmıştır.

OLGU SUNUMU

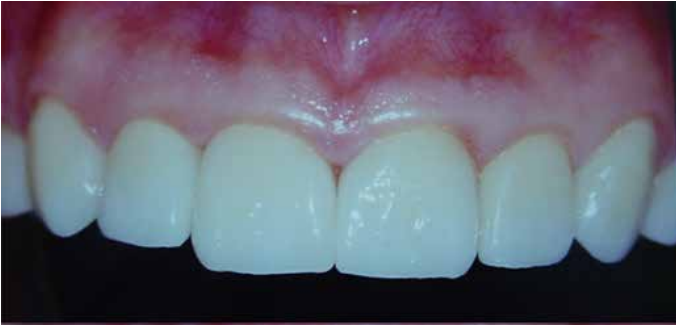Olgumuz, kliniğimize yaygın diş hassasiyeti ve estetik şikayetleriyle başvuran 27 yaşında kadın bir hastadır. Sistemik-sağlıklı hastanın ağız içi muayenesinde, tüm dişlerinin mevcut olduğu ve ince mine tabakasında yaygın sarı-kahverengi lekelerle opak bir görünüm saptandı (Resim 1). Bunun yanında diş boyutlarının normal ve komşu dişlerle kontakta olduğu görüldü. Özellikle üst-lateral dişlerde minenin dentinden ayrıldığı ve dentinin kesici kenarlarda açığa çıktığı belirlendi. Değerlendirmeler sonucu hastamıza hipomatür tip Aİ teşhisi konuldu. İnce mine yapısı, mine defektleri ve buna bağlı olarak yaygın diş hassasiyeti sebebiyle hastanın ağız hijyenin yetersiz olduğu tespit edildi (Tablo 1). Özellikle dişeti kenarlarında enflamasyon ve seviye farklılıkları gözlemlendi. Mine defektlere dişeti altında kalan kısımlarının plak birikimini kolaylaştırdığı ve temizliği zorlaştırdığı gözlemlendi.

Hastaya; diş hassasiyetini ortadan kaldırmayı, okluzyonu düzenlemeyi ve estetiği iyileştirmeyi amaçlayan, periodontal ve protetik tedavileri içeren multidisipliner bir tedavi uygulandı. Başlangıç periodontal tedaviyle dişeti enflamasyonu ortadan kaldırıldı ve hastanın ağız hijyenin yeterli düzeye gelmesi sağlandı. Estetik, fonksiyonel ve hijyenik bir protetik restorasyon amaçlanarak, üst dişlere gingivektomi ve gingivoplasti işlemleri ile subgingival defektler ağız ortamına açıldı, aynı zamanda estetik dişeti seviyelemesi yapıldı (Resim 2). İşlemden 1 hafta sonra kontrol edildi ve yara iyileşmesi takip edildi (Resim 3a). Cerrahi periodontal tedavilerden 6 hafta sonra dişeti iyileşmesinin (Resim 3b) sorunsuz olması sonucu protetik tedaviye geçildi.

Protetik aşamada planlanan tam seramik restorasyonlar için ilk preperasyon orta ve kalın grenli elmas frezlerle gerçekleştirilirken dişeti marjinleri ve son düzeltmeler ince grenli frez ile yapıldı. Marjin



Resim 5. Final restorasyonlarının frontal görüntüsü



Resim 6. Hastanın 5 yıllık takip görüntüleri

Tablo 1. Hastanın tedavi öncesi ve sonrası plak indeksi, gingival indeksi ve sondalama derinliği değerlerinin karşılaştırılması

	Tedavi Öncesi	Tedavi Sonrası	P*
Plak indeksi Ort±SS	1,26±0,31	0,25±0,22	<0,001
Gingival indeks Ort±SS	1,31±0,23	0,22±0,20	<0,001
Sondalama derinliği Ort±SS	1,91±0,40	1,49±0,35	<0,001
*Wilcoxon, p<0,05.			

basamak kalınlıkları 1,2-1,5 mm olup defekten etkilenmiş bölgeler subgingival diğer bölgeler supragingivaldır (Resim 4). Subgingival bölgelerin retraksiyon ipi ile izolasyonu sonrası silikon ölçü malzemesiyle ölçü alındı (Speedex; Coltene AG, Altstätten, Switzerland). Tüm dişlere geçici kronlar yapıldı (Temdent, Weil-dental, Germany). IPS Empress tam seramik (Ivoclar, Liechtenstein) kronlar resin siman (Vivadent) ile adeziv olarak simante edildi (Resim 5). Protetik işlemler sonrasında hastanın hassasiyet şikayeti tamamen ortadan kalktı ve hasta restorasyonun estetik görünümünden ve fonksiyonundan

memnun kaldı. Ağız hijyeni tatmin edici seviyede olan hastanın senede bir kez profesyonel supra/subgingival temizliğini içeren düzenli kontrolleriyle 5 yıllık takibinde dişetinde herhangi bir problem, restorasyonda herhangi bir kenar uyumsuzluğu, çatlama, kırılma ve renk değişikliği gözlenmedi (Resim 6).

TARTIŞMA

Al, diş minesinin kalite ve miktarını etkileyerek, estetik görünüm, fonksiyon, oklüzyon, fonasyon ve dişeti sağlığına olumsuz yönde tesir eden ve nadir görülen bir hastalıktır. Al hastalarında mevcut defektli morfolojik yapıya bağlı olarak görülen diş hassasiyeti, fırçalama güçlüğü, fizyolojik kayganlığın gerçekleşmemesi, gıda dağılımının bozulması ve artan plak retansiyonu sonucu dişeti enflamasyonu ve buna bağlı yumuşak doku deformiteleri görülmektedir (12). Olgu hastamızda, dişeti sağlığının korunarak hastanın yitirmiş olduğu estetik ve fonksiyonun yeniden kazandırılması multidisipliner bir takım çalışmasıyla gerçekleştirildi. Tedavi planı; hastanın yaşı, sosyoekonomik durumu, hastalığın tipi ve şiddeti ve tedavinin yapıldığı dönemdeki ağız içinin durumu gibi birçok faktör göz önünde bulundurularak yapıldı (13). Ayrıca protetik rehabilitasyonun doğru planlanabilmesi için hastalığın tipi ve klinik görünümü değerlendirildi (5). Yapılan çalışmalarda bu tip hastaların protetik rehabilitasyonun; metal-seramik kronlar, kompozit restorasyonlar, paslanmaz çelik kronlar, laminate uygulamalar, onley uygulamaları, overdenture uygulamaları ile sağlandığı görülmektedir (14, 15). Klinik bulgulara dayanarak Hipomatür tip Al teşhisi koyduğumuz bu vakada, periodontal tedavileri tamamlandıktan sonra, hastanın şikayetleri ve dişlerdeki doku kaybının fazla olması göz önünde bulundurularak, ideal estetiğinin ve fonksiyonun sağlanabilmesi amacıyla tam seramik kronlar tercih edilmiştir. Arayüz kontakları ve embraşür aralıkları arayüz temizliğine uygun olarak yapılmış, senede bir kere yapılan kontrol ve profesyonel profeksi ile 5 yıl boyunca takip edilmiştir.

SONUÇ

Bu tip vakalarda, ağız hijyen seviyesi en üst düzeye çıkartılarak uygulanan protetik restorasyonlarda; kenar uyumu, okluzal ve arayüz ilişkilerine dikkat edilirse ve düzenli periodontal profleksileri yapılırsa uygulanan tedavi sonuçlarının uzun dönem idamesinin sağlandığı, estetik ve fonksiyon açısından hekim ve hasta için kabul edilebilir olduğu görülmektedir.

Hasta Onamı: Yazılı hasta onamı bu çalışmaya katılan hastadan alınmıştır.

Hakem Değerlendirmesi: Dış Bağımsız.

Yazar Katkıları: Fikir - B.K.; Tasarım - B.K., H.Ö.Ö.; Denetleme - B.K., D.G., H.Ö.Ö.; Kaynaklar - H.Ö.Ö.; Malzemeler - H.Ö.Ö.; Veri Toplanması ve/veya işlemesi - B.K., D.G., H.Ö.Ö.; Analiz ve/veya Yorum - B.K., D.G., H.Ö.Ö.; Literatür taraması - H.Ö.Ö.; Yazıyı Yazan - B.K., D.G., H.Ö.Ö.; Eleştirel İnceleme - B.K., D.G., H.Ö.Ö.

Çıkar Çatışması: Yazarlar çıkar çatışması bildirmemişlerdir.

Finansal Destek: Yazarlar bu çalışma için finansal destek almadıklarını beyan etmişlerdir.

Informed Consent: Written informed consent was obtained from patient who participated in this study.

Peer-review: Externally peer-reviewed.

Author contributions: Concept - B.K.; Design - B.K., H.Ö.Ö.; Supervision - B.K., D.G., H.Ö.Ö.; Resource - H.Ö.Ö.; Materials - H.Ö.Ö.; Data Collection and/or Processing - B.K., D.G., H.Ö.Ö.; Analysis and/or Interpretation - B.K., D.G., H.Ö.Ö.; Literature Search - H.Ö.Ö.; Writing - B.K., D.G., H.Ö.Ö.; Critical Reviews - B.K., D.G., H.Ö.Ö.

Conflict of Interest: No conflict of interest was declared by the authors.

Financial Disclosure: The authors declared that this study has received no financial support.

KAYNAKLAR

1. Aldred MJ, Savarirayan R, Crawford PJ. Amelogenesis imperfecta: a classification and catalogue for the 21st century. *Oral Dis* 2003; 9: 19-23. [\[CrossRef\]](#)
2. Rao S, Witkop CJ Jr. Inherited defects in tooth structure. *Birth Defects Orig Artic Ser* 1971; 7: 153-84.
3. Bäckman B, Holm AK. Amelogenesis imperfecta: prevalence and incidence in a northern Swedish county. *Community Dent Oral Epidemiol* 1986; 14: 43-7. [\[CrossRef\]](#)
4. Sundell S, Koch G. Hereditary amelogenesis imperfecta. I. Epidemiology and clinical classification in a Swedish child population. *Swed Dent J* 1985; 9: 157-69.
5. Witkop CJ Jr. Amelogenesis imperfecta, dentinogenesis imperfecta and dentin dysplasia revisited: problems in classification. *J Oral Pathol* 1988; 17: 547-53. [\[CrossRef\]](#)
6. Seow WK. Clinical diagnosis and management strategies of amelogenesis imperfecta variants. *Pediatr Dent* 1993; 15: 384-93.
7. Williams WP, Becker LH. Amelogenesis imperfecta: functional and esthetic restoration of a severely compromised dentition. *Quintessence Int* 2000; 31: 397-403.
8. Bsoul SA, Flint DJ, Terezhalmay GT, Moore WS. Amelogenesis imperfecta. *Quintessence Int* 2004; 35: 338-9.
9. Collins MA, Mauriello SM, Tyndall DA, Wright JT. Dental anomalies associated with amelogenesis imperfecta: a radiographic assessment. *Oral Surg Oral Med Oral Pathol Oral Radiol Endod* 1999; 88: 358-64. [\[CrossRef\]](#)
10. Ooya K, Nalbandian J, Noikura T. Autosomal recessive rough hypoplastic amelogenesis imperfecta. A case report with clinical, light microscopic, radiographic, and electron microscopic observations. *Oral Surg Oral Med Oral Pathol* 1988; 65: 449-58. [\[CrossRef\]](#)
11. Witkop CJ Jr, Kuhlmann W, Sauk J. Autosomal recessive pigmented hypomaturation amelogenesis imperfecta. Report of a kindred. *Oral Surg Oral Med Oral Pathol* 1973; 36: 367-82. [\[CrossRef\]](#)
12. Ozturk N, Sari Z, Ozturk B. An interdisciplinary approach for restoring function and esthetics in a patient with amelogenesis imperfecta and malocclusion: a clinical report. *J Prosthet Dent* 2004; 92: 112-5. [\[CrossRef\]](#)
13. Greenfield R, Iacono V, Zove S, Baer P. Periodontal and prosthodontic treatment of amelogenesis imperfecta: a clinical report. *J Prosthet Dent* 1992; 68: 572-4. [\[CrossRef\]](#)
14. Bouvier D, Duprez JP, Bois D. Rehabilitation of young patients with amelogenesis imperfecta: a report of two cases. *ASDC J Dent Child* 1996; 63: 443-7.
15. Bouvier D, Duprez JP, Pirel C, Vincent B. Amelogenesis imperfecta--a prosthetic rehabilitation: A clinical report. *J Prosthet Dent* 1999; 82: 130-1. [\[CrossRef\]](#)