MARMARA ÜNİVERSİTESİ YAYINEVİ

2. ULUSLARARASI DİŞ HEKİMLİĞİ SEMPOZYUMU

Bildiri Özet ve Tam Metin Bildiri Kitabı

MARMARA ÜNİVERSİTESİ

MARMARA ÜNİVERSİTESİ YAYINEVİ

MARMARA ÜNİVERSİTESİ YAYINEVİ

Diş Hekimliği Fakültesi

2. ULUSLARARASI DİŞ HEKİMLİĞİ SEMPOZYUMU

Bildiri Özet ve Tam Metin Bildiri Kitabı

2019

Marmara Üniversitesi Yayınları: No. 868

2. ULUSLARARASI DİŞ HEKİMLİĞİ SEMPOZYUMU BİLDİRİ ÖZET VE TAM METİN BİLDİRİ KİTABI

Tarih: 29-30 Nisan 2019

Yer: Marmara Üniversitesi Diş Hekimliği Kongre Salonu

Editör: Korkut Ulucan

Her hakkı saklıdır © Marmara Üniversitesi Yayınevi, 2019

E-ISBN: 978-975-400-431-1

MARMARA ÜNİVERSİTESİ YAYINEVİ

Göztepe Kampüsü, Kadıköy 34722 İstanbul

Tel: +90 216 348 43 79

Fax: +90 216 348 43 79

E-Posta: yayinevi@marmara.edu.tr

MARMARA ÜNİVERSİTESİ YAYINEVİ

29-30 Nisan 2019

Marmara Üniversitesi Diş Hekimliği Fakültesi **Kongre Salonu**

Konuşmacılar:

- Oya AKTÖREN
- Dirk ANNAARS
- Sam OMAR
- Brigitte DOUAIHY
- John PHILLIP
- Bob ELST
- Şükrü Can AKMANSOY
- Rudi BOYACIYAN
- Şafak ALTUN
- Serdar AKDOĞAR

MARMARA ÜNİVERSİTESİ YAYINEVİ

Diş Hekimliği Fakültesi

Değerli Meslektaşlarım,

Geçen yıl ilkini düzenleyerek büyük bir başarı ile gerçekleştirdiğimiz Marmara Üniversitesi Uluslararası Diş Hekimliği Sempozyumu'nun, bu yıl ikincisini daha zengin bir içerikle düzenlemenin gururunu yaşıyoruz. Yaklaşık 4 yıl önce Sağlık Yerleşkemizdeki yeni binamıza taşındığımızda belirlediğimiz, Fakültemizi Ülkemizin ve uluslararası alanın sayılı Fakülteleri arasına sokma hedefimizi gerçekleştirdik.

Çalışmalarımız sayesinde tam teşekküllü iki genel anestezi ameliyathanesini merkezimiz bünyesine kazandırarak, Ülkemizde bir diş hekimliği fakültesinde ilk kez yer alan kan transfüzyon merkezimizi ve basit hizmet laboratuvarımızı hizmete açtık. Fakültemizi her alanda daha ileriye taşımak için yeni hedefler belirlemeye devam ediyoruz.

2018 yılını kalitede yeni dönem ilan ederek başladığımız çalışmaların bir devamı olarak, bu sene ikincisini düzenlediğimiz Sempozyumumuzun bir bölümünü mezun adayı öğrencilerimize ayırdık. Bu aşamada öğrencilerimizin mezuniyet sonrası hayatlarında mesleki deneyimlerine pozitif etki sağlayacak workshopları programımıza ekledik.

Diş Hekimliği Fakültemizde düzenleyeceğimiz Sempozyumumuzda her biri alanında uzman olan konuşmacıların olduğu bilimsel programın yanı sıra, yine her biri alanında dünya çapında tanınmış uzmanlar olan öğretim üyelerimizin titizlikle hazırladıkları workshoplar sizleri bekliyor…

Sayılı günler kalan Sempozyumumuza siz değerli meslektaşlarımızı heyecanla bekliyoruz…

Prof. Dr. Yasemin ÖZKAN
Düzenleme Kurulu Başkanı



KOMİTELER / *COMMITESS*

BİLİM KURULU
SCIENTIFIC COMMISSION

Prof. Dr. Yasemin Özkan
Marmara Üniversitesi, Diş Hekimliği Fakültesi, Türkiye
Prof. Dr. Şebnem Begüm Türker
Marmara Üniversitesi, Diş Hekimliği Fakültesi, Türkiye
Prof. Dr. Hesna Sazak Öveçoğlu
Marmara Üniversitesi, Diş Hekimliği Fakültesi, Türkiye
Prof. Dr. Leyla Kuru
Marmara Üniversitesi / Diş Hekimliği Fakültesi, Türkiye
Prof. Dr. Serap Akyüz
Marmara Üniversitesi, Diş Hekimliği Fakültesi, Türkiye
Prof. Dr. Tanju Kadir
Marmara Üniversitesi, Diş Hekimliği Fakültesi, Türkiye
Prof. Dr. Kamil Göker
Marmara Üniversitesi, Diş Hekimliği Fakültesi, Türkiye
Prof. Dr. Şebnem Erçalık Yalçınkaya
Marmara Üniversitesi, Diş Hekimliği Fakültesi, Türkiye
Prof. Dr. Fulya Özdemir
Marmara Üniversitesi, Diş Hekimliği Fakültesi, Türkiye
Prof. Dr. Cafer Türkmen
Marmara Üniversitesi, Diş Hekimliği Fakültesi, Türkiye
Prof. Dr. Nimet Gençoğlu
Marmara Üniversitesi Diş Hekimliği Fakültesi, Türkiye
Prof. Dr. Başak Doğan
Marmara Üniversitesi Diş Hekimliği Fakültesi, Türkiye
Prof. Dr. Ebru Işık Alturfan
Marmara Üniversitesi Diş Hekimliği Fakültesi, Türkiye
Doç. Dr. Buket Evren
Marmara Üniversitesi Diş Hekimliği Fakültesi, Türkiye
Prof. Dr. Bülent Şermet
İstanbul Üniversitesi, Diş Hekimliği Fakültesi, Türkiye
Prof. Dr. Muzaffer Ateş
Medipol Üniversitesi, Diş Hekimliği Fakültesi, Türkiye
Prof. Dr Olcay Şakar
İstanbul Üniversitesi, Diş Hekimliği Fakültesi, Türkiye
Prof. Dr. Sina Uçkan
Medipol Üniversitesi / Diş Hekimliği Fakültesi, Türkiye
Prof. Dr. Alper Alkan
Bezmialem Üniversitesi / Diş Hekimliği Fakültesi, Türkiye
Prof. Dr. Gülsüm Ak
İstanbul Üniversitesi, Diş Hekimliği Fakültesi, Türkiye
Prof. Dr. Pınar Kursoğlu
Yeditepe Üniversitesi / Diş Hekimliği Fakültesi, Türkiye
Prof. Dr. Banu Karayazgan
Okan Üniversitesi / Diş Hekimliği Fakültesi, Türkiye
Prof. Dr. Işıl Küçükay
Okan Üniversitesi / Diş Hekimliği Fakültesi, Türkiye
Prof. Dr. Hakan Akın
Sakarya Üniversitesi / Diş Hekimliği Fakültesi, Türkiye
Prof. Dr. Ender Kazazoğlu
Yeditepe Üniversitesi / Diş Hekimliği Fakültesi, Türkiye
Prof. Dr. Mario Imburgia
University of Palermo, Faculty of Dentistry, İtalya
Prof. Dr. Maher Almasri
BPP University, Faculty of Dentistry, Birleşik Krallık
Prof. Dr. Mario Bresciano
Private Practice, İtalya
Prof. Dr. Jong-Choel Kim
Güney Kore
Prof. Dr. Funda Kahn
ABD

DÜZENLEME KURULU
ORGANIZING COMMITTEE

Dr. Öğr. Üyesi Yılmaz Umut Aslan
Doç. Dr. Korkut Ulucan
Dr. Öğr. Üyesi Erkut Kahramanoğlu
Arş. Gör. Şükrü Can Akmansoy
Dr. Nuri Sertaç Sırma

MARMARA ÜNİVERSİTESİ YAYINEVİ

Contents / İçindekiler

Sözlü Sunumlar / *Oral Presentation*

Aşırı Aşınmış Dişlere Sahip Hastanın Protetik Rehabilitasyonu: 6 Aylık Takip

Fatma Evin, Coşkun Yıldız, Begüm Türker, Rifat Gözneli, Yasemin Özkan 18

Konvansiyonel Monomer İçerikli Bir Kompozit Rezin Materyalinin Sitotoksik

Gamze Kavuncu, Ayşe Mine Yılmaz, Betül Karademir, Pınar Yılmaz Atalı, Çiğdem Altunok, Leyla Kuru, Ömer Birkan Ağralı 19

Protetik Tedavilerde Diş Hekimlerinin Tercih Ettiği Ölçü Maddeleri ve Yöntemleri

Zeliha Şanıvar Abbasgholizadeh, Ayşe Hümeyra Üstündağ, Buket Evren, Yasemin Özkan 21

Protetik Restorasyonlarda Gingival Retraksiyon Kullanımının Diş Hekimleri Açısından Değerlendirilmesi

Seda Keban Aydın, Buket Evren, Pelinsu Karip, Coşkun Yıldız, Yasemin Özkan 22

Dudak Damak Yarıklı Hastalarda Protetik Tedavi: Vaka Raporu

Fuldan Baysal , Şebnem Begüm Türker, Yılmaz Umut Aslan, Seda Keban Aydın,Yasemin Kulak Özkan ... 23

Unilateral Dudak-Damak Yarıklı Erişkin Bir Hastada Estetik Tedavi: Olgu Sunumu

Elçin Keskin Özyer, Mine Helvacıoğlu, Erkut Kahramanoğlu, Coşkun Yıldız, Yasemin Özkan 24

Maksiller Defekt Vakasının Kuron-içi Resilient Hassas Bağlantı ile Protetik Rehabilitasyonu

Emre Tezulaş, Şebnem Begüm Türker, Coşkun Yıldız, Rifat Gözneli, Yasemin Özkan 25

Piezoelektrik Ortognatik Cerrahi ile Yapılan Vaka Serisi

Siavash Abbasgholizadeh, Ferit Bayram, Gökhan Göçmen, Gülcan Berkel, Yaşar Özkan 26

Anterior Diastemaların Tam Seramik İle Rehabilitasyonunda "Diagnostik Wax-Up"

Hasret KOL, Rifat GÖZNELİ, Coşkun YILDIZ, Şebnem Begüm TÜRKER, Yasemin Özkan 27

Estetik Bölge İmplant Destekli Protezde Karşılaşılan Komplikasyon ve Çözümü: Olgu Raporu

Erkut Kahramanoğlu, Maruf Halmedov, Elçin Keskin Özyer,Şükrü Can Akmansoy, Yasemin Özkan 28

Piezocerrahi Yardımı ile İnferior Alveoler Sinir Lateralizasyonu

Gökhan Gedikli, Ferit Bayram, Gökhan Göçmen, Yaşar Özkan 29

MARMARA ÜNİVERSİTESİ YAYINEVİ

Estetik Olarak Zorlu Vakalarda İmplant Destekli Tek Diş Restorasyonlarda Tedavi Yaklaşımları

Hülya Kavak, Yılmaz Umut Aslan, Gökhan Göçmen, Hatice Selin Yıldırım, Yasemin Özkan.....31

Oral Liken Planusda Değişen Tükürük Nitrik Oksit Düzeyleri Üstüne Pilot Çalışma

Sinem İşler, Perihan Seda Ateş, Ünsal Veli Üstündağ, Şebnem Erçalık-Yalçinkaya, Ebru Emekli-Alturfan...32

Oral Liken Planus'ta Değişen Tükürük Glutatyon S-Transferaz Düzeyleri: Pilot Çalışma

Furkan Said İpek, Perihan Seda Ateş, Ünsal Veli Üstündağ, Şebnem Erçalık-Yalçinkaya, Ebru Emekli-Alturfan.....34

Çocuk Hastalardan Yapılan Konik Işınlı Bilgisayarlı Tomografi Taleplerinin Retrospektif Değerlendirmesi: Ön Değerlendirme Çalışması

Melis Güldalı, Birsay Gümrü, Ender İdman, Bilge Tarçın, M. Sertaç Peker.....36

Oral Liken Planusta Antioksidan Parametre Olarak Tükürük Süperoksit Dismutaz Enzimi: Pilot Çalışma

Ayça Günal, Ünsal Veli Üstündağ, Perihan Seda Ateş, Ebru Emekli-Alturfan, Şebnem Erçalık-Yalçinkaya..37

Protetik Rehabilitasyonlarda Lazer Uygulamaları: Vaka Serisi

Senay Melis Korkmaz, Şebnem Begüm Türker, Buket Evren, Ceren Küçük, Ömer Birkan Ağralı, Ferit Bayram, Yasemin Özkan 39

Periferal Kemikleşen-Sementleşen Fibrom

Ece Yetiş, Hafize Öztürk Özener, Merva Soluk Tekkeşin, Leyla Kuru.....40

Konik Işınlı Bilgisayarlı Tomografi Endikasyon ve Görüntülerinin Bir Grup Çocuk Hastada Değerlendirilmesi

Bozkurt A, Yalçınkaya Ş, Akyüz S.....41

İki Farklı Hızlı Üst Çene Genişletme Apareyinin Vertikal Ramal Asimetri Üzerine Etkilerinin Değerlendirilmesi

Ebubekir Toy, Sedat Altındiş, Pelin Acar Ulutaş, Erdem Hatunoğlu,Serbest Hekim.....43

Maksiller Sinüs Pnömatizasyonunun ve Septum Morfolojisinin Üç Boyutlu İncelenmesi

Devrim Biriken Sipahi, Kadir Beycan, Şebnem Erçalık Yalçınkaya.....44

Termo-Mekanik Yaşlandırma Sonrası GC Initial Restorasyonların Kırılma Direncinin Karşılaştırılması

Faisal Kayalı, Erkut Kahramanoğlu, Ceren Küçük, Yasemin Özkan 45

MARMARA ÜNİVERSİTESİ YAYINEVİ

Türk Populasyonunun İskeletsel Morfolojisinin Değerlendirilmesinde Bjork'un Mandibular Rotasyon İndikatörlerinin Kullanımı

Seden Akan Bayhan.....46

Dudak-Damak Yarıklı Hastanın Fonksiyonel,Koruyucu ve Estetik Rehabilitasyonu

Tuğçe Çetin, Rifat Gözneli, Buket Evren, Yılmaz Umut Aslan, Yasemin Özkan 47

İkiz Çocuklarda Ağız-Diş Sağlığının İncelenmesi

Ceren Mungan, Ayşen Yarat, Serap Akyüz.....49

Çocuk Hastalarda İlk Diş Hekimi Ziyaretinde Dental Kaygı ve Korku

Ezgi Arık, Muesser Ahu Durhan 51

Piezoelektrik Etki ile Elektrokardiyografide Ventriküler Taşikardi Benzeri Görünüm

Gülcan Berkel, Abdullah Aydın Özcan 52

Ofis Tipi Beyazlatma Ajanının Mine Kompozitleri Üzerinde Renk Değişim Etkisi

Pınar Yılmaz Atalı, Gökhan Dokumacıgil, Ezgi Tüter, Bora Korkut, Bilge Tarçın, Bülent Topbaşı.....54

Monolitik Zirkonyum Materyali ile Üretilen Kuron Restorasyonlarının Marjinal Adaptasyonunun Değerlendirilmesi: İn Vitro Pilot Çalışma

Riyad Derviş, Ceren Küçük, Erkut Kahramanoğlu, Buket Evren, Yasemin Özkan.....55

Diastemalı Dişlerin Porselen Lamina Veneer Restorasyonlar ile Rehabilitasyonu

Zeynep Demirkılıç, Yılmaz Umut Aslan, Yasemin Özkan.....56

Mineral Trioxide Aggragete kullanılan Güncel Endodontik Tedavi Prosedürlerinin Başarısının Değerlendirilmesi

Işıl Özgül Kalyoncu,Gizem Özcan, Figen Eren Giray.....58

Tam Dişsiz Vakalarda 4 İmplantüstü Geçici Restorasyonun Digital Üretimi ve Hemen Yüklenmesi : Vaka Raporu, 2 Yıllık Takip

Eren Aygün, Yılmaz Umut Aslan, Yaşar Özkan, Yasemin Özkan.....60

Investigation of Oxidative Stress Parameters in Periodontitis

Şehkâr Oktay.....62

MARMARA ÜNİVERSİTESİ YAYINEVİ

Farklı Özellikteki Ultrasonik Kazıyıcıların Diş Yüzeyinde Oluşturdukları Aşınma Etkilerinin Araştırılması

Muhammed Bedir Mahiroğlu, Erkut Kahramanoğlu, Yasemin Kulak Özkan, Leyla Kuru, Ömer Birkan Ağralı 63

Dişeti Büyümesinde Kullanılan Dört Farklı İndeksin Güvenilirliği: Pilot Çalışma

Ahmad Safa Alkateb, Hafize Öztürk Özener, Leyla Kuru 65

Seramik Materyaller ve Indirekt Resin Kompozitlerin Renk Stabilizasyon ve Boyama Işlemi

Mohammed Abdulrahman Badwan, Erkut Kahramanoglu, Yasemin Kulak Özkan..... 66

Atrofik Maksillanın İmplant Üstü Sabit Protez İle Rehabilitasyonu: Vaka Sunumu

Elçin Keskin Özyer, Erkut Kahramanoğlu, Faysal Uğurlu, Yılmaz Umut Aslan, Yasemin Özkan 67

Çocuklarda Oral Mukozada Kandida Kolonizasyonunun Periodontal Duruma Etkisinin Değerlendirilmesi

Aydın Akçakoca, Nil Ceren Mungan, Hatice Selin Yıldırım, Süleyman Emre Meşeli, Süleyman Pelit, Ayşe Barış, Serap Akyüz, Leyla Kuru..... 69

Sınıf V Kavitelerde Heavy-Flow Kompozit Uygulamalarının Mikrosızıntı Üzerine Etkisi

Bilge Tarçın, Elif Alkan, Ayşe Aslı Şenol, Seda Özmen, Bora Korkut, Pınar Yılmaz Atalı..... 70

Büyükazı-Keser Hipomineralizasyonunda Selektif Çürük Doku Uzaklaştırılması Sırasında Davranış Değerlendirilmesi

Cansu Çalışkan, Berkant Sezer, Nihan Tuğcu, Başak Durmuş, Betül Kargül 72

Bulkfill Kompozitlerde Renklendirme Sonrası Ev Tipi Beyazlatmanın Renk Değişimi Üzerine Etkisi

Bilge Tarçın, Büşra Karabulut, Ezgi Günsel, Pınar Yılmaz Atalı, Cafer Türkmen 73

6-15 Yaş Arasındaki Bir Grup Hasta Popülasyonunda Maksiller Sinüs Hacminin Volumetrik Değerlendirilmesi

Asel Usdat, Figen Eren Giray, Sebnem Ercalık Yalcinkaya..... 75

Çoklu Diş Eksikliği Olan Hastanın Multidisipliner Yaklaşımla Protetik Rehabilitasyonu: Vaka Sunumu

Mehmet Anıl Tütüncüler, Ceren Küçük, Thomas Tasios, Yaşar Özkan, Yasemin Özkan..... 76

MARMARA ÜNİVERSİTESİ YAYINEVİ

Odontoma: Vaka Serisi

Nuran Bayramov, Asel Üstad, Fatma Nihan Aksakallı, Vakur Olgaç, Emrah Canbazoğlu, Şebnem Erçalık Yalçınkaya 77

Mısır Şurubu ve Şekerin Çok Sayıda Alımının pH Üzerindeki Etkisi: Pilot Çalışma

Gülçin Bilgin Göçmen, Funda Yanıkoğlu, Dilek Tağtekin, Can Ilgın 78

Monolitik Zirkonyum Materyali ile Üretilen Kuronların İç Uyumunun Değerlendirilmesi: In vitro Pilot Çalışma

Rim Temizkan, Ceren Küçük, Erkut Kahramanoğlu, Buket Evren, Yasemin Özkan 79

AGT rs699 Polimorfizmi ve Ağız Hijyeni Arasındaki İlişki

Ebru Erkan, Başak Funda Eken,Canan Sercan, Özlem Moufti Chousen, Serap Akyüz,Korkut Ulucan 80

CAD/CAM Teknolojisi ile Üretilen Farklı Tam Seramik Kron Restorasyonların İnternal ve Marjinal Uyumları ile Klinik Başarılarının İn Vivo Olarak Değerlendirilmesi

Tokac S, Aslan YU, Ozkan Y. 82

Aşınmış Ve Renklenmiş Dişlerin Porselen Lamina Restorasyonlarla Rehabilitasyonu

Aslı Başak Satık, Yılmaz Umut Aslan, Yasemin Özkan 84

Farklı Yüzey Dezenfeksiyon Prosedürlerinin Monolitik Zirkonyanın Reçine Siman ile Bağlanma Dayanımına Etkisi

Pınar Türkoğlu, Nazmiye Şen, Umut Çakan 85

Persiste Süt Dişlerinin Tedavisinde Alternatif Bir Yöntem: Pediatrik Zirkonyum Kuronlar

Güven C, Eren Giray F, Kalyoncu Özgül 86

MEP Uygulamasının Lityum Disilikat Seramik ve Rezin Siman Arasındaki Makaslama Bağlanma Dayanımına Etkisinin Değerlendirilmesi

Mustafa Meghlaj, Umut Aslan, Yasemin Özkan 87

Actn3 Rs1815739 Polimorfizminin Maloklüzyon Fenotipleri ile İlişkisi-Pilot Çalışma

Hussain Nihad Izaddin Alalim, Başak Funda Eken, Korkut Ulucan, Fulya Özdemir 88

Col1a1 Rs1800012 Polimorfizminin Maloklüzyonu Olan Erişkin Bireylerdeki Dağılımlarının Incelenmesi-Pilot Çalışma

Yazid Ali Sobhi Dama, Başak Funda Eken, Korkut Ulucan, Fulya Özdemir 90

MARMARA ÜNİVERSİTESİ YAYINEVİ

Poster Sunumları / Poster Presentation

İlaca Bağlı Eritema Multiforme: Olgu Sunumu

Nuran Bayramov, Ender İdman, Birsay Gümrü 92

Genç Hastada Minimal İnvaziv Yaklaşım ile Tedavi Edilen Unikistik Ameloblastoma: Vaka Sunumu

Senem Aşkın, Fatma Şükran Uğurgelen, Necat Vakur Olgaç, Faysal Uğurlu, Onur Gönül 93

Türkiye'de Hemofili Çocukların Arasında Diş Sağlığının Değerlendirilmesi

Mazen Khlef, Şemsa İlknur Tanboğa 94

Mental Retarde Hastada Parafonksiyona Bağlı Olarak Gelişen Pseudoprognatik Maloklüzyonun Protetik Rehabilitasyonu: Vaka Raporu

Buse Atak, Şebnem Begüm Türker, Şükrü Can Akmansoy, Zeliha Şanıvar Abbasgholizadeh, Yasemin Özkan 95

Periferal Ossıfyıng Fibromanın Periodontal Cerrahi Yaklaşımla Tedavisi: Olgu Sunumu

Onur Eroğlu, Hatice Selin Yıldırım, Süheyla Uyar Bozkurt, Leyla Kuru 96

İskeletsel Ankrajlı Bir Aparey Aracılığıyla Maksiller İlerletme: Vaka Raporu

Gizem Canbek, Omer Naeem, Çağla Şa 98

Enflamatuar Romatizmal Hastalıkta Osteoporoz Tedavisinde İlaca Bağlı Gelişen Çene Kemiği Osteonekrozu: Bir Olgu Sunumu

Sevilay Deveci, Birsay Gümrü, Necip Fazıl Erdem, Melis Güldalı, Ender İdman 100

Yarık Dudak ve Damak Hastasının Multidisipliner Tedavisi: Olgu Sunumu

Bashar Shahrure, Yasemin Bahar Acar, Kemal Uğur 101

Ağız ve Çene Cerrahisinde Yaşanmış Başarısız Blok Anamnezinin Anestezi Uygulamalarındaki Önemi

Abdullah Aydın Özcan, Gülcan Berkel 102

Conservative Treatment of Dentigerous Cysts in Children: Case Report

Ozsalih S., Durhan M.A., Mentes A. 103

Sınıf II Malokluzyonun ForsusTM(FRD) ile Tedavisinde Uzun Dönem Stabilite Değerlendirilmesi

Mohammad ZITOUNI, Yasemin Bahar ACAR 104

MARMARA ÜNİVERSİTESİ YAYINEVİ

Fibroepitelyal Polipin Periodontal Cerrahi Yaklaşımla Tedavisi
Selçuk Kırmacı, Mümin Çalık, Hatice Selin Yıldırım, Leyla Kuru 105

Oral Liken Planus: Tanı,Tedavi ve İki Yıllık Takip: Olgu Sunumu
Büşra Dilara Karaca, Asel Üstad, Berceste Akmansoy, Şebnem Erçalık Yalçınkaya 106

İskeletsel Maksiller Darlık ve Ön Açık Kapanışın Tedavisi – Vaka Raporu
Ece Abuhan, Sibel Biren, Gühan Dergin 107

Maksilla Posterior Bölgede Rezidüel Kist: Vaka sunumu
Yetiş Yildirim, Ahmet Demirci, Onur Gönül, Faysal Uğur 109

Skuamöz Hücreli Karsinom : Olgu Sunumu ve Literatür Değerlendirmesi
İrfan Çelik, Gözde Yılmaz, Filiz Namdar Pekiner 110

Oral Liken Planusda Önemli Oksidatif Belirteç Lipid Peroksidaz: Pilot Çalışma
Zeynep Malkoç, Ünsal Veli Üstündağ, Perihan Seda Ateş, Ebru Emekli-Alturfan, Şebnem Erçalık-Yalçinkaya 111

Karışık Dişlenmedeki Ön Çapraz Kapanışın Hareketli Apareyle Tedavisi: (Üç Olgu Sunumu)
Mısra Özalp, Muesser Ahu Durhan, Ali Recai Menteş 112

Anterior Bölgede Estetik Yaklaşım:Olgu Sunumu
Sinem Vural, Coşkun Yıldız, Rifat Gözneli, Erkut Kahramanoğlu, Yasemin Özkan 113

Şiddetli Mandibuler Retrognatinin Ortognatik Cerrahi İle Tedavisi: Olgu Raporu
Betül Nazlı Gülçek, Buket Erdem, Tuğba Üstün, Çağla Şar, Zeki Güzel 114

Cerrahi Olmayan Periodontal Tedavi: Olgu Sunumu
Bengisu Kömü, Mücahit Ersoy, Burcu Karaduman 115

Mandibulada Rezidüel Kret Rezorbsiyonu Sonucu Vincent Bulgusu: Olgu Sunumu
Melda Pelin Akkitap, Sevilay Deveci, Birsay Gümrü, Ender İdman 116

Cerrahi Yaklaşım
Emre Tüzüntürk, Bengi Kaya Mert, Mehmet Zeki Güzel, Sibel Biren 117

Oral Piyojenik Granüloma: Bir Olgu Sunumu
Asel Üsdat, Emrah Canbazoğlu, Melis Güldalı, Fatma Nihan Aksakallı, Şebnem Erçalık Yalçınkaya 118

MARMARA ÜNİVERSİTESİ YAYINEVİ

Anterior Estetiğin Sağlanmasında Lamina Restorasyonlar: Vaka Raporu, 4 Yıllık Klinik Takip

Bahar Burçin Bol, Zeliha Şanıvar Abbasgholizadeh, Buket Evren, Şükrü Can Akmansoy, Yasemin Özkan . 119

Behçet Hastalığında Periodontal Tedavi Yaklaşımı: Vaka Raporu

Yaprak Kalkan, Leyla Kuru 121

Maxilla Anterior Bölgede Periferal Dev Hücreli Granulom :Vaka Sunumu

Uğur Alp Dinç ,Sinem Büşra Kiraç , Senem Aşkin, Onur Atal 122

Tam Metinler

Ofis Tipi Beyazlatma Ajanının Mine kompozitleri Üzerindeki Renk Değişimi Etkisi

Pınar Yılmaz Atalı, Gökhan Dokumacıgil, Ezgi Tüter, Bora Korkut, Bilge Tarçın, Bülent Topbaşı 123

Estetik Bölge İmplant Destekli Protezde Karşilaşilan Komplikasyon Ve Çözümü: Olgu Raporu

Erkut Kahramanoğlu, Maruf Halmedov, Elçin Keskin Özyer, Şükrü Can Akmansoy, Yasemin Özkan 128

Anterior Diastemalarin Tam Seramik İle Rehabilitasyonunda "Diagnostik Wax Up"

Hasret Kol, Rifat Gözneli, Coşkun Yildiz, Şebnem Begüm Türker, Yasemin Özka..... 134

Atrofik Maksillanin İmplant Üstü Sabit Protez İle Rehabilitasyonu: Vaka Sunumu

Elçin Keskin Özyer, Erkut Kahramanoğlu, Faysal Uğurlu, Yılmaz Umut Aslan, Yasemin Özkan 139

Çoklu Diş Eksikliği Olan Hastanin Multidisipliner Yaklaşimla Protetik Rehabilitasyonu: Vaka Sunumu

Mehmet Anıl Tütüncüler, Ceren Küçük, Thomas Tasios, Yaşar Özkan, Yasemin Özkan..... 147

Mineral Trioxide Aggragete kullanılan Güncel Endodontik Tedavi Prosedürlerinin Başarısının Değerlendirilmesi

Işıl Özgül Kalyoncu,Gizem Özcan, Figen Eren Giray..... 157

Çocuklarda Oral Mukozada Kandida Kolonizasyonunun Periodontal Duruma Etkisinin Değerlendi

Aydın Akçakoca, Nil Ceren Mungan, Hatice Selin Yıldırım, Süleyman Emre Meşeli, Süleyman Pelit, Ayşe Barış, Serap Akyüz, Leyla Kuru..... 163

Reliability of Four Measurement Indices for Gingival Overgrowth: Preliminary Results

Ahmad Safa Alkateb, Hafize Öztürk Özener, Leyla Kuru 172

MARMARA ÜNİVERSİTESİ YAYINEVİ

Dental Anxiety and Dental Fear in Children at the First Dental Visit

Ezgi Arik, Müesser Ahu Durhan *177*

Bulkfill Kompozitlerde Renklendirme Sonrasi Ev Tipi Beyazlatmanin Renk Değişimi Üzeri

Bilge Tarçın, Büşra Karabulut, Ezgi Günsel, Pınar Yılmaz Atalı, Cafer Türkmen *180*

Sınıf V Kavitelerde *Heavy-Flow* Kompozit Uygulamalarının Mikrosızıntı Üzerine Etkisi

Bilge Tarçın, Elif Alkan, Ayşe Aslı Şenol, Seda Özmen, Bora Korkut, Pınar Yılmaz Atalı *185*

Odontoma: Vaka Serisi

Nuran Bayramov, Asel Üsdat, Emrah Canbazoğlu, Fatma Nihan Aksakallı, Vakur Olgaç, Şebnem Erçalık Yalçınkaya *192*

The Evaluation of Indications and Images of CBCTs in A Group of Pediatric Patients

BOZKURT A, YALÇINKAYA Ş, AKYÜZ S *108*

Maksiller Defekt Vakasının Kuron-içi Resilient Hassas Bağlantı ile Protetik Rehabilitasyonu

Emre TEZULAŞ, Şebnem Begüm TÜRKER, Coşkun Yıldız, Rifat GÖZNELİ, Yasemin Özkan *203*

Altered Salivary Glutathion S-Transferase Activity in Oral Lichen Planus Disease

Furkan Said İpek, Perihan Seda Ateş, Ünsal Veli Üstündağ, Şebnem Erçalık-Yalçinkaya, Ebru Emekli-Alturfan *213*

An Important Oxidative Marker in Oral Lichen Planus: Lipid Peroxidation (A Pilot Study)

Zeynep Malkoç, Ünsal Veli Üstündağ, Perihan Seda Ateş, Ebru Emekli-Alturfan, Şebnem Erçalık-Yalçinkaya .. *217*

Pilot Study on Altered Salivary Nitric Oxide Levels in Oral Lichen Planus Disease

Sinem İşler, Perihan Seda Ateş, Ünsal Veli Üstündağ, Şebnem Erçalık-Yalçinkaya, Ebru Emekli-Alturfan .*220*

A Pilot Study On Salivary Superoxide Dismutase as Antioxidant Parameter in Oral Lichen Planus

Ayça Günal, Ünsal Veli Üstündağ, Perihan Seda Ateş, Ebru Emekli-Alturfan, Şebnem Erçalık-Yalçinkaya *224*

Persiste Süt Dişlerinin Tedavisinde Alternatif Bir Yöntem: Pediatrik Zirkonyum Kuronlar

Güven C, Eren Giray F, Kalyoncu Özgül I *228*

6-15 Yaş Arasındaki Bir Grup Hasta Popülasyonunda Maksiller Sinüs Hacminin Volumetrik Değerlendirilmesi

Asel Üsdat, Figen Eren Giray, Şebnem Erçalık Yalçınkaya *233*

MARMARA ÜNİVERSİTESİ YAYINEVİ

Büyükazı-Keser Hipomineralizasyonunda Selektif Çürük Doku Uzaklaştırılması Sırasında Davranış Değerlendirilmesi

Cansu Çalışkan, Berkant Sezer, Nihan Tuğcu, Başak Durmuş, Betül Kargül 237

Dudak Damak Yarıklı Hastalarda Protetik Tedavi: Vaka Raporu

Fuldan Baysal , Şebnem Begüm Türker, Yılmaz Umut Aslan, Seda Keban Aydın, Yasemin Kulak Özkan 243

Maksiller Sinüs Pnömatizasyonunun ve Septum Morfolojisinin Üç Boyutlu İncel

Devrim Biriken Sipahi, Kadir Beycan, Şebnem Erçalık Yalçınkaya.....250

Dudak-Damak Yarıklı Hastada Fonksiyonel,Konservatif ve Estetik Protetik Rehabilitasyon

Tuğçe ÇETİN, Rifat GÖZNELİ, Buket EVREN, Yılmaz Umut ASLAN, Yasemin ÖZKAN.....256

Peripheral Cemento-Ossifying Fibroma: A Case Report

Ece Yetiş, Hafize Öztürk Özener, Merva Soluk Tekkeşin, Leyla Kuru.....263

Protetik Tedavilerde Diş Hekimlerinin Tercih Ettiği Ölçü Maddeleri ve Yöntemleri

Zeliha Şanıvar Abbasgholizadeh, Ayşe Hümeyra Üstündağ, Buket Evren, Y. Umut Aslan, Yasemin Özkan.266

Unilateral Dudak-Damak Yarikli Erişkin Bir Hastada Estetik Tedavi: Olgu

Elçin Keskin Özyer, Mine Helvacıoğlu, Erkut Kahramanoğlu, Coşkun Yıldız, Yasemin Özkan.....273

Aşiri Aşinmiş Dişlere Sahip Hastanin Protetik Rehabilitasyonu: 6 Aylik

Fatma Evin, Coşkun Yıldız, Begüm Türker, Rifat Gözneli, Yasemin Özkan 279

Cytotoxicity Effects of Conventional Monomer Containing Composite Resin Material

Gamze Kavuncu, Ayşe Mine Yılmaz, Betül Karademir, Pınar Yılmaz Atalı, Çiğdem Altunok, Leyla Kuru, Ömer Birkan Ağralı 285

Investigation of Oxidative Stress Parameters in Periodontitis

Sehkar Oktay.....291

Protetik Rehabilitasyonlarda Lazer Uygulamalari: Vaka Serisi

Senay Melis Korkmaz, Şebnem Begüm Türker, Buket Evren, Ceren Küçük, Ömer Birkan Ağralı, Ferit Bayram, Yasemin Özkan 296

Protetik Restorasyonlarda Gingival Retraksiyon Kullanımının Diş Hekimleri Açısından Değerlendirilmesi

Seda Keban Aydın, Buket Evren, Pelinsu Karip, Coşkun Yıldız, Yasemin Özkan.....303

MARMARA ÜNİVERSİTESİ YAYINEVİ

30 NİSAN PROGRAMI

SEMPOZYUM PROGRAMI

09.00 – 10.00	"Diş Sağlığı - Biomimetik Yaklaşımlar / Prof. Dr. Oya AKTÖREN" - **Oturum Başkanı:** Prof. Dr. Hatice Serap AKYÜZ
10.00 – 11.30	"Sağlık Sektöründe Sosyal Medya / Serdar AKDOĞAR – Şafak ALTUN" - **Oturum Başkanı:** Doç. Dr. Korkut ULUCAN – Dr. Nuri Sertaç SIRMA
11.30 – 11.45	Kahve Molası
11.45 – 12.30	"Dus mu, Doktora mı? / Arş. Gör. Dt. Şükrü Can AKMANSOY - Arş. Gör. Dt. Rudi BOYACIYAN" **Oturum Başkanı:** Dr. Öğr. Üyesi Erkut KAHRAMANOĞLU
12.30 – 13.30	Öğle Yemeği

SÖZLÜ SUNUMLAR / AMFİ 2

09.00 – 10.00	Sözlü Sunum 1 - 4 / **Oturum Başkanı:** Doç. Dr. Pınar YILMAZ ATALI – Dr. Öğr. Üyesi Ceren KÜÇÜK
10.00 – 10.15	Kahve Molası
10.15 – 11.15	Sözlü Sunum 5 - 8 / **Oturum Başkanı:** Doç. Dr. Birsay GÜMRÜ TARÇIN – Dr. Öğr. Üyesi Yasemin Bahar ACAR
11.15 – 11.30	Kahve Molası
11.30 – 12.30	Sözlü Sunum 9 - 12 / **Oturum Başkanı:** Doç. Dr. Onur GÖNÜL – Dr. Öğr. Üyesi Müesser Ahu DURHAN

MARMARA ÜNİVERSİTESİ

SÖZLÜ SUNUMLAR / *ORAL PRESENTATION*

Amfi 1

30 Nisan / April 09:00-10:00

Oturum Başkanları / *Chairmen* :

Doç. Dr. Pınar Yılmaz Atalı – Dr. Öğr. Üyesi Ceren Küçük

SS-001

Aşırı Aşınmış Dişlere Sahip Hastanın Protetik Rehabilitasyonu: 6 Aylık Takip

Fatma Evin

Eng

SS-002

Konvansiyonel Monomer İçerikli Bir Kompozit Rezin Materyalinin Sitotoksik Etkilerinin Değerlendirilmesi

Gamze Kavuncu

Eng

SS-003

Protetik Tedavilerde Diş Hekimlerinin Tercih Ettiği Ölçü Maddeleri Ve Yöntemleri

Zeliha Şanıvar Abbasgholizadeh

Eng

SS-004

Protetik Restorasyonlarda Gingival Retraksiyon Kullanımının Diş Hekimleri Açısından Değerlendirilmesi

Seda Keban Aydın

Eng

SS-005

Dudak Damak Yarıklı Hastalarda Protetik Tedavi : Vaka Raporu

Fuldan Baysal

Eng

SS-006

Unilateral Dudak-Damak Yarıklı Erişkin Bir Hastada Estetik Tedavi: Olgu Sunumu

Mine Helvacıoğlu

Eng

SÖZLÜ SUNUMLAR / *ORAL PRESENTATION*

Amfi 2

30 Nisan / April 09:00-10:00

Oturum Başkanları / *Chairmen* :

Doç. Dr. Bilge Tarçın – Dr. Öğr. Üyesi Ferit Bayram

SS-007

Maksiller Defekt Vakasının Kuron-İçi Resilient Hassas Bağlantı ile Protetik Rehabilitasyonu

Emre Tezulaş

Eng

SS-008

Piezoelektrik Ortognatik Cerrahi İle Yapılan Vaka Serisi

Siavash Abbasgholizadeh

Eng

SS-009

Anterior Diastemaların Tam Seramik İle Rehabilitasyonunda 'Diagnostik Wax Up'

Hasret Kol

Eng

SS-010

Estetik Bölge İmplant Destekli Protezde Karşılaşılan Komplikasyon Ve Çözümü: Olgu Raporu

Maruf Halmedov
Eng
SS-011
Piezocerrahi Yardımı İle İnferior Alveoler Sinir Lateralizasyonu
Gökhan Gedikli
Eng
SS-012
Estetik Olarak Zorlu Vakalarda İmplant Destekli Tek Diş Restorasyonlarda Tedavi Yaklaşımları
Hülya Kavak
Eng

SÖZLÜ SUNUMLAR / *ORAL PRESENTATION*

Amfi 3
30 Nisan / April 09:00-10:00

Oturum Başkanları / *Chairmen* :
Doç. Dr. Gökhan Göçmen – Dr.Öğr. Üyesi M. Oğuz Borahan

SS-013
Oral Liken Planusda Değişen Tükürük Nitrik Oksit Düzeyleri Üstüne Pilot Çalışma
Sinem İşler
Eng
SS-014
Oral Liken Planus'ta Değişen Tükürük Glutatyon S-Transferaz Düzeyleri: Pilot Çalışma
Furkan Said İpek
Eng
SS-015
Çocuk Hastalardan Yapılan Konik Işınlı Bilgisayarlı Tomografi Taleplerinin Retrospektif Değerlendirmesi
Melis Güldalı
Eng
SS-016
Oral Liken Planusta Antioksidan Parametre Olarak Tükürük Süperoksit Dismutaz Enzimi: Pilot Çalışma
Ayça Günal
Eng
SS-017
Protetik Rehabilitasyonlarda Lazer Uygulamaları: Vaka Serisi
Senay Melis Korkmaz
Eng
SS-018
Periferal Kemikleşen-Sementleşen Fibrom
Ece Yetiş
Eng

SÖZLÜ SUNUMLAR / *ORAL PRESENTATION*

Amfi 1
30 Nisan / April 10:15-11:15

Oturum Başkanları / *Chairmen* :
Doç. Dr. Birsay Gümrü Tarçın – Dr. Öğr. Üyesi Yasemin Bahar Acar

SS-019
Konik Işınlı Bilgisayarlı Tomografi Endikasyon Ve Görüntülerinin Bir Grup Çocuk Hastada Değerlendirilmesi
Aydan Bozkurt
Eng
SS-020
İki Farklı Hızlı Üst Çene Genişletme Apareyinin Vertikal Ramal Asimetri Üzerine Etkilerinin Değerlendirilmesi
Pelin Acar Ulutaş
Eng

SS-021
Maksiller Sinüs Pnömatizasyonunun Ve Septum Morfolojisinin Üç Boyutlu İncelenmesi
Devrim Biriken Sipahi
Eng
SS-022
Termo-Mekanik Yaşlandırma Sonrası Gc Initial Restorasyonların Kırılma Direncinin Karşılaştırılması
Faisal Kayalı
Eng
SS-023
Türk Populasyonunun İskeletsel Morfolojisinin Değerlendirilmesinde Bjork'un Mandibular Rotasyon İndikatörlerinin Kullanımı
Seden Akan Bayhan
Eng
SS-024
Dudak-Damak Yarıklı Hastanın Fonksiyonel,Koruyucu Ve Estetik Rehabilitasyonu
Tuğçe Çetin
Eng

SÖZLÜ SUNUMLAR / *ORAL PRESENTATION*

Amfi 2
30 Nisan / April 10:15-11:15

Oturum Başkanları / *Chairmen* :
Doç. Dr. Eda Haznedaroğlu – Dr. Öğr. Üyesi Dilek Türkaydın

SS-025
İkiz Çocuklarda Ağız-Diş Sağlığının İncelenmesi
Nil Ceren Mungan
Eng
SS-026
Çocuk Hastalarda İlk Diş Hekimi Ziyaretinde Dental Kaygı Ve Korku
Ezgi Arık
Eng
SS-027
Piezoelektrik Etki İle Ekg'de Ventriküler Taşikardi Benzeri Görünüm
Gülcan Berkel
Eng
SS-028
Ofis Tipi Beyazlatma Ajanının Mine Kompozitleri Üzerinde Renk Değişim Etkisi
Gökhan Dokumacıgil
Eng
SS-029
Monolitik Zirkonyum Materyali İle Üretilen Kuron Restorasyonlarının Marjinal Adaptasyonunun Değerlendirilmesi: İn Vitro Pilot Çalışma
Riyad Derviş
Eng
SS-030
Diastemalı Dişlerin Porselen Lamina Veneer Restorasyonlar İle Rehabilitasyonu
Zeynep Demirkılıç
Eng

SÖZLÜ SUNUMLAR / *ORAL PRESENTATION*

Amfi 3

30 Nisan / April 10:15-11:15

Oturum Başkanları / *Chairmen* :

Doç. Dr. Emre İriboz – Dr.Öğr. Üyesi Selin Yıldırım

SS-031

Mineral Trioxide Aggragete Kullanılan Güncel Endodontik Tedavi Prosedürlerinin Başarısının Değerlendirilmesi

Gizem Özcan

Eng

SS-032

Tam Dişsiz Vakalarda 4 İmplantüstü Geçici Restorasyonun Digital Üretimi Ve Hemen Yüklenmesi

Eren Aygün

Eng

SS-033

Periodontitiste Oksidatif Stres Parametrelerinin İncelenmesi

Şehkar Oktay

Eng

SS-034

Farklı Özellikteki Ultrasonik Kazıyıcıların Diş Yüzeyinde Oluşturdukları Aşınma Etkilerinin Araştırılması

Muhammed Bedir Mahiroğlu

Eng

SS-035

Dişeti Büyümesinde Kullanılan Dört Farklı İndeksin Güvenilirliği: Pilot Çalışma

Ahmad Safa Alkateb

Eng

SS-036

Seramik Materyaller Ve İndirekt Resin Kompozitlerin Renk Stabilizasyonu Ve Boyama İşlemi

Mohammed Badwan

Eng

SÖZLÜ SUNUMLAR / *ORAL PRESENTATION*

Amfi 1

30 Nisan / April 11:30-12:30

Oturum Başkanları / *Chairmen* :

Doç. Dr. Onur Gönül – Dr. Öğr. Üyesi Müesser Ahu Durhan

SS-037

Atrofik Maksillanın İmplant Üstü Sabit Protez İle Rehabilitasyonu: Vaka Sunumu

Elçin Keskin Özyer

Eng

SS-038

Çocuklarda Oral Mukozada Kandida Kolonizasyonunun Periodontal Duruma Etkisinin Değerlendirilmesi

Aydın Akçakoca

Eng

SS-039

Heavy-Flow Kompozitlerle Restore Edilen Sınıf-V Kavitelerde Gingival Kenar Lokasyonunun Mikrosızıntıya Etkisinin İncelenmesi

Elif Alkan

Eng

SS-040

Büyükazı-Keser Hipomineralizasyonunda Selektif Çürük Doku Uzaklaştırılması Sırasında Davranış Değerlendirilmesi

Cansu Çalışkan

Eng

SS-041
Bulkfill Kompozitlerde Renklendirme Sonrası Ev Tipi Beyazlatmanın Renk Değişimi Üzerine Etkisi
Büşra Karabulut
Eng
SS-042
6-15 Yaş Arasındaki Bir Grup Hasta Popülasyonunda Maksiller Sinüs Hacminin Volumetrik Değerlendirilmesi
Asel Üsdat
Eng

SÖZLÜ SUNUMLAR / *ORAL PRESENTATION*

Amfi 2
30 Nisan / April 11:30-12:30

Oturum Başkanları / *Chairmen* :
Prof. Dr. Leyla Kuru – Doç. Dr. Coşkun Yıldız

SS-043
Çoklu Diş Eksikliği Olan Hastanın Multidisipliner Yaklaşımla Protetik Rehabilitasyonu: Vaka Sunumu
Anıl Tütüncüler
Eng
SS-044
Odontomalar: Vaka Serisi
Nuran Bayramov
Eng
SS-045
Konvansiyonel Monomer İçerikli Bir Kompozit Rezin Materyalinin Sitotoksik Etkilerinin Değerlendirilmesi
Gülçin Bilgin Göçmen
Eng
SS-046
Monolitik Zirkonyum Materyali İle Üretilen Kuronların İç Uyumunun Değerlendirilmesi: In Vitro Pilot Çalışma
Rim Temizkan
Eng
SS-047
Agt Rs699 Polimorfizmi Ve Ağız Hijyeni Arasındaki İlişki
Başak Funda Eken
Eng
SS-048
Cad/Cam Teknolojisi İle Üretilen Farklı Tam Seramik Kron Restorasyonların İnternal Ve Marjinal Uyumları İle Klinik Başarılarının İn Vivo Olarak Değerlendirilmesi
Sinem Ok Tokaç
Eng

SÖZLÜ SUNUMLAR / *ORAL PRESENTATION*

Amfi 3
30 Nisan / April 11:30-12:30

Oturum Başkanları / *Chairmen* :
Doç. Dr. Rifat Gözneli – Dr.Öğr. Üyesi Kadir Beycan

SS – 049
Aşınmış Ve Renklenmiş Dişlerin Porselen Lamina Restorasyonlarla Rehabilitasyonu
Aslı Başak Satık
Eng
SS-050
Farklı Yüzey Dezenfeksiyon Prosedürlerinin Monolitik Zirkonyanın Reçine Siman İle Bağlanma Dayanımına Etkisi
Pınar Türkoğlu
Eng
SS-051

İnfraoklüzyonda Persiste Süt Dişlerinin Tedavisinde Alternatif Bir Yöntem: Pediatrik Zirkonyum Kuronlar
Ceren Güven
Eng
SS-052
Mep Uygulamasının Lityum Disilikat Seramik Ve Rezin Siman Arasındaki Makaslama Bağlanma Dayanımına Etkisinin Değerlendirilmesi
Mustafa Meghlaj
Eng
SS-053
Actn3 Rs1815739 Polimorfizminin Maloklüzyon Fenotipleri İle İlişkisi-Pilot Çalışma
Hussain Al Alim
Eng
SS-054
Col1a1 Rs1800012 Polimorfizminin Maloklüzyonu Olan Erişkin Bireylerdeki Dağılımlarının İncelenmesi-Pilot Çalışma
Yazid Dama
Eng

MARMARA ÜNİVERSİTESİ

POSTER SUNUMLARI / POSTER PRESENTATION

PS-001
İlaca Bağlı Eritema Multiforme: Olgu Sunumu
Nuran Bayramov
Drug-induced Oral Erythema Multiforme: A Case Report

PS-002
Genç Hastada Minimal İnvaziv Yaklaşım ile Tedavi Edilen Unikistik Ameloblastoma: Vaka Sunumu
Senem Aşkın
Unicystic Ameloblastoma Treated with Minimal Invasive Approach in a Young Patient:

PS-003
Türkiye'de Hemofili Çocukların Arasında Diş Sağlığının Değerlendirilmesi
Mazen Khlef
Case Report

PS-004
Mental Retarde Hastada Parafonksiyona Bağlı Olarak Gelişen Pseudoprognatik Maloklüzyonun Protetik Rehabilitasyonu:Vaka Raporu
Buse Atak
Prothetic Rehabilitation of a Mentally Retarded Pseudoprognathic Patient with Malocclusion due to Parafunction:Case Report

PS-005
Periferal Ossıfyıng Fibromanın Periodontal Cerrahi Yaklaşımla Tedavisi: Olgu Sunumu
Onur Eroğlu
The Treatment Of Perıpheral Ossıfyıng Fıbroma Wıth Perıodontal Surgıcal Approach: Case Report

PS-006
İskeletsel Ankrajlı Bir Aparey Aracılığıyla Maksiller İlerletme: Vaka Raporu
Gizem Canbek
Maxillary Protraction Using Bone-Borne Appliance: A Case Report

PS-007
Enflamatuar Romatizmal Hastalıkta Osteoporoz Tedavisinde İlaca Bağlı Gelişen Çene Kemiği Osteonekrozu: Bir Olgu Sunumu
Sevilay Deveci
Medication-related Osteonecrosis of the Jaw due to Osteoporosis Therapy in Inflammatory Rheumatic Disease: A Case Report

PS-008
Yarık Dudak ve Damak Hastasının Multidisipliner Tedavisi: Olgu Sunumu
Bashar Shahrure
Multidisciplinary Treatment of Cleft Lip and Palate Patient: Case Report

PS-009
Ağız ve Çene Cerrahisinde Yaşanmış Başarısız Blok Anamnezinin Anestezi Uygulamalarındaki Önemi
Abdullah Özcan
The Importance Of Unsuccessful Block Anesthesıa In Mouth And Maxıllofacıal Surgery

PS-010
Çocuk Hastalarda Dentigeröz Kistin Konservatif Tedavisi: Olgu Sunumu
Seda Özsalih
Conservative Treatment of Dentigerous Cysts in Children: Case Report

PS-011
Sınıf II Malokluzyonun Forsus™(FRD) ile Tedavisinde Uzun Dönem Stabilite Değerlendirilmesi.
Mohammad ZITOUNI

Evaluation of long-term stability of classII correction by Forsus™(FRD).

PS-012

Fibroepitelyal Polipin Periodontal Cerrahi Yaklaşımla Tedavisi

Selçuk Kırmacı

Treatment Of Fıbroepıthelıal Polyp Perıodontal Surgıcal Approach

PS-013

Oral Liken Planus: Tanı,Tedavi ve İki Yıllık Takip: Olgu Sunumu

Büşra Dilara Karaca

Oral Lichen Planus: Diagnosis, Treatment, A-Two-Year Follow up: A Case Report

PS-014

İskeletsel Maksiller Darlık ve Ön Açık Kapanışın Tedavisi – Vaka Raporu

Ece Abuhan

Treatment Of Skeletal Maxillary Constriction and Anterior Open Bite– A Case Report

PS-015

Maksilla Posterior Bölgede Rezidüel Kist: Vaka Sunumu

Yetiş Yıldırım

Yetiş Yıldırım

PS-016

Skuamöz Hücreli Karsinom : Olgu Sunumu ve Literatür Değerlendirmesi

İrfan Çelik

Squamoz Cell Carsinoma: Case Report and Literature Evaluation

PS-017

Oral Liken Planusda Önemli Oksidatif Belirteç Lipid Peroksidaz: Pilot Çalışma

Zeynep Malkoç

A Pilot Study of Salivary LipidPeroxidation an ImportantOxidative Marker in Oral LichenPlanus

PS-018

Karışık Dişlenmedeki Ön Çapraz Kapanışın Hareketli Apareyle Tedavisi: (Üç Olgu Sunumu)

Mısra Özalp

The Use of Removable Appliances in Anterior Cross-Bite Correction During Mixed Dentition: Three Case Reports

PS-019

Anterior Bölgede Estetik Yaklaşım:Olgu Sunumu

Sinem Vural

Aesthetic Approach in The Anterior Region: Case Report

PS-020

Şiddetli Mandibuler Retrognatinin Ortognatik Cerrahi İle Tedavisi: Olgu Raporu

Betül Nazlı Gülçek

Treatment Of Severe Mandıbular Retrognathıa Wıth Orthognathıc Surgery: A Case Report

PS-021

Cerrahi Olmayan Periodontal Tedavi: Olgu Sunumu

Bengisu Kömü

Nonsurgical Periodontal Therapy: A Case Report

PS-022

Mandibulada Rezidüel Kret Rezorbsiyonu Sonucu Vincent Bulgusu: Olgu Sunumu

Melda Pelin Akkitap

Vincent's Sign as a Result of Mandibular Residual Ridge Resorption: A Case Report

PS-023

Maksiller Retrognati, Madibular Prognati Ve Maksiller Kantı Olan Bir Hastada Cerrahi Yaklaşım

Emre Tüzüntürk

MARMARA ÜNİVERSİTESİ YAYINEVİ

A Surgical Approach to Maxillary Retrognathism, Mandibular Prognathism and Maxillary Cant

PS-024

Oral Piyojenik Granüloma: Bir Olgu Sunumu

Asel Üsdat

A Case Report of an Oral Pyogenic Granuloma

PS-025

Anterior Estetiğin Sağlanmasında Lamina Restorasyonlar: Vaka Raporu, 4 Yıllık Klinik Takip

Bahar Burçin Bol

Laminate Veneers to Provide the Anterior Esthetics: A Case Report: 4 Years Follow Up

PS-026

Behçet Hastalığında Periodontal Tedavi Yaklaşımı : Vaka Raporu

Yaprak Kalkan

Periodontal Treatment Approach in Behcet's Disease: Case report

PS-027

Maxilla Anterior Bölgede Periferal Dev Hücreli Granulom :Vaka Sunumu

Onur Atalı

Peripheral Giant Cell Granuloma at Maxilla Anterior: A Case Report

MARMARA ÜNİVERSİTESİ

MARMARA ÜNİVERSİTESİ YAYINEVİ

Diş Hekimliği Fakültesi

SÖZLÜ BİLDİRİLER / ORAL PRESENTATION

SS-001

Aşırı Aşınmış Dişlere Sahip Hastanın Protetik Rehabilitasyonu: 6 Aylık Takip

Prosthetic Rehabilitation of a Patient with Excessive Tooth Wear: 6 Months Follow Up

Fatma Evin, Coşkun Yıldız, Begüm Türker, Rifat Gözneli, Yasemin Özkan

Marmara Üniversitesi, Diş Hekimliği Fakültesi, Protetik Diş Tedavisi Ana Bilim Dalı, İstanbul

Öz

Amaç: Diş aşınmaları fizyolojik veya patolojik olabilir. Bu aşınmalar geri dönüşümsüzdür ve yaş ile birlikte artar. Diş doku kayıplarına; etiyolojik faktörlere dayanan ve klinik belirti veren atrisyon, abrazyon ve erozyon neden olur. Aşınmalar, diş kayıpları, vertikal boyuttaki kayıplar, stomagnatik sistemde dengenin bozulmasına neden olur. Vertikal boyut kaybı, fonsiyonel bozukluğa ve TME bozukluklarına neden olabilir. Bu vaka raporunda, aşırı vertikal boyut kaybı olan bir hastada okluzal splintle dikey boyutun yükseltilmesi ve protetik rehabilitasyonu amaçlanmıştır.
Gereç ve yöntem: 57 yaşında erkek hasta dişlerindeki aşırı aşınma ve anterior bölgedeki estetik problemler nedeniyle Marmara üniversitesi diş hekimliği fakültesi protetik diş tedavisi anabilim dalına başvurdu. Yapılan ekstraoral ve intraoral muayene sonucu hastanın bruksist olduğu, dişlerde aşırı miktarda aşınma ve buna bağlı olarak okluzal vertikal boyutta kayıp olduğu tespit edildi. Klinik ve sefalometrik ölçümler ile optimum vertikal yükseltme değeri belirlendi. Buna uygun olarak hastanın üst çenesine okluzal splint uygulanarak dikey boyut yükseltildi ve 6 hafta boyunca haftalık periyotlarla kontrol edildi. Yeni dikey boyuta adaptasyonu sağlandıktan sonra, hastanın sağ alt ve üst dişleri okluzal splint yüksekliği rehberliğinde prepare edildi. Geçici kron restorasyonlar uygulandı. Sağ taraf geçici restorasyonlar rehberliğinde sol alt üst dişler prepare edildi. Hasta fonksiyon ve fonasyon açısından rahatsızlık bildirmediği zaman daimi protetik tedaviye başlandı. Yeni dikey boyut korunarak kalıcı sabit seramik restorasyonlar üretildi ve simante edildi.
Bulgular: Vertikal boyutun protetik rehabilitasyon ile yeniden belirlendiği hastanın, 6 aylık kontrol sonucunda fonksiyon ve fonasyon açısından herhangi bir şikayeti bulunmamaktadır.
Sonuç: Dikey boyut yükseltme vakalarında, kas adaptasyonunun sağlanabilmesi için oklüzal splint gibi geçici apareylerin kullanılması gereklidir.
Anahtar Kelimeler: okluzal splint, dikey boyut kaybı.

Abstract

Objective: Tooth wear can be physiological or pathological, which are irreversible and may increase with age. Atrition, abrasion and erosion that reveal clinical symptoms based on various etiologic factors can cause loss of tooth tissue. Atrition , tooth loss and loss of the vertical dimension of occlusion (VDO) cause damage in the stomagnathic system. Loss of VDO due to various factors may cause functional disability and TMJ disorders. In this case report, increasing the VDO and the prosthetic rehabilitation of a patient with excessive VDO loss by using an occlusal splint was reported.
Materials and Methods: A 57 – year-old male patient referred to Marmara University Faculty of Dentistry with the complaint of excessive wear on dentition and unaesthetic apperance in the anterior region. Intraoral and extraoral examination revealed that the patient had bruxism and loss of VDO due to excessive tooth wear. The optimum increasing range was found by clinical and cephalometric analysis. The VDO was increased by applying an occlusal splint to the upper jaw during adaptation period. During the following 6 weeks, the adaptation to the new vertical height was checked once per week. After the adaptation of new VDO was maintained, tooh reduction of the upper and lower right half jaws were made by the guidance of occlusal splint vertical height. The temporary crown restorations were fabricated. The left side tooh reduction was performed by the guidance of right side temporary crowns. Final prosthetic treatment was initiated when the patient reported no discomfort. Permanent fixed ceramic restorations were fabricated at the adapted VDO and cemented.
Results : The patient had no complaints about function and phonation after 6 months of prosthetic rehabilitation.
Conclusion: It is necessary to apply temporary appliances like occlusal splints during the muscle adaptation period of the new VDO, in increasing VDO cases.
Keywords: occlusal splint, vertical dimension loss.

MARMARA ÜNİVERSİTESİ YAYINEVİ

Diş Hekimliği Fakültesi

SS-002

Konvansiyonel Monomer İçerikli Bir Kompozit Rezin Materyalinin Sitotoksik

Cytotoxicity Effects of Conventional Monomer Containing Composite Resin Material

Gamze Kavuncu[1], Ayşe Mine Yılmaz[2], Betül Karademir[2], Pınar Yılmaz Atalı[3], Çiğdem Altunok[4], Leyla Kuru[1], Ömer Birkan Ağralı[1]

[1]Marmara Üniversitesi, Diş Hekimliği Fakültesi, 1Periodontoloji Anabilim Dalı,

[2]Marmara Üniversitesi, Tıp Fakültesi, Biyokimya Anabilim Dalı, İstanbul, Türkiye

[3]Restoratif Diş Tedavisi Anabilim Dalı, İstanbul, Türkiye

[4]Yeditepe Üniversitesi, Tıp Fakültesi, Biyoistatistik Anabilim Dalı, İstanbul, Türkiye

Öz

Amaç: Rezin esaslı materyallerin biyouyumluluğunda, polimerizasyon sonrası salınan organik monomerlerin çeşidi ve miktarı etkilidir. Konvansiyonel organik monomerler olan Bis-GMA ve TEGDMA içerikli rezin materyaller sitotoksik etki göstermektedir. Bu çalışmada Radical Amplified Photopolymerization initiator (RAP) teknolojisi ile polimerizasyonu geliştirilen Bis-GMA ve TEGDMA içerikli supra-nano-hibrit rezin esaslı kompozit materyalinin dişeti ve periodontal ligament fibroblast hücre dizileri üzerindeki sitotoksisite ve canlılık etkilerinin incelenmesi amaçlandı.
Gereç ve Yöntem: Bis-GMA ve TEGDMA içerikli supra-nano-hibrit rezin esaslı Estelite Quick Sigma (EQS) kompozit materyalinin, insan dişeti fibroblastı (Hgf) ve insan periodontal ligament fibroblastı (Hpdlf) hücre dizileri üzerindeki sitotoksisite ve canlılık etkilerinin 24 saat ve 1 hafta sürelerinde incelenmesinde MTT testi kullanıldı. Sitotoksisite ve canlılık verileri negatif kontrol grubuyla karşılaştırıldı.
Bulgular: Hgf hücrelerinde EQS kompozit materyalinin 1. hafta ile 24. saatteki sitotoksik etkisi ve hücre canlılığı verileri benzerdi. Negatif kontrol gruplarıyla yapılan karşılaştırmada EQS kompozit materyalinin Hgf hücreleri üzerinde 24. saatte ve 1. haftada sitotoksik etki göstermediği ve hücre canlılığını etkilemediği tespit edildi. Hpdlf hücrelerinde EQS kompozit materyalinin 1. haftadaki sitotoksik etkisi, 24. saatteki sitotoksik etkisine göre daha yüksek bulundu (p=0,04). Sitotoksisite bulgularıyla paralel olarak, Hpdlf hücrelerinin 1. haftadaki canlılığının 24. saate göre daha düşük olduğu saptandı (p=0,04). 1. hafta değerlendirmesinde EQS kompozit materyalinin Hpdlf hücreleri üzerindeki sitotoksisite ve hücre canlılığı değerleri negatif kontrol grubuyla benzerdi.
Sonuç: Bis-GMA ve TEGDMA içerikli supra-nano-hibrit rezin esaslı kompozit materyal olan EQS'in sahip olduğu polimerizasyon arttırıcı teknoloji sayesinde monomer salınımının azaltılması nedeniyle , Hgf ve Hpdlf hücreleri üzerinde sitotoksik etki göstermediği düşünülmektedir.
Anahtar Kelimeler: Bis-GMA rezin, fibroblastlar, sitotoksisite

Abstract

Objectives: The type and amount of organic monomers released after polymerization are effective in biocompatibility of resin-based composite materials. Conventional organic monomers such as Bis-GMA and TEGDMA-containing resin materials show cytotoxic effects. The aim of this study was to investigate cytotoxicity and cell viability effects of Bis-GMA and TEGDMA-containing supra-nano-hybrid resin-based composite materials having improved polymerisation properties with Radical Amplified Photopolymerization Initiator (RAP) technology, on gingival and periodontal ligament fibroblasts.
Materials and methods: MTT assay was used to investigate the cytotoxicity and viability effects of Bis-GMA and TEGDMA-containing supra-nano-hybrid resin-based Estelite Quick Sigma (EQS) composite material on human gingival fibroblast (Hgf) and human periodontal ligament fibroblast (Hpdlf) cell lines. Cytotoxicity and viability values were evaluated at 24 hours and 1 week and compared with the negative control group.
Results: The cytotoxic effect of EQS composite material on Hgf cells at 1 week and 24 hours were similar and no difference was observed in Hgf cell viability between two periods. EQS composite material showed no cytotoxic effects on Hgf cells at 24 hours and 1 week compared to respective negative control groups. The viability of Hgf cells in contact with EQS composite material was similar to the negative control groups in both periods. The cytotoxic effect of EQS

MARMARA ÜNİVERSİTESİ YAYINEVİ

composite material on Hpdlf cells at 1 week was higher than the value on 24 hours (p=0.04). The viability of Hpdlf cells in contact with EQS composite material at 1 week was lower than that of 24 hours (p=0.04). There was no cytotoxic effect of EQS composite material on Hpdlf cells when compared to the negative control group at 1 week.
Conclusion: It is concluded that Bis-GMA and TEGDMA containing supra-nano-hybrid resin-based composite material EQS has no cytotoxic effect on Hgf and Hpdlf due to the reduction of monomer release by RAP technology.
Keywords: Bis-GMA resin, fibroblasts, cytotoxicity

MARMARA ÜNİVERSİTESİ

MARMARA ÜNİVERSİTESİ YAYINEVİ

Diş Hekimliği Fakültesi

SS003

Protetik Tedavilerde Diş Hekimlerinin Tercih Ettiği Ölçü Maddeleri ve Yöntemleri

The Impressions Materials and Methods Preferred by Dentists in Prosthetic Treatments

Zeliha Şanıvar Abbasgholizadeh[1], Ayşe Hümeyra Üstündağ[2], Buket Evren[1], Yasemin Özkan[1]

[1]Marmara Üniversitesi Diş Hekimliği Fakültesi Protetik Diş Tedavisi Anabilim Dalı

[2]Serbest Diş Hekimi

Öz

Amaç: Başarılı bir protetik restorasyonun elde edilebilmesi için uygun ölçü materyali ve ölçü tekniğinin seçimi oldukça önemlidir. Bu anket çalışmasının amacı, diş hekimlerinin çoğunlukla hangi ölçü maddeleri ve yöntemlerini tercih ettiklerini araştırmaktır.
Gereç ve Yöntemler: Çalışmaya Marmara Üniversitesi Diş Hekimliği Fakültesi Klinik Araştırmalar Etik Kurulu' nun 2018-205 sayılı onayı alınarak başlanmıştır. Araştırmamıza İstanbul'da serbest çalışan 50 diş hekimi katılmıştır. Tarafımızdan hazırlanan anket; vakalara göre tercih edilen ölçü maddeleri ve yöntemleri, bilgisayar destekli sistemler ve klinikte kullanımlarını sorgulayan 10 soru içermektedir. Her soru tipine göre cevap yüzdeleri belirlendi ve anket verileri, Microsoft Excel 2013 programında yüzdesel olarak hesaplandı.
Bulgular: Bu çalışmaya katılan gönüllülerin 21' i (%42) kadın, 29' ü(%58) erkektir. Çalışmaya katılan diş hekimlerinin mezun oldukları fakülteleri ağırlıklı olarak Marmara (%28), İstanbul (%28), Ankara (%12) ve Ege (%8) üniversiteleri oluşturmaktadır. Bölümlü/ total protezlerin ölçü alımında bireysel kaşık kullanımı oranı %88 olarak bulunmuştur. Sabit protetik restorasyonların ölçüsünün alımında ise CAD/CAM sistemlerin kullanımı % 52 oranında bulunmuştur.
Sonuç: Kullanılan ölçü materyali ve yöntemi mezun olunan üniversitelere göre farklılık göstermektedir. Elde edilen verilerin güvenilirliğini arttırmak amacıyla daha çok gönüllünün katıldığı çalışmalar yapılmalıdır.

Anahtar Kelimeler: ölçü maddesi, ölçü yöntemi, dijital ölçü

Abstract

Aim: Selection of the proper impression material and impression method is quite important for providing a successful prosthetic restoration. The aim of the present survey study is to investigate the impression materials and methods preferred by dentists.
Material and Methods: This study was conducted with the approval of Marmara University Faculty of Dentistry Department of Clinical Research Ethics Committee with the number of 2018-205. 50 dentists who work in private practice participated for the questionnaire. 10 questions were asked about the selection of the impression materials, methods, computer-aided systems and their use in the clinics. Percentage values for each question were determined and the data of the questionnaire were calculated in percentage terms in Microsoft Excel 2013 programme.
Result: Twenty-one (42%) of the participants were women and 29 (58%) were men. The faculties of the dentists who participated in the study were mostly Marmara (28%), Istanbul (28%), Ankara (12%) and Ege (8%). The usage of individual tray was found 88% for removable partial / complete dentures. The usage of CAD/CAM system for the impression of fixed partial denture was found %52.
Conclusion: Choice of the impression material and methods differs according to the universities. In order to increase the reliability of the data obtained, studies involving more participants should be performed.
Keywords: impression material, impression method, digital impression

MARMARA ÜNİVERSİTESİ YAYINEVİ

Diş Hekimliği Fakültesi

SS004

Protetik Restorasyonlarda Gingival Retraksiyon Kullanımının Diş Hekimleri Açısından Değerlendirilmesi

Evaluation of Gingival Retraction Application in Prosthetic Restorations Among Dentists

Seda Keban Aydın[1], Buket Evren[1], Pelinsu Karip[2], Coşkun Yıldız[1], Yasemin Özkan[1]

[1]Marmara Üniversitesi, Dişhekimliği Fakültesi, Protetik Diş Tedavisi Anabilim Dalı

[2]Serbest Diş Hekimi

Öz

Amaç: Başarılı bir sabit protetik restorasyon elde edilmesinde, basamaklı diş kesimi ve gingival retraksiyon uygulanması önem taşımaktadır. Bu çalışmada serbest çalışan diş hekimlerinin bu konuya olan yaklaşımlarının ve tercihlerinin değerlendirilmesi amaçlanmıştır.
Gereç ve Yöntem: Araştırmamıza 50 hekim gönüllü olarak katıldı. Katılan hekimlerin gingival retraksiyon ile ilgili 10 sorudan oluşan anketi doldurmaları istendi. Sonuçlar Microsoft Office Excel'de yüzdesel olarak hesaplandı.
Bulgular: Anket çalışmamıza 20 kadın ve 30 erkek olmak üzere toplamda 50 diş hekimi katıldı. Diş preparasyonunda katılımcılarımızın yüksek oranda basamaklı diş kesimi uyguladığı (%64) ve bu eğitimi genellikle (%58) fakültelerinden aldığı bulgusuna ulaşılmıştır. Basamaklı diş kesim yöntemini hekimlerin %34'ü tam seramik restorasyonların hazırlanmasında tercih ederken; hekimlerin %30'u tüm sabit protetik restorasyonların yapımında kullandıklarını bildirmişlerdir. Çalışmaya katılan hekimlerin büyük bir kısmı (%60) sabit protetik restorasyonlar hazırlanırken, ölçü alımından önce retraksiyon yöntemlerinin kullanımının, restorasyonun uyumu açısından olumlu etki yarattığını belirtmişlerdir. Mekanik ve kimyasal retraksiyon yöntemi (%52) en sık kullanılan teknik olarak saptanmıştır.
Sonuç: Diş hekimlerinin basamaklı diş kesimi ve gingival retraksiyon tercihleri aldıkları eğitim ve vaka çeşitliliğine göre değişiklik göstermektedir.

Anahtar Kelimeler: Dişeti retraksiyonu, basamak tipi, sabit protetik restorasyon

Abstract

Aim: Finish line of the preparation and gingival retraction are important for obtaining a successful restoration. The aim of the present study is to investigate the approaches and preferences of dentists.
Material and Method: In the present research 50 dentist who participated voluntarily were asked to complete a survey consisting of 10 questions. Results were evaluated in percentages in Microsoft Office Excel.
Results: Fifty dentists, 20 females and 30 males, participated in the study. Regarding tooth preparation, it was found that our participants applied a finish line (64%) and it is generally related with the education that they received in their faculties (58%). While 34% of the dentists prefer the shoulder or chamfer finish line method for full ceramic restorations; 30% of the participants reported that they used shoulder or chamfer finish line for all fixed prosthetic restorations. Most of the dentists who participated in the study (60%) stated that for fixed prosthetic restorations, the use of retraction methods before the impression has a positive effect on the adaptation of the restoration. Mechanical and chemical retraction method (52%) was the most commonly used technique.
Conclusion: Gingival retraction and finish line type options varies according to education they received and case variety.
Keyword: Gingival retraction, finish line, fixed prosthesis

MARMARA ÜNİVERSİTESİ YAYINEVİ

Diş Hekimliği Fakültesi

SS005

Dudak Damak Yarıklı Hastalarda Protetik Tedavi: Vaka Raporu

Prosthetic Treatment in Patients with Cleft Lip and Palate: Case Report

Fuldan Baysal , Şebnem Begüm Türker, Yılmaz Umut Aslan, Seda Keban Aydın, Yasemin Kulak Özkan

[1]Marmara Üniversitesi Diş Hekimliği Fakültesi, Protetik Diş Tedavisi Anabilim Dalı, İstanbul,Türkiye

Öz

Amaç: Dudak damak yarığı (DDY) hamilelik sırasında yüzün anormal gelişimi sonucu dudak ve damak bölgesinde yarık oluşmasıyla karakterize konjenital bir anomalidir. DDY'nın kesin etiyolojisi bilinmemektedir. Dudak damak yarığı olan hastalarda; estetik, fonetik, fonksiyonel ve psikolojik problemler ortaya çıkmaktadır. Protetik rehabilitasyonun amacı maksiller defekti kapatmak ve hastayı rehabilite etmektir. Çalışmanın amacı Marmara Üniversitesi Dişhekimliği Fakültesi'ne başvurmuş olan 42 yaşındaki dudak damak yarıklı hastanın tedavi basamakları anlatılmaktadır.
Gereç ve Yöntemler: 42 yaşında dudak-damak yarıklı kadın hasta var olan total protezlerinin retansiyon eksikliği şikayetiyle Marmara Üniversitesi Diş hekimliği Fakültesi'ne başvurmuştur. Tedavi için maxillaya obturatör mandibulaya tam protez planlaması yapılmıştır. Maxillanın darlığı sebebiyle standart ölçü kaşıkları kullanılamadığından stenç ağız içinde manipüle edilerek bireysel bir kaşık hazırlanmış, bunu üzerinden A tipi polivinil siloksan ölçü maddesiyle ilk ölçüsü alınmıştır. Elde edilen modelden akrilik bireysel kaşık oluşturulmuştur ve c tipi silicone (Very Light) kullanılarak ölçü alınmıştır. Provaları tamamlanan protezler hastaya yumuşak astar uygulanarak teslim edilmiştir.
Bulgular: Erken kontrollerinde hastanın protezi kullanmaya başlaması ile yaşam kalitesinde belirgin bir artış olmuştur. Yapılan bu tedaviden sonra, hastanın konuşması, çiğnemesi ve estetik görünümü düzelmiştir.
Sonuç: Dudak damak yarığı sonucu estetik fonksiyonel ve fonasyonel kayıplara uğramış hastaların tedavileri maxillaya uygulanan obturatörler yardımıyla rehabilite edilebilmektedir.
Anahtar Kelimeler: dudak damak yarığı, obturatör,

Abstract

Aim: The Cleft Lip and Palate (CLP) is variation of a type of clefting congenital anomaly caused by abnormal facial development during pregnancy. The etiology of CLP is unknown. Cleft lip and palate leads to esthetic, phonetic, functional and important psychological problems for the patient. The primarily aim of the prosthetic rehabilitation is to close the maxillary defect and rehabilitate the patients. The aim of this study was to present the treatment steps of cleft palate patient.
Materials & Method: A 42-years-old female patient with cleft palate was referred to Marmara University Faculty of Dentistry. The patient complained about the loss of retention of her total prostheses. The treatment plan was done to construct the obturator for maxilla,and a complete denture for mandible. Because of the narrow and unusual form of the maxillary arc, standard size impression tray could not be used, so that the thermoplastic impression compaund was manipulated in the mouth, and an individual impression tray was prepared. The first impression was obtained with the A-type polyvinyl siloxane impression material. Acrylic individual impression tray was formed from the obtained model. The final impression was taken using C-type silicone (Very Light). The completed prostheses were relined with soft lining.
Results: There was a significant increase in the quality of life of the patient with the use of prosthesis.After this treatment, the patient's speech, chewing and aesthetic appearance was improved.
Conclusion: Patients with aesthetic functional and phonetic losses as a result of cleft lip and palate could be rehabilitated with the help of obturators applied to the maxilla.
Keywords: cleft lip and palate, obturator

MARMARA ÜNİVERSİTESİ YAYINEVİ

Diş Hekimliği Fakültesi

SS006

Unilateral Dudak-Damak Yarıklı Erişkin Bir Hastada Estetik Tedavi: Olgu Sunumu

Aesthetic Rehabilitation for an Adult Patient with Unilateral Cleft Lip and Palate: Case Report

Elçin Keskin Özyer, Mine Helvacıoğlu, Erkut Kahramanoğlu, Coşkun Yıldız, Yasemin Özkan

Marmara Üniversitesi, Diş Hekimliği Fakültesi, Protetik Diş Tedavisi Ana Bilim Dalı, İstanbul

Öz

Amaç: Dudak damak yarıkları (DDY) embriyonik ve erken fetal dönemde oluşan, gelişim varyasyonlarının sonucu olarak gelişmektedir. DDY'li hastalar ilerleyen yaşamları boyunca sosyal, fonksiyonel ve psikolojik problemlerle karşılaşırlar. Bu olgu sunumunun amacı, estetik beklentisi yüksek unilateral DDY'li bir hastanın protetik tedavisini sunmaktır.
Gereç ve Yöntem: Yirmi bir yaşında dudak damak yarıklı erkek hasta Marmara Üniversitesi Protetik Diş Tedavisi Anabilim Dalı Kliniği'ne ön dişlerinin estetik olmayan görüntüsü nedeniyle başvurdu. Hastamızın yapılan klinik ve radyografik muayenesinde maksiller sol santral ve lateral dişler arasında yarık hattının mevcut olduğu gözlendi. Ortodontik tedavi görmesine rağmen yarık hattının varlığı sebebiyle 21 ve 22 nolu dişler arasında 8 mm'lik diastema mevcuttur. Bu nedenle estetik problemler yaşayan hastamızın 11 ve 12 nolu dişine laminate veneer ve 21-22 ve 23 nolu dişlere 4 üyeli zirkonyum alt yapılı seramik köprü planlandı. Tam seramik restorasyonlar adeziv rezin siman ile simante edildi.
Bulgular: Sabit tedavi sonrası, ideal estetik görünüş, fonksiyon, stabilite ve optimum fonasyon sağlanmıştır.
Sonuç: Dudak damak yarığı hastalarında erişkin dönemde uygulanan bir çok daimi protetik rehabilitasyon yaklaşımı mevcuttur. Tam seramik sistemlerle planlanan sabit köprü protezler yüksek estetik sonuçlar vermektedir.
Anahtar Kelimeler: Dudak-damak yarığı, estetik, tam seramik sistemler.

Abstract

Aim: Cleft lip and palate is one of the most common congenital malformations affecting the face and the jaws. These patients suffer from aesthetic, functional, social and psychologic problems. The objective of this case report is to present the prosthetic rehabilitation of the patient with unilateral cleft lip and palate, and highly aesthetic expectation.
Material and methods: A 21-year-old patient with cleft lip and palate was referred to Marmara University Prosthesis Department due to the non-aesthetic appearance of the anterior teeth. In clinical and radiographic examination, it was observed that there was a cleft line between the maxillary left central and lateral teeth. Although there is orthodontic treatment, there is an 8 mm diastema between the teeth 21 and 22 due to the presence of the cleft line. For this reason, zirconium ceramic bridge with four members was planned to teeth 21-22 and 23 and with laminate veneer 11 and 12 of the patient. Full ceramic restorations were cemented with adhesive resin cement.
Results: After fixed prosthetic rehabilitation; the patient reported that he was satisfied with the aesthetic appearance, function and fonation.
Conclusion: There are numerous permanent prosthetic treatment alternatives for the patients with adult cleft lip and palate. Highly aesthetic results can be achieved with fixed bridge restorations with all ceramic systems.
Keywords: Aesthetic, cleft lip and palate, all ceramic systems.

MARMARA ÜNİVERSİTESİ YAYINEVİ

Diş Hekimliği Fakültesi

SS07

Maksiller Defekt Vakasının Kuron-içi Resilient Hassas Bağlantı ile Protetik Rehabilitasyonu

Prosthetic Rehabilitation of Maxillary Defect Patient with Intracoronal Resillient Precision Attachment

Emre Tezulaş, Şebnem Begüm Türker, Coşkun Yıldız, Rifat Gözneli, Yasemin Özkan

Marmara Üniversitesi, Diş Hekimliği Fakültesi, Protetik Diş Tedavisi Anabilim Dalı University of Marmara, Faculty of Dentistry, Department of Prosthodontics

Öz

Amaç: Çene yüz defektleri konjenital, travma, tümör veya enfeksiyonlara bağlı olarak oluşabilir. Benign veya malign tümörlerin rezeksiyonlarından sonra normal stomatognatik sistemin hem yapı hem de işlevinin bütünlüğü bozulduğundan genellikle ciddi sonuçlar meydana gelir. Bu vaka raporunda, maksillada sağ tarafta parsiyel maksillektomi yapılmış 45 yaşındaki erkek hastanın kuron içi resillient hassas bağlantı ile protetik rehabilitasyonu anlatılmıştır.
Gereç Yöntem: Hastamız eski obtüratör protezinin retansiyon ve stabilite kaybı şikayetiyle Marmara Üniversitesi Diş Hekimliği Fakültesi Protetik Diş Tedavisi Anabilim Dalı'na başvurmuştur. Yapılan ekstra-oral muayenesinde yüzdeki defektin plastik cerrahi işlemleriyle rehabilite edildiği gözlenmiştir. Intra-oral muayenesinde ise sağ maksillada Aramany Sınıf II defekt ile birlikte 23, 24, 25, 26, 27 numaralı dişlerin mevcut olduğu ve bu dişlere kroşelerle tutunan eski bir obtüratör protezi kullanmakta olduğu gözlenmiştir. Hastanın estetik ve fonksiyonel beklentilerinin karşılanması amacıyla eski protezin hassas bağlantılı bir obtüratör protez ile değiştirilmesi planlanmıştır. Hastanın planlama aşamasında alınan panoramik röntgen ve teşhis modelleri incelendiğinde 27 numaralı dişin distalinde hassas bağlantı için yeterli mesafe bulunmadığı, ancak 27 numaralı dişte önceden yapılmış başarılı bir kanal tedavisi olduğu için bu bölgede hassas bağlantı ataşman ünitesinin kuron içi olarak üretilmesine ve 24, 25, 26, 27 numaralı dişlere freze ve bu dişlerin aralarına inter-lock bağlantı yerleştirilmesine karar verilmiştir.
Bulgular: Hastanın yapılan takiplerinde defektin başarılı bir şekilde kapatıldığı ve yumuşak dokuların sağlıklı olduğu ve fonksiyonel oklüzyonun sağlandığı gözlenmiştir.
Sonuç: Hastaya uygulanan kuron içi resillient ataşmanlı obtüratör protez sonucunda hastanın estetik ve fonksiyonel beklentileri karşılanmıştır.
Anahtar Kelimeler: Obtüratör, Hassas Bağlantı, Kuron-içi Ataşman

Abstract

Aim: Maxillofacial defects can be caused by trauma, tumor, infections or they might be formed congenitally. After resection of benign and malign tumors, both the function and structure of stomatognathic system are compromised. The aim of this report is to present prosthetic rehabilitation of a 45-year-old male patient who had right partial maxillectomy by using intracoronal resillient precision attachment.
Materials and Method: The patient was referred to University of Marmara, Faculty of Dentistry, Department of Prosthodontics with loss of stability and retention of his old obturator prosthesis. In his extra-oral examination, the defect on his face was rehabilitated by plastic surgery. Intra-oral examination showed an Aramany class II defect in his right maxilla. His remaining teeth in the maxilla were 23, 24, 25, 26, 27 and he was using an old obturator prosthesis with clasps on teeth 23, 26, 27. In order to achieve better esthetic and functional results, an obturator prosthesis with precision attachments was planned. In the prosthetic planning step, radiological and diagnostic cast examinations showed that there was no space for precison attachment occluso-gingivally in the distal part of tooth 27. As there was a successful root canal treatment on tooth 27, it was decided to place the precision attachment intra-coronally. Teeth 23-27 were connected via bridgework to increase support. Interlock attachments were also placed in the interdental spaces of premolar and molars.
Results: It was observed that the defect area was successfully closed and the soft tissues were healthy and the functional occlusion was achieved.
Conclusion: The patient was satisfied with the esthetic and functional result of the obturator prosthesis manufactured with intra-coronal resillient precision attachment system.
Keywords: Obturator, Precision Attachment, Intra-coronal Attachment

MARMARA ÜNİVERSİTESİ YAYINEVİ

Diş Hekimliği Fakültesi

SS08

Piezoelektrik Ortognatik Cerrahi ile Yapılan Vaka Serisi

Case Series with Piezoelectric Orthognathic Surgery

Siavash Abbasgholizadeh, Ferit Bayram, Gökhan Göçmen, Gülcan Berkel, Yaşar ÖZKAN

Marmara Üniversitesi Diş Hekimliği Fakültesi Ağız, Diş ve Çene Cerrahisi Anabilim Dalı

Öz

Amaç: Ortognatik cerrahide geleneksel osteotomilere testere kullanılarak uzun yıllardır uygulanmaktadır. Piezoelektrik cerrahisi nöral ya da mukozal hasarları önleyerek ve maksiller ve mandibular osteotomiler sırasında hassas bir kemik kesisi yapılmasını sağlayarak alternatif bir yöntem sunmaktadır. Bununla birlikte, piezoelektrik osteotomilerde harcanan süre tartışalı bir konudur. Testere kesileri ile karşılaştırıldığında, piezocerrahi ile kemik osteotomisi daha uzun sürese de, artmış cerrahi hassasiyet ve güvenlik ile toplam çalışma süresi azaltılabilir. Bu vaka serisinin amacı piezoelektrik ortognatik cerrahi ile opere edilen hastaların klinik olarak değerlendirilmesidir.
Gereç ve Yöntemler: Bu vaka serisi toplamda 12 hastadan oluşmaktadır. Tüm hastalar piezoelektrik cerrahi ile opere edilmiştir. Hastalar postoperatif ödem, sinir fonksiyonu ve cerrahi hassasiyet açısından değerlendirildi.
Bulgular: Hastaların sekizi bimaksiller ortognatik cerrahi ile, 1 hasta Le Fort osteotomisi ile ve 3 hasta sagital split osteotomisi ile opere edildi. Le Fort osteotomisi yapılan hasta dışındaki tüm vakalarda inferior alveolar sinirde geçici parestezi görüldü.
Sonuçlar: Piezoelektrik cerrahi geleneksel yönteme iyi bir alternatif olabilir. Geleneksel ve piezoelektrik ortognatik cerrahinin sonuçlarının karşılaştırılabilmesi için klinik kontrollü çalışmalar yapılmalıdır.
Anahtar Kelimeler: Piezoelektrik cerrahi, ortognatik cerrahi, sagital split osteotomisi

Abstract

Aim: Traditionally osteotomies in orthognathic surgery has been performed by saw for many years. Piezoelectric surgery offers an alternative technique with the advantage of preventing of neural or mucosal injuries and obtaining precision of bony cuts during maxillary or mandibular osteotomies. However, time consume of during piezoelectric osteotomies stand as a controversial issue. When compared with saw cuts, piezosurgery presenting longer period of time for bony osteotomy, on the other hand with increased surgical precision and safety it might present lessen operating time at the end. The objective of this case series was to clinically evaluate the patients operated with piezoelectric ortognatic surgery.
Materials and methods: A total of 12 patients were included in this case series. All the patients were operated with piezoelectric surgery. The patients were evaluated for postoperative swelling, nerve function and surgical precisions.
Results: Eight of the patients were operated with bimaxillary orthognathic surgery, 1 patient was operated with Le fort osteotomy and three of the patients were operated with sagittal split osteotomies. In all cases except Le Fort osteotomy temporary paresthesia of inferior alveolar nerve.
Conclusion: Piezoelectric surgery can be a good alternative to traditional method. Clinical controlled studies should be performed to compare the outcomes of both traditional and piezoelectric orthognathic surgery.
Keywords: piezoelectric surgery, orthognathic surgery, sagittal split osteotomies

MARMARA ÜNİVERSİTESİ YAYINEVİ

Diş Hekimliği Fakültesi

SS009

Anterior Diastemaların Tam Seramik İle Rehabilitasyonunda "Diagnostik Wax-Up"

"Diagnostic Wax-Up" In All-Ceramic Rehabilitation Of Anterior Diastemas

Hasret KOL, Rifat GÖZNELİ, Coşkun YILDIZ, Şebnem Begüm TÜRKER, Yasemin ÖZKAN

Marmara Üniversitesi, Diş Hekimliği Fakültesi, Protetik Diş Tedavisi A.D., İstanbul, Türkiye

Öz

Amaç: Ön bölge diastemaları genel estetik problemlerden biridir. Restoratif prosedürlerden, ortodonti ve cerrahiye kadar değişen birçok yeni tedaviler uygulanmaktadır. Seramik restorasyonlar bu gibi problemlerde en doğal görüntüyü sağlayan sentetik materyaldir. Modern tam seramik sistemler yüksek estetik, biyouyum ve fonksiyonla geleneksel restoratif materyallerin alternatifidir. Tam seramik dental restorasyonlar metal-seramiklerin nadiren sağlayabildiği doğal estetiği sağlar. Bu yüzden, tam seramiklerin kullanıldığı restoratif tedavilerin oranı hızla artmaktadır. Bu vakada, anterior diastemalarından şikayeti olan hastanın tam seramik restorasyonlarla rehabilitasyonunda diagnostik "wax-up" uygulamasının önemi ve tedavi aşamalarının sunulması amaçlanmıştır.
Materyal ve Metot: Ön bölgede estetik şikayeti olan 44 yaşında kadın hasta Marmara Üniversitesi Diş Hekimliği Fakültesine başvurdu. Klinik ve radyografik muayeneler sonucunda, anterior estetiğin tam seramik kron restorasyonları ile sağlanmasına karar verildi. Anterior diastemaların kapatılmasında dişlerin mesio-distal boyutlarındaki artışın estetiği ne şekilde etkileyeceğini görebilmek için, diş preparasyonu öncesinde üst çeneden ölçü alınıp, diagnostik "Wax-up" modeli hazırlandı. Model üzerinden alınan ölçü içine uygun renkte akrilik rezin uygulanarak ilk tanı oluşturuldu. Bu geçici restorasyon, preparasyon ve final tam seramik restorasyonların oluşturulmasına rehberlik etti. Hazırlanan tam seramik restorasyonlar dual-cure resin siman ile simante edildi.
Bulgular: Hastaya uygulanan "wax-up" modeli rehberliğinde oluşturulmuş tam seramik restorasyonlar ile anterior diastemadan kaynaklanan estetik şikayetler elimine edildi.
Sonuçlar: Tam seramik restorasyonlar ile anterior diastemaların kapatılması tedavisinde, "Wax-up" ve Mock-up" gibi tedavi öncesi diagnostik yöntemlerin uygulanması, estetik dışı bir sonuçla karşılaşılmaması açısından önem arz eder.
Anahtar Kelimeler: Diastema, Tam seramik, Wax-up

Abstract

Aim: Anterior diastemas are common esthetic problems. Many innovative therapies have been used, varying from restorative procedures to surgery and orthodontics. Dental ceramic is the most natural-appearing synthetic material for this problem. Modern all-ceramic systems offer a highly esthetic, biocompatible, and functional alternative to traditional restorative materials. All ceramic dental restorations provide esthetics seldom rivaled by metal ceramic restorations. Consequently, the proportion of restorative treatments using all-ceramic prostheses is rapidly growing. In this case, it was aimed to present the importance of diagnostic "wax-up" application in the rehabilitation of patients with anterior diastemas and treatment protocol with all-ceramic restorations.
Material and Method: A 44-year-old female with esthetic complaint in the anterior region was applied to Marmara University, Faculty of Dentistry. After clinical and radiological examinations, it was decided to provide anterior aesthetics with all-ceramic crown restorations. In order to see how the increase in mesio-distal dimensions of the teeth will affect the aesthetics after elimination of the anterior diastemas, a maxillary impression was made before the tooth reduction. In addition, a diagnostic "wax-up" cast was prepared. An impression was made on "wax-up" cast to use as a "mock-up" by using temporary acrylic resin. The temporary restoration was used as a guide for both tooth reduction and fabrication of final all-ceramic restorations. All-ceramic restorations were cemented with dual-cure resin cement.
Results: The aesthetic problems caused by anterior diastemas were eliminated by all-ceramic restorations, which were made by the guidance of "wax-up"cast.
Conclusions: In rehabilitation of anterior diastemas with all-ceramic restorations, the application of pretreatment diagnostic methods such as, "Wax-up" and "Mock-up" is important in terms of avoiding any non-aesthetic result.
Keywords: Diastema, all-ceramic, wax-up

MARMARA ÜNİVERSİTESİ YAYINEVİ

Diş Hekimliği Fakültesi

SS10

Estetik Bölge İmplant Destekli Protezde Karşılaşılan Komplikasyon ve Çözümü: Olgu Raporu

Complication And Solution Of Aesthetic Region Implant Supported Prosthesis: Case Report

Erkut Kahramanoğlu, Maruf Halmedov, Elçin Keskin Özyer,Şükrü Can Akmansoy, Yasemin Özkan

Marmara Üniversitesi, Diş Hekimliği Fakültesi, Protetik Diş Tedavisi Ana Bilim Dalı, İstanbul

Öz

Amaç: Dental implantların kullanılması ile herhangi bir dişin preparasyonuna gerek kalmaksızın sabit bir protetik restorasyon yapmak mümkündür. Parsiyel veya total dişsizliğin tedavisinde osseoentegre implant kullanımı bilimsel olarak kanıtlanmıştır. Dayanak ile diğer parçalar arasında pasif uyumun sağlanması başarılı uzun süreli osseointegrasyon için çok önemlidir. Uyumsuz altyapı, implant destekli restorasyonlarda mekanik başarısızlığa veya çevre dokularda biyolojik komplikasyonlara yol açabilir. Bu olgu sunumunda dayanak vida kırığı gözlenen vakada kişiye özel dayanak kullanılarak protetik restorasyonun yapım aşamalarının açıklanması hedeflenmiştir.
Gereç ve Yöntem: Marmara Üniversitesi Protetik Diş Tedavisi Anabilim Dalı Kliniği'ne üst çene sol santral bölgesindeki restorasyonunun hareket etmesi şikâyeti ile başvuran 39 yaşındaki kadın hastanın yapılan klinik muayenesinde restorasyonun desimantasyonunun söz konusu olmadığı; abutment vida kırığı nedeniyle restorasyonda mobilite olduğu gözlendi. Eski metal destekli restorasyonun palatinal bölgesinden elmas rond frezle abutment vida deliği açıldı. Kavitron cihazının ultrasonik çalışma prensibinden faydalanılarak kırık vida çıkartıldı. Kişiye özel abutment kullanılarak tam seramik kron fabrikasyonu gerçekleştirildi. Estetiğin sağlanması için pembe kompozit materyali kullanılarak dişeti seviyeleri ayarlandı.
Bulgular: Tedavi sonrası 6 ay ve 1 yıllık rutin kontroller yapıldı. Simantasyon sonrasında yapılan klinik ve radyografik kontrollerinde implant bölgesinde ve protetik restorasyonlarda hiçbir komplikasyona rastlanmadı. Hastanın estetik beklentisi karşılandı.
Sonuç: Kişiye özel dayanak yapımı bazı vakalarda ideal estetik ve fonksiyon sağlanması için büyük önem taşımaktadır. Pembe kompozit materyalleri ile ileri cerrahi uygulamalara ihtiyaç duyulmadan dişeti seviyesi ayarlanarak estetik bir görüntü sağlanabilmektedir.
Anahtar Kelimeler: Dayanak Vida Kırığı, implant, kişiye özel abutment.

Abstract

Aim: It is possible to make a permanent restoration without need for any tooth preparation with the use of Dental Implants. In the treatment of partial and total edentulism, the use of osseointegrated implants has been scientifically proven. Ensuring passive fit between abutment and other parts is very important for successful long-term osseointegration. Incompatible infrastructure can lead to mechanical failure in implant-supported restorations or biological complications in surrounding tissues. The aim of this case report is to explain the fabrication stages of prosthetic restoration by using custom abutment in the case of abutment screw fracture observed.
Materials and Methods: Thirty-nine-year-old woman who referred to the Department of Prosthodontics of Marmara University with a complaint of mobility of restoration in the upper left central region. The cause of mobility was not decementation but abutment-screw fracture. Abutment screw hole was opened from palatal region of the old metal-supported restoration with diamond rond bur. Broken screw was removed with the use of ultrasonic handpiece. By using custom abutment all ceramic restoration was carried out. Gingival level was adjusted using pink composite material to ensure aesthetics.
Results: After the treatment, 6 months and 1year recalls were done. There were no complications in the implant region and in the prosthetic restorations in clinical and radiographic controls after the treatment. The patient's aesthetic expectations were met
Conclusion: Custom abutment is of great importance for aesthetic and function in some cases. With the use of pink composite materials, an aesthetic image can be provided by adjusting the gingival level without any further surgical applications.
Keywords: Abutment screw fracture, implant, custom abutment.

MARMARA ÜNİVERSİTESİ YAYINEVİ

Diş Hekimliği Fakültesi

SS11

Piezocerrahi Yardımı ile İnferior Alveoler Sinir Lateralizasyonu

Piezosurgery Assisted Inferior Alveolar Nerve Lateralization

Gökhan Gedikli, Ferit Bayram, Gökhan Göçmen, Yaşar Özkan

Marmara Üniversitesi Diş Hekimliği Fakültesi Ağız, Diş ve Çene Cerrahisi Anabilim Dalı

Öz

Amaç: İleri derece atrofik posterior mandibulanın implant destekli protez rehabilitasyonu her zaman son derece zordur. Her ne kadar vertikal ogmentasyon ve kısa implantlar sınırlı vakalar için öngörülebilir sonuçlar sunsa da, inferior alveolar sinir lateralizasyonu (İASL), inferior alveoler kanalın üzerindeki kemik yüksekliği 5 mm'den daha düşük olan hastalar için halen tek seçenek olarak görülmektedir. Ameliyat sonrası sinir hasarları bu tedavi yönteminin tartışmalı konularındandır.
Bu çalışmanın amacı, sinir bozuklukları dahil olmak üzere piezocerrahi ile gerçekleştirilen İASL ameliyat sonuçlarını değerlendirmektir.
Gereç ve Yöntem: Bu çalışmada, parsiyel diş eksikliğine sahip posterior mandibulası aşırı atrofik olan 10 hasta yer aldı. Tüm kemik kesileri piezocerrahi ile yapıldı. İnferior alveolar kanal projeksiyonundaki lateral kortikal kemik kapak kaldırılıp, inferior alveolar sinir (İAS) komşu süngerimsi kemikten ayrıldı. İAS'in izolasyonu ve ortaya çıkarılması, özel piezocerrahi uçlar kullanılarak yapıldı. Sinirin hafif lateral retraksiyonu ardından implant bölgesi hazırlığı ve simültane implant yerleştirmesi gerçekleştirildi.
Tüm vakalara 20 adet implant (12-15 mm uzunluğunda) immediat olarak yerleştirildi. Bir hafta, 1, 3 ve 6 aylık takip sürelerinin ardından mekano-sensör testleri (İki nokta diskriminasyon, hareketli nokta diskriminasyon, pin-prick, dokunma duyu testi) uygulandı.
Bulgular: 3 ay sonra, 10 cerrahi alanın 8'inde İAS işlevinin tamamen düzeldiği görüldü. Hastaların hiçbirinde 6 aylık takip süresi boyunca kalıcı nörosensör hasar belirtisi veya semptomları görülmedi. 3 aylık iyileşme sürecinin sonunda, tüm implantlar başarılı bir şekilde osseoentegre oldular. 20 implantın 17'si herhangi bir kemik kaybı görülmeden iyileşti. Hastaların, 12 aylık takip süresinin sonunda sinir lateralizasyon prosedürü ve sonuçları açısından memnun kaldığı görüldü.
Sonuç: Piezocerrahi prosedürü ile İAS lateralizasyonu, intraoperatif ve toplam tedavi süresini azaltırken sinirin ortaya çıkarılma sürecini büyük ölçüde kolaylaştırmıştır. İAS hasarı, postoperatif sinir disfonksiyonu ve intraoperatif mandibular kırığı risklerininde azaldığı düşünülmektedir.
Anahtar Kelimeler: İASL, Sinir Lateralizasyonu, Piezocerrahi, İnferior Alveolar Sinir, Lateralizasyon

Abstract

Aim:Implant supported prosthetic rehabilitation of extremely atrophic posterior mandibular ridge is always challenging issue. Although vertical augmentation or short implants offers predictable outcomes for limited cases, inferior alveolar nerve lateralization (IANL) stands as an only option for patients having less then 5 mm vertical bone height above the inferior alveolar canal (IAC). Post-operative nerve disturbances is still controversial issues of this treatment modality.
The purpose of this study was to evaluate post-operative outcomes of IANL performed by piezosurgery including nerve disturbances.
Material and Method: This case series study included ten patients having partially edentulous and extremely atrophic posterior mandibular jaw. All bony cuts were made by piezosurgery. Initially lateral cortical bony lid at the projection of IAC was detached from neighboring spongies bone of IAC. Isolation and identification of IAN was performed by the help of specific piezosurgery tips. Implant site preparation and simultaneous placement was performed with gentle lateral retraction of nerve.
Twenty dental implants (12–15 mm in length) placed immediately in all cases. Mechanosensory tests (two-point discrimination, moving point discrimination, pin-pric and light touch) was performed after one week, 1, 3 and 6-month follow up periods.
Results: After 3 months, the function of the IAN was judged to be completely restored at 8 of the 10 surgical sites. None

MARMARA ÜNİVERSİTESİ YAYINEVİ

of the patients showed any signs or symptoms of permanent neurosensory dysfunction during the 6-month follow-up period. After 3 months of healing, all implants osseointegrated. 17 of the 20 implants were osseointegrated with no bone loss evident.
None of the patients was dissatisfied with the result of the nerve lateralization procedure at the 12-month follow-up.
Conclusion: IAN lateralization with piezosurgery procedure greatly enhanced the process of nerve identification while decreasing the intraoperative and total treatment time, and demonstrating decreased risks for IAN injury, postoperative nerve dysfunction, and intraoperative mandibular body fracture.
Keywords: IANL, Nerve Lateralization, Piezosurgery, Inferior Alveolar Nerve, Lateralization

MARMARA ÜNİVERSİTESİ

MARMARA ÜNİVERSİTESİ YAYINEVİ

Diş Hekimliği Fakültesi

SS12

Estetik Olarak Zorlu Vakalarda İmplant Destekli Tek Diş Restorasyonlarda Tedavi Yaklaşımları

Implant Supported Single Tooth Restoration Treatment Options in Esthetically Challenging Case

Hülya Kavak[1], Yılmaz Umut Aslan[1], Gökhan Göçmen[2], Hatice Selin Yıldırım[3], Yasemin Özkan[1]

[1.] Marmara Üniversitesi, Diş Hekimliği Fakültesi, Protetik Diş Tedavisi A.D., İstanbul, Türkiye

[2.] Marmara Üniversitesi, Diş Hekimliği Fakültesi, Ağız ve Diş Çene Cerrahisi A.D., İstanbul

[3.] Marmara Üniversitesi, Diş Hekimliği Fakültesi, Periodontoloji A.D., İstanbul, Türkiye

Öz

Amaç : Ön bölgede implant destekli restorasyonlarla estetik sonuç elde etmek, diş hekimliğinde zorlu tedavilerden biridir. Ön dişin çekimi sonrası görülen kemik rezorpsiyonu, genellikle yumuşak ve sert doku hacminin kaybı ile sonuçlanır. Kayıp yapıların hacmini yeniden oluşturmak için ileri periodontal cerrahiler ve geçici restorasyonlarla diş eti şekillendirmesi dahil olmak üzere çok aşamalı prosedür gereklidir.
Gereç ve Yöntemler : Diş çekimi öncesi ve iyileşme sonrası olmak üzere iki ayrı safhada planlanan implant destekli restorasyonları tanımlamak için farklı tedavi yaklaşımları uygulanan iki olgu seçildi. Hastalara Straumann marka implantlar yerleştirildi. İyileşme sahasının oluşturulması sırasında farklı teknik prosedürler uygulandı. Tüm olgularda yumuşak doku şekillendirilmesi geçici restorasyon ve cerrahi işlemlerle yapıldı. Final restorasyonlar, tam seramik kronlarla yapıldı. İmplant çevresindeki dokular USPHS kriterlerine göre, marjinal kemik seviyesi ise periapikal röntgenler ile değerlendirildi.
Bulgular : Hastaların tedaviden yüksek değerlendirme puanları ile memnun kaldığı görüldü.
Sonuç : İmplant ile potansiyel tedavi seçeneklerinde başarı, cerrahi ve cerrahi olmayan yöntemlerle sağlanabilir. Maksimum estetiğe ulaşmanın en iyi yolu, uygun vaka seçim kriterlerine sahip olmak ve tedavi seçeneklerini bir araya getirmektir.

Anahtar Kelimeler : Hemen yerleştirme, hemen yükleme, diş eti şekillendirmesi, augmentasyon, bağ dokusu grefti

Abstract

Aim : Aesthetic restoration in anterior zone with implant-supported restorations is one of the challenging treatments in dentistry. Bone resorption following anterior tooth extraction often results with loss of soft and hard tissue volume. In order to create a volume of lost structures, several procedures are necessary including periodontal advanced procedures and provisionalization with temporary restorations.
Materials and Methods: Two cases with different treatment modalities were selected to describe implant-supported restorations in pre-extracted and post healed sites. Straumann implants are placed on patients. Different technical procedures were followed during healing site management. All cases were treated with temporary restorations and surgical procedures. Final restorations were made with all-ceramic restorations. Peri-implant tissues were evaluated with USPHS criteria and MBL were assessed with periapical x-rays.
Results: Patients were satisfied with high evaluation scores.
Conclusions : The reasons and potential treatment options of implant success can be managed by surgical and non-surgical methods. The best way to achieve maximum aesthetics is to have proper case selection ciriteria and consider to combine treatment options.
Keywords: Immediate placement, immediate loading, provisionalization, augmentation, connective tissue graft

MARMARA ÜNİVERSİTESİ YAYINEVİ

Diş Hekimliği Fakültesi

SS013

Oral Liken Planusda Değişen Tükürük Nitrik Oksit Düzeyleri Üstüne Pilot Çalışma

Pilot Study on Altered Salivary Nitric Oxide Levels in Oral Lichen Planus

Sinem İşler[1], Perihan Seda Ateş[2], Ünsal Veli Üstündağ[3], Şebnem Erçalık-Yalçinkaya[4], Ebru Emekli-Alturfan[2]

[1] 5.Sınıf Öğrencisi, Diş Hekimliği Fakültesi, Marmara Üniversitesi, İstanbul, Türkiye

[2]Biyokimya Anabilim Dalı, Diş Hekimliği Fakültesi, Marmara Üniversitesi, İstanbul, Türkiye

[3]Biyokimya Anabilim Dalı, Tıp Fakültesi, İstanbul Medipol Üniversitesi, Kavacık, İstanbul, Türkiye

[4]Ağız, Diş ve Çene Radyolojisi Anabilim Dalı, Diş Hekimliği Fakültesi, Marmara Üniversitesi, İstanbul, Türkiye

Öz

Tükürük nitrik oksit seviyesinin belirlenmesi ağız hastalıklarının tedavi süreci için değerli bilgi sağlayabilir.
Amaç: Oral liken planus kronik seyreden inflamatuar bir deri hastalığı olmakla beraber oral mukozada da görülebilir. OLP vakalarının üçte biri sadece oral mukozada gelişir.Tükürük, özel visköz bir sıvı olup oral dokuları yıkar ve oral kavitenin sağlık seviyesini sürdürür.Kısa ömürlü serbest radikal olan nitrik oksit(NO), biyolojik mediatördür.Birçok araştırmaya konu olan nitrik oksit(NO), nitrik oksit sentaz enzimi aracılığıyla endotel hücreleri, nöron, makrofaj ve düz kas hücrelerinde L-arjininden sentezlenir.Tükürük bezinde bulunan nöronal nitrik oksit sentaz enzimi, nitrik oksitin kan akımı ve tükürük bezi salgısının düzenlenmesinde rol alabildiğini göstermektedir.Tükürük bezlerindeki damarsal tonus nitrik oksit tarafından kontrol edildiği bildirilmiştir, nitrik oksitin detoksifikasyon, antibakteriyal etkisi ve tükürük amilaz sekresyonunu düzenleme özelliği mevcuttur.Bu çalışmanın amacı oral liken planus hastalarında tükürük nitrik oksit seviyelerini değerlendirmektir.
Yöntem: Marmara Üniversitesi Diş Hekimliği, Klinik Araştırmalar Etik Kurulu çalışma protokolünü onaylamıştır. Sekiz tane OLP hastasının(55-71 yaş aralığında, yedi kadın, bir erkek) stimüle edilmemiş tükürük örnekleri her hastadan 5 dakika boyunca toplanmıştır.İki farklı grup arasındaki değerleri belirlemek için on dört tane sağlıklı kontrol bireylerinin örnekleri alındı.Tükürük NO aktiviteleri Miranda metodu kullanılarak değerlendirilmiştir. Verilerin istatistiksel analizinde ise The Graph Pad programı kullanılmıştır.
Bulgular: Oral liken planus lezyonlarının çoğunluğu bilateral olarak bukkal mukozada görülmektedir(75%).Sadece bir hastada oral liken planusun retiküler formu bulunmaktadır.Sekiz lezyondan yedisi eroziv/ülseratif tip OLP görülmüştür. OLP hastaların, kontrol grupları ile karşılaştırıldığında tükürük nitrik oksit seviyeleri arasında kayda değer artış saptanmıştır. ($p<0,05$)

Anahtar Kelimeler; Oral Liken Planus, tükürük, nitrik oksit

Abstract

Aim: Oral Lichen Planus(OLP) is an inflammatory dermatosis with chronic manifestation that may also be present in the mouth mucosa. One third of cases of OLP develops only in the oral mucosa. Saliva is a special viscous liquid that rinses the oral tissues and is the basis for maintaining the healthy state of the oral cavity. Nitric oxide(NO), a short-lived free radical, is a biological mediator. NO, is the subject of many researches, is synthesized from L-arginine by means of nitric oxide synthase(NOS) enzyme in the endothelial cell, neuron, macrophage and smooth muscle cells. The localization of the neuronal NOS enzyme in the salivary gland suggests that NO may play a role in the regulation of blood flow and secretion of the salivary gland. It has been reported that NO controls vascular tone in salivary glands, has detoxification and antibacterial effects and regulates of salivary amylase secretion. Aim of this study is to evaluate salivary NO levels in patients with OLP.
Material and Methods: Marmara University Faculty of Dentistry, Ethic Commitee of Clinical Researches has approved the study protocol. Unstimulated saliva samples of eight OLP patients (seven female, one male, aged between 55-71

MARMARA ÜNİVERSİTESİ YAYINEVİ

year-old) were collected for 5 minutes from each patient. Samples of 14 healthy conrol subjects were obtained to assess the values between these two different groups.Salivary NO levels were evaluated using the method of Miranda. The Graph Pad program was used for statistical evaluation of data.
Results: The majority of OLP lesions was on buccal mucosa bilaterally(75 %). Only one patient had reticular-form OLP. Seven out of eight lesions were erosive/ulcerative form of OLP. Significant increase was detected in the salivary NO levels of the OLP patients when compared with the control group. ($p<0,05$)
Conclusion: Determination of salivary nitric oxide levels in saliva may provide valuable data for the progression of oral diseases.
Keywords: Oral lichen planus, saliva, nitric oxide

MARMARA ÜNİVERSİTESİ

MARMARA ÜNİVERSİTESİ YAYINEVİ

Diş Hekimliği Fakültesi

SS014

Oral Liken Planus'ta Değişen Tükürük Glutatyon S-Transferaz Düzeyleri: Pilot Çalışma

A Pilot Study of Salivary Glutathion S-Transferase Levels in Oral Lichen Planus

Furkan Said İpek[1], Perihan Seda Ateş[2], Ünsal Veli Üstündağ[3], Şebnem Erçalık-Yalçinkaya[4], Ebru Emekli-Alturfan[2]

[1]5. Sınıf Öğrencisi, Diş Hekimliği Fakültesi, Marmara Üniversitesi, İstanbul, Türkiye

[2]Biyokimya Anabilim Dalı, Diş Hekimliği Fakültesi, Marmara Üniversitesi, İstanbul, Türkiye

[3]Biyokimya Anabilim Dalı, Tıp Fakültesi, İstanbul Medipol Üniversitesi, Kavacık, İstanbul, Türkiye

[4]Ağız, Diş ve Çene Radyolojisi Anabilim Dalı, Diş Hekimliği Fakültesi, Marmara Üniversitesi, İstanbul, Türkiye

Öz

Amaç: Kronik otoimmun bir hastalık olan Oral Liken Planus (OLP)'un yetişkin popülasyonunda görülme sıklığı %0.1-%4 arasında değişmektedir. Tükürüğün önemli bir özelliği, içeriğinde ağız sağlığı ve hastalıklar hakkında öngörü veren parametreler bulundurmasıdır. Glutatyon, glutamik asit, sistein ve glisinden oluşan bir tripeptid olup, antioksidan ve indirgeyici bir ajandır. Glutatyon ve ksenobiyotiklerin reaksiyonunu katalizleyen enzimlere ''Glutatyon S-Transferazlar'', kısaca ''GST'' denmektedir. GST enzim sistemleri, birçok farklı ksenobiyotik ve endojen bileşiklerin detoksifikasyonu ve biyotransformasyonunda önemli rol oynayan Faz II metabolizması enzimlerindendir. GST'nin ksenobiyotik metabolizmasındaki rolü, Faz I enzimlerince oluşturulan reaktif ürünlerin glutatyonla konjugasyonunu sağlamak ve böylece bu ürünlerin hücre makromoleküllerine (DNA, RNA, proteinler) bağlanmasını bloke ederek hücre hasarını önlemektir. Bu çalışmanın amacı OLP hastalarında tükürükte GST aktivitesini değerlendirmektir.

Yöntem: Marmara Üniversitesi Diş Hekimliği, Klinik Araştırmalar Etik Kurulu çalışma protokolünü onaylamıştır. Toplam sekiz adet OLP hastasından (55-71 yaş aralığında, yedi kadın, bir erkek) ve kontrol grubunu oluşturan 14 kişiden stimüle edilmemiş tükürük örnekleri 5 dakika süresince toplanmış ve örnekler biyokimyasal analiz için laboratuvara hızlıca iletilmiştir. Tükürük örnekleri analizler yapılana kadar – 20°C'de saklanmıştır. Tükürük GST aktiviteleri Habig metodu kullanılarak değerlendirilmiştir. Verilerin istatistiksel analizinde ise GraphPad programı kullanılmıştır.

Bulgular: Hastaların ortalama yaşı 61.37'dir. OLP lezyonlarının çoğu bukkal mukozada bilateral olarak görülmektedir (%75). Hastaların 87.5%'inde eroziv-ülseratif tip OLP görülmüştür. Kontrol grubuyla kıyaslandığında OLP hastalığında tükürük GST aktivitelerinde istatistiksel düzeyde anlamlı bir azalma görülmüştür ($p<0,05$).

Sonuç: Tükürüğün GST aktivitesinin izlenmesi, OLP hastalarında hastalığın gelişme aşamalarını belirlemek için etkili ve daha az girişimsel bir belirteç olarak görev yapabilir ve taramaya yardımcı olabilir.

Anahtar Kelimeler; Oral Liken Planus, tükürük, Glutatyon S-Transferaz

Abstract

Aim: Oral lichen planus(OLP) is a chronic autoimmune disease and occurs in nearly 0.1-4% of adult population. An important feature of saliva is that it contains many parameters that give foresight about oral health and diseases. Glutathione is a tripeptide consisting of glutamic acid, cysteine, glycine and is an antioxidant and reducing agent. The enzymes that catalyze the reaction of glutathione and xenobiotics are called Glutathione S-Transferases, briefly GST.GST enzyme systems are one of the Phase II metabolism enzymes that play important role in the detoxification and biotransformation of many different xenobiotics and endogenous compounds. Role of GST in xenobiotic metabolism is to conjugate reactive species formed by phase I enzymes with glutathione and ultimately prevent cell damage. Aim of this study is evaluate salivary GST activity in OLP disease.

MARMARA ÜNİVERSİTESİ YAYINEVİ

Material and Methods: Marmara University Faculty of Dentistry, Ethic Commitee of Clinical Researches approved the study protocol. Unstimulated saliva samples of eight OLP patients(seven female, one male, aged between 55-71 years-old) and 14 healthy conrol subjects were collected for 5 minutes from each patient and they immediately transferred to the laboratory for biochemical analysis. Saliva samples were stored at – 20°C until analysis. Salivary GST activities were evaluated using the method of Habig. The Graph Pad program was used for statistical evaluation of data.
Results: The mean age of the patients were 61.37. Most of the OLP lesions were seen on buccal mucosa bilaterally(75%). Of the OLP patients 87.5% had erosive-ulcerative form of OLP. Significant decrease was found in the salivary GST activities of the OLP patients when compared with the control group ($p<0,05$).
Conclusion: Monitoring GST activity of saliva may serve as an efficient and less intrusive marker for determining stages of disease development in patients with OLP and it may be helpful for screening.
Keywords: Oral lichen planus, saliva, Glutathion S-Transferase

MARMARA ÜNİVERSİTESİ

MARMARA ÜNİVERSİTESİ YAYINEVİ

Diş Hekimliği Fakültesi

SS015

Çocuk Hastalardan Yapılan Konik Işınlı Bilgisayarlı Tomografi Taleplerinin Retrospektif Değerlendirmesi: Ön Değerlendirme Çalışması

Retrospective Evaluation of Cone Beam Computed Tomography Referrals in a Turkish Pediatric Subpopulation: A preliminary study

Melis Güldalı[1], Birsay Gümrü[1], Ender İdman[1], Bilge Tarçın[2], M. Sertaç Peker[3]

[1]Ağız, Diş ve Çene Radyolojisi Anabilim Dalı, Marmara Üniversitesi Diş Hekimliği Fakültesi, İstanbul, Türkiye

[2]Restoratif Diş Tedavisi Anabilim Dalı, Marmara Üniversitesi Diş Hekimliği Fakültesi, İstanbul, Türkiye

[3]Pedodonti Anabilim Dalı, Marmara Üniversitesi Diş Hekimliği Fakültesi, İstanbul, Türkiye

Öz

Amaç: Konik Işınlı Bilgisayarlı Tomografi (KIBT); pedodonti dahil tüm diş hekimliği branşlarında giderek artan sıklıkta kullanılmakta olup, geleneksel dental görüntüleme yöntemlerinden daha yüksek olan radyasyon dozu ile ilgili endişeler ortaya çıkmaktadır. Bu retrospektif çalışmada, çocuk hastalardan yapılan KIBT talepleri; talepte bulunan bölüm ve görüntüleme alanı (FOV) açısından değerlendirilmiştir.
Gereç ve Yöntemler: Marmara Üniversitesi Diş Hekimliği Fakültesi, Ağız, Diş ve Çene Radyolojisi Anabilim Dalı arşivindeki çocuk hastalardan (≤14 yaş) alınan KIBT görüntüleri retrospektif olarak incelenmiştir. Hasta yaşı ve cinsiyeti, talepte bulunan bölüm, FOV ve bölgesel taramalarda talep edilen bölge (ROI) bilgileri kaydedilmiştir. Elde edilen veriler $p<0,05$ anlamlılık düzeyinde istatistiksel olarak değerlendirilmiştir.
Bulgular: Bu yaş grubunda gerçekleştirilmiş olan 449 KIBT taraması, arşivdeki tüm taramaların yaklaşık %5'ini oluşturmaktadır. Yapılan KIBT taleplerinin çoğunun Pedodonti Anabilim Dalı'ndan (%36,3) olduğu, bunu Ortodonti (%25,6) ve Ağız, Diş ve Çene Cerrahisi Anabilim Dalları'nın (%25,4) izlediği belirlenmiştir. En sık talep edilen görüntüleme alanı olan "maksilla"yı (%33,4), "yüz" (%20,5) takip etmiştir. Bölgesel taramalar içinde en yaygın ROI, maksiller kesici/kanin bölgesidir (%85).
Sonuç: Çocuk hastalarda KIBT taleplerinin daha çok Pedodonti Anabilim Dalı'ndan yapıldığı ve pedodontistlerin radyasyon dozu ile ilgili olarak daha itinalı yaklaşarak daha çok bölgesel KIBT taramaları talep ettikleri sonucuna varılmıştır.
Anahtar kelimeler: konik ışınlı bilgisayarlı tomografi, çocuk, talep eden bölüm, görüntüleme alanı

Abstract

Aim: Cone Beam Computed Tomography (CBCT) is increasingly used in all branches of dentistry, including pediatric dentistry, arising concerns about the radiation dose which is generally higher than conventional dental imaging methods. This retrospective study investigated the CBCT referrals in a Turkish pediatric subpopulation in terms of referring department and field of view (FOV).
Material and Methods: Images in the patient archives of Department of Oral and Maxillofacial Radiology, Faculty of Dentistry, Marmara University were investigated retrospectively for CBCT scans performed on pediatric patients (aged ≤14 years). Data related to patient age and gender, referring department, FOV, and region of interest (ROI) for localised applications were recorded. The results were analysed statistically with the significance level set at $p<0.05$.
Results: There were 449 CBCT examinations performed in this age group, representing approximately 5% of all scans. Most of the referrals were from Department of Pediatric Dentistry (36,3%), followed by Departments of Orthodontics (25,6%) and Oral and Maxillofacial Surgery (%25,4). Maxilla was the most frequently referred FOV (33,4%), followed by the face (20,5%). The most common area for localised applications was maxillary canine/incisor region (85%).
Conclusion: It was concluded that most of the CBCT referrals were from the Department of Pediatric Dentistry, and pediatric dentists approached more carefully regarding the radiation dose and gave preference to regional CBCT scans in comparison to other branches.
Keywords: cone beam computed tomography, pediatric population, referring department, field of view

MARMARA ÜNİVERSİTESİ YAYINEVİ

Diş Hekimliği Fakültesi

SS016

Oral Liken Planusta Antioksidan Parametre Olarak Tükürük Süperoksit Dismutaz Enzimi:Pilot Çalışma

A Pilot Study of Salivary Superoxide Dismutase as Antioxidant Parameter in Oral Lichen Planus

Ayça Günal [1], Ünsal Veli Üstündağ[2], Perihan Seda Ateş[3], Ebru Emekli-Alturfan[2], Şebnem Erçalık-Yalçinkaya[4]

[1] 5.Sınıf Öğrencisi ,Diş Hekimliği Fakültesi,Marmara Üniversitesi, İstanbul,Türkiye

[2]Biyokimya Anabilim Dalı ,Tıp Fakültesi,Marmara Üniversitesi, İstanbul,Türkiye

[3]Biyokimya Anabilim Dalı, Tıp Fakültesi, İstanbul Medipol Üniversitesi, Kavacık, Istanbul, Türkiye

[4] Dentomaxillofasiyal Radyoloji Anabilim Dalı,Diş Hekimliği Fakültesi,Marmara Üniversitesi, İstanbul,Türkiye

Öz

Amaç: Ağız mukozası hastalıkları arasında görülme sıklığı fazla olan Oral liken planus (OLP)deriyi ve oral mukozayı etkileyen kronik otoimmün hücre aracılı bir enflamatuar hastalıktır ve kadınlarda daha sık görülür. Klinikte; retiküler, eroziv, atrofik, büllöz tip vb. gibi farklı OLP alt tiplerine rastlanır ve etiyolojisi kesin olarak bilinmemektedir. Tükürük,% 99 su ve % 1 organik ve inorganik bileşikler içeren bir ekzokrin salgısıdır. Oksijeni metabolize eden tüm hücrelerde süperoksit dismutaz (SOD), süperoksitin H2O2' ye ayrılmasını katalize eden bir metaloenzimdir.Bu çalışmanın amacı OLP hastalarında tükürük SOD aktivitesini değerlendirmektir.

Gereç ve Yöntemler: Bu çalışma Marmara Üniversitesi Diş Hekimliği Fakültesi Etik Kurulu tarafından onaylandı. Sekiz OLP hastasının (yedi kadın, bir erkek, 55-71 yaş arası) uyarılmamış tükürük örnekleri her hastadan 5 dakika boyunca olmak üzere toplandı. İki farklı grup arasındaki değerleri değerlendirmek için 14 sağlıklı kontrol grubundan örnekler alındı.Tükürük SOD aktiviteleri Mylorie yöntemi kullanılarak değerlendirildi. Verilerin istatistiksel değerlendirilmesinde Graph Pad programı kullanıldı.

Bulgular: Hastaların yaş ortalaması 61,37 olarak bulundu. OLP lezyonlarının büyük çoğunluğu oral mukozada bilateral olarak görüldü (% 75). OLP hastalarının% 87,5'inde eroziv ülseratif OLP formu vardı. Oral Liken Planus hastalarının ve kontrol grubunun tükürük SOD aktivitelerinde değişiklikler tespit edildi. Oral liken planus hastalarının tükürük SOD aktivitelerinde kontrol grubuna göre anlamlı bir azalma tespit edildi ($p<0.05$).

Sonuç:Tükürüğün SOD aktivitesinin değerlendirilmesi, OLP hastalarında antioksidan durumunun belirlenmesi için etkin ve invaziv olmayan bir belirteç olarak hizmet verebilir. Sonuçları daha kapsamlı değerlendirmek için daha büyük gruplarla daha fazla çalışmaya ihtiyaç vardır.

Anahtar Kelimeler: Oral liken planus, tükürük, süperoksit dismutaz

Abstract

Aim: Patients with oral lichen planus (OLP) comprise a big part of patients presenting to oral medicine departments. OLP is a chronic autoimmune cell-mediated inflammatory disease, affecting the skin and oral mucosa.The disease occurs more common in women than in men. Clinical appearance shows that there are different subtypes of OLP such as reticular, erosive,
atrophic, bullous type. The etiology of disease has not been determined certainly. Saliva is an exocrine secretion comprising 99% water and 1% organic and inorganic compounds. Superoxide dismutase (SOD) in all cells that metabolize oxygen is a metalloenzyme that catalyzes the dismutation of superoxide to H2O2.The aim of this study was to evaluate salivary SOD activity in patients with OLP.

Material and Methods: This study was approved by the Ethical Committee of Marmara University Faculty of Den-

MARMARA ÜNİVERSİTESİ YAYINEVİ

tistry.Unstimulated saliva samples of eight OLP patients (seven female, one male, aged between 55-71 year-old) were collected for 5 minutes from each patient.Samples of 14 healthy control subjects were obtained to assess the values between two different groups.Salivary SOD activities were evaluated using the method of Mylorie. Graph Pad program was used for statistical evaluation of data.
Results: The mean age of the patients were found as 61.37.The majority of OLP lesions were seen on buccal mucosa bilaterally (75 %). Of the OLP patients, 87.5 % had erosive-ulcerative form of OLP.Alterations were detected in the salivary SOD activities of the Oral Lichen Planus patients and the control group. Significant decrease was detected in the salivary SOD activities of the oral lichen planus patients when compared with the control group ($p<0.05$).
Conclusion: Evaluating SOD activity of saliva may serve as an efficient and non-invasive marker for determining antioxidant status in patients with OLP. Further studies with larger groups are needed to assess the further results.
Keywords: Oral lichen planus, saliva, superoxide dismutase

MARMARA ÜNİVERSİTESİ

MARMARA ÜNİVERSİTESİ YAYINEVİ

Diş Hekimliği Fakültesi

SS017

Protetik Rehabilitasyonlarda Lazer Uygulamaları: Vaka Serisi

Laser Treatment Options For Prosthetic Rehabilitation: Case Series

Senay Melis Korkmaz[1], Şebnem Begüm Türker[1], Buket Evren[1], Ceren Küçük[1], Ömer Birkan Ağralı[2], Ferit Bayram[3], Yasemin Özkan[1]

[1]Marmara Üniversitesi Diş Hekimliği Fakültesi, Protetik Diş Tedavisi Ana Bilim Dalı, İstanbul

[2]Marmara Üniversitesi Diş Hekimliği Fakültesi, Periodontoloji Ana Bilim Dalı, İstanbul

[3]Marmara Üniversitesi Diş Hekimliği Fakültesi, Ağız Diş ve Çene Cerrahisi Ana Bilim Dalı, İstanbul

Öz

Amaç: Lazer cihazları, günümüzde diş hekimliğinin birçok alanında kullanılabilmektedir. Protetik olarak rehabilite edilecek hastalarda tedavi öncesi lazer kullanımı tedavi sonucuna büyük katkılar sağlamaktadır. Bu çalışmanın amacı, 4 ayrı hastaya protetik rehabilitasyon öncesi veya sırasında uygulanan lazer tedavileri hakkında bilgi vermektir.
Gereç ve Yöntem: Marmara Üniversitesi Diş Hekimliği Fakültesi Ana Bilim Dalı'na tedavi amacıyla başvuran dört hastanın alınan detaylı anamnez ve yapılan intraoral muayeneleri sonrası hastalarımıza lazer tedavisi aşağıdaki gibi yapıldı.
(1) 61 yaşında tip II diyabet ve hipertansiyon anamnezi olan tam dişsiz erkek hastaya ve (2)sistemik olarak sağlıklı 62 yaşındaki tam dişsiz erkek hastaya yumuşak doku sınırlarının düzenlenmesi için lazer ile frenektomi uygulaması yapıldı. (3)Dudak-damak yarıklı 36 yaşındaki kadın hastada defekt bölgesinde prolifere olan yumuşak dokunun çıkarılması için için lazer kullanıldı.(4)48 yaşındaki erkek hastada gingival retraksiyon amacıyla lazer uygulandı.
Bulgular: Hastaların lazer uygulaması sonrası birinci ve yedinci gün klinik bulguları fotoğraflarla gösterildi.
Sonuç: Lazer tedavisi, operasyon sırasında minimum kanama ve hafif post-operatif ağrı avantajları ile hastalara büyük konfor sağlayarak ve frenektomi, gingival retraksiyon ve prolifere yumuşak doku çıkarılmasında faydalı sonuçlar vermiştir.
Anahtar Kelimeler: lazer, frenektomi, retraksiyon

Öz

Aim: Lasers can be used in several areas in clinical dentistry. Pre-prothetic use of lasers contributes the treatment results. The aim of this study was to give information about the laser application in four different cases before or during prosthetic rehabilitation.
Material and Method: Four patients were referred to Marmara University Faculty of Dentistry, Department of Prosthodontics. After careful evaluation of medical history and intraoral examination, laser treatment were applied as follows. (1) A 61-year-old edentulous male patient with a history of type II diabetes and hypertension and (2) a systemically healthy 62-year-old edentulous male patient have had a laser frenectomy procedure to arrange soft tissue boundaries. (3) A 36-year-old female patient with a cleft lip-palate who was treated with laser to remove the proliferative soft tissue in the defect region. (4) A 48-year-old male patient was treated with laser for gingival retraction.
Results: The clinical findings of the patients on the first and seventh days after the laser treatment were shown with intraoral photographs.
Conclusion: Laser treatment provided great comfort for patients due to the minimal intraoperative bleeding, less postoperative pain and succesful results in the clinical case of the frenectomy, gingival retraction and removing the proliferated soft tissue.
Keywords: laser, frenectomy, retraction

MARMARA ÜNİVERSİTESİ YAYINEVİ

Diş Hekimliği Fakültesi

SS018

Periferal Kemikleşen-Sementleşen Fibrom

Peripheral Semento-Ossifying Fibroma

Ece Yetiş[1], Hafize Öztürk Özener[1] , Merva Soluk Tekkeşin[2], Leyla Kuru[1]

[1]Marmara Üniversitesi, Diş Hekimliği Fakültesi, Periodontoloji Anabilim Dalı, İstanbul

[2]İstanbul Üniversitesi, Onkoloji Enstitüsü, İstanbul

Öz

Amaç: Periferal kemikleşen-sementleşen fibrom (PKSF) periodontal ligament hücrelerinden köken alan, mikrobiyal dental plak, travma ve uyumsuz restorasyonlar gibi irritanlara karşı gelişen dişetinin reaktif cevabıdır. Rekürrens oranı %8-20 olan PKSF'nin tedavisinde, lezyonun tüm sınırlarını içine alarak periosta uzanan eksizyonu yapılır. Bu vaka raporunda, PKSF'nin
periodontal tedavisi sunulmaktadır.
Gereç ve Yöntemler: Sistemik olarak sağlıklı, 37 yaşındaki erkek hasta, dişetindeki büyüme şikayeti ile kliniğe başvurdu. Ağız içi muayenede yoğun plak birikimine bağlı yaygın dişeti enflamasyonu ve 11-12 nolu dişlerin interdental ve vestibül bölgesinde dişeti kenarından yapışık dişetine kadar uzanan enflame, saplı, lokalize dişeti büyümesi görüldü. Radyografik olarak tüm ağızda ve ilgili bölgede hafif düzeyde horizontal kemik kaybı belirlendi. Ağız hijyen alışkanlığının kazandırılması, diş kök yüzeyi temizliği ve kök yüzeyi düzleştirilmesini içeren başlangıç periodontal tedavi uygulandı. Marjinal kenar uyumsuzluğu sebebiyle 12-22 nolu dişlerdeki sabit protetik restorasyonun sökümü gerçekleştirildi. Lezyon ve çevre dokulardaki enflamasyonun kontrol altına alınmasıyla lezyonun cerrahi eksizyonu planlandı. Periosta kadar uzanan lezyonun tüm sınırlarıyla eksizyonunun ardından, 11-12 nolu dişlerin kök yüzeylerindeki açıklığın kapatılması amacıyla, flep koronale kaydırılarak pozisyonlandırıldı. Lezyon histopatolojik açıdan incelendi.
Bulgular: Erken dönem iyileşme sorunsuz gerçekleşti. Histopatolojik incelemede çok katlı yassı epitel ile örtülü lezyonun içinde semento-osseöz yapıda sert doku yapım alanları, çevrede lenfoplazmositer hücre infiltrasyonu bulunduğu izlendi. Bu bulgular ile lezyon, "PKSF" olarak tanımlandı. Postoperatif 7 aylık takipte lezyonun rekürrensi görülmedi.
Sonuç: PKSF'nin, sağlıklı çevre dokularla cerrahi eksizyonu ve geride kalan dokuların rekonstrüksiyonunu içeren periodontal tedavi sonucu rekürrens olmaksızın stabil bir mukogingival kompleks elde edilebilmektedir.
Anahtar kelimeler: dişeti büyümesi, fibrom, kök yüzeyi düzleştirilmesi, enflamasyon

Abstract

Aim: Peripheral semento-ossifying fibroma (PSOF) is a reactive response of gingiva to irritants such as microbial dental plaque, trauma and irregular restorations. The management of PSOF with recurrence rate of 8-20% involves the excision of the lesion with healthy borders extending to periosteum. In this case report, periodontal treatment of PSOF is presented.
Material and Method: Systematically healthy 37 year-old male applied to the clinic with complaint of gingival overgrowth. Intraoral examination revealed generalized inflammation due to intensive plaque accumulation and an inflamed pedunculated localized gingival overgrowth between #11-#12 on the vestibular site, extending from gingival margin to attached gingiva. Whole mouth horizontal bone loss including the lesion area was evident. Initial periodontal treatment including oral hygiene instructions, scaling and root planing was applied. Fixed prosthetic restoration was removed from #12-#22 due to marginal irregularity. Following elimination of the inflammation, the lesion extending to periosteum was excised, mucoperiosteal flap was raised. After degranulation, flap was placed to cover the root exposure on #11-#12.
Results: The early healing period was uneventful. Histopathologic examination revealed stratified squamous epithelium overlying soft and hard tissues with semento-osseous nature surrounded by lymphoplasmacytic infiltration. The tissue sample was diagnosed as "PSOF". No recurrence was observed at 7-month follow-up period.
Conclusion: With the periodontal treatment of PSOF, including complete excision of the lesion and reconstruction of the remaining tissues, a stable mucogingival complex without any recurrence can be achieved.
Keywords: gingival overgrowth, fibroma, root planing, inflammation

MARMARA ÜNİVERSİTESİ YAYINEVİ

Diş Hekimliği Fakültesi

SS019

Konik Işınlı Bilgisayarlı Tomografi Endikasyon ve Görüntülerinin Bir Grup Çocuk Hastada Değerlendirilmesi

The Evaluation of Indications and Images of Cbcts in a Group of Pediatric Patients

Bozkurt A[1], Yalçınkaya Ş[2], Akyüz S[1]

[1]Marmara Üniversitesi Diş Hekimliği Fakültesi Pedodonti Anabilim Dalı

[2]Marmara Üniversitesi Diş Hekimliği Fakültesi Ağız Diş ve Çene Radyolojisi Anabilim Dalı

Öz

Amaç: Avrupa Birliği Konik Işınlı Bilgisayarlı Tomografi(KIBT) yönergesi SEDENTEXCT diş hekimliğinin farklı alanlarında dental KIBT kullanımını tanımlamıştır. KIBT'ın pedodonti alanında önemini vurgulayan, endikasyon ve kullanım kriterleriyle ilgili az sayıda olgu sunumu, araştırma, ve derleme bulunmakla beraber uygulama alanlarıyla ilgili veriler hala yeterli değildir. Çocuk hastalarda yüksek radyasyon riski nedeniyle KIBT'ın doğru endikasyon ve uygun FOV alanında kullanımı oldukça önemlidir. Bu çalışmada KIBT talebine neden olan endikasyonları ve bulguları retrospektif olarak değerlendirmek amaçlanmıştır.
Materyal and Metods: Çocuk hastaların (≤17 yaş) yalnızca Pedodonti Anabilim Dalı'ndan talep edilmiş KIBT görüntüleri Ağız, Diş ve Çene Radyolojisi Anabilim Dalı arşivinde taranarak değerlendirilmiştir. 2015-2018 yılları arasında çekilmiş 190 adet KIBT görüntüsü endikasyonlarına ve bulgularına göre incelenmiştir. Hastalar sırasıyla süt, karışık ve daimi dişlenme zamanları dikkate alınarak 4-6; 7-12 ve 13-17 yaşları olmak üzere üç ayrı yaş grubuna ayrılarak istatistiksel incelemeler StataSe(15, StataCorpLLC, ABD) istatistik programı tarafından yapılmıştır.
Bulgular: KIBT görüntüleri incelendiğinde sıklıkla 8 yaşından küçük hastalardan olmak üzere % 6.8 oranında hareket artefaktına rastlanmıştır. En sık görülen endikasyonların meziodens/sürnümerer dişler(35.2%) ve kistik yapılar/diğer lezyonlar(22.6%) olduğu saptanmış olup meziodens/sürnümerer dişler açısından cinsiyete göre istatistiksel olarak anlamlı bir fark saptanmıştır (p = 0.002). Diğer KIBT endikasyonları ise sırasıyla gömük dişler(% 20.5), travma (% 8.9) ve dudak/damak yarığı (% 1) olarak belirlenmiştir. Yaş grupları arasında yapılan değerlendirmelerde yalnızca diğer dental anomaliler (dilaserasyon, geminasyon, germ eksikliği vb.) grubu istatistiksel olarak anlamlı bulunmuştur(p =0.016).
Sonuç: En yaygın KIBT endikasyonunun meziodens olarak belirlendiği bu araştırmada Çocuk Diş Hekimliği açısından en önemli endikasyonlardan biri olan travmanın daha çok 7-12 yaş grubunda ve erkek çocuklarında görüldüğü saptanmıştır. KIBT talepleri sıklıkla maksilla ve mandibulanin bir arada görüntülenmesi şeklinde olup bu durumun SEDENTEXCT yönergesine uyumlu olmadığı belirlenmiştir. Çocuk hastaların gereksiz radyasyona maruz kalmasını engellemek için pedodontistlerin en uygun FOV'u seçmeleri gerekmektedir.
Anahtar Kelimeler: KIBT, çocuk hastalar, meziodens, SEDENTXCT, travma

Abstract

Aim: An European evidence-based Cone Beam Computed Tomography(CBCT) guideline named as SEDENTEXCT Project* documented the use of dental CBCT in different fields of dentistry. In terms of referral and indication criteria, few case reports, studies and reviews have been published to highlight the potential value of CBCT in paediatric dentistry. However the data about its application in particular pediatric populations is still limited. Appropriate use of CBCT is highly important because of greater radiation risks in this age group. Therefore the aim of this study was to evaluate the indications and for CBCT referral and their findings retrospectively.
Materials and Methods: CBCT images of patients(i.e.≤17 years) which solely referred from the Department of Pediatric Dentistry were searched into the Archive of Department of Dentomaxillofacial Radiology. 190 images obtained between 2015 and 2018 were examined according to their indications and findings. The patients were divided into three

MARMARA ÜNİVERSİTESİ YAYINEVİ

age groups as 4 to 6, 7 to 12 and 13 to 17, based on primary, mixed and permanent dentition respectively. Statististical examination was performed by StataSe (15,StataCorpLLC,USA)
Results: The CBCTs of patients younger than 8 years showed motion artifacts (6.8%). The mostly observed indications were mesiodens/supernumerary teeth (35.2%) and cysts and other pathologies (22.6%). Regarding the mesiodense a statistically significant difference was detected between girls and boys (p=0.002). Other CBCT indications were impacted teeth(20.5%), trauma(8.9%) and cleft lip/palate(1%). When the three age groups were analyzed, only other dental anomalies showed statistical significance (p=0.016).
Conclusion: The most common indications for CBCT were mesiodens. Trauma was detected in 7 to 12 age group and mostly in boys. The syncronous maxilla and mandibule was the most frequently imaged region and this was not found in accordance with SEDENTEXCT guidelines. Pediatric dentist should consider the most appropriate FOV to avoid unnecessary radiation exposure, especially in younger patients.
Keywords: CBCT, pediatric patients, SEDENTXCT, mesiodens, trauma

MARMARA ÜNİVERSİTESİ

MARMARA ÜNİVERSİTESİ YAYINEVİ

Diş Hekimliği Fakültesi

SS020

İki Farklı Hızlı Üst Çene Genişletme Apareyinin Vertikal Ramal Asimetri Üzerine Etkilerinin Değerlendirilmesi

Evaluation of Effects of Two Different Rapid Maxillary Expansion Appliance Types on Condylar and Vertical Ramal Asymmetries

Ebubekir Toy[1], Sedat Altındiş[1], Pelin Acar Ulutaş[2], Erdem Hatunoğlu[1],Serbest Hekim [1]

[2] Altınbaş Üniversitesi Diş Hekimliği Fakültesi Ortodonti Anabilim Dalı

Öz

Giriş: Hızlı üst çene genişletmesi (RME), maksiller yetersizlikle ilişkili posterior çapraz kapanışın düzeltilmesinde yaygın olarak kullanılmaktadır. RME apareyleri içerisinde bantlı RME ve akrilik bonded RME ortodonti pratiğinde en sık kullanılan genişletme apareyleridir. Bu çalışmanın amacı bantlı ve cap splinti RME apareylerinin kondiler ve ramal vertikal asimetri üzerine etkilerini değerlendirmektir.
Gereç ve Yöntem: Bantlı (20) veya akrilik bonded (20) RME apareyleri ile tedavi edilmiş tek taraflı posterior çapraz kapanışı mevcut 40 hastanın panaromik radyografileri üzerinde mandibular asimetri indeks ölçümleri (kondiler, ramal, kondiler+ramal) gerçekleştirilmiştir. Kondiler ve ramal index değerlerindeki olası farklılıkların grup içerisindeki karşılaştırmasında Wilcoxon eşleştirilmiş iki örnek testi, gruplar arasındaki karşılaştırılmasında ise Mann Whitney U testi kullanılmıştır.
Bulgular: Her iki tip RME apareyi grubunda da tedavi sonrasında kondiler asimetri index değerlerinde istatistiksel anlamlı farklılık bulunurken, ramal ve kondiler+ramal indeks değerlerinde farklılık bulunmamaktadır. Bantlı ve akrilik bonded RME apareyi tedavisi arasında asimetri indeks ölçümlerinde (kondiler, ramal, kondiler+ramal) istatistiksel anlamlı farklılık bulunamamıştır.
Sonuç: Kondiler asimetri indeks değerleri RME sonrasında anlamlı derecede azalmıştır ancak her iki gupta da %3 sınır değerinde asimetri görülmüştür.
Anahtar Kelimeler: Kondiler asimetri, bantlı RME, akrilik bonded RME, vertical asimetri

Abstract

Introduction: Rapid maxillary expansion (RME) has been widely used to correct maxillary deficiency related to posterior crossbite. Among the appliances used for RME, hygienic banded (hyrax) and bonded acrylic occlusal splint appliances are the most frequently used in orthodontic practice. The purpose of this study was to evaluate differences between the effects of banded and bonded RME appliances on condylar and ramal vertical asymmetry.
Material and Method: The panaromic radiographs of 40 patients who had unilateral crossbite treated with banded (20) and bonded expansion (20) appliances were examined and mandibular asymmetry index measurements (condylar, ramal, and condylar-plus-ramal) were obtained. Wilcoxon signed rank test was used to determine possible significant differences between the sides in groups and Mann Whitney U test was used to compare condylar and ramal index values between groups.
Results: A significant difference was found in condylar asymmetry index after treatment with both RME applience types. There are no significant differences in ramal and condylar-plus-ramal indexes. No statistically significant differences were found in the asymmetry indexes (condylar, ramal, and condylar-plus-ramal) between the treatment with banded and bonded RME appliances.
Conclusion: Condylar asymmetry index values were significantly decreased after RME, however, there was asymmetry when compared with the 3% threshold value in the both groups.
Keywords: Condylar asymmetry, bonded RME, banded RME, ramal asymmetry, vertical asymmetry

MARMARA ÜNİVERSİTESİ YAYINEVİ

Diş Hekimliği Fakültesi

SS021

Maksiller Sinüs Pnömatizasyonunun ve Septum Morfolojisinin Üç Boyutlu İncelenmesi

Three-Dimensional Evaluation of Maxillary Sınus Pneumatisation and Septum Morphology

Devrim Biriken Sipahi [1], Kadir Beycan [2], Şebnem Erçalık Yalçınkaya [3]

[1] *İstanbul Sarıyer, ADSM*

[2] *Marmara Üniversitesi, Diş Hekimliği Fakültesi, Ortodonti Anabilim Dalı, İstanbul*

[3] *Marmara Üniversitesi, Diş Hekimliği Fakültesi, Ağız, Diş ve Çene Radyolojisi Anabilim Dalı, İstanbul*

Öz

Amaç: Bu çalışmanın amacı konik ışınlı bilgisayarlı tomografi (KIBT) görüntüleri kullanılarak farklı dikey boyuta ve Angle sınıflamasına sahip bireylerin, maksiller sinüslerinin pnömatizasyonları ile septum morfolojilerinin analiz edilerek değerlendirilmesidir.
Gereç ve Yöntem: Bu çalışma Marmara Üniversitesi Diş Hekimliği Fakültesi Etik Kurulu tarafından onaylanmıştır. Çalışmada fakülte arşivinden seçilmiş, yaşları 18-50 arasında değişen, maksiller sinüslerinde kist ve/veya tümoral değişiklik olmayan, ortodontik tedavi görmemiş, tam dişli 90 (47♀, 43♂) hastaya ait KIBT görüntüleri (Planmeca Romexis®) kullanılmıştır. Sefalometrik analizlerini (NEMOCEPH Imaging 11.5) takiben hastalar iskeletsel Angle Sınıflamasına ve dikey boyut ölçümlerine göre gruplandırılmıştır. Maksiller sinüslerin hacimleri ve mevcut septumlar 3D Doctor (Able Software Corp, USA) yazılımı kullanılarak ölçülmüş ve bulgular istatistiksel olarak değerlendirilmiştir.
Bulgular: Maksiller sinüs pnömatizasyonu erkeklerde kadınlara göre yüksek bulunmuştur ($p< 0.001$). Bulgular yaş grupları, Angle sınıflaması ve dikey boyuta göre değerlendirildiğinde istatistiksel olarak anlamlı bir fark saptanmamıştır. Sağ maksiller sinüste septum görülme sıklığı 18-30 yaş grubunda, 31 – 50 yaş grubundan fazla ($p<0.01$) ve tam septum görülme oranı Angle Sınıf II'de Angle Sınıf III'e göre anlamlı şekilde yüksektir ($p<0.05$).
Sonuç: Septum tipi ve oryantasyonuyla ilgili elde edilen çalışma bulgularının pre-operatif değerlendirmelerde ve intra-operatif işlemlerde göz önüne alınmasının yararlı olacağı açıktır. Gelecekteki çalışmalarda klinik değerlendirmelerin yapıldığı ve daha fazla sayıda hasta görüntülerinin kullanıldığı araştırmalara gereksinim vardır.
Anahtar Kelimeler: KIBT, Maksiller sinüs, pnömatizasyon, septum

Abstract

Aim: It was aimed to evaluate the pneumatization and septum of maxillary sinuses of different vertical height and Angle Class and to investigate the associations among these groups.
Material and Method: This study was approved by the Ethic Committee of Marmara University, Faculty of Dentistry. CBCT images (Planmeca Romexis®) of 90 dentate patients (47 female, 43 male/18-50-year-old) were collected from the archive of Marmara University Faculty of Dentistry. These patients had not received any orthodontic treatment and no cyst or tumor was detected in their maxillary sinuses. After cephalometric analyses (NEMOCEPH 11.5), patients were grouped according to Angle Classification and vertical height. Volumes of maxillary sinuses were analyzed by 3D Doctor programme (Able Software Corp, USA) and septums were evaluated. The data were evaluated statistically.
Results: Males had higher maxillary sinus pneumatization than females ($p<0.001$). When the data were evaluated according to age groups, skeletal classification and vertical angle, no statistically significant differences were detected. Right septum was more frequent in the 18-30 age group ($p<0.01$). The complete septum was frequently seen in Angle Class II than in Class III ($p<0.05$).
Conclusion: The findings regarding the maxillary septum may be beneficial in pre – and intra-operative evaluation. Further clinical and radiological studies in a larger group of patients are needed to assess these results.
Keywords: CBCT, Maxillary sinus, Pneumatization, Septum

MARMARA ÜNİVERSİTESİ YAYINEVİ

Diş Hekimliği Fakültesi

SS022

Termo-Mekanik Yaşlandırma Sonrası GC Initial Restorasyonların Kırılma Direncinin Karşılaştırılması

Comparison of Fracture Resistance of GC Initial Zirconia After Thermomechanical Fatigue.

Faisal Kayalı[1], Erkut Kahramanoğlu[1], Ceren Küçük[1], Yasemin Özkan[1].

[1]Marmara Üniversitesi, Diş Hekimliği Fakültesi, Protetik Diş Tedavisi Anabilim Dalı, İstanbul

Öz

Amacı: Bu pilot çalışmanın amacı, GC initial ile üretilmiş tek üye monolitik zirkonya kuronun termomekanik yaşlandırma sonrası kırılma direnci değerlendirmektir.
Gereç ve yöntemler: 16 adet çekilmiş molar diş toplandı ve preparasyonları yapıldı. Peparasyonları takiben tüm dişler Sirona inEos X5 kullanılarak tarandı. Restorasyon materyali olarak GC initial kullanıladı. Zirkonya kuronlar, Cerec inLab MC X5 sisteminde tasarlanıp üretildi. Kronlar G-CEM LinkAce self adeziv siman kullanılarak simante edildi. 8 adet kron tanesine çiğneme simülatörü (SD Mechatronic CS-4) kullanılarak termomekanik yaşlandırma yapıldı. Tüm örneklerin Universal test makinesi (Shimadzu AGS-X) kullanılarak kırılma dayanımları karşılaştırıldı. Elde edilen verilerin istatistiksel analizi SPSS 23.00 paket program kullanılarak değerlendirildi.
Bulgular: Bu pilot çalışma termomekanik yaşlandırmanın kırılma direnci üzerine anlamlı etkisi olduğunu göstermiştir.
Sonuç: GC initial monolitik zirkonya yüksek kırılma direnci göstermiştir ve posterior bölgede alternatif olarak kullanılabilir. Buna rağmen termomekanik yaşlandırma kırılma direncinde önemli ölçüde azalmaya sebep olmuştur.
Anahtar Kelimeler: zirkonya, monolitik, termomekanik yaşlandırma.

Abstract

Materials and methods: Sixteen human molar teeth were prepared to receive zirconia crowns fabricated from GC initial zirconia. The prepared teeth were scanned using Sirona inEos X5 and milled with Cerec inLab MC X5. The crowns were cemented to prepared teeth using resin cement (G-CEM LinkAce). 8 crowns subjected to thermo-mechanical fatigue using Chewing Simulator (SD Mechatronik, CS-4.4, Feldkirchen-Westerham, Germany) for 240000 chewing cycles with a load of (100 N) and thermocycling (5 °C/55 °C), the remaining 8 crowns were not subjected to any thermo-mechanical fatigue and considered as control. All specimens were loaded until fracture using universal testing machine (Shimadzu model no: 133.064.80195, Kyoto, Japan). Forces were applied from occlusal surface with 90o angle. Loads of fracture were recorded. Collected data of fracture load of all specimens were analized using SPSS 23.00 program.
Results: This pilot study showed that thermomechanical fatigue has signficant affect on fracture resistance.
Conclusion: GC initial zirconia shows high resistance to fracture and can be used as an alternative in the posterior region. However, thermomechanical fatigue decreased fracture resistance significantly.
Keywords: zirconia, monolithic, thermo-mechanical fatigue.

MARMARA ÜNİVERSİTESİ YAYINEVİ

Diş Hekimliği Fakültesi

SS023

Türk Populasyonunun İskeletsel Morfolojisinin Değerlendirilmesinde Bjork'un Mandibular Rotasyon İndikatörlerinin Kullanımı

The Use of Bjork's Signs of Mandibular Rotation for Evaluation of Skeletal Morphology of the Turkish Population

Seden Akan Bayhan, DDS, PhD

Altınbaş Üniversitesi Diş Hekimliği Fakültesi, Ortodonti A.D., İstanbul, Türkiye

Öz

Amaç: Mandibular büyüme rotasyonları ve iskeletsel morfolojinin öngörülmesinde Bjork tarafından bildirilen indikatörler şunlardır; (1) kondil başı inklünasyonu (ICH), (2)mandibular kanal kurvatürü (CMC), (3) Anteonial notch derinliği (AN), (5) Kesiciler arası açı (IIA), (6) molarlar arası açı (IMA), (7) alt yüz yüksekliği (LAFH). Bu çalışmanın amacı, iskeletsel olarak matur Türk deneklerde bu indikatörlerin kullanımını değerlendirmektir.
Materyal ve Metod: İskeletsel maturasyonunu tamamlamış 100 bireyin (50 kadın ve 50 erkek) tedavi öncesi lateral sefalometrik kayıtları GoGnSN açısına göre üç gruba ayrıldı (normal: 29-36 derece, hipodiverjan ≤28 derece, hiperdiverjan> 36 derece). Bjork'un indikatörlerinin iskeletsel büyüme patterni grupları arasındaki karşılaştırmasında tek yönlü ANOVA testi kullanıldı. Yaş ile indikatörler arasındaki ilişkinin değerlendirilmesi için korelasyon hesaplandı.
Bulgular: Tüm bireyler için yaş ile CMC, IMA, ve LAFH arasında anlamlı korelasyonlar bulundu. Bunun yanında, CMC, AN, IMA ve LAFH indikatörlerinde iskeletsel büyüme pattern grupları arasında istatistiksel olarak anlamlı farklılıklar bulundu ($p<0,05$).
Sonuç: Bu çalışma, Bjork'un indikatörlerinin Türk bireylerde mandibular büyüme paterninin belirlenmesinde faydalı ve geçerli olarak kabul edilebileceğini göstermektedir.
Anahtar Kelimeler: Bjork'un indikatörleri, mandibular rotasyon

Abstract

Aim: The structural signs for prediction of the mandibular growth rotation and skeletal morphology as reported by Bjork are; (1) condylar head inclination (ICH), Mandibular canal curvature (CMC), (3) depth of the antegonial notch (AN), (4) symphysis inclination (ISY), (5) interincisal angle (IIA), (6) intermolar angle (IMA), and (7) lower anterior facial height (LAFH). The aim of this study was to assessment these signs in Turkish skeletally mature subjects.
Materials and Methods: Pretreatment lateral cephalometrics of 100 (50 female and 50 male) post-growth subjects were divided in three groups according to their GoGnSN angle (normal: 29-36 degrees, hypodivergant ≤28 degrees, hyperdivergant >36 degrees). One–way ANOVA test was used to compare the Bjork's signs between the skeletal patterns classification groups. Correlations were calculated between these signs and age.
Results: There are significant correlations were found between age and CMC, IMA and LAFH for all subjects. However, within the skeletal pattern classification groups, it was found that there were statistically significant differences for signs CMC, AN, IMA and LAFH ($p<0.05$) in relation to age.
Conclusion: This study suggests that Bjork's signs can be considered as useful and valid mostly in determining the mandibular growth pattern in Turkish individuals.
Keywords: Bjork's signs, mandibular rotation

MARMARA ÜNİVERSİTESİ YAYINEVİ

Diş Hekimliği Fakültesi

SS024

Dudak-Damak Yarıklı Hastanın Fonksiyonel,Koruyucu ve Estetik Rehabilitasyonu

Functional, Conservative And Aesthetic Rehabilitation Of A Cleft Lip And Palate Patient

Tuğçe Çetin, Rifat Gözneli, Buket Evren, Yılmaz Umut Aslan, Yasemin Özkan

Marmara Üniversitesi, Diş Hekimliği Fakültesi, Protetik Diş Tedavisi A.d., İstanbul, Türkiye

Öz

Amaç: Dudak-damak yarıkları embriyolojik ve erken fetal dönemde oluşan, gelişim varyasyonlarının sonucu olarak gelişmektedir. Dudak-damak yarıklı bireylerin tedavi planlaması, hastada mevcut bulunan defektin büyüklüğüne, eğer var ise dişlerin sağlıklı olup olmamasına, hastanın sosyo-ekonomik durumuna bağlı olarak değişmektedir. Hasta için planlanan protetik tedaviler;ortodontik ve cerrahi tedavilerin yarığın kapatılmasında yeterliolmadığı durumlarda, protetik uygulama ile kapatılmasıyla, çiğneme fonksiyonu, fonasyonve estetiğin iyileştirilmesi adına büyük önem kazanmaktadır.Bu vaka raporunda,eskiprotezlerinden memnun olmayan ve posterior bölgede çok sayıda diş eksikliği olan damak yarıklı hastanın protetik tedavisinin sunulması amaçlanmıştır.
Materyal ve Metot:Üst çenesinde tek taraflı damak yarığı bulunan 54 yaşındaki erkek hasta, diş eksikliği, fonksiyon ve fonasyon zorluğu şikayetleriyle Marmara Üniversitesi Diş Hekimliği Fakültesine başvurmuştur. Hastanın üst çenesindeki dişlerinin klinik ve radyolojik muayenesi sonrasında,kemik desteği iyi olmamasına rağmenmevcut defektbüyüklüğünün korunabilmesi amacıyla 13 ve 23 numaralı dişlerin ağızda bırakılmasına karar verildi. Protetikrestorasyona destek ve tutuculuk sağlanabilmesi amacıyla dişsiz üst çene posterior bölgeye 6 adet dentalimplant uygulandı. Osseointegrasyon döneminden sonra, defektin büyümesinin engellenmesi amacıyla ağızda tutulmuş 13 ve 23 numaralı dişlerden sadece dikey yönde destek veimplant üstü sabit protetik restorasyonlardan tutuculuk sağlanan,implant üstü sabit protez üzerine yerleştirilmiş hassasataşmantutuculu bir hareketli bölümlü protez (HBP) yapıldı.
Bulgular: Hastanın fonksiyonel, konservatif ve estetik rehabilitasyonu;implant destekli sabit restorasyonlara yerleştirilen hassas ataşman tutuculuğu olan HBP ve yarık alanına komşudişlerin ağızda bırakılması ile sağlandı.
Sonuç: Kemik kaybının fazla olduğu dudak-damak yarıklı hastalarda,implant üstü sabit protetikrestorasyonlar üzerine yerleştirilmiş hassas ataşmantutuculuHBP'leruygulanabilir.
Anahtar Kelimeler: Dudak-daman yarığı, hassas bağlantı, implant.

Abstract

Aim: Cleft lip and palate that occurs during the embryonic and early fetal period,results from developmental variations. Patients with cleft lip and palate experience social, functional and psychological problems in their further life. Treatment planning for individuals with cleft lip and palate varies depending on defect size, if existing, the health of remaining teeth, and socio-economic status of the patient. The prosthetic treatments planned for patients, are of great importance for obstructing the cleft by a prosthetic applianceforsufficient chewing function, phonation and aesthetics, in case of orthodontic and surgical treatments are not enough to obstruct the cleft. In this case report, it was aimed to present the prosthetic treatment of a cleft palatepatient who was not satisfied with oldprosthetic restorations and had edentulous posterior maxillary.
Material and method:A 54-year-old male with a unilateral cleft palate was referred to Marmara University, Dentistry Faculty with a complaint of missing teeth, chewing and phonation disorder.After clinical and radiological examination, it was decided to leavethe teeth #13 and #23 to maintain the present defect size.To provide sufficient support and retention, 6 dental implants were applied at edentulous posterior maxilla. After the osseointegration period, a precision

MARMARA ÜNİVERSİTESİ YAYINEVİ

attachment retained removable partial denture (RPD)supported by implant retained fixed partial dentures for retention and the teeth number #13 and #23 were used only for vertical support and for preventing the growth of the defect area.
Results: Functional, conservative and aesthetic rehabilitation of the patient was providedbya RPD, which hasretention of precision attachments placed on implant supported fixed restorations and by remaining the teeth near to the cleft area.
Conclusions: In addition to patients with cleft lip-palate with severe bone loss, precision attachment retained RPDs-placed on implant supported fixed restorationscan be applied.
Keywords: Cleft lip and palate, precision attachment, implant.

MARMARA ÜNİVERSİTESİ

MARMARA ÜNİVERSİTESİ YAYINEVİ

Diş Hekimliği Fakültesi

SS025

İkiz Çocuklarda Ağız-Diş Sağlığının İncelenmesi

Examination of Oral – Dental Health in Twin Children

MUNGAN NC[1], YARAT A[2], AKYÜZ S.[1],Dt.Nil Ceren MUNGAN[1] Prof.Dr.Ayşen YARAT[2], Prof.Dr. Serap AKYÜZ[1]

[1]Marmara Üniversitesi Diş Hekimliği Fakültesi Pedodonti ABD

[2]Marmara Üniversitesi Diş Hekimliği Fakültesi Temel Tıp Bilimleri Biyokimya ABD

Öz

Amaç:Günümüzde artan ikiz doğumlarıyla beraber çocuk diş hekimliğinde ikiz çocuklarda ağız-diş sağlığıyla ilgili çalışmalarda artış gözlenmiştir.Bu çalışmada ikiz çocuklar ile ikiz olmayan çocuklar arasında ağız-diş sağlığı açısından farklılıkların incelenmesi amaçlanmıştır.
Gereç ve Yöntemler: Araştırma kapsamında Marmara Üniversitesi Diş Hekimliği Fakültesi Pedodonti Anabilim Dalı Kliniği'ne başvuran, 4-14 yaş arasında, sistemik olarak sağlıklı, 120 ikiz ve 60 ikiz olmayan toplam 180 çocuk(105'i kız-75'i erkek) dahil edildi.Ebeveynlerin eğitim düzeyini, çocukların yaşını, cinsiyetini ve fırçalama alışkanlıklarını içeren 30 soruluk anket uygulandı.Diş çürüklerini değerlendirmede süt dişleri için df-t/df-s, daimi dişler için DMF-T/DMF-S indeksi kullanıldı.Tüm çocukların Streptococcus Mutans(SM) değerleri hasta başı kitleriyle saptandı.
Bulgular:Tüm grupta in vitro fertilizasyon(IVF) ile doğum oranı %28,3 olarak bulundu.Ayrıca tek yumurta ikizi görülme oranı %33,3 bulunurken, çift yumurta ikizi oranı %66,6 olarak saptandı.İkiz ve ikiz olmayan çocuklarda günlük diş fırçalama sıklığı ile DMFT-dft değerleri arasında istatistiksel olarak anlamlı bir ilişki bulunmadı($p>0.05$).Anne eğitimi ile çocukların DMFT değerleri arasında istatistiksel olarak anlamlı bir korelasyon bulundu($p<0.05$).Üniversite mezunu annelerin çocuklarının DMFT değerleri, ilkokul ve lise mezunlarından istatistiksel olarak anlamlı düzeyde düşük bulundu($p<0.05$).Tek yumurta ikizlerinde;SM pozitif olgularda dft – dfs düzeyi, SM negatif olgulardan istatistiksel olarak anlamlı düzeyde yüksek bulundu($p<0.05$).Çift yumurta ikizlerinde ve ikiz olmayan çocuklarda;SM pozitif olgularda DMFT-DMFS düzeyi, SM negatif olgulardan istatistiksel olarak anlamlı düzeyde yüksek bulundu($p<0.05$). İkiz olmayan çocuklarda ikiz çocuklara göre DMFT-DMFS değerleri daha yüksek bulunurken tek ve çift yumurta ikizleri arasında anlamlı farklılık görülmedi.
Sonuç: Bu çalışmanın sonucunda, ikiz ve ikiz olmayan çocuklar arasında diş fırçalama sıklıkları açısından farklılık bulunmamasına rağmen, ikiz olmayan çocuklarda daha yüksek SM değerleri ve DMFT-DMFS değerleri saptandı.Diş çürüğü oluşumunun multifaktöriyel dinamikleri göz önüne alındığında, ağız hijyen alışkanlıklarının yanında tükürük, beslenme, immün sistem gibi birçok etken bir bütün olarak ele alınmalıdır.
Anahtar Kelimeler: İkiz çocuk, diş çürüğü, Streptococcus Mutans

Abstract

Objectives: Nowadays in pediatric dentistry, a raise in oral-dental health studies in twins, had been observed with the increasing twin births. The aim of this study was to investigate the differences in terms of oral-dental health between twin children and singleton children.
Materials and Methods:A total of 180(105girls, 75 boys)children,120 of them twins and 60 of them singleton, aged 4 to 14 years,were included to the study.All children were healthy.A questionnaire,with 30 items, including the educational level of the parents, age, gender and brushing habits of the children was applied.The df-t /df-s index for primary teeth and DMF-T /DMF-S index for permanent teeth were recorded.Streptococcus Mutans(SM) values of all children were recorded with the help of chairside kits.
Results: In-vitro fertilization(IVF) birth rate was 28.3% in the whole group.Furthermore, 33.3%of the children were monozygotic twins,66.6% of them were dizygotic twins.There were no statistically significant relationship between

MARMARA ÜNİVERSİTESİ YAYINEVİ

the DMFT-dft values and daily teeth brushing of children($p>0.05$).A statistically significant correlation was found between mothers' education levels and DMFT values of children($p>0.05$).DMFT values of children whose mothers' were university graduates were found to be significantly lower than those of primary and high school graduates ($p>0.05$).In the monozygotic group; in SM positive cases,the level of dft-dfs was statistically significantly higher than those of SM negative cases($p<0.05$).In dizygotic twins and singleton children;DMFT-DMFS levels were significantly higher in SM positive cases than those of SM negative cases($p<0.05$).In singleton children the DMFT-DMFS values were statistically significantly higher than twins whereas there was no statistically difference between monozygotic and dizygotic twins.
Conclusions: As a result of this study, despite that there was no significant difference in teeth brushing habits between twin and singleton children, the SM values and DMFT-DMFS values were found higher in singleton children. Considering the multifactorial dynamics of dental caries formation, many factors such as saliva, nutrition, immune system, as well as oral hygiene habits should be considered as a whole.
Keywords: Twin children, dental caries, Streptococcus Mutans

MARMARA ÜNİVERSİTESİ

MARMARA ÜNİVERSİTESİ YAYINEVİ

Diş Hekimliği Fakültesi

SS026

Çocuk Hastalarda İlk Diş Hekimi Ziyaretinde Dental Kaygı ve Korku

Dental Anxiety and Dental Fear in Children at the First Dental Visit

Ezgi Arık, Muesser Ahu Durhan

Marmara Universitesi, Diş Hekimliği Fakültesi, Istanbul, Turkiye

Amaç: Diş hekimi kaygı ve korkusu; diş tedavisi gören hastalarda çok sık karşılaşılan bir durumdur. Kaygıya bağlı olarak diş tedavisinden kaçınma, hastanın ağız sağlığını etkileyerek ciddi problemlere yol açmaktadır. Bu nedenle kaygının erken dönemlerde belirlenmesi, tedavi işlemlerinde hastanın korkusunu yenmesini sağlayarak işlemlerin başarı şansını arttırmaktadır. Araştırmamızda; hiç diş tedavisi ve diş hekimi tecrübesi yaşamamış bir grup çocuk hastada; dental tedavilere karşı duyulan kaygı ve korku düzeyini belirlemek amaçlanmıştır.
Gereç ve Yöntem: Araştırmamız için Marmara Üniversitesi Sağlık Bilimleri Enstitüsü'nde 05.03.2018-84 tarih ve onay sayılı Etik Kurul onayı alınmıştır. Anksiyete için geçerlilik güvenilirlik onayı alınmış Corah Dental Anksiyete Skalası (C-DAS) kullanılmıştır. Araştırmaya; Nisan 2018 – Mayıs 2018 ayları içerisinde Marmara Üniversitesi Diş Hekimliği, Pedodonti Kliniğine ilk defa gelen ve daha önce diş hekimi tecrübesi yaşamamış 105 çocuk hasta dahil edilmiştir.
Bulgular: Araştırmaya katılan 105 çocuğun %52'si erkek, %48'i kızdır. Çocukların %39'u ilk kez gelecekleri diş hekimi muayenesi için heyecanlı olduklarını ve dört gözle beklediklerini belirtmiştir. Çocukların %9'u diş hekimi muayenesini beklerken, bekleme salonunda kendisini fiziksel bir hastalığı varmış gibi kötü hissettiğini söylerken %45'i rahat hissettiğini belirtmiştir.
Sonuç: Araştırmaya katılan çocukların büyük bir çoğunluğu diş hekimi kaygısına yönelik soruları rahat hissettikleri yönünde cevaplamışlardır. Bu durum çocukların daha önce diş hekimi tecrübesi yaşamamış olmaları ile bağlantılı olduğu düşünülebilir. İlk tanışma seansında yaşanılacak olan tecrübelerin olumlu izlenim bırakması, dental anksiyetinin oluşmaması bakımından oldukça önemlidir.
Anahtar Kelimeler: Çocuk, Dental Anksiyete, Diş Tedavisi
Objective: Dentist anxiety and fear; is a common condition in patients who undergo dental treatment. The avoidance of dental treatment due to anxiety affects the oral health of the patient and leads to serious problems. Therefore, the early detection of anxiety increases the chance of the success of procedures by allowing the patient to overcome the fear of treatment. The aim of this study is to evaluate the level of anxiety in a group of children who have never experienced dental treatment and have never visited the dentist.
Method: Ethics approval was obtained from Marmara University Health Sciences Institute with the approval date and number of 05.03.2018-84. Corah Dental Anxiety Scale (C-DAS) was used to measure their Dental Anxiety level. A total of 105 pediatric patients who were admitted to Marmara University Faculty of Dentistry, Department of Pediatric Dentistry for their first visit between April 2018-May 2018, and were asked to fill out the Anxiety Quesitonaire for the study.
Results: A total number of 105 children participated in the study, 52% were boys and 48% were girls. 39% of children reported that they were excited for the first dental visit and were looking forward to the dental examination. 9% of the children stated that while waiting for the dental visit in the waiting room they felt bad as if they had a physical illness and 45% said they felt comfortable.
Conclusion: The majority of the children who participated in the study admitted that they felt averagely comfortable with the questions about dentist anxiety. This may have attributed to the fact that these children had not experienced dental experience before. The experience during the first meeting is very important in terms of not creating dental anxiety.
Keywords: Children, Dental Anxiety, Dental Treatment

MARMARA ÜNİVERSİTESİ YAYINEVİ

Diş Hekimliği Fakültesi

SS027

Piezoelektrik Etki ile Elektrokardiyografide Ventriküler Taşikardi Benzeri Görünüm

Ventricular Tachycardia-like appearance in EKG with piezoelectric effect

Gülcan BERKEL[1], Abdullah Aydın ÖZCAN[2]

[1]Marmara Üniversitesi DHF, Anesteziyoloji ve Reanimasyon, Dr. Öğr. Üyesi, İstanbul

[2]Marmara Üniversitesi Nörolojik Bilimler Enstitüsü, Anesteziyoloji ve Reanimasyon, Dr. Öğr. Üyesi, İstanbul

Öz

Monitorizasyon, hastadaki anestezi ve cerrahi ile bağlantılı değişiklikleri izlememizi ve gerekli müdahaleleri yapmamızı sağlar. Her geçen gün gelişen teknoloji ile daha fazla cihaz ameliyathanelerde kullanılmakta ve monitörlerin etkilenmesi ile artefakt oluşumları artmaktadır (1). EKG monitörizasyonunun elektrikli tüm cihazlar gibi piezoelektrik aktiviteden de etkilenmesi ile yanlış tanı ve tedavinin önlenebileceğini gösteren 2 olguyu sizlerle paylaşmak istedik.
Olgu 1: Migren dışında sistemik hastalığı olmayan, 47 yaşında, 58 kg kadın hasta; lomber intradural kitle eksizyonu için operasyona alındı. Standart monitorizasyon ile operasyon süresince Tansiyon arteriyel (TA) 80/50 mmHg, Nabız(N):60/dk civarında vital bulguları stabil seyrederken laminektomi aşamasında, monitörde ani gelişen ventriküler taşikardi (VT) izlendi. 4-5 sn süren atak kendiliğinden sonlandı. Dakikalar içinde VT atağı tekrarladı ve daha uzun sürdü. Hastaya lidokain tedavisi uygulandı. Monitörün sesli ve görsel uyarıları nedeniyle cerrahi ekip operasyona ara verdi. VT bu esnada sonlandı. Laminektomide kullanılan piezoelektrik cihazının tekrar kullanılması ile EKG'de VT görüntüsü tekrarladı. VT görüntüsünün piezo-cerrahi cihazı ile bağlantılı olduğu anlaşıldı.
Olgu 2: Ortognatik cerrahi için Le fort I osteotomi ve bilateral split sagittal osteotomi yapılmakta olan 23 yaşında, ASA I kadın hasta, standart monitorizasyon ile TA:95/65 mmHg ve N:62/dk civarında stabil seyrederken mandibula osteotomisinde mandibuler siniri korumak için işleme piezo-cerrahi cihazı dahil edildi. Osteotomiye başlandıktan sonra EKG'de aritmi alarmı ile VT görüntüsü belirdi. Hastanın SpO2 trasesi ve radial nabzı kontrol edilerek ritmin düzenli ve sinüs olduğu anlaşıldı. EKG değişikliklerinin devam etmesi üzerine neden araştırıldı ve cerrahiye ara verilmesiyle VT'nin durduğu görüldü.
Sonuç: EKG'de düşük elektriksel potansiyel ölçüldüğünden artefaktlar önemli bir sorundur (1,2). Ameliyathane odasındaki ekipmanın birbiri ile etkileşimi en çok elektriksel aktivite (koter gibi) nonfizyolojik kaynaklarla olurken ultrasonik titreşimler oluşturan piezo elektrik cihazları ile beklenmeyen bir şekilde VT benzeri artefaktlar bizim olgularımızda olduğu gibi görülebilmektedir. Bu durum ile ilgili anestezist ve cerrahi ekibin yanlış ve gereksiz diyagnostik ve terapotik müdahale açısından dikkatli olması gerekir.

Anahtar Kelimeler: Piezoelektrik etki, EKG artefaktı, Ameliyathane cihazları, Ventriküler Taşikardi

Abstract

Monitorization allows us to monitor the changes associated with anesthesia and surgery and to make the necessary interventions. More devices are being used in operating rooms with developing technology which interfere with monitors that forms artefacts (1). We wanted to share with you two cases that shows ECG monitorization that affected by piezzoelectric activity and misdiagnosis and wrong treatment should be avoided.
Case 1: A 47-year-old, 58 kg female patient with no systemic disease other than migraine was operated for lumbar intradural mass excision. Arterial blood pressure (ABP) of 80/50 mmHg, pulse (P) of 60/min was observed during the operation with standard monitorization while the vitals were stable, and ventricular tachycardia (VT) of the monitor was observed during the laminectomy stage. The attack lasting for 4-5 seconds ended spontaneously. In minutes, VT the attack repeated and lasted longer. Lidocaine treatment was administered to the patient. Because of the monitor's voice and

MARMARA ÜNİVERSİTESİ YAYINEVİ

visual alerts, the surgical team stopped the operation. VT ended at this time. With the re-use of the piezoelectric device used in laminectomy, VT image was repeated in ECG. It is understood that the VT image was linked to the piezo-surgical device.

Case 2: a 23-year-old ASA I female patient who underwent Le fort I osteotomy and bilateral split sagittal osteotomy for orthognathic surgery with standard monitorisation: 95/65 mm-Hg N: 62/min in the mandibular osteotomy, the processing piezo-surgical device was inserted to protect the mandibular nerve while still watching the surrounding area. After starting osteotomy, an arrhythmia alarm and VT image appeared in ECG. It came out that the patient's SpO2 ECG image and radial pulse were controlled and the rhythm was steady and sinus. On the continuation of the ECG changes, the cause was investigated and observed that the VT was stopped with the discontinuation of surgery.

RESULT:

Because low electrical potential is measured in ECG, artifacts are an important problem (1,2). The interaction of the equipment in the operating room with each other is most common with nonphysical sources of electrical activity (such as cautery), while the piezoelectric devices that produce ultrasonic vibrations and VT like artifacts can be seen as in our cases. In this case, the anesthesiologist and surgical team should be careful in terms of incorrect and unnecessary diagnostic and therapeutic intervention.

Keywords: Piezoelectric effect, ECG artifact, Operating room devices, Ventricular Tachycardia

MARMARA ÜNİVERSİTESİ

MARMARA ÜNİVERSİTESİ YAYINEVİ

Diş Hekimliği Fakültesi

SS0028

Ofis Tipi Beyazlatma Ajanının Mine Kompozitleri Üzerinde Renk Değişim Etkisi

The Effect Of In-Office Bleaching Agent On Color Change Of Enamel Composites

Bora Korkut, Gökhan Dokumacıgil, Ezgi Tüter, Pınar Yılmaz Atalı, Bilge Tarçın, Bülent Topbaşı

Marmara Üniversitesi Diş Hekimliği Fakültesi Restoratif Diş Tedavisi Anabilim Dalı, İstanbul

Öz

Amaç: Bu çalışmada; 9 farklı mine kompozitine %40 hidrojen peroksit (HP) içeren ofis tipi beyazlatma ajanı (Opalescence Boost, Ultradent) uygulanması sonrası rezin kompozit materyallerin renk değişim değerleri (ΔE) belirlenmiştir.
Yöntem: Asteria (Tokuyama, Japonya), Harmonize (Kerr, ABD), Mosaic (Ultradent, ABD), IPS Empress Direct (Ivoclar Vivadent, Liechtenstein), Essentia (GC, Japonya), Charisma Topaz (Kulzer, ABD), Clearfil Majesty Es-2 (Kuraray, Japonya), Filtek Ultimate (3M ESPE, ABD) Ceram-X Duo (Dentsply, ABD) kullanılarak 10x2mm boyutlarında 90 adet disk şeklinde numune hazırlanmıştır (n=10). A2 renginde kompozit rezinler silikon kalıp içerisine yerleştirilip; her iki yüzeye de şeffaf bant uygulanarak iki lamel arasında parmak basıncı altında LED ışık cihazı (Valo, Ultradent) ile 20 sn süreyle polimerize edilmiştir. Kompozit rezinlerin yüzeyleri Sof-lex disklerle (3M ESPE,ABD) cilalandıktan sonra spektrofotometre(Vita, Almanya) ile başlangıç renk değerleri ölçülmüştür. Üretici firma talimatları doğrultusunda beyazlatma ajanı 20'şer dakikalık 2 periyotta numune yüzeylerine uygulanmış ve numunelerin renk değerleri tekrar ölçülmüştür. Başlangıç ve bitiş renk değerleri arasındaki fark (ΔE) tek yönlü varyans analizi, Tukey HSD ve t testi kullanılarak anlamlılık $p<0,05$ düzeyinde istatistiksel olarak değerlendirilmiştir.
Bulgular: Kompozit grupları arasında beyazlatma öncesi ve sonrası renk değişimleri (ΔE) karşılaştırıldığında gruplar aralarında istatistiksel olarak fark olduğu tespit edilmiştir ($p<0,001$). En fazla değişim Clearfil majesty ve Asteria kompozitinde gözlemlenmiştir. En az değişim ise Harmonize, Essentia, Filtek Ultimate ve Ceram-x Duo kompozitlerinde gözlemlendi.
Sonuç: Beyazlatma solüsyonu bütün kompozit markalarında aynı etkiyi göstermemiştir. Mosaic, Asteria, IPS empress ve Clearfil majesty kompozitlerde anlamlı renk değişikliği gözlenirken, diğer markalarda anlamlı bir fark gözlemlenmemiştir.
Anahtar Kelimeler: Beyazlatma ajanı, Kompozit rezin, Renk Değişikliği

Abstract

Aim: The aim of this study was to determine the colour changes (ΔE) of 9 different enamel composites following application of a 40% hydrogen peroxide (HP) containing in-office bleaching agent (Opalescence Boost, Ultradent).
Methods: 90 disc-shaped samples of 10x2mm were prepared using Asteria (Tokuyama, Japan), Harmonize (Kerr, USA), Mosaic (Ultradent, USA), IPS Empress Direct (Ivoclar Vivadent, Liechtenstein), Essentia (GC, Japan), Charisma Topaz (Kulzer), Clearfil Majesty Es-2 (Kuraray, Japan), Filtek Ultimate (3M ESPE, USA) Ceram-X Duo (Dentsply, USA) (n=10). A2 shade resin composites were placed in silicone molds and light cured with (Valo, Ultradent) for 20 sec using mylar strips under finger pressure. The surface of resin composites were polished with Sof-Lex discs (3M ESPE,USA) and initial colour values were measured using a spectrophotometer (Vita, Germany). According to the user's manuel the bleaching agent was applied on the surfaces of the samples in 2 periods of 20 minutes each and post-bleaching color values were measured. Finally colour change values (ΔE) were analysed statistically using one-way variance analysis, Tukey HSD and t-test with significance level set at $p<0.05$.
Results: A statistyically significant difference in 'before and after bleaching colour changes' (ΔE) was obtained between the groups ($p<0.001$). The highest changes were observed in Clearfil Majesty and Asteria composites. The least changes were observed in Harmonize, Essentia, Filtek Ultimate and Ceram-x Duo composites.
Conclusion: The effect of bleaching agent was different in composite brands. While significant color changes were observed in Mosaic, Asteria, IPS empress and Clearfil Majesty composites, no significant difference was observed in the others.
Keywords: Bleaching agent, Resin Composite, Colour change

MARMARA ÜNİVERSİTESİ YAYINEVİ

Diş Hekimliği Fakültesi

SS029

Monolitik Zirkonyum Materyali ile Üretilen Kuron Restorasyonlarının Marjinal Adaptasyonunun Değerlendirilmesi: İn Vitro Pilot Çalışma

Evaluation of Marginal Adaptation of Crowns Fabricated with Monolithic Zirconia Material: An in Vitro Pilot Study

Riyad Derviş[1], Ceren Küçük[1], Erkut Kahramanoğlu[1], Buket Evren[1], Yasemin Özkan[1]

[1] Marmara Üniversitesi, Diş Hekimliği Fakültesi, Protetik Diş Tedavisi Anabilim Dalı, İstanbul, Türkiye.

Öz

Amaç: Bu pilot çalışmada monolitik zirkonyum CAD-CAM (GC Initial®, GC America Inc.) blokları ile üretilen kuronların marjinal adaptasyonu değerlendirilmesi amaçlandı.
Gereç ve Yöntem: Bu çalışma için 5 adet çekilmiş molar seçildi ve kron preparasyonları aksiyal redüksiyon: 1.5 mm, oklüzal redüksiyon: 1.5-2 mm olacak şekilde yapıldı. Hazırlanan çekilmiş dişlerin ölçüsü alınıp modeller üretildi, modeller Sirona Eos X5 kullanılarak tarandı. Zirkonyum kuronlar GC initial bloklar (GC Initial®, GC America Inc.) kullanılarak Cerec inLab MC X5 sisteminde tasarlanıp üretildi. Kuron restorasyonları çiğneme simülatörü (SD Mechatronik CS-4) kullanılarak yaşlandırıldı. Marjinal ölçümler epoksi rezin replika tekniği kullanılarak simantasyondan önce, simantasyondan sonra ve termomekanik yorulmadan sonra yapıldı.
Epoksi rezin replika tekniği ile restorasyonların marjinal adaptasyonu elektron mikroskobu (sem) ile değerlendirildi.
Bulgular: Monolitik zirkonya CAD-CAM (GC Initial®, GC America Inc.) kronların marjinal uyumu değerlendirildi
Sonuç: Yapılan in vitro pilot çalışma sonucunda, monolitik zirkonyum blokları (GC Initial®, GC America Inc.) ile üretilen kuron restorasyonları kabul edilir marjinal uyum değerleri gösterdi.
Anahtar Kelimeler: Zirkonyum, Monolitik, Marjinal Adaptasyon, Çiğneme Smülatörü

Abstract

Aim: The aim of this study is to evaluate marginal adaptation of crowns fabricated with monolithic zirconia CAD-CAM material (GC Initial®, GC America Inc.) using epoxy resin replica technique.
Material and methods: Five extracted teeth were selected for this study, the preparation was performed according to the following standardization: axial reduction: 1.5 mm; occlusal reduction: 1.5-2 mm (anatomically shaped); total occlusal convergence angle: 6 °. The prepared teeth were duplicated, the casts were scanned using Sirona inEos X5. Datas were used to fabricate crown restorations with GC initial blocks (GC Initial®, GC America Inc.) by CAD-CAM manufacturing system (Cerec inLab MC X5).
All crowns were cemented using self-adhesive resin cement (G-CEM LinkAce®, GC America). All crowns were subjected to thermomechanical fatigue using Chewing Simulator (SD Mechatronik CS-4). The measurements of the marginal discrepancies were taken using epoxy resin replica as the following: before cementation, after cementation and after thermomechanical fatigue. The marginal gap were measured on the epoxy resin model using scanning electronic microscopy (SEM).
Results: In this in vitro pilot study marginal discrepancy of crowns were calculated.
Conclusion: Crowns fabricated with monolithic zirconia blocks (GC Initial®, GC America Inc.) showed acceptable in vitro marginal discrepancies.
Keywords: Zirconia, Monolithic,Marginal Adaptation, Chewing Simulator

MARMARA ÜNİVERSİTESİ YAYINEVİ

Diş Hekimliği Fakültesi

SS030

Diastemalı Dişlerin Porselen Lamina Veneer Restorasyonlar ile Rehabilitasyonu

Reconstruction Of Diastema With Porcelain Laminate Veneer Restorations

Zeynep Demirkılıç[1], Yılmaz Umut Aslan[1], Yasemin Özkan[1]

[1]Marmara Üniversitesi Diş Hekimliği Fakültesi, Protetik Diş Tedavisi Anabilim Dalı, İstanbul

Öz

Amaç: Hastaların giderek artan estetik beklentilerini karşılayabilmek için günümüzde estetik diş hekimliği kavramı ortaya çıkmıştır. Estetik diş hekimliği denince akla ilk gelen uygulamalardan biri de sıklıklıkla kullanılan ve çok talep gören porselen lamina veneer uygulamalarıdır. Bu çalışmanın amacı diastemalı dişlerin porselen lamina veneerler ile restorasyonu hakkında bilgi vermektir.
Materyal ve Metod: 26 yaşındaki kadın hasta Marmara Üniversitesi Diş Hekimliği Fakültesi'ne dişlerinin arasındaki boşluklardan kaynaklanan kötü estetik şikayeti ile başvurdu. Ekstraoral ve intraoral değerlendirmeler sonucunda hastada sağ maksiller konjenital lateral diş eksikliği ve alt ve üst dişlerde polidiastema tespit edildi. Hastaya tedavi planlaması olarak konjenital lateral eksikliği için tek üyeli implant (Straumann, Basel, Switzerland) ve polidiastemaların tedavisi için lityum disilikat porselen lamina veneer restorasyonlar (GC, Belçika) uygun görüldü.
Hastadan teşhis modeli elde edildikten sonra geçici materyali ile mock – up oluşturuldu ve diş preparasyonları buna göre yapıldı. Restorasyonların son ölçüleri tek aşamalı olarak alındı ve laboratuvara gönderildi. Restorasyonun simantasyonundan önce firmanın talimatlarına göre hem lamina veneerler hem de prepare edilmiş dişler hazırlandı. Simantasyondan sonra restorasyon temizlendi ve son kontroller yapıldı.
Bulgular: Simantasyon sonrasında yapılan kontrollerde restorasyonların okluzal ilişkileri, marjinal adaptasyonu, diş eti ile uyumu ve estetik özellikleri kontrol edilmiş ve hiçbir komplikasyona rastlanmamıştır. Hastanın dişleri arasındaki polidiastemalar kapatılarak hastanın estetik beklentileri karşılanmıştır. Tedavi sonrası 6 ay ve 1 yıllık rutin kontroller yapılmıştır.
Sonuç: Günümüzde porselen lamina restorasyonlarının kullanımının yaygınlaşmasıyla hastaların estetik beklentileri minimum doku kaybıyla karşılanabilmektedir. Diastemalı dişleri daha estetik hale getirebilmek ve hasta memnuniyetini karşılayabilmek bu yöntemle mümkün olmaktadır.
Anahtar Kelimeler: polidiastema, porselen lamina, estetik

Abstract

Aim: In order to meet the increasing aesthetic expectations of the patients, the concept of aesthetic dentistry has emerged. One of the first applications that come to mind when it comes to aesthetic dentistry is porcelain laminate veneer applications which are frequently used and are in high demand. The aim of this study is to give information about the restoration of polydiastema with porcelain laminate veneers.
Material and Method: A 26-year-old female patient was admitted to Marmara University Faculty of Dentistry with the complaint of poor aesthetic because of the spaces between her teeth. According to extraoral and intraoral examinations, the patient had right maxillary congenital lateral tooth deficiency and polydiastema at the lower and upper teeth. The treatment plan for the patient is a single-unit implant (Straumann, Basel, Switzerland) for congenital lateral deficiency and lithium disilicate porcelain laminate veneer restorations (GC, Belgium) for polydiastema.
After obtaining the diagnostic model, mock – up was created with temporary material and dental preparations were made accordingly. The final impressions were taken in one step and sent to the laboratory. Both laminate veneers and teeth were prepared according to the firm's instructions before cementation of the restoration. After cementation, the restoration was cleared and final checks were carried out.

MARMARA ÜNİVERSİTESİ YAYINEVİ

Results: At the recalls performed after cementation, occlusal relations, marginal adaptation, gingival contour and aesthetic properties of the restorations were checked and no complications were found. The patient's aesthetic expectations were met. 6 months and 1 year of routine follow-up was performed.
Conclusion: With the widespread use of porcelain laminate restorations, aesthetic expectations of patients can be met with minimal tissue loss. It is now possible to treat diastema and meet patient satisfaction by porcelain laminate veneers.
Keywords: polydiastema, porcelain laminate veneers, aesthetic

MARMARA ÜNİVERSİTESİ

MARMARA ÜNİVERSİTESİ YAYINEVİ

Diş Hekimliği Fakültesi

SS031

Mineral Trioxide Aggragete kullanılan Güncel Endodontik Tedavi Prosedürlerinin Başarısının Değerlendirilmesi

Evaluation of the Success of Novel Endodontic Treatment Prosedures with Mineral Trioxide Aggragete

Işıl Özgül Kalyoncu*,Gizem Özcan*, Figen Eren Giray*

**Marmara Üniversitesi Dişhekimliği Fakültesi Pedodonti Anabilim Dalı*

Öz

Amaç: Biyolojik mekanizmaların daha iyi anlaşılması ve yeni malzemelerin ortaya çıkması ile endodontide doku rejenerasyonuna yönelik tedavi yaklaşımları gelişmektedir. İrreversible pulpitis tanısı konmuş genç daimi dişlerin kök gelişimlerine göre farklı endodontik tedavi yaklaşımları uygulanır. Mineral Trioxide Aggragete (MTA), kök kanalı tedavilerinde iyileşmeyi uyaran ve sızdırmazlığı sağlayan, en sık kullanılan malzemedir. Bu çalışmanın amacı, irreversible pulpitis tanısı konmuş genç daimi dişlerde MTA kullanılan güncel endodontik tedavi yaklaşımlarının başarısını değerlendirmektir.
Gereç ve Yöntem: Marmara Üniversitesi Dişhekimliği Fakültesi Pedodonti Anabilim Dalı' nda genç daimi dişlerine irreversible pulpitis tanısı konmuş, herhangi bir sistemik hastalığı olmayan çocuklar bu değerlendirmeye dahil edildi. Kök gelişimi tamamlanmamış irreversible pulpitis tanısı konmuş dişlerde Rejeneratif Endodontik Tedavi (RET) prosedürleri uygulandı. Kanal içi pıhtı oluşumu için apikal kanatmadan sonra kök kanalının içine otolog plasmadan zengin fibrin (PRF) yerleştirilerek kuronal tıkaçlama MTA ile yapıldı. İrreversible pulpitis tanısı konmuş kök gelişimi tamamlanmış dişlerde kök pulpasının tamamı çıkartılmadan, kanal içi eğe ile şekillendirme yapmadan irrigasyon sonrası kalan pulpanın sağlıklı olduğu düşünülen kök kanalları MTA ile kapatıldı. Kompozit dolgu ile restore edilen dişler en az 6 ay boyunca klinik ve radyografik olarak takip edildi.
Bulgular:Tüm vakalarda tedavi öncesi var olan ağrının ortadan kalktığı ve 6 aylık takip süresinin sonunda klinik ve radyografik olarak başarılı olduğu gözlendi.
Sonuç: MTA, diş yapısıyla biyouyumlu yapısı ve örtüleme yeteneği ile endodontik tedavilerde güvenle kullanılabilecek bir malzemedir. İrreversible pulpitis tanısı konmuş dişlerin tedavi planlamasında her vaka için özel tedavi planlamasının yapılması esastır. Daha uzun süreli takipler, bu tedavi prosedürlerinin başarılarının değerlendirmesinde faydalı olacaktır.
Anahtar Kelimeler: mineral trioksit aggregate, genç daimi diş, irreversible pulpitis.

Abstract

Aim: With better understanding of biological mechanisms and advent of new materials, a new treatment paradigm in endodontics oriented toward preservation and tissue regeneration has evolved. Different approaches are applied according to whether the root canals of young permanent teeth with irreversible pulpitis are mature or immature. Mineral Trioxide Aggragete (MTA) is the most used material tight seal into the root canal and to promote healing. The aim of this study is to present outcomes of endodontic treatments of young permanent teeth with irreversible pulpitis using MTA.
Materyal and Method: The children who were treated in Marmara University Department of Pedodontics were included in this evaluation. Children with sympyoms of irreversible pulpitis and / or periradicular lesions and who had no systemic disease were selected. Endodontic treatments were performed by using MTA. Immature teeth with irreversible pulpitis treated according Regenerative Endodontic Treatment (RET) procedures. RET procedure performed placement of autolog plasma rich fibrin over the induced apical bleeding to form a blood clot and a tight seal with MTA into the root canal to promote healing. Mature permanent teeth with irreversible pulpitis managed with pulpotomy instead of complete pulp

MARMARA ÜNİVERSİTESİ YAYINEVİ

tissue removal sealed root canals with MTA, where radicular pulp is still healthy. Clinical and radiographic follow-ups were performed after final restorations performed with composite material at least 6 months.
Results: At the end of the 6 th month follow-up period, disappeared, the clinical and radiological success was observed in all cases.
Conclusion: MTA is a biocompatible material that can be safely used as sealing material in endodontic treatment. In treatment planning of teeth with irreversible pulpitis, it is essential to make specific treatment planning for each case. Longer-term observation may confirm the future benefits of this treatment procedures.
Keywords: mineral trioksit aggregate, young permanent teeth, irreversible pulpitis.

MARMARA ÜNİVERSİTESİ

MARMARA ÜNİVERSİTESİ YAYINEVİ

Diş Hekimliği Fakültesi

SS032

Tam Dişsiz Vakalarda 4 İmplantüstü Geçici Restorasyonun Digital Üretimi ve Hemen Yüklenmesi : Vaka Raporu, 2 Yıllık Takip

Digital Manufacturing and Immediate Loading of 4 Implant Supported Fixed Temporary Restoration for Fully Edentulous Patient:A Case Report, 2 Years Follow Up

Eren Aygün[1], Yılmaz Umut Aslan[1], Yaşar Özkan[2], Yasemin Özkan[1]

[1]Marmara Üniversitesi, Diş Hekimliği Fakültesi, Protetik Diş Tedavisi Anabilim Dalı, İstanbul

[2]Marmara Üniversitesi, Diş Hekimliği Fakültesi, Ağız, Diş ve Çene Cerrahisi Anabilim Dalı, İstanbul

Öz

Amaç: Protetik tedavilerde bugün geldiğimiz noktada tam dişsiz ağızlar için birçok tedavi seçeneği bulunmaktadır. Bunlar arasında implantüstü sabit protetik tedavi yaygın olarak kullanılmaktadır. R2gate ve R2D4 tedavi konsepti cerrahi operasyonla aynı günde 4 implant üzerine sabit tam çene geçici protetik restorasyonun yapıldığı tekniktir. Fonksiyon, estetik, konuşma ve özgüveni dikkate alarak kişiye özel planlanır ve iyileşme döneminde hasta memnuniyetini sağlar. Bu çalışmanın amacı tam dişsiz çenelerin sabit protetik rehabilitasyonunda operasyon öncesinde digital yöntemlerle implant uygulanacak bölgelerin belirlenmesi ve bu bölgeler üzerinden operasyon öncesi hazırlanan geçici protezin implantın yerleştirilmesi ile aynı seansta hastaya uygulanması amaçlamaktadır.
Gereç ve yöntem: 70 yaşında kadın hasta üst çenesinde tam dişsizlik şikayetiyle Marmara Üniversitesi Diş Hekimliği Fakültesi Protetik Diş Tedavisi Anabilim Dalı Kliniği'ne başvurmuştur. Anamnez alındıktan sonra hastamızın klinik ve radyolojik muayenesi ve tanı modellerinin oluşturulması tamamlandı. R2 Tray kullanılarak çekilen oklüzal kayıtlı CBCT görüntüsü, tanı modellerinin taranması ile elde edilen STL görüntüler ile digital olarak birleştirilerek digital model oluşturuldu. Bu digital model üzerinde cerrahi operasyondan önce R2gate yazılımı ile implantların boy, çap ve pozisyonlarının planlanması yapıldı ve bu bölgelerdeki kemik yoğunluğu incelenerek hemen yükleme protokolüne karar verildi. Digital model üzerinden, cerrahi aşamaya geçmeden önce rehber stentler ve geçici restorasyonlar üretildi. Operasyon günü bu cerrahi stent, lokal anestezi altında vidalarla üst çeneye ve silikon anahtar ile alt çeneye sabitlendi. Bu şekilde digital planlamaya birebir uygun olarak 45 Ncm tork ile implantlar yerleştirildi. Geçici protez, implantlara bağlanan geçici dayanaklar üzerinden beslenerek hemen yükleme yapıldı. Hasta 3 ay süreyle geçici protezlerini kullandıktan sonra konvansiyonel kapalı kaşık ve açık kaşık yöntemi yapılan final protezleri teslim edildi.
Bulgular: Restorasyonların 2 yıllık takibinde hastanın estetik, fonksiyon ve fonasyon açısından herhangi bir şikayeti bulunmadığı görüldü.
Sonuç: Digital sistemle oluşturulan rehber plaklar sayesinde implant cerrahisi öncesi öngörülebilir protetik rehabilitasyon sağlanarak iyileşme döneminde hastanın dişsiz kalması önlenmiştir.
Anahtar Kelimeler: :Digital tasarım ve üretim, hemen yükleme, 4 implant destekli sabit geçici protez, cerrahi rehber plak

Abstract

Aims: There are many treatment options for fully edentulous patients at the point of prosthetic therapies today. Among these, implant supported fixed prosthetic rehabilitation is widely used nowadays. The R2D4 treatment concept that using R2gate is the technique which applied 4 implant supported fixed temporary full denture to patient on the same day as surgical operation. This temporary prosthesis must be tailored to the individual patient, taking into consideration function, phonation, aesthetic and self-confidence. The aim of this study was using R2gate three dimension design for determination of the implantation zone and manufacturing temporary dentures before surgical operation. In this wise, temporary dentures can be delivered to the patient after surgery.

MARMARA ÜNİVERSİTESİ YAYINEVİ

Materials and Methods: : A 70-year-old female patient referred to Marmara University Faculty of Dentistry Prosthodontics Department with the complaint of totally edentulous on upper jaw. After the anamnesis, clinical and radiologic examination of the patient and the creation of diagnostic models have been completed. The occlusal bite registered CBCT image taken using R2 Tray was combined with STL images obtained by scanning diagnostic models and digital model was created. Before the surgical operation, implants sizes, diameters and positions were planned with the R2gate software on this digital model. Also the bone density in these regions was examined and immediate loading was decided. After that surgical stent and temporary restoration was designed and manufactured digitally. On the day of operation, this surgical stent was screwed on the maxilla under local anesthesia and its location was fixed to the mandibula with silicone key which was prepared before. In this way, according to our R2gate digital design, implants were placed their planned region with 45Ncm and temporary prosthesis was relined around the temporary abutments and loaded immediately. After 3 months, we delivered final restoration made with conventional technique like closed and open tray impressions.
Results: During 2 years of follow-up, the patient has no complaints in terms of aesthetics, function and phonation
Conclusions: Using surgical stents created by the digital system provide predictable prosthetic results prior to implant surgery. In this way we can preventing our fully edentulous patient from being toothless during the bone healing period.
Keywords: Digital design and manufacturing, immediate loading, 4 implant supported temporary fixed prosthesis, surgical guide

MARMARA ÜNİVERSİTESİ

MARMARA ÜNİVERSİTESİ YAYINEVİ

Diş Hekimliği Fakültesi

SS033

Investigation of Oxidative Stress Parameters in Periodontitis

Periodontitiste Oksidatif Stres Parametrelerinin İncelenmesi

Şehkâr Oktay

Department of Basic Science, Biochemistry, Faculty of Dentistry, Marmara University, Istanbul, Turkey

Abstract

Objective: Oxidative stress alterations in the immune system have been described in different diseases, including periodontitis. Periodontal disease is a multifactorial disease of polymicrobial origin infecting the periodontium. Free radical-induced lipid peroxidation and the effect of reactive oxygen species have been implicated in the pathogenesis of periodontitis. The aim of the present study to investigate the changes of oxidant and antioxidant parameters in serum of patients with periodontitis.
Methods: The study group was consisted of 20 periodontitis patients who were referred to the dental clinic as a result of periodontal problems, and 10 controls with healthy periodontium. Biochemical parameters such as lipid peroxidation (LPO), total antioxidant status (TAS), total oxidant status (TOS) levels and superoxide dismutase (SOD) activity were determined using commercially available assay kits. Oxidative stress index (OSI) for groups was calculated using the percentage ratio of TOS-to-TAS.
Results: Significant increase in serum LPO, TOS and OSI levels, and decrease in TAS levels and SOD activities were detected in periodontitis group compared with controls ($p<0.05$).
Conclusions: The results of the study provides evidence that periodontitis is associated with a systemic oxidative stress state. Periodontal treatment may be useful to improve periodontal health, as well as maintaining systemic health and may protect the cell against free radicals and lipid peroxidation induced periodontitis.
Keywords: Antioxidants; oxidative stress; periodontitis

Öz

Amaç: Bağışıklık sisteminde oksidatif stresteki değişiklikler periodontitis gibi birçok farklı hastalıklarda tanımlanmıştır. Periodontal hastalık, periodonsiyumu enfekte eden polimikrobiyal kökenli multifaktöriyel bir hastalıktır. Serbest radikal kaynaklı lipid peroksidasyon ve reaktif oksijen türlerinin etkisi periodontitisin patogenezinde rol oynamaktadır. Bu çalışmanın amacı periodontitisli hastaların serumlarındaki oksidan ve antioksidan parametrelerin değişimini araştırmaktır.
Yöntem: Çalışma grubu periodontal problemler sonucu dişhekimliği kliniğine başvuran 20 periodontitis hastasından ve sağlıklı periodontiuma sahip 10 kontrol grubundan oluşmaktadır. Lipid peroksidasyon (LPO), total antioksidan durum (TAS), total oksidan durum (TOS) seviyeleri ve süperoksit dismutaz (SOD) aktivitesi gibi biyokimyasal parametreler ticari kitler kullanılarak belirlenmiştir. Gruplar için oksidatif stres indeksi (OSI) TOS-TAS oranının yüzdesi kullanılarak hesaplandı.
Bulgular: Periodontitis grubunda kontrol grubuna göre serum LPO, TOS ve OSI düzeylerinde anlamlı artış, TAS düzeylerinde ve SOD aktivitesinde azalma tespit edildi ($p<0.05$).
Sonuçlar: Çalışmanın sonuçları periodontitisin sistemik oksidatif stres durumu ile ilişkili olduğunu göstermektedir. Periodontal tedavi, periodontal sağlığın iyileştirilmesinde ve sistemik sağlığın korunmasında faydalı olabilir ve hücreyi periodontitisin neden olduğu serbest radikallere ve lipit peroksidasyonuna karşı koruyabilir.
Anahtar Kelimeler: Antioksidanlar;oksidatif stres; periodontitis

MARMARA ÜNİVERSİTESİ YAYINEVİ

Diş Hekimliği Fakültesi

SS034

Farklı Özellikteki Ultrasonik Kazıyıcıların Diş Yüzeyinde Oluşturdukları Aşınma Etkilerinin Araştırılması

Effects of Different Ultrasonic Scalers on the Tooth Wear

Muhammed Bedir Mahiroğlu[1], Erkut Kahramanoğlu[2], Yasemin Kulak Özkan[2], Leyla Kuru[1], Ömer Birkan Ağralı[1]

[1]Marmara Üniversitesi, Diş Hekimliği Fakültesi, Periodontoloji Anabilim Dalı, İstanbul, Türkiye.

[2]Marmara Üniversitesi, Diş Hekimliği Fakültesi, Protetik Diş Tedavisi Anabilim Dalı, İstanbul, Türkiye.

Öz

Amaç: Periodontal hastalıkların tedavisinde kullanılan en temel yaklaşımların başında supra ve subgingival plak ve diştaşının uzaklaştırılması gelmektedir. Magnetostriktif veya piezoelektrik özellikteki ultrasonik kazıyıcılar, diştaşını uzaklaştırmak için en sık tercih edilen aletlerdir. Bu aletlerin diştaşını diş yüzeylerinden uzaklaştırma verimliliği farklıdır. Bu in-vitro çalışmanın amacı değişen uygulama şekilleriyle, bu araçların diş kök yüzeylerinde oluşturdukları aşınma etkilerini araştırmaktır.
Gereç ve Yöntem: Bu çalışma, Marmara Üniversitesi Diş Hekimliği Fakültesi'ne başvuran hastalardan çekilmiş ve dahil edilme kriterlerine uygunluk gösteren dişler üzerinde gerçekleştirildi. Çalışma protokolü Marmara Üniversitesi Diş Hekimliği Fakültesi Etik Kurulu tarafından 2018-182 nolu kayıt numarasıyla onaylandı. Çalışmada 24 adet alt keser diş kullanıldı. Dişler; kullanılan ultrasonik kazıyıcı tipi, uygulanan açı ve uygulanan güce göre 8 gruba ayrıldı. Cila diskinin her bir numuneye 3 saniye süreyle uygulanmasıyla mine sement sınırının hemen altında düz bir yüzey oluşturulan dişler, akrilik bir bloğa sabitlendi. Ultrasonik kazıyıcıların diş yüzeyine uygulanışı, bir paralelometre yardımıyla standardize edildi ve paralelometreye sabitlenen akrilik bloktaki diş yüzeylerine 60 saniye süreyle gerçekleştirildi. Uygulama ardından diş yüzeylerindeki aşınma miktarları bir lazer tarayıcı yardımıyla hacimsel olarak ölçüldü.
Bulgular: Aşınma değerlerinin gruplararası karşılaştırılmasında istatistiksel olarak anlamlı fark tespit edildi (p=0.02). Diş yüzeyindeki aşınma değerlerinin ikili karşılaştırmasında magnetostriktif ultrasonik kazıyıcının 45° açıyla orta güçte uygulanması ile piezoelektrik ultrasonik kazıyıcının 0° açıyla en yüksek güçte uygulanması arasında istatistiksel olarak anlamlı fark saptandı (p=0.02).
Sonuç: Bu çalışmanın sınırları dahilinde elde edilen sonuçlar, farklı çalışma prensibine sahip ultrasonik kazıyıcıların değişik açılarda ve güçlerde diş yüzeyine uygulanması ile farklı aşınma etkileri gösterebileceğini ortaya koymuştur.
Anahtar Kelimeler: Diş aşınması, periodontal hastalıklar, ultrasonikler

Abstract

Aim: The basic approach used in the treatment of periodontal diseases includes supra and subgingival plaque and calculus removal. Ultrasonic scalers with magnetostrictive or piezoelectric properties are the most commonly used instruments for this purpose. However, the effectiveness of these tools varies in removing calculus from tooth surfaces. The aim of this in-vitro study is to investigate the wear effects of these tools on tooth surfaces with different application modes.
Material and Methods: This study was performed on the teeth complied with the inclusion criteria which were extracted from the patients applied to Marmara University Faculty of Dentistry. The study protocol was approved by Marmara University Faculty of Dentistry Ethics Committee with the registration number 2018-182. Twenty-four lower incisors were divided into 8 groups according to the ultrasonic scaler type, applied angle and applied force. Following creation of a flat platform just below the cementoenamel junction with the help of a polishing disc applied for 3 seconds on each specimen, the teeth were fixed to an acrylic block. The fixation of acrylic block to a parallelometer and the application

MARMARA ÜNİVERSİTESİ YAYINEVİ

of ultrasonic scalers were standardized with the aid of this device. Implementation of scalers to the tooth surfaces was carried out for 60 seconds. After the application, the amount of wear on the tooth surfaces was measured volumetrically by the help of a laser scanner.
Results: A statistically significant difference was found in the intergroup comparison of wear values ($p = 0.02$). In the paired comparison of the wear values on the tooth surface, a statistically significant difference was observed between the application of the magnetostrictive ultrasonic scaler working with medium power at 45° angle and the piezoelectric ultrasonic scaler working with the highest power at 0° angle ($p = 0.02$).
Conclusion: The results obtained within the limits of this in-vitro pilot study revealed that ultrasonic scalers having different working principles can exhibit different wear effects after their application to the tooth surfaces at different angle and power.
Keywords: Periodontal diseases, tooth wear, ultrasonics

MARMARA ÜNİVERSİTESİ

MARMARA ÜNİVERSİTESİ YAYINEVİ

Diş Hekimliği Fakültesi

SS035

Dişeti Büyümesinde Kullanılan Dört Farklı İndeksin Güvenilirliği: Pilot Çalışma

Reliability of Four Measurement Indices for Gingival Overgrowth: Preliminary Results

Ahmad Safa Alkateb, Hafize Öztürk Özener, Leyla Kuru

Periodontoloji Anabilim Dalı, Diş Hekimliği Fakültesi, Marmara Üniversitesi, İstanbul, Türkiye

Öz

Amaç: Bu çalışmanın amacı dişeti büyümesini (DB) ölçen dört indeksin uyumluluğunu analiz etmek ve DB'nin şiddet derecesini saptamak ve tanısı için güvenilirliklerini karşılaştırmaktır.
Gereç ve Yöntemler: Generalize enflamatuvar veya ilaca bağlı DB görülen 10 hastanın alçı modelleri ve fotoğraf kayıtları değerlendirildi. Bu pilot çalışmaya dahil edilen hastalarda 12 anterior dişlerinin olması koşulu arandı. modifiye Harris ve Ewalt indeksi, Seymour ve ark. indeksi ve King ve ark. indeksi alçı modeller üzerinde ölçümler 3 araştırmacı tarafından yapıldı. Ellis ve Seymour indeksini değerlendirmek için ağız içi fotoğraflar kullanıldı. Tüm indeksler için araştırmacılar arası güvenilirlik analizi %95 güven aralığında sınıf içi korelasyon katsayısı (ICC) skorları kullanılarak değerlendirildi.
Bulgular: Uyum analizinde, modifiye Harris ve Ewalt indeksi ve Seymour ve ark. indeksi için araştırmacılar arasında iyi bir güvenilirlik derecesini tanımlayan, sırasıyla 0.857 ve 0.874 ICC değerlerini bulundu. King ve ark., ve Ellis ve Seymour indekslerinde, araştırmacılar arasında mükemmel güvenilirlik derecesi olarak kabul edilen, sırasıyla 0.959 ve 0.927 ICC değerleri elde edildi.
Sonuç: Bu çalışmanın sınırları dahilinde, King ve ark. indeksi ve Ellis ve Seymour indeksinin, DB'nin şiddetini ölçmek için modifiye Harris ve Ewalt indeksi ve Seymour ve ark. indeksinden daha güvenilir ve uygulanabilir olduğu sonucuna varıldı. Bununla birlikte, bu klinik tablonun erken evrelerini tespit etmek için en yüksek hassasiyete sahip indeksin King ve ark. indeksi olduğu düşünülmektedir.
Anahtar Kelimeler: Dişeti büyümesi, indeks, ölçümler, uyumu.

Abstract

Aim: The aim of this study was to analyze the concordance of four indices measuring gingival overgrowth (GO) and compare their reliability and reproducibility for diagnosing GO and determining the level of its severity.
Materials and Methods: Plaster models and photographic records of 10 patients with generalized inflammatory or drug-induced GO were analyzed. Twelve anterior teeth are required for including patients in this study. Three examiners performed measurements on plaster models for modified Harris and Ewalt index, Seymour et al. index, and King et al. index. Intraoral photographs were used to assess Ellis and Seymour index. Concordance of inter-examiner analysis of the recorded measurements was carried out for each index using intra-class correlation coefficient (ICC) method with a confidence interval of 95%.
Results: Concordance analysis for the Modified Harris and Ewalt index and Seymour et al. index showed ICC values of 0.857 and 0.874 respectively, which both of them describe a good degree of inter-examiner reliability. King et al. index and Ellis and Seymour index showed ICC values of 0.959 and 0.927 respectively, which both of them describe an excellent degree of inter-examiner reliability.
Conclusion: King et al. index and Ellis and Seymour index are considered more reliable and applicable for measuring GO than modified Harris and Ewalt index and Seymour et al. index. However, King et al. index had the greatest sensitivity for detecting early stages of this clinical phenomenon.
Keywords: Gingival overgrowth, index, measurements, concordance.

MARMARA ÜNİVERSİTESİ YAYINEVİ

Diş Hekimliği Fakültesi

SS036

Seramik Materyaller ve Indirekt Resin Kompozitlerin Renk Stabilizasyon ve Boyama Işlemi

Colour Stability of Ceramic Materials and Indirect Resin Composite Using Aging and Staining Process

Mohammed Abdulrahman Badwan, Erkut Kahramanoglu, Yasemin Kulak Özkan

Marmara University, Department of Prosthodontics, Istanbul Turkey

Öz

Amaç: Bu çalışmanın amacı seramik ve indirek kompozit rezin materyallerinin renk stabilitesi açısından incelenmesidir.
Gereç ve Yöntem: E-max, zirkonya ve indirek kompozit rezin materyallerinden 60 (n:20) adet (10 mm çap ve 1 mm kalınlık) disk üretildi. Örneklere termal siklüs cihazı ile (5 °-55 ° C / bekleme süresi: 20 saniye), 10,000 d.ngü yaşlandırma işlemi uygulandı. Yaşlandırma işlemini takiben örnekler 7 gün boyunca boyama çözeltilerinde (kahve ve çay) bekletildi ve spektrofotometre yardımı ile ΔE değerleri belirlendi. İstatistiksel analiz için SPSS programı kullanıldı.
Bulgular: Çalışma sonucunda termal siklüs öncesi ve sonrası değerler arasında istatistiksel olarak anlamlı bir fark bulunmuştur (P <0.05). Materyallerin eğilme dayanımları arasında fark bulunmuştur (P <0.05). Sonuç olarak, materyaller arasında termal siklüs öncesi ve sonrası istatistiksel olarak farklar bulunmuştur. Kahve ve çay solüsyonlarının etkisi değerlendirildiğinde, zirkonya ve kompozit rezin materyalleri arasında istatistiksel olarak anlamlı bir fark gözlenmezken; zirkonya ve e-max ve e-max ve kompozit rezin grupları arasında anlamlı farklar gözlenmiştir.
Sonuç: Bu çalışmada, termal siklüs ve boyama çözeltilerinin 3 materyalin renk stabilitesi üzerinde etkili olduğu sonucuna varıldı. En yüksek renk stabilitesi e-max materyalinde görüldü.

Abstract

Aim: To examine the colour stability of lithium disilicate, Indirect resin composite and Zirconia.
Material and Method: Three groups of 60 samples (n= 20) of E-max, zirconia and indirect resin composite (10mm diameter and 1mm thick). Discs were then fabricated, and aging treatment was afterwards applied to the discs using thermal cycle machine (at 5°C to 55°C/dwell time: 20s), 10,000 cycles. The samples were then emerged in staining solutions for 7 days to determine ΔE using spectrophotometer. Results were analysed using SPPS program.
Results: The study results revealed a difference between before and after thermal cycle (P<0.05). Results revealed a difference between the materials before and after thermal cycle in the majority of the variables (P<0.05). In regard to Staining solutions the results showed a difference between Zirconia and E-max as well as a difference between E-max and Gradia but no difference between Zirconia and Gradia.
Conclusion: In the limitation of the current study it can be concluded that Thermal cycle, and staining solutions had an impact on the colour stability of the three materials. E-max had the highest colour stability.
Keywords: Colour stability measurements, Thermal cycle machine and Staining solution.

MARMARA ÜNİVERSİTESİ YAYINEVİ

Diş Hekimliği Fakültesi

SS037

Atrofik Maksillanın İmplant Üstü Sabit Protez İle Rehabilitasyonu: Vaka Sunumu

Rehabilitation Of Atrophic Maxilla With Implant Supported Fixed Prosthesis: Case Report

Elçin Keskin Özyer[1], Erkut Kahramanoğlu[1], Faysal Uğurlu[2], Yılmaz Umut Aslan[1], Yasemin Özkan[1]

[1]Marmara Üniversitesi, Diş Hekimliği Fakültesi, Protetik Diş Tedavisi Ana Bilim Dalı, İstanbul

[2]Marmara Üniversitesi, Diş Hekimliği Fakültesi, Ağız, Diş ve Çene Cerrahisi Ana Bilim Dalı, İstanbul

Öz

Amaç: Travma, periodontal sorunlar, alveolar bölge patolojileri gibi çeşitli nedenlerle çekilen dişlerin sonucu olarak meydana gelen alveolar kemik kayıpları, protetik tedavi planlamasında güçlüklere neden olabilir. İleri düzeyde çene kemiği atrofisi gözlenen vakalarda implant tedavisi öncesinde augmentasyon işlemleri kaçınılmaz olmaktadır. Bu vaka sunumunun amacı aşırı maksiller alveoler kret kaybı şikayeti olan total protez kullanamayan ve sabit protetik restorasyon isteyen bir hastanın 6 implant (GMI Frontier Implant, Ilerimplant SI, İspanya) destekli sabit protetik restorasyon ile gerçekleştirilen tedavisini sunmaktır.
Gereç ve Yöntem: Marmara Üniversitesi Protetik Diş Tedavisi Anabilim Dalı Kliniği'ne sistemik herhangi rahatsızlığı bulunmayan 55 yaşındaki kadın hasta sabit protez ihtiyacı ile başvurdu. Klinik muayenesinde, maksilladaki dişlerini periodontal problemler sebebiyle çok genç yaşta kaybettiği ve buna bağlı olarak tüm maksillada alveolar kemiğin ileri derecede rezorbe olduğu tespit edildi. Planlanan implant tedavisi öncesi genel anestezi altında iliak kemikten alınan kortikokansellöz kemik grefti ile maksillada alveoler kemik augmentasyonu ve bilateral maksiller sinüs greftleme işlemi eş zamanlı yapıldı. Greft iyileşmesini takiben maksillaya 6 adet kemik içi implant (GMI Frontier Implant, Ilerimplant SI, İspanya) uygulandı. Osseintegrasyon tamamlandıktan sonra maksilladan polivinilsiloksan ölçü maddesi ile multi-estetik abutment (MEA) seviyesinde açık kaşık tekniği kullanılarak ölçüler alındı ve metal-porselen üst yapılarla vidalı sabit protetik restorasyon uygulandı.
Bulgular: Protezin teslimden sonra yapılan erken dönem ve 6. ay klinik ve radyografik kontrollerinde implant bölgesinde ve protetik restorasyonlarda hiçbir komplikasyona rastlanmadı.
Sonuç: İleri düzeyde alveoler kemik atrofisi bulunan vakalarda, implant tedavisi öncesinde kemik augmentasyonu ile yeterli miktarda kemik oluşturulabilmektedir. Bu tür komplike vakalarda vidalı sabit protetik restorasyonların kullanımı estetik, fonksiyonel ve hasta memnuniyeti yüksek sonuçlar sağlamaktadır.
Anahtar Kelimeler: Tam dişsizlik, implant üstü sabit protez, augmentasyon.

Abstract

Aim: The alveolar bone resorption as a result of tooth extraction due to various reasons such as trauma, periodontal problems and alveolar pathologies may cause difficulties in prosthetic treatment planning. In cases with progressive atrophy of the maxilla and the mandibula, augmentation procedures are inevitable before implant treatment. The aim of this case report is to present a fixed prosthetic restoration of 6 implants (GMI Frontier Implant, Ilerimplant SI, Spain) in patient with complaint of excessive maxillary alveolar crest loss and who were unable to treated with a complete denture.
Materials and Methods: A 55-year-old female patient with no systemic disease referred to the Department of Prosthodontics, Marmara University Faculty of Dentistry with the requirement of fixed prosthesis. In her clinical examination, it was determined that she lost her teeth in the maxilla due to periodontal problems at a very young age and consequently, the alveolar bone was highly resorbed in all maxilla. Before planned implant treatment, corticocancellous bone graft

MARMARA ÜNİVERSİTESİ YAYINEVİ

from iliac bone under general anesthesia and alveolar bone augmentation in maxilla and bilateral maxillary sinus grafting were operated simultaneously. Following graft healing, 6 intra-bone implants (GMI Frontier Implant, Ilerimplant SI, Spain) were placed in the maxilla. After completion of the osseintegration, polyvinylsiloxane impression material from maxilla was obtained by using open-tray technique in multi-aesthetic abutment (MEA) level.
Results: No complication was observed in the implant area and prosthetic restorations at the early and 6th months follow-up.
Conclusion: In cases with advanced alveolar bone atrophy, bone augmentation and sufficient amount of bone are provided before implant treatment. The use of screw fixed prosthetic restorations in such complicated cases provides high results in aesthetic, functional and patient satisfaction.
Keywords: Edentoulism, implant supported fixed prosthesis, augmentation.

MARMARA ÜNİVERSİTESİ

MARMARA ÜNİVERSİTESİ YAYINEVİ

Diş Hekimliği Fakültesi

SS038

Çocuklarda Oral Mukozada Kandida Kolonizasyonunun Periodontal Duruma Etkisinin Değerlendirilmesi

Evaluation of Oral Mucosal Candida Colonization and Periodontal Status in Children

Aydın Akçakoca[1], Nil Ceren Mungan[1], Hatice Selin Yıldırım[2], Süleyman Emre Meşeli[3], Süleyman Pelit[4], Ayşe Barış[4], Serap Akyüz[2], Leyla Kuru[1]

[1]Periodontoloji Anabilim Dalı, Diş Hekimliği Fakültesi, Marmara Üniversitesi, İstanbul

[2]Pedodonti Anabilim Dalı, Diş Hekimliği Fakültesi, Marmara Üniversitesi, İstanbul

[3]Periodontoloji Anabilim Dalı, Diş Hekimliği Fakültesi, İstanbul Aydın Üniversitesi, İstanbul

[4]Mikrobiyoloji Anabilim Dalı, Şişli Hamidiye Etfal Eğitim ve Araştırma Hastanesi, İstanbul

Öz

Amaç: Çocuklarda en sık görülen periodontal hastalık plağa bağlı gingivitistir ve birincil etkeni mikrobiyal dental plaktır. Bu çalışmada 8-14 yaş arasındaki sistemik olarak sağlıklı çocuklarda oral mukozada kandida kolonizasyonunun periodontal parametreler ile birlikte değerlendirilerek incelenmesi amaçlandı.
Gereç ve Yöntemler: Çalışma popülasyonunu sistemik olarak sağlıklı 150 çocuk oluşturdu. Periodontal durumun değerlendirilmesi için plak indeks, gingival indeks, community periodontal indeks değerleri kaydedildi. Çocuklardan bukkal bölgeden transport swab ile oral mukoza örnekleri toplanarak saboraud dekstroz agara ekildi ve kandida üremesi incelendi. Üreyen kandida türleri MALDI-TOF sistemi ile tanımlandı.
Bulgular: Çalışmaya dahil edilen çocukların plak indeks, gingival indeks ve community periodontal indeks ortalamaları sırasıyla 0.85±0.51, 0.69±0.69, 0.52±0.52 olarak hesaplandı. Elde edilen swab örneklerindeki kandida üreme oranı %22,7 (n=34) olarak tespit edilirken kandida pozitif çocuklarda en sık karşılaşılan türün %61,0 ile C. albicans olduğu saptandı. Kandida pozitif ve negatif çocuklarda periodontal parametrelerin benzer olduğu görüldü (p>0,05).
Sonuç: Çocuklarda swab örneklerinde en sık karşılaşılan mantar türünün C. albicans olduğu tespit edildi. Oral mukozadaki kandida kolonizasyonunun sistemik olarak sağlıklı çocuklarda plak indeks, gingival indeks, community periodontal indeks değerleri üzerine veya periodontal hastalık oluşumunda etkili olmadığı düşünülmektedir.
Anahtar Kelimeler: Çocuk, gingivitis, kandida

Abstract

Aim: The most common periodontal disease in children is plaque-induced gingivitis with its primary cause microbial dental plaque. The aim of this study is to evaluate oral mucosal candida colonization and periodontal parameters in children aged between 8 and 14 years old.
Material and Methods: A total of 150 systemically healthy children were included in this study population. Plaque index, gingival index, community periodontal index were recorded for evaluation of periodontal status. Swab samples were collected from the buccal mucosal region, transported to the saboraud dextrose agar and examined for candida growth. Candida species were futher identified by MALDI-TOF system.
Results: Mean values of plaque, gingival and community periodontal indices of the children were 0.85±0.51, 0.69±0.69, 0.52±0.52, respectively. Candida breeding rate in swab specimens was 22,7% (n=34) in the study population, while C. albicans was the most commonly encountered species in the candida-positive children with an incidence of 61,0%. Plaque, gingival and community periodontal indices were observed to be similar in both candida-positive and – negative children (p>0.05).
Conclusion: In conclusion, the most common fungal species in the oral cavity of children was detected as C. albicans. In addition, periodontal parameters are not affected by candida colonization in systemically healthy children.
Keywords: Child, gingivitis, candida

MARMARA ÜNİVERSİTESİ YAYINEVİ

Diş Hekimliği Fakültesi

SS039

Sınıf V Kavitelerde Heavy-Flow Kompozit Uygulamalarının Mikrosızıntı Üzerine Etkisi

Effect of Microleakage in Heavy-flow Composite Restored Class-V Cavities

Bilge Tarçın, Elif Alkan, Ayşe Aslı Şenol, Seda Özmen, Bora Korkut, Pınar Yılmaz Atalı

Marmara Üniversitesi Diş Hekimliği Fakültesi, Restoratif Diş Tedavisi Anabilim Dalı, İstanbul

Öz

Amaç: Bu çalışmanın amacı gingival kenar lokasyonunun heavy-flow kompozitlerle restore edilen sınıf V kavitelerdeki mikrosızıntı düzeyleri üzerine etkisinin karşılaştırılmasıdır.
Yöntem: 40 adet çekilmiş çürüksüz büyük azı dişine 80 adet standart sınıf V kavite açılmıştır. Kavitelerin gingival sınırları bukkal yüzde mine seviyesinde, lingual yüzde sement seviyesinde sonlanacak şekilde hazırlanarak dişler rastgele 4 gruba ayrılmıştır. Hazırlanan sınıf V kaviteler Estelite Universal Flow Super Low (Tokuyama), GrandioSo Heavy Flow (Voco), G-Aenial Universal Flo (GC) ve Beautifil Flow Plus F00 (Shofu) kullanılarak kendi adeziv sistemleri ile üretici talimatları doğrultusunda restore edilmiştir. Elipar (3M) LED ışık cihazı ile 20 sn polimerizasyonun ardından restorasyonların bitim ve cila işlemleri Enhance-Pogo (Dentsply) ile yapılmıştır. Örnekler 24 saat 37°C distile suda bekletilip termal siklus işlemine tabi tutulduktan sonra (1000 kez, 5-55°C), %0.02'lik Rodamin-B solüsyonunda 24 saat bekletilmiştir. Restorasyonlardan bukkolingual yönde dikey kesitler alınarak kenar sızıntısı [okluzal kenar sızıntı değeri (OSD), gingival kenar sızıntı değeri (GSD)] yönünden stereomikroskopta (Leica M27.5) x40 büyütmede incelenerek skorlama yapılmıştır. Elde edilen veriler Wilcoxon testi ve Mann Whitney U testi kullanılarak anlamlılık $p<0,05$ düzeyinde istatistiksel olarak değerlendirilmiştir.
Bulgular: G-Aenial Universal Flo, Palfique Universal Flow Super Low ve Beautifil Flow Plus F00 heavy-flow kompozitlerde kavite gingival kenar lokasyonunun mine veya sement dokusunda olması OSD ve GSD değerleri açısından anlamlı fark oluşturmamıştır ($p>0,05$). GrandioSo Heavy Flow ile restore edilen sınıf V kavitelerde, gingival kenarın mine veya sement dokusunda lokalizasyonu açısından mikrosızıntı değerleri arasında anlamlı fark bulunmazken ($p>0,05$); GSD değerleri OSD değerlerinden anlamlı derecede yüksektir ($p<0,05$).
Sonuç: Elde edilen bulgulara dayanarak, heavy-flow kompozitlerle restore edilen sınıf V kavitelerde gingival kenar lokasyonunun mine ya da sement dokusunda olması mikrosızıntı üzerine etkili değildir.
Anahtar Kelimeler: Heavy-flow, Kompozit, Mikrosızıntı

Abstract

Aim: The purpose of this study was to evaluate the effect of gingival margin location on micro-leakage in class V cavities restored with different heavy-flow composite materials.
Methods: 80 standard class V cavities were prepared in 40 freshly extracted human molar teeth. The gingival margins of the cavities were located in the enamel on buccal, and in the cementum on lingual surfaces. The teeth were randomly assigned into 4 groups (n=20). The cavities were restored using Palfique Universal Flow Super Low (Tokuyama), GrandioSo Heavy Flow (Voco), G-Aenial Universal Flo (GC), and Beautifil Flow Plus F00 (Shofu) according to the manufacturers' instructions with their adhesive systems. After polymerization with Elipar (3M) LED curing unit for 20 sec, finishing and polishing procedures of restorations were performed using Enhance-Pogo (Dentsply). The samples were kept in 37°C distilled water for 24 hours, thermocycled (1000 cycles, 5-55°C), and immersed in 0.02% Rhodamine-B solution for 24 hours. Following separation longitudinally in buccolingual direction, occlusal margin microleakage (OMM) and gingival margin microleakage (GMM) were scored under x40 magnification using a stereomicroscope (Leica M27.5). Data were statistically analysed using Wilcoxon and Mann Whitney U tests with the significance level set at $p<0.05$.

MARMARA ÜNİVERSİTESİ YAYINEVİ
Diş Hekimliği Fakültesi

Results: No statistically significant difference was observed in OMM and GMM values regarding gingival margin location in G-Aenial Universal Flo, Palfique Universal Flow Super Low and Beautifil Flow Plus F00 heavy-flow composite restored cavities ($p>0.05$). Similarly, in the cavities restored with GrandioSo Heavy Flow gingival margin location was shown to have no significant effect on microleakage values ($p>0.05$), however GMM values in this group were significantly higher compared to OMM values ($p<0.05$).
Conclusion: Based on these findings, the gingival margin location, in enamel and/or cementum, is not effective on microleakage in class V cavities restored with heavy-flow composites.
Keywords: Heavy-flow, Composite, Microleakage

MARMARA ÜNİVERSİTESİ

MARMARA ÜNİVERSİTESİ YAYINEVİ

Diş Hekimliği Fakültesi

SS040

Büyükazı-Keser Hipomineralizasyonunda Selektif Çürük Doku Uzaklaştırılması Sırasında Davranış Değerlendirilmesi

Behaviour Assesment During Selective Carious Tissue Removal in Molar – Incisor Hypomineralization

Cansu Çalışkan, Berkant Sezer, Nihan Tuğcu, Başak Durmuş, Betül Kargül

Pedodonti Anabilim Dalı, Diş Hekimliği Fakültesi, Marmara Üniversitesi, İstanbul, Türkiye

Öz

Amaç: Çocuklarda, diş hekimi kaygısı ve tedavi korkusu, yıllarca tedavinin ve idamesinin kalitesini etkileyebilecek bir sorun olarak kabul edilmiştir.Büyük azı-keser hipomineralizasyonu (BAKH) bulunan çocuklarda çürük temizlenmesi esnasında davranışlarını uygun şekilde değerlendirebileceğimiz ölçek bulunmamaktadır. Houpt skalası, çocukların tedavi süresince davranışlarını kolayca göstermektedir. Çalışmamızda amacımız Selektif çürük doku uzaklaştırılması sırasında BAKH sahip çocuklarda davranış değerlendirmesi yapmaktır.
Yöntem: 63 çocukta 134 sayıda şiddetli BAKH sahip azı dişinde çürük selektif yöntemle uzaklaştırılarak restorasyonlar yapılmıştır. Bu prosedür sırasında çocuğun davranışsal durumu Houpt davranış skorlama skalasıyla değerlendirilmiştir (tedavi sırasında ağlama ve tedavide işbirliği kategorilerinde)
Bulgular: Houpt skalasında genel davranış değerlendirilmesi ortalama skoru 5,16(±1,03)olarak bulunmuştur. En fazla gözlemlenen ağlama skoru (4)'Ağlama yok' iken (%68), hareket kategorisinde (3) 'Hareket yok' skorudur (%60).
Sonuç: Çocukların davranışlarının doğru şekilde değerlendirilmesi diş hekiminin gerekli tedavi planını en uygun şekilde yürütmesine yardımcı olur. Dental tedavi sırasındaki BAKH'lu çocukların endişeli davranışları, dental anksiyeteleriyle çok fazla ilişkili olmadığı belirlenmiştir. Houpt Scale, bir hastanın belirli tedavi prosedürlerine verdiği yanıtı puanlamak için kullanılırsa güvenilir bir araçtır.
Anahtar Kelimeler:Büyükazı Keser Hipomineralizasyonu, davranış tipi, Houpt skalası

Abstract

Aim: In children, dental anxiety and fear of dental treatment have been recognized as a source of problems in patient management for many years, which can affect the quality of care. There is no information regarding the ability of observational scales to properly assess the behaviour of children with molar incisor hypomineralization (MIH) during caries removal. The Houpt categories can easily demonstrate children's behavior during procedures.
The aim of this study was to assess the behavior of children during selective carious tissue removal without any local anesthetics in children with MIH.
Method: The carious tissue was removed selectively, depending on 63 children with severe MIH. The completion of treatment was assessed by Houpt Scale, behaviour assessment was done as categorical rating scale during cavity preperation in three categories (crying, movement, overall behaviour).
Results: The mean score of Houpt scale for overall behaviour was 5,16(±1,03). Mostly recorded rating score in crying category was 'No crying' (4) (68%) and 'No movement' (4) (60%) in movement category . 'Excellent, no crying or movement' (6) (47%) was mostly recorded in overall behaviour category.
Conclusion: Proper assessment of children's behavior helps the dentist to execute a required treatment plan in the most appropriate manner. The anxious behaviour during actual restorative dental treatment is not so much related to their dental anxiety in children with MIH. The Houpt Scale is a reliable tool if used to score a patient's response to specific items of treatment, such as cavity preperation.
Keywords: Molar-Incisor Hypomineralisation, behaviour, Houpt scale

MARMARA ÜNİVERSİTESİ YAYINEVİ

Diş Hekimliği Fakültesi

SS041

Bulkfill Kompozitlerde Renklendirme Sonrası Ev Tipi Beyazlatmanın Renk Değişimi Üzerine Etkisi

Color Recovery Effect of Home-bleaching Agent on Discolored Bulkfill Composites

Bilge Tarçın, Büşra Karabulut, Ezgi Günsel, Pınar Yılmaz Atalı, Cafer Türkmen

Marmara Üniversitesi Dişhekimliği Fakültesi Restoratif Diş Tedavisi Anabilim Dalı, İstanbul

Öz

Amaç: Bu çalışmanın amacı, kahvede renklendirilen farklı matriks yapıdaki bulkfill kompozitlerin %16'lık karbamid peroksit (KP) içerikli ev tipi beyazlatma ajanı uygulamasını takiben renk değişiminin incelenmesidir.
Yöntem: Metakrilat (GrandioSO X-tra Bulk, Voco; Tetric-N Ceram Bulk, Ivoclar Vivadent; SonicFil 2 Bulk Kerr), Ormoser (Admira Fusion Xtra Bulk, Voco) ve Giomer (Beautifil-Bulk, Shofu) bazlı olmak üzere 5 farklı kompozitten 10x2 mm boyutlarında 100 adet disk şeklinde örnek hazırlanmıştır. Silikon kalıp içerisine yerleştirilen kompozit rezinler her iki taraftan şeffaf bant ile kapatılarak parmak basıncı altında LED polimerizasyon cihazı (Valo, Ultradent) ile 20 sn süreyle polimerize edilmiştir. Örnekler, Sof-lex disklerle (3M Espe) cilalanıp spektrofotometre (Vita Easyshade V) ile renk ölçümü yapıldıktan sonra, deney ve kontrol olmak üzere rastgele iki gruba ayrılmıştır (n=50). Kontrol grubu örnekleri distile suda, deney grubu örnekleri ise kahvede (5 ml, Nescafe Gold, Nescafe) 7 gün bekletilerek renk ölçümleri yapıldıktan sonra tüm örneklere 7 gün süre ile ev tipi beyazlatma ajanı (Opalescence %16 KP, Ultradent) uygulanmıştır. Her iki grup örneklerine cila yapılmasını takiben renk ölçüm işlemi tekrarlanmıştır. Tüm renk ölçümleri gri zemin üzerinde CIE (L*a*b*) değerlerine göre gerçekleştirilmiş olup başlangıç, renklendirme ve beyazlatma sonrası ΔE değerleri hesaplanmıştır. Elde edilen veriler iki yönlü varyans analizi ve Tukey HSd testleri ile anlamlılık $p<0,05$ düzeyinde istatistiksel olarak değerlendirilmiştir.
Bulgular: Kahvede renklendirilen tüm kompozit örneklerde klinik olarak fark edilebilir seviyede renk değişimi görülmüştür (ΔE≥3,3). GrandioSO Bulkfill kompozitte en yüksek ΔE değerleri saptanırken diğer kompozitlerin ΔE değerleri arasında anlamlı fark tespit edilememiştir ($p>0,05$). Tüm kompozitlerde kahve ile renklendirmeyi takiben beyazlatma ajanı uygulandığında renk değişimi gözlenmiş olup en yüksek renk değişimi GrandioSO Bulkfill örneklerde tespit edilmiştir. Beyazlatma sonrası ΔE değerleri incelendiğinde, kahve ile renklendirme yapılan örneklerdeki renk değişiminin distile suda bekletilen örneklerden daha az olduğu gözlenmiştir.
Sonuç: Renklendirme potansiyeli yüksek olan kahve ile renklenen bulkfill kompozitlerde ev tipi beyazlatma uygulaması sonucunda rengin geri dönüşümü tamamen mümkün olmamaktadır.
Anahtar Kelimeler: Bulkfill kompozit, ev tipi beyazlatma, renklendirme, renk stabilitesi

Abstract

Aim: The aim of this study was to investigate the color recovery effect of a 16% carbamide peroxide (CP) containing home bleaching agent on coffee discolored bulkfill composites of different matrix structures.
Methods: 100 disc-shaped (10x2 mm) composite samples using methacrylate (GrandioSO X-tra Bulk, Voco; Tetric-N Ceram Bulk, Ivoclar Vivadent; SonicFil 2 Bulk, Kerr), Ormocer (Admira Fusion Xtra Bulk, Voco), and Giomer (Beautifil-Bulk, Shofu) based 5 different bulkfill composite materials were prepared using silicon molds. All samples were light cured (Valo, Ultradent) for 20 sec using mylar strips under finger pressure. Following polishing procedure using Sof-lex discs (3M Espe) and color measurement with spectrophotometer (Vita Easyshade V), the samples were randomly divided into two groups (n=50). After control samples were immersed in distilled water, whereas samples in the experimental group were immersed in coffee (5 ml, Nescafe Gold, Nescafe) for 7 days, color measurements were repeated. Then

MARMARA ÜNİVERSİTESİ YAYINEVİ

home-bleaching agent (Opalescence 16% CP, Ultradent) was applied to all samples in both groups for a time equivalent to 7 days of use and color measurements were performed again. All color measurements were performed against a grey background according to CIE (L*a*b*) coordinates and baseline, after staining, and after bleaching ΔE values were calculated. Data were analysed using two-way analysis of variance and Tukey HSD tests with the significance level set at $p<0.05$.

Results: Clinically noticeable color change was observed in all coffee discolored samples (ΔE≥3,3).The highest ΔE values were calculated for GrandioSO Bulkfill composite, however no statistically significant difference was found between the ΔE values of other composites ($p>0.05$). Color recovery was detected in all coffee discolored composites following application of bleaching agent and the highest color change was seen in GrandioSO Bulkfill samples. The color recovery in the coffee discolored samples was found to be less than the samples kept in distilled water in regard to ΔE values.

Conclusion: Application of the 16% CP containing home-bleaching agent on bulkfill composites discolored in coffee, with a high discoloring potential, did not result in completely removal of the stain.

Keywords: Bulkfill composite, home bleaching, discoloration, color stability

MARMARA ÜNİVERSİTESİ

MARMARA ÜNİVERSİTESİ YAYINEVİ

Diş Hekimliği Fakültesi

SS042

6-15 Yaş Arasındaki Bir Grup Hasta Popülasyonunda Maksiller Sinüs Hacminin Volumetrik Değerlendirilmesi

Volumetric Analysis of Maxillary Sinus in a 6-15-Year-Old Subpopulation

Asel Usdat[1], Figen Eren Giray[2], Sebnem Ercalık Yalcinkaya[1]

[1] Marmara Üniversitesi Diş Hekimliği Fakültesi Ağız Diş ve Çene Radyolojisi Anabilim Dalı, İstanbul

[2] Marmara Üniversitesi Diş Hekimliği Fakültesi Pedodonti Anabilim Dalı, İstanbul

Öz

Giriş ve Amaç: Maksiller sinüs (MS) gelişimi iki fazda gerçekleşir. İlk gelişimi 3 yaşında, ikincisi ise kalıcı dişlerin ortaya çıkması ile ilişkili olarak 7-18 yaşları arasında tamamlanır. MS hacim ölçümü ile ilgili çalışmaların olduğu literatürlerde, bir fikir birliği olmadığı görülmektedir; Bu çalışmada, bir grup pediatrik alt popülasyonda, MS hacminin retrospektif olarak ölçüm ve değerlendirilmesi amaçlanmıştır.
Gereç ve Yöntem: Çalışma Marmara Üniversitesi Diş Hekimliği Fakültesi Klinik Araştırmalar Etik Kurulu tarafından onaylanmıştır. Pediatrik hastaların tıbbi ve dental öyküsü Fakülte veri tabanından alınmıştır. Sistemik hastalığı ve hareket artefaktı olmayan 120 pediatrik hastanın Konik Işınlı Bilgisayarlı Tomografi (KIBT) görüntüsü (Planmeca Romexis®, 3D Mid Planmeca Oy, Helsinki, Finlandiya) Ağız, Diş ve Çene Radyolojisi Anabilim Dalı arşivinden seçilmiştir. Uygun görülen toplam 50 KIBT görüntü DICOM (Tıpta Dijital Görüntüleme ve İletişim) formatında kaydedilmiş ve 3D Doktor yazılımı (Able Software Corp., Lexington, MA, ABD) kullanılarak her maksiller sinüs için hacimler ölçülmüştür. Veriler, betimsel istatistiksel analizde (T testi ve ki-kare testi) değerlendirilmiş. (IBM SPSS Statistics 22.5, Türkiye). P <0.05 istatistiksel olarak anlamlı kabul edilmiştir.
Bulgular: 50 pediatrik hastanın KIBT görüntüsünde yapılan çalışmada yaş ortalaması 10,44 ± 1,98, MS hacmi 22,31 ± 7,18 cm3 olarak hesaplanmıştır. Hastalar yaşlarına göre iki gruba ayrıldığında, 6-11 (n = 36) ve 12-15 (n = 14) MS hacimleri arasında istatistiksel olarak anlamlı bir fark kaydedilmiştir. (p <0.005).
Sonuç: Çalışmanın sonuçları bir grup pediatrik hastayı değerlendirerek elde edilmiş ve önceki çalışmalarla benzer sonuçlar elde edilmiştir. MS'in pnomatizasyonunun ve özelliklerinin ayrıntılı değerlendirilmeis için daha büyük ve spesifik hasta grupları ile ieri çalışmalara ihtiyaç vardır.
Anahtar Kelimeler: KIBT, Maksiller Sinüs, Hacim

Abstract

Background and Objective: The development of maxillary sinus (MS) is biphasic. Its first development is completed at the age of 3 and the second and main development is completed between the ages of 7–18 in connection with the emergence of permanent teeth. The literature shows a lack of consensus in studies measuring the volume; therefore the aim of this study was to analyze the volume of MS in a group of pediatric subpopulation retrospectively.
Materials and Methods: The study was approved by the Marmara University Faculty of Dentistry Clinical Research Ethics Committee. The medical and dental history of pediatric patients were obtained from the database of the Faculty. A total of 120 CBCT images (Planmeca Romexis®, 3D Mid Planmeca Oy, Helsinki, Finland) of pediatric patients with no systemic diseases or motion artifacts were chosen from the archive of Department of Dentomaxillofacial Radiology. A total of 50 CBCT images deemed suitable were saved in DICOM (Digital Imaging and Communications in Medicine) format, and the volumes were calculated for each maxillary sinus using the 3D Doctor software (Able Software Corp., Lexington, MA, USA). Data were evaluated by descriptive statistical analysis paired t test and chi-square test by (IBM SPSS Statistics 22.5, Turkey). P<0.05 was statistically significant.
Results: The mean age of the group was 10,44 ± 1,98 MS volume of 50 pediatric patients was determined as 22,31 ± 7,18 cm3. A statistically significant difference was recorded between MS volumes when the patients were divided into two groups according to their ages; i.e., 6-11 (n=36) and 12-15 (n=14) – year-old (p <0.005).
Conclusion: The results of the study were obtained by evaluating a group of pediatric patients and found in accordance with previous studies. Further studies in larger and specific patient groups are needed to fullfill the characteristics of pnomatisation of MS.
Keywords: CBCT, Maxillary Sinus, Volume

MARMARA ÜNİVERSİTESİ YAYINEVİ

Diş Hekimliği Fakültesi

SS043

Çoklu Diş Eksikliği Olan Hastanın Multidisipliner Yaklaşımla Protetik Rehabilitasyonu: Vaka Sunumu

Protetic Rehabilitation Of A Hipodontia Patient With Multidisciplinary Approach: Case Report

Mehmet Anıl Tütüncüler[1], Ceren Küçük[1], Thomas Tasios[2], Yaşar Özkan[3], Yasemin Özkan[1]

[1]Marmara Üniversitesi, Diş Hekimliği Fakültesi, Protetik Diş Tedavisi Anabilim Dalı, İstanbul, Türkiye

[2]Özel Muayenehane, Hengelo, Hollanda

[3]Marmara Üniversitesi, Diş Hekimliği Fakültesi, Ağız ve Çene Cerrahisi Anabilim Dalı, İstanbul, Türkiye

Öz

Amaç: Konjenital olarak bir dişin eksik olması süt dişlerinde veya daimi dişlerde hem genetik hem de çevresel etkenlere bağlı olarak diş germinin oluşmaması anlamına gelmektedir. Bu durumlarda erken tedavi planı ile hasta en uygun ve en doğru tedavi ile rehabilite edilebilir. Bu vaka sunumunun amacı çoklu diş eksikliği olan (hipodonti) hastada mevcut dişlere zarar verilmeden ortodontik ve cerrahi yaklaşımlarla yapılan sabit protetik tedavisini sunmaktır.
Gereç ve Yöntem: Marmara Üniversitesi Diş Hekimliği'ne sistemik herhangi bir rahatsızlığı bulunmayan 15 yaşındaki kadın hasta diş eksikliği şikayetiyle başvurdu. Ark üzerinde bulunan süt dişlerinin çekimi yapıldıktan sonra Ortodonti Kliniğinde ark düzenini sağlamak ve yapılacak sabit restorasyonlara yer sağlamak için çıkartılabilir TPA apereyi ile üst molarlardaki rotasyonlar düzeltildi. Dişler ark üzerinde doğru konumlara getirildikten sonra anterior ısırma plağı ile kombine edilen nance apereyi kullanılarak hem ankraj sağlandı, hem de karşıt arktaki dişlerin ekstrüzyonunu engellenip, implant üstü sabit restorasyon planlanan bölgelerde, kron boyu için yeterli yükseklik korunmuş oldu. Ortodontik tedaviler bittikten sonra Ağız Diş ve Çene Cerrahisi Kliniğinde maksillaya dört adet mandibulaya beş adet toplam dokuz adet implant (BioHorizon, Birmingham, AL) uygulandı. Osteointegrasyon tamamlandıktan sonra polivinilsiloksan ölçü materyali ile açık kaşık tekniği kullanılarak ölçüler alındı ve zirkonyum sabit protetik restorasyonlar uygulandı.
Bulgular: 5 yıllık klinik ve radyografik kontrolde implantlar ve protetik restorasyonlar değerlendirildi.
Sonuç: Çoklu diş yetersizliği olan vakalarda multidisipliner yaklaşım ile konservatif, estetik, ve hasta memnuniyeti açısından tatmin edici sonuçlar elde edilebilir.
Anahtar Kelimeler: Hipodonti, implant, multidisipliner.

Abstract

Objective: A congenital deficiency means the absence of tooth due to both genetic and environmental factors in the primary teeth or permanent teeth. In these cases with the early treatment plan, the patient can be rehabilitated with the most appropriate and correct treatment. The aim of this case report is to present a fixed prosthetic treatment with orthodontic and surgical approaches without damaging the existing teeth in the patient with multiple tooth deficiency (hypodontics).
Materials and methods: A 15-year-old female patient who did not have any systemic disease consult our clinic with a complaint of tooth deficiency. After the extraction of the primary teeth on the arch, orthodontist derotated the upper molars with a removable TPA in order to align the dental arches and to provide the spaces for the fixed restorations. After the teeth alignment a Nance applience combined with anterior bite plane were used for anchoring and preserving the crowns lengths by preventing the extrusion of teeth. After the orthodontic treatment were completed, a total of nine implants (BioHorizon, Birmingham, AL) were applied to the oral cavity. Four of them applied to maxilla and five of them applied to mandibula. After the completion of osteointegration, impressions were obtained using the open tray technique with polyvinylsiloxane material and zirconium ceramic fixed prosthetic restorations were applied.
Results: At the 5-year clinical and radiographic follow up, the implant site and prosthetic restorations were evaluated.
Conclusion: In cases with multiple tooth deficiency, the multidisciplinary approach provides conservative treatment options with satisfactory aesthetic and functional results.
Keywords: Hypodontia, implant, multidisciplinary.

MARMARA ÜNİVERSİTESİ YAYINEVİ

Diş Hekimliği Fakültesi

SS044

Odontoma: Vaka Serisi

Odontomas: Case Series

Nuran Bayramov[1], Asel Üstad[1], Fatma Nihan Aksakall[3], Vakur Olgaç[3], Emrah Canbazoğlu[2], Şebnem Erçalık Yalçınkaya[1]

[1]Marmara Üniversitesi Diş Hekimliği Fakültesi Ağız Diş ve Çene Radyolojisi Anabilim Dalı, İstanbul.

[2]Marmara Üniversitesi Diş Hekimliği Fakültesi Ağız Diş ve Çene Cerrahisi Anabilim Dalı, İstanbul

[3]İstanbul Üniversitesi Onkoloji Enstitüsü Tümör Patolojisi Bilim Dalı, İstanbul

Öz

Odontoma epitelyal ve mezenşimal dokuları içeren çene kemiği hamartomudur. Lezyonların çoğu asemptomatik olup rutin radyolojik incelemelerde rastlantı bulgusu olarak farkedilirler. Dünya Sağlık Örgütü'nün 2005 yılı sınıflamasında iki çeşit odontoma tanımlanmıştır: (1) Ufak, radyoopak diş benzeri yapılar içeren uniloküler lezyonlar olarak görülen kompaund odontomalar ve (2)Sert ve yumuşak diş dokularından düzensiz kitle şeklinde oluşmuş kompleks odontomalar. Kompaund odontomalar kompleks olanlara göre iki kat daha fazla görülme sıklığına sahiptir. Yavaş büyüyen, agresif olmayan davranış karakterindedirler. Bu vaka serisinde beş odontoma vakası radyolojik, klinik ve histopatolojik özellikleriyle sunulmuştur. Tedavi yöntemi olarak cerrahi işlem uygulanmıştır. Cerrahi işlem sırasında komşu dişlere ve çocuklarda daimi diş germlerine zarar verilmemesi oldukça önemlidir. İşlem sonrasında opere edilen bölgede daimi dentisyonun değerlendirilmesi için de takip önemlidir. Odontomaların tanısı radyolojik olarak kolaylıkla konulabilmesine rağmen yine de lezyonun kesin tanısı için histopatolojik değerlendirmeye gereksinim vardır.

Abstract

Odontomas are the hamartomas of the jaws involving both epithelial and mesenchymal tissues. Most of these lesions are asymptomatic and are often detected on routine X-ray examinations. 2005 classification of the World Health Organization acknowledged two types of odontomas: (1) compound odontomas which are usually unilocular lesions containing multiple radiopaque, miniature tooth-like structures known as denticles; and (2) complex odontomas which consist of an irregular mass of hard and soft dental tissues. Compound odontomas are approximately twice as common as complex odontomas. They are characterized by their slow growth and non-aggressive behavior. In this case series, five odontoma cases were presented with radiological, clinical and histopathological aspects. Surgical removal is considered as the treatment of choice. It is of great importance not to harm adjacent teeth and permanent germs in children during the surgery. Follow-up is essential for evaluation of further development of the permanent dentition at the removal location. Although the diagnosis of odontomas may easily be made by radiographic examination, a histopathological examination is still needed for the definite diagnosis of the removed lesion.

MARMARA ÜNİVERSİTESİ YAYINEVİ

Diş Hekimliği Fakültesi

SS045

Mısır Şurubu ve Şekerin Çok Sayıda Alımının pH Üzerindeki Etkisi: Pilot Çalışma

The Effect of Corn-syrup and Sugar Multiple Uptakes on pH: A Pilot Study

Gülçin Bilgin Göçmen[1], Funda Yanıkoğlu[1], Dilek Tağtekin1, Can Ilgın2

[1] Marmara Üniversitesi, Diş Hekimliği Fakültesi, Restoratif Diş Tedavisi Anabilim Dalı, İstanbul, Türkiye

[2] Marmara Üniversitesi, Tıp Fakültesi, Halk Sağlığı Anabilim Dalı, İstanbul, Türkiye

Öz

Amaç: Kristalize şeker solüsyonu (%10, pH 5.0) ve mısır nişastasından yapılmış glikoz şurubu (%10, pH 5.5) ile çalkalama yapılamasından sonra oluşan asit atağının, sağlıklı bireylerin tükürük ve aproksimal dental biyofilm pH değerleri üzerindeki etkisini incelemektir.
Gereç ve Yöntem: Bu çalışmada DMFT≤3 olan on yetişkin kadın birey (ortalama 27.1 yaş) yer almıştır. İnterproksimal plak ve uyarılmamış tükürük pH değerleri strip metodu kullanılarak çalkalama öncesi ve 1ml %10 kristalize şeker (KS) ya da mısır nişastasından yapılmış glikoz şurubu (MS) kullanılarak 1 dakika süre ile çalkalandıktan sonra günde 3 kez (sabah, kahvaltı ve öğle yemeğinden sonra) çalkalama öncesi ve 5.-10.-15.-20 ve 30. dakikalarda farklı günlerde ölçülmüştür. İstatistiksel analizler Wilcoxon signed rank ve Friedman testleri kullanılarak yapılmıştır.
Bulgular: 1. çalkalamadan sonra MS grubu KS grubuna oranla pH değerlerini daha fazla düşürmüştür; maksiller aproksimal alanda 20. dakikada, hem mandibular proksimal alanda hem de tükürükte 30. dakikada etkili bulunmuştur ($p<0.05$). Buna karşılık 2. çalkalamada gözlemlenen tek fark tükürük pH değerlerinde 15. dakikada tespit edilmiştir ($p<0.05$). 3. çalkalamadan sonra ise gruplar arasında anlamlı bir fark bulunamamıştır ($p>0.05$). MS grubunda tüm alanlarda ve tüm asit ataklarında pH değerlerinde düşüş gözlemlenirken ($p<0.05$) KS grubunda tükürük pH değerlerinde aynı durum söz konusu iken plak pH değerlerinde sadece 3. çalkalamadan sonra düşüş gözlemlenmiştir ($p<0.05$).
Sonuç: Her iki solüsyonun çok sayıda alımının tükürük ve plak pH üzerinde aynı etkiye sahiptir. Buna karşılık, mısır nişastasından yapılmış glikoz şurubu ile çalkalama, tükürük ve plak asiditesi üzerinde en etkili sonuçlara sahiptir. Kristalize şeker tükürük pH değerlerini etkilemesine rağmen sadece çok sayıda alınması plak pH değerlerini anlamlı derecede etkilemektedir.
Anahtar Kelimeler: Kristalize şeker, mısır şurubu, pH, strip metodu

Abstract

Objective: To evaluate pH in the approximal dental biofilm and saliva after acid formation from multiple uptakes of crystalized sugar solution (10%, pH 5.0) and glucose syrup made from cornstarch (10%, pH 5.5) in healthy individuals.
Material and Methods: Ten female adults (mean 27.1 years) with DMFT≤3 participated. Interproximal plaque pH and unstimulated saliva pH was measured using the strip method before and 5-10-15-20 and 30 min (final pH) after distribution of a 1-min rinse with 10 ml of 10% crystalized sugar (CS) or glucose syrup (GS) three times daily (early in the morning, after breakfast and lunch) on different days. Statistical analysis was done using Wilcoxon signed-rank and Friedman tests.
Results: After 1.uptake of GS caused more decrease on pH than CS at maxillary aproximal area up to 20 min and both at mandibular aproximal area and saliva up to 30 min ($p<0.05$). However, after 2.uptake the only difference was observed in saliva up to 15 min ($p<0.05$), after 3.uptake there were no significant differences between the groups ($p>0.05$). In GS group, all acid adaptations resulted in lowering of both plaque and saliva pH values ($p<0.05$). In the CS group, although saliva pH decreased after all sugar challenges, the plaque pH decreased only after 3.uptake ($p<0.05$).
Conclusion: Multiple uptakes of both solutions have the same effect on pH. However, rinsing with glucose syrup made of cornstarch had the most pronounced effect resulting in increased plaque and saliva acidogenicity. Crystalized sugar effects the saliva pH but only multiple uptakes of it effect the plaque pH significantly.
Keywords: Corn syrup, crystalized sugar, pH, strip method

MARMARA ÜNİVERSİTESİ YAYINEVİ

Diş Hekimliği Fakültesi

SS046

Monolitik Zirkonyum Materyali ile Üretilen Kuronların İç Uyumunun Değerlendirilmesi: In vitro Pilot Çalışma

Evaluation of Internal Adaptation of Crowns Fabricated with a Monolithic Zirconia Material: An In Vitro Pilot Study

Rim Temizkan[1], Ceren Küçük[1], Erkut Kahramanoğlu[1], Buket Evren[1], Yasemin Özkan[1]

[1]Marmara Üniversitesi, Diş Hekimliği Fakültesi, Protetik Diş Tedavisi Anabilim Dalı, İstanbul

Öz

Amaç: GC initial monolitik zirkonyum materyali ile üretilen kuronların iç uyumunun silikon replika tekniği kullanılarak değerlendirilmesi
Gereç ve yöntemler: Bu çalışma için16 adet çekilmiş molar diş seçildi ve temizlendi. Çekilmiş dişlerin preparasyonları aksiyal redüksiyon 1.5mm, oklüzal redüksiyon 1.5-2 mm (anatomik olarak şekillendirilmiş) olarak şekilde yapıldı. Peparasyonları takiben tüm dişlerin alçı modelleri elde edildi ve alçı modeller Sirona inEos X5 kullanılarak tarandı. Zirkonyum kuronlar GC initial bloklar (GC Initial®, GC America Inc.) kullanılarak Cerec inLab MC X5 sisteminde tasarlanıp üretildi. Silikon replika tekniği iç adaptasyon ölçmek için kullanıldı. Her replika mezio-distal ve buko-lingual olarak kesildi. Kesitlerin .l.ümü her bir örnek için yirmi ayrı noktadan ışık mikroskopu ile yapıldı.
Bulgular: Bu pilot çalışmada monolitik zirkonyum kuron restorasyonlarının ortalama marjinal , aksiyal ve okluzal iç uyum değerleri incelendi.
Sonuç: Bu in vitro pilot çalışmanın sınırlamaları dahilinde, GC initial monolitik zirkonyum kuron restorasyonları klinik olarak kabul edilebilir iç adaptasyon değerleri göstermiştir.
Anahtar Kelimeler: Zirkonyum, iç uyum, silikon replika

Abstract

Aim: The aim of this study is to evaluate the internal adaptation of crowns fabricated with CADCAM monolithic zirconia material (GC Initial®, GC America Inc.) using silicone replica technique.
Materials and Methods: Sixteen extracted human molars were selected for this study. Tooth preparation was performed according to the following standardization: axial reduction: 1.5 mm; occlusal reduction: 1.5-2 mm (anatomically shaped); total occlusal convergence angle: 6 °. The prepared teeth were duplicated, the casts were scanned using Sirona inEos X5. Datas were used to fabricate crown restorations with GC initial blocks (GC Initial®, GC America Inc.) by CADCAM manufacturing system (Cerec inLab MC X5). Silicone replicas were fabricated for each tooth using polyvinylsiloxane impression material. Each replica was sectioned mesio-distally and bucco-lingually using a surgical blade. The thickness of the light-body polyvinyl siloxane was measured using light microscope. 20 measurements along the entire preparation were taken (10 per section) as follows: four marginal measurements, four internal marginal measurements, eight axial measurements and four occlusal measurements.
Results: In this Pilot study, the mean values of marginal discrepancy, axial discrepancy and occlusal discrepancy were calculated.
Conclusion: Within the limitations of this in vitro pilot investigation, GC initial monolithic zirconia restorations showed acceptable internal adaptation results.
Keywords: Zirconia, internal adaptation, Silicone Replica,

MARMARA ÜNİVERSİTESİ YAYINEVİ

Diş Hekimliği Fakültesi

SS047

AGT rs699 Polimorfizmi ve Ağız Hijyeni Arasındaki İlişki

The Relationship Between AGT rs699 Polymorphism and Oral Hygiene

Ebru Erkan[1], Başak Funda Eken[1],Canan Sercan[2], Özlem Moufti Chousen[3], Serap Akyüz[3], Korkut Ulucan[1]

[1]Marmara Üniversitesi, Diş Hekimliği Fakültesi, Temel Tıp Bilimleri, Tıbbi Biyoloji ve Genetik Bölümü, İstanbul, Türkiye
[2]Üsküdar Üniversitesi, Mühendislik ve Doğa Bilimleri Fakültesi, Moleküler Biyoloji ve Genetik Bölümü, İstanbul, Türkiye
[3]Marmara Üniversitesi, Diş Hekimliği Fakültesi, Pedodonti AD, İstanbul, Türkiye

Öz

Amaç: AGT geni tarafından üretilen anjiyotensinojen proteini kan basıncının ve vücut sıvılarının düzenlenmesinde görevli bir protendir. Bu gende meydana gelen bir varyasyon; fiziksel performans, kalp-damar dayanıklılığı,kanbasıncı gibi sağlıkla ilgili egzersiz düzenini etkileyebilecek sonuçlar ile ilişkilendirilmiştir. Ağız hijyenini belirten en önemli ölçeklerden biri DMF-T (Çürük, kayıp, dolgulu dişler) indeksidir. Çalışmamızda AGT (rs699) gen polimorfizmi ile oral hijyen indeksi olan DMF-T arasındaki ilişkisi araştırılmıştır.
Gereç ve Yöntemler : Çalışmamıza 30 Türk uzun ve kısa mesafe koşucusu katılmıştır. Çalışmaya gönüllü katılan sporculara, çalışma öncesi yapılan analizler ve çıktıları hakkında detaylı bilgi verilmiş, kendilerinden imzalı bilgilendirme formları alınmıştır. Periferik kandan DNA izolasyonu İnvitrogen (Van Allen Way Carlsbad,CA,USA) kiti kullanılarak gerçekleştirilmiştir. Tüm polimorfizmlerin genotiplemesi Taqman Genotyping Assays (Applied biosystems Foster City,-CA,USA) gerçek zamanlı PCR (RT-PCR) metodu ile belirlenmiştir.Bireylerin oral hijyenin değerlendirilmesinde de DMF-T indeksinden yararlanılmıştır.
Bulgular: Çalışmamıza katılan uzun ve kısa mesafe koşucularında AGT (rs699) polimorfizminin GG, AG, AA genotiplerinin sayı ve yüzdeleri sırasıyla 12 (%40), 12 (%40), 6 (%20) olduğu bulunmuştur. Allelik dağılımlara bakıldığında ise G alleli 36(%60), A allelinin ise 24(%40) olduğu tespit edilmiştir. rs699 gen polimorfizminde DMFT analizi ile genotipler karşılaştırıldığında GG genotipli bireylerde DMFT indeksi 0-1 arası değere sahip olan 3 sporcu (%25), 2-4 arası değere sahip olan 4 sporcu (%33) tespit edilmiş olup, 5-10 arası değere sahip 4 sporcu (%33), 10 ve üzeri değere sahip ise 1 sporcu (%9) bulunmuştur. AG genotipli bireylerde ise 0-1, 2-4, 5-10 değerlere sahip birey sayıları ve yüzdeleri sırasıyla; 2 (%17), 9(%75), 1 (%8) bulunurken, 10 ve üzeri değerlere sahip hiçbir bireyde rastlanılmamıştır. AA genotipli bireylerde 0-1 arası 1 sporcuda (%17), 2-4 arası değerde 2 sporcuda (%33), 5-10 arası değerde 3(%50) oranında bulunurken, 10 ve üzeri değerde hiçbir sporcuda rastlanılmamıştır.
Sonuçlar:Çalışma grubumuzda AGT rs699 gen polimorfizminin genotip dağılımı incelendiğinde GG ve AG genotiplere sahip bireylerin genotip yüzdeleri eşit oranda bulunmuştur. Allelik dağılımlara bakıldığında ise G alleli'nin A alleline göre daha baskın olduğu tespit edilmiştir. DMFT analizi ile genotipler karşılaştırıldığında ise AG genotipinde 2-4 arası değerde daha yüksek oranda görülmüştür.
Anahtar Kelimeler: AGT, polimorfizm, DMFT indeksi

Abstract

Introduction: The angiotensinogen protein produced by the AGT gene is a protein responsible for regulating blood pressure and body fluids. A variation occurring within the gene is associated with physical performance, cardiovascular endurance, and also associated with outcomes that may affect health-related exercise patterns. One of the most important scales for oral hygiene is the DMF-T (Caries, loss, filled teeth) index. In our study, the relationship between AGT (rs699) gene polymorphism and oral hygiene index DMF-T was examined.
Materials and Methods: 30 Turkish long and short distance runners participated in the study. The volunteers participated in the study were given detailed information about prestudy analyzes and outputs, and signed informative forms were obtained from them. DNA isolation from peripheral blood was performed using Invitrogen (Van Allen Way Carls-

MARMARA ÜNİVERSİTESİ YAYINEVİ

bad, CA, USA) kit. The genotyping of all polymorphisms was determined by real-time PCR (RT-PCR) method. Taqman Genotyping Assays (Applied biosystems Foster City, CA, USA).
Results: In the long and short distance runners participating in our study, the numbers and percentages of GG, AG, AA genotypes of AGT (rs699) polymorphism were found to be 12 (40%), 12 (40%), 6 (20%) respectively. When allelic distribution was examined, it was found that G allele was 36 (60%) and A allele was 24 (40%). In the rs699 polymorphism, when the genotypes were compared with DMFT analysis, 3 athletes were (25%) between 0-1, 4 athletes (33%) between 2-4, 4 athletes (33%) were between 5-10, 10 and above values was detected in 1 athletes (9%) with GG genotypes. In individuals with AG genotypes, the numbers and percentages of individuals with 0-1, 2-4, 5-10 values are as follows; while 2 (17%), 9 (75%), 1 (8%) were found, no individuals with 10 or more values were found. AA genotype 1 athletes having values between DMFT index in individuals 0-1 (17%), 2 athletes having 2-4(33%), 3 athletes having 5-10 (%50) has been identified, and 10 and above values have not been detected.
Discussion: When the genotype distribution of AGT rs699 gene polymorphism was examined in our study group, genotype percentages of individuals with GG and AG genotypes were found to be equal. When allele distributions were evaluated, it was found that G allele was more dominant than A alleles. When genotypes were compared with DMFT analysis, there was a higher rate of 2-4 in AG genotype.
Keywords: AGT, polymorphism, DMFT index

MARMARA ÜNİVERSİTESİ

MARMARA ÜNİVERSİTESİ YAYINEVİ

Diş Hekimliği Fakültesi

SS048

CAD/CAM Teknolojisi ile Üretilen Farklı Tam Seramik Kron Restorasyonların İnternal ve Marjinal Uyumları ile Klinik Başarılarının İn Vivo Olarak Değerlendirilmesi

In Vivo Evaluation of the Internal and Marginal Adaptation and Clinical Success of Different Full Ceramic Crowns Generated with CAD/CAM Technology

Tokac S [1] , Aslan YU [2] , Ozkan Y [2]

[1] *İstanbul Kent Üniversitesi Diş Hekimliği Fakültesi Protetik Diş Tedavisi Anabilim Dalı*

[2] *Marmara Üniversitesi Diş Hekimliği Fakültesi Protetik Diş Tedavisi Anabilim Dalı*

Öz

Amaç: Bu klinik çalışmanın amacı, CAD/CAM teknolojisi ile üretilmiş farklı yapıdaki tam seramik kron restorasyonların simantasyon sonrası başlangıç, 6. ay, 12. ay ve 18. ay klinik sonuçlarının karşılaştırılmasıdır.
Gereç ve yöntem: 15 adet lityum disilikat seramik kron (LDS, IPS e.max CAD Blocks, Ivoclar, Vivadent, Schaan, Liechtenstein) ve 30 adet lityum disilikat ile güçlendirilmiş lityum alüminosilikat cam-seramik kron (LAS, n!ce® CAD Blocks, Institut Straumann AG, Basel, Switzerland) olmak üzere toplamda 45 adet tam seramik kron uygulanmıştır. Kronların marjinal ve internal aralık değerleri silikon replika tekniği kullanılarak kaydedilmiştir.Silikon replikalar bukko-lingual ve mesio-distal olmak üzere kesitlendirilip ışık mikroskobu ile (40 magnifikasyon) incelenmiştir. Her diş için 20 referans noktası belirlenerek ölçümlenmiş ve ortalama marjinal ve internal aralıklar kaydedilmiştir. Restorasyonlar, tedavinin başlangıcında ve simantasyondan 6, 12 ve 18 ay sonra USPHS kriteri, kanama ve plak indeksi ve aynı zamanda hasta memnuniyeti kriterlerine göre klinik açıdan değerlendirilmiştir. İlgili veriler "Mann-Whitney U" ve "Friedman" testleri kullanılarak analiz edilmiştir ($P<0.05$).
Bulgular: 18 aylık gözlem sürecinden sonra LDS ve LAS gruplarının toplam başarı oranı %95.6 olarak belirlenmiştir. Ortalama marjinal aralıklar, LDS grubu için 53.30 (± 11.27) µm, LAS grubu için 51.67 (± 11.24) µm olarak hesaplanmıştır. Kullanılan materyale bağlı bir bulguya rastlanmamıştır ($P>0.05$).
Sonuç: 18 aylık gözlem süresi sonrasında, 43 adet krondan tüm klinik değerlendirme kriterlerine göre klinik olarak kabul edilebilir sonuçlar bulunmuştur. Elde edilen erken sonuçlara göre LAS kronlar tam-seramik restorasyonlar için iyi bir alternatif olacaktır.
Anahtar Kelimeler: tam-seramik kronlar, n!ce®, marjinal uyum, CAD/CAM

Abstract

Objective: The aim of this clinical study was to compare the marginal and internal adaptation of all-ceramic posterior crowns fabricated from two different materials by means of chairside CAD/CAM technology and examine the clinical outcomes at baseline, 6-months, 12 months and 18 months after luting.
Methods: A total of 45 crowns were placed, including 15 lithium disilicate ceramic crowns (LDS) and 30 lithium disilicate strengthened lithium alumina-silicate glass-ceramic crowns (LAS, n!ce®, Straumann). The marginal and internal gaps of crowns were recorded by using a replica technique. The replica specimens were sectioned bucco-lingually and mesio-distally and the thickness of silicone layers was examined by computerized light microscopy at 40x magnification. Twenty reference points per tooth were measured and mean marginal and internal gaps were recorded. Restorations were clinically assessed at baseline, 6 months, 12 months and 18 months after cementation by using USPHS criteria, plaque, and gingival indexes as well as patients' satisfaction criteria. Data were analyzed by using "Mann-Whitney U" and "Freidman" tests ($P<0.05$).
Results: After the 18-months observation period, the total survival rates of LDS and LAS groups were 95.6%. The mean marginal gaps were 53.30 (± 11.27) µm for LDS group and 51.67 (± 11.24) µm for LAS group ($P<0.05$). There was no

MARMARA ÜNİVERSİTESİ YAYINEVİ

significant difference depending on the material used (P>0.05).
Conclusions: After 18-months follow up period, all 43 analyzed crowns exhibited clinically acceptable scores regarding all of the applied clinical evaluation criteria. Early results indicate that LAS crowns may represent an effective option for all-ceramic restorations.
Keywords: all-ceramic crowns, n!ce®, marginal fit, CAD/CAM

MARMARA ÜNİVERSİTESİ

MARMARA ÜNİVERSİTESİ YAYINEVİ

Diş Hekimliği Fakültesi

SS049

Aşınmış Ve Renklenmiş Dişlerin Porselen Lamina Restorasyonlarla Rehabilitasyonu

Rehabilitation of Worn and Stained Teeth with Ceramic Laminate Restorations

Aslı Başak Satık, Yılmaz Umut Aslan, Yasemin Özkan

Marmara Üniversitesi Diş Hekimliği Fakültesi, Protetik Diş Tedavisi ABD, İstanbul

Öz

Amaç: Estetik olgusu ve estetik beklentiler, insan hayatında önemli bir yerdedir. Fiziksel estetik insanların psikolojisine, diğer insanlarla ilişkisine ve sosyal statüsüne olumlu katkı sağlar. Diş hekimliğinde beklentilere daha fazla cevap verebilmek, yalnızca sağlık ve fonksiyon değil, aynı zamanda estetiğin de sağlanması ile mümkün olabilmiştir. Bu çalışmanın amacı aşınmış ve renklenmiş dişlere sahip hastaların porselen laminalar ile estetik rehabilitasyonu hakkında bilgi vermektir.
Materyal ve Metod: 52 yaşındaki kadın hasta estetik kaygılarla Marmara Üniversitesi Diş Hekimliği Fakülesi Protetik Diş Tedavisi kliniğine başvurmuştur. Yapılan klinik ve radyolojik muayene sonucu dişlerdeki aşınma ve renklenmelerden kaynaklanan estetik olmayan görüntünün porselen lamina restorasyonlarla tedavi edilmesi planlanmıştır. Yazılı onam onayı alınmasının ardından teşhis ölçüsü alınmış ve wax-up yapılmak üzere dental laboratuvara gönderilmiştir. Daha sonra teşhis modelleri üzerinde oluşturulan wax-up modellerine uygun mock-up uygulaması yapılmıştır. Ardından minimal invaziv yaklaşım ile mock-up üzerinden preparasyon yapılmış ve konvansiyonel ölçü alınmıştır. Lamina restorasyonlar rezin siman ile simante edilmiştir.
Bulgular: Uygulanan restorasyonlar hastanın estetik beklentilerini karşılamıştır. Yapılan 6 aylık rutin kontrollerde marjinal adaptasyon, marginal renklenme ve dişeti uyumu kontrol edilmiş ve herhangi bir komplikasyona rastlanmamıştır.
Sonuç: Porselen lamina uygulamaları mevcut diş dokusunun maksimum düzeyde korunarak aşınmış ve renklenmiş dişlere sahip hastanın estetik beklentilerinin optimum düzeyde karşılanabilmesini sağlamaktadır.
Anahtar Kelimeler: aşınmış dişler, renklenmiş dişler, lamina, estetik

Abstract

Aim: Aesthetic phenomenon and aesthetic expectations have an important place for human life. Physical aesthetics contributes positively to psychology, relationships and social status. Responding expectations better in dentistry is possible by providing aesthetics, not only health and function. The aim of this study is providing information about aesthetic rehabilitation with ceramic laminate for patients with worn and stained teeth.
Material and Method: 52 years old female patient referred to Marmara University Faculty of Dentistry, Department of Prosthodontics with aesthetic concerns. Treatment was planned with ceramic laminate restorations for worn and stained teeth after anamnesis, clinical and radiologic examinations. First impression was taken and sent to dental lab for wax-up. Mock-up was applied to patient which has been formed on the diagnostic wax-up casts. Preparation performed with mock-up for minimally invasive aproach. Laminate restorations cementated with resin cement.
Conclusion: Laminate restorations responded patient's aesthetic expectations succesfully. Marginal adaptation, marginal coloration and gingival compliance were checked and no complications were observed after six months follow up.
Results: Ceramic lamina restorations ensure that the current tooth texture is maintained at the maximum level and that the aesthetic expectations of the patient with worn and stained teeth are met at the optimum level.
Keywords: worn teeth, stained teeth, laminate, aesthetics

MARMARA ÜNİVERSİTESİ YAYINEVİ

Diş Hekimliği Fakültesi

SS050

Farklı Yüzey Dezenfeksiyon Prosedürlerinin Monolitik Zirkonyanın Reçine Siman ile Bağlanma Dayanımına Etkisi

Effect of Different Disinfection Procedures on the Bond Strength of Monolithic Zirconia to Resin Cement

Pınar Türkoğlu[1], Nazmiye Şen[1], Umut Çakan[2]

[1]İstanbul Üniversitesi Diş Hekimliği Fakültesi, Protetik Diş Tedavisi Anabilim Dalı, İstanbul, Türkiye

[2]İstanbul Medipol Üniversitesi Diş Hekimliği Fakültesi, Protetik Diş Tedavisi Anabilim Dalı, İstanbul, Türkiye

Öz

Amaç: Monolitik zirkonya restorasyonların simantasyon yüzeyleri, ağız içi provalar esnasında tükürük ve kan ile kontamine olabilir ve bu kontaminasyon siman bağlantısını olumsuz etkileyebilir. Çalışmamızın amacı; farklı dezenfeksiyon prosedürlerinin monolitik zirkonyanın reçine siman ile bağlanma dayanımına etkisinin incelenmesidir.
Gereç ve yöntemler: 60 adet 10.0 mm çapında ve 4.0 mm kalınlığında silindirik şekilli monolitik zirkonya örnek hazırlandı. Zirkonya örneklerin simantasyon yüzeyleri tükürük ile kontamine edildi. Kontamine yüzeyler; hava+su spreyi, alkol, ortofosforik asit, temizleme pastası (Ivoclean) ve dezenfektan (Aniosprey Quick) ile temizlendi. Monolitik zirkonya örnekler, hazırlanan 6×6×2 mm boyutlarındaki reçine siman bloklara yapıştırıldı. Hazırlığı tamamlanan örneklere, üniversal test cihazında (0.5mm/dk.) hızla makaslama testi uygulandı. Elde edilen veriler tek yönlü varyans analizi (ANOVA) ve Tukey HSD post hoc testi kullanılarak istatistiksel olarak karşılaştırıldı. İstatistiksel anlamlılık düzeyi $p<.05$ olarak belirlendi.
Bulgular: Çalışmamızda elde edilen ortalama bağlanma dayanım değerleri sırası ile dezenfektan sprey (20.84 ±2.09), temizleme pastası (19.49 ±2.31), ortofosforik asit (13.98 ±2.07), alkol (12.59 ±2.38), hava+su spreyi (9.24 ±1.26) ve kontrol (8.92 ± 2.29) şeklinde tespit edildi. Dezenfektan sprey ve temizleme pastası grubunda elde edilen değerler, diğer gruplarda elde edilen değerlerden anlamlı düzeyde yüksek bulundu ($p<0.05$).
Sonuç: Uygulanan dezenfeksiyon prosedürü, simantasyon yüzeyi tükürük ile kontamine olmuş monolitik zirkonya restorasyonların reçine siman ile bağlanma dayanımını etkilemektedir. Simantasyon öncesi zirkonya iç yüzeylerinin dezenfektan sprey ya da temizleme pastası ile temizlenmesi önerilebilir.
Anahtar Kelimeler: Bağlanma dayanımı, monolitik zirkonya, reçine siman, yüzey temizliği.

Abstract

Purpose: The intaglio surfaces of monolithic zirconia restorations can be contaminated with saliva and blood during treatment which may negatively affect the bond strength. The aim of this study is to evaluate the influence of different disinfection protocols on the bond strength of resin cement to contaminated zirconia surfaces.
Materials and methods: A total of 60 cylindrical monolithic zirconia samples with 10.0 mm diameter and 4.0 mm thickness were produced. The intaglio surfaces of the zirconia samples were contaminated with saliva. Contaminated surfaces were cleaned with air+water spray, alcohol, orthophosphoric acid, cleaning paste (Ivoclean) and disinfectant spray (Aniosprey Quick). Monolithic zirconia samples were luted to resin cement sample blocks with dimensions of 6×6×2 mm. Shear bond strength tests were performed in a universal testing machine (0.5mm/min). The results (MPa±SD) were statistically compared using one-way ANOVA and Tukey HSD post hoc tests with the significance level of $p<.05$.
Results: The mean bond strength values (MPa±SD) of the cleaning regimens were; disinfectant spray (20.84 ±2.09), cleaning paste (19.49 ±2.31), orthophosphoric acid (13.98 ±2.07), alcohol (12.59 ±2.38), air+water spray (9.24 ±1.26) and control (8.92 ± 2.29). The groups treated with the disinfectant spray and the cleaning paste exhibited significantly higher bond strength values than the groups cleaned with other techniques ($p<0.05$).
Conclusion: Different cleaning methods affect the shear bond strength of resin cement to saliva contaminated intaglio zirconia surfaces. Cleaning the contaminated surfaces with disinfectant spray or the cleaning paste before cementation may be recommended for increased bond strength.
Keywords: Bond strength, monolithic zirconia, resin cement, surface cleaning.

MARMARA ÜNİVERSİTESİ YAYINEVİ

Diş Hekimliği Fakültesi

SS051

Persiste Süt Dişlerinin Tedavisinde Alternatif Bir Yöntem: Pediatrik Zirkonyum Kuronlar

An Alternative Treatment Method for Persistent Teeth: Pediatric Zirconium Crowns

Güven C, Eren Giray F, Kalyoncu Özgül I

Marmara Üniversitesi, Diş Hekimliği Fakültesi, Pedodonti Anabilim Dalı

Öz

Amaç: Aşırı madde kaybı olan süt azı dişlerin tedavisinde pedodontik kuronların kullanılması önerilmektedir. Genel diş hekimliğinde olduğu gibi çocuk diş hekimliğinde de kozmetik hizmetler ve estetik restorasyonlar için talep her geçen yıl artmaktadır. Bu talebi karşılamak amacıyla günümüzde pediatrik zirkonyum kuronların kullanımı giderek yaygınlaşmaktadır. Bu çalışmada amaç infraoklüzyonda bulunan persiste süt dişlerinin estetik bir yöntemle tedavi edilmesi, fonksiyon kazandırılması ve uzun süreli klinik olarak takip edilmesidir.
Gereç ve Yöntemler: 7 adet infraoklüzyondaki süt molar dişlerin çürükleri uzaklaştırılarak 2 adet (54-55) amputasyon tedavisi (%20 ferrik sülfat ile vital amputasyon) uygulanırken diğer 5 adet dişin restorasyonu kompomer (Dyract® XP Dentsply) dolgu maddesi ile tamamlandı. Dişlerin fonksiyona getirilmesi amacıyla çocuk ve ailenin estetik beklentileri doğrultusunda zirkonyum kuronların (ZR Zirconia NuSmile) uygulanmasına karar verildi. Deneme kuronları kullanılarak uygun mezio-distal boyuttaki zirkonyum kuronlar seçildi ve gerekli preparasyonlar yapıldıktan sonra cam iyonomer siman ile simante edildi (Kavitan™ CEM). Aileye ağız hijyeni ve diet eğitimi verildi. Zirkonyum kuronlar 3, 6 ve 12 aylık kontrollerde retansiyon, renklenme, kırık ve plak birikimi açısından değerlendirildi.
Bulgular: 85 nolu dişte 6. ay da desimantasyon görüldü. Zirkonyum kuronda renk değişimi ve kırık olmaması sebebiyle kuronun iç yüzeyinin kumlanması sonrasında resimante edildi. 12.ay sonunda kuronlarda renklenme, kırık ve desimantasyon görülmedi. Plak birikimi açısından başlangıca göre olumlu yönde değişim gözlendi.
Sonuç: Pediatrik zirkonyum kuronlar, fazla madde kaybı olan ve infraoklüzyonda olan süt molar dişlerin tedavisinde ve fonksiyon kazandırılmasında alternatif bir tedavi yöntemidir.
Anahtar Kelimeler: Zirkonyum kuron, persiste süt dişi

Abstract

Background: It is recommended to use pediatric crowns in the treatment of primary molar teeth with excessive material loss. As in general dentistry, the demand for cosmetic services and an esthetic restorations in child dentistry is increasing every year. In order to do this demand, the use of pediatric zirconium crowns are becoming increasingly widespread. The aim of this study was to treat persistent primary teeth in infraoclusion with an aesthetic method, to gain function and to follow long term clinical follow-up.
Materials and Methods: For the treatment of 7 primary molar teeth in infraocclusion, two (54-55) amputations (%20 ferricsulphate vital amputation) were applied and the remaining 5 teeth (64-65-74-84-85) restorations was completed with compomer (Dyract® XP Dentsply) restoration. In order to bring the teeth to function, zirconium crowns (ZR Zirconia NuSmile) were decided to be applied in accordance with the aesthetic expectations of the child and the family. The appropriate mesio-distal size of zirconium crowns were selected using the trial crowns and the necessary preparations were made and then cemented with glass ionomer cement (Kavitan™ CEM). The family received oral hygiene and diet recommendations. Retention, staining, fracture and plaque deposition were evaluated at 3, 6 and 12 months follow-up.
Results: Desimantation was seen at tooth number 85 at 6th month. Zirconium crown was recemented after sandblasting the innersurface of the crown due to color change and lack of fracture. At the end of 12th month, there was no staining, fracture and desimantation. A positive change was observed in terms of plaque deposition compared to baseline.
Conclusion: Pediatric zirconium crowns are an alternative treatment method in the treatment and function of primary molar teeth with excessive material loss and infraoclusion.
Keywords: Zirconium Crowns, persistent primary teeth

MARMARA ÜNİVERSİTESİ YAYINEVİ

Diş Hekimliği Fakültesi

SS052

MEP Uygulamasının Lityum Disilikat Seramik ve Rezin Siman Arasındaki Makaslama Bağlanma Dayanımına Etkisinin Değerlendirilmesi

Mep Application on Shear Bond Strength and Bonding with Lithium Disilicate

Mustafa Meghlaj[1], Umut Aslan[1], Yasemin Özkan[1],

[1] Marmara University, Dentistry Faculty, Prosthodontics Department, Istanbul, Turkey

Öz

Amaç: Bu çalışmanın amacı MEP uygulamasının rezin siman ve lityum disilikat seramik arasındaki makaslama bağlanma dayanımı üzerine etkisinin değerlendirilmesidir.
Gereç ve Yöntemler: Altmış adet ısıyla preslenmiş lityum disilikat diskler 4 gruba ayrıldı (n = 15) (IPS E-max Pres ve GC İlk LiSi Pres). İki grubun yuzeyıne 4.5% HF asid uygulandı ve 7 mm Kompozit Çubuk Tetric N-Ceram ve G-ænial posterior (Variolink Esthetic LC ve G-CEM LinkForce DC) ile kaplandı. Diğer iki gruba ise MEP uygulandı ve aynı yapıştırma simanı kullanıldı. Polimerizasyon için ve LED cihaz 1200 mW / cm2 kullanıldı. Sonrasında 5 ° C ve 55 ° C sıcaklıklarda 20000 termal döngü yapıldı. Kırılma dayanımı değerleri universal test cihazı (shimadzu universal machine) ile ölçüldü. Verilerin istatistiksel analizi SPSS istatistik programı kullanılarak yapıldı. Ölçüm sonuçlarından elde edilen değişim değerlerinin istatistiksel olarak değerlendirilmesinde ANOVA testi kullanıldı. (P <0.05).
Bulgular: Seramiklerin bağlama kuvveti üzerindeki etkisi istatistiksel olarak anlamlı bulunmadı (p = 0.699). SBS gösterdi, HF asidi ve GC siman en yüksek değeri 315,15 ± 90,6, ardından sırası ile variolink siman ile MEP 292,55 ± 84,38, variolink siman ile HF asidi, 274,06 ± 61,59 olduğu görüldü. MEP ve GC siman en düşük değeri (235,49 ± 79,3) göstermiştir.
Sonuç: HF asitli GC siman tüm gruplar arasında en iyi sonucu göstermiştir. Variolink siman bulunan MEP sistemi, diğer gruplarla kıyaslayınca daha iyi sonuçlar göstermiştir. Simantasyon işlemlerinde MEP intraoral olarak basit ve güvenli bir şekilde kulanılabilir.

Anahtar Kelimeler: MEP, makaslama bağlanma dayanımı, simantasyon.

Abstract

Background: The aim of this study is to evaluate the effect of monobond etch and prime (MEP) application on shear bond strength between resin cement and ceramics.
Materials and Methods: Sixty heat-pressed lithium disilicate discs were divided into 4 groups (n=15) (IPS E-max Press and GC Initial LiSi Press). Two groups were fabricated and surface treated by HF acid 4.5% and cemented to 7 mm diameter Composite bars of Tetric N-Ceram and G-ænial posterior by (Variolink Esthetic LC and G-CEM LinkForce DC. The other two groups were treated by MEP and carried out with the same cement sequence. LED device 1200 mW/cm2 used for the curing and thermocycling procedure was carried out in 5°C and 55°C temperatures for 20000 thermal cycles. Shear bond strength values were measured by a universal testing machine (shimadzu universal machine). Statistical analysis of the data will be performed using the SPSS statistical program. ANOVA test will be used for statistical evaluation of the change values obtained from the measurement results (P <0.05).
Results: The effect of ceramic on the binding force was not statistically significant (p=0.699). SBS showed, HF acid and GC cement yielded highest value of 315,15 ± 90,6, then MEP with variolink cement yielded 292,55 ± 84,38, HF acid with variolink cement yielded 274,06 ± 61,59 and MEP with GC cement presented the lowest value of 235,49 ± 79,3.
Conclusion: GC cement with HF acid significantly showed the best result among all groups. MEP system with variolink cement showed more desirable results in comparison to the remaining groups. Cementation steps can be done simply and safely intraorally with MEP.
Keywords: MEP, Shear bond strength, cementation.

MARMARA ÜNİVERSİTESİ YAYINEVİ

Diş Hekimliği Fakültesi

SS053

Actn3 Rs1815739 Polimorfizminin Maloklüzyon Fenotipleri ile İlişkisi-Pilot Çalışma

The Association of Actn3 Rs1815739 Polymorphism with Malocclusion Phenotypes-Pilot Study

Hussain Nihad Izaddin Alalim[1], Başak Funda Eken[2], Korkut Ulucan[2], Fulya Özdemir[1]

1Marmara Üniversitesi, Diş Hekimliği Fakültesi, Ortodonti Anabilim Dalı, İstanbul, Türkiye

2Marmara Üniversitesi, Diş Hekimliği Fakültesi, Tıbbi Biyoloji Ve Genetik Bölümü, İstanbul, Türkiye

Öz

Amaç: Alfa aktin-3, kas yapısındaki iskelet ve regülatör yapısında bulunan proteindir. Alfa-Aktin 3 kromozom 11'de bulunan ACTN3 gen bölgesi tarafından kodlanır. ACTN3 gen bölgesinin 16. eksonu, özellikle kas yapısı ve performansı üzerinde etkilidir. Maloklüzyon, hem fenotipik ifadesinde hem de genetik etiyolojisinde karmaşık bir özelliktir ve birkaç gen fenotip ile ilişkilidir. Maloklüzyonlu hastalarda ACTN3 rs1815739 polimorfizmini analiz etmeyi amaçladık.
Yöntem: Çalışmamıza 34 hasta katılmıştır. Çalışmaya gönüllü katılan hastalara, çalışma öncesi yapılan analizler ve çıktıları hakkında detaylı bilgi verilmiş, kendilerinden imzalı bilgilendirme formları alınmıştır. Oral hücre örneklerinden DNA analizi yapıldı. Fisher'in kesin testi, genotipler ve fenotipler arasındaki ilişkilerin istatistiksel önemini test etmek için kullanılmıştır. 0,05'ten düşük P değerleri istatiksel olarak anlamlı kabul edilmiştir.
Bulgular: Çalışmamıza katılan 34 bireyde ACTN3 (rs1815739) polimorfizminin RR,RX,XX genotiplerinin sayı ve yüzdeleri sırasıyla 28(%82), 3(%9), 3(%9) olduğu bulunmuştur. Çalışma kohortumuzda R alleli 59 (%87), X alleli 9(%13) olarak belirlenmiştir. RR genotipleri, normal vertikal değerleri olan ve üstte artmış ve altta azalmış kesici eğim fenotipleriyle ilişkili görülmüştür. Sagittal yönde Sınıf I fenotipin düşük frekansı ile ilişkili bulunmuştur. RX genotipleri, artmış yüz vertikal değerleri, artmış üst kesici inklinasyonları, azalmış alt kesici inklinasyonları fenotipleri ve sagittal yönde Sınıf I fenotiplerinin yüksek frekansı ile ilişkili bulunmuştur. XX genotipleri, sagittal yönde Sınıf I fenotipleri ve azalmış alt kesici diş inklinasyonu fenotiplerinin yüksek frekansı ile ilişkilendirildi. Çalışma grubunda genotip – fenotip olarak istatistiksel olarak anlamlı bir fark bulunmamıştır.
Sonuç: Bu çalışma, üst ve alt kesici eğimi ve iskeletsel sagittal ilişki fenotipleri ile RR, RX ve XX genotipleri arasındaki olası ilişkiyi göstermektedir. İstatistiksel olarak anlamlı sonuçlar elde etmek için daha fazla sayıda hasta içeren daha ileri çalışmaların yapılması önerilir.
Anahtar Kelimeler: ACTN3, polimorfizm, maloklüzyon

Abstract

Introduction: Alpha actin-3 is the protein that is present in the structure of the skeleton and regulator in muscle structure. Alpha-Actin is encoded by the ACTN3 gene region located on chromosome 11. The 16th exon of the ACTN3 gene region, in particular, has an effect on muscle structure and performance. Malocclusion is a complex trait in both its phenotypic expression and its genetic etiology, and several genes are associated with the phenotype. We aimed to analyze the ACTN3 rs1815739 polymorphism in patients with malocclusion.
Method:34 patients participated in our study. The volunteers participated in the study were given detailed information about pre-study analyzes and outputs, and signed informative forms were obtained. DNA analysis was done using oral cell samples. Fisher's exact test was used to test for the statistical significance of the associations between the genotypes and the phenotypes. P values of less than 0.05 was considered to be statically significant.
Results: The numbers and percentages of the RR, RX, XX genotypes of ACTN3 (rs1815739) polymorphism were found to be 28 (82%), 3 (9%), 3 (9%), respectively. In our study, R allele was determined as 59 (87%) and X allele as 9 (13%).

MARMARA ÜNİVERSİTESİ YAYINEVİ
Diş Hekimliği Fakültesi

RR genotypes was associated with higher frequency of patients with normal angles, increased upper and decreased lower incisor inclination phenotypes but with lower frequency of Class I phenotypes. RX genotypes were associated with higher frequency of high angles, increased upper incisor inclination, decreased lower incisor inclination phenotypes and Class I phenotypes. XX genotypes were associated with higher frequency of Class I phenotypes and decreased lower incisor inclination phenotypes. None of the above association were statistically significant.
Conclusion: This study shows the possible relationship between upper and lower incisors inclination and skeletal sagittal relationship phenotypes and the RR, RX and XX genotypes. Futher studies involving larger number of patients is recomended to obtain statistically significant resulsts
Keywords: ACTN3, Polimorphism, Malocclusion

MARMARA ÜNİVERSİTESİ

MARMARA ÜNİVERSİTESİ YAYINEVİ

Diş Hekimliği Fakültesi

SS054

Col1a1 Rs1800012 Polimorfizminin Maloklüzyonu Olan Erişkin Bireylerdeki Dağılımlarının Incelenmesi-Pilot Çalışma

Investigation of the Distributions of Col1a1 Rs1800012 Polymorphism in Adult Individuals with Malocclusion-Pilot Study

Yazid Ali Sobhi Dama[1], Başak Funda Eken[2], Korkut Ulucan[2], Fulya Özdemir[1]

[1]Marmara Üniversitesi, Diş Hekimliği Fakültesi, Ortodonti Anabilim Dalı, İstanbul, Türkiye

[2]Marmara Üniversitesi, Diş Hekimliği Fakültesi, Tıbbi Biyoloji Ve Genetik Bölümü, İstanbul, Türkiye

Öz

Amaç: Kollajenler, ektrasellüler matriks ve bağ dokuda yer alan ve üçlü fibriler protein yapısında olan mekanik destek sağlayan yapılardır. Günümüzde 27 farklı tipi olduğu bilinmektedir. İnsandaki kollajenlerin %80-90'ını tip I, II ve III kollajen oluşturmaktadır. Bu proteinleri kodlayan genlerde görülebilen varyasyonlar ve polimorfizmler, aşırı elastikiyet gibi fizyolojik durumlara neden olarak işlev bozukluklara neden olabilmektedirler. Bu çalışmamızda COL1A1 geni rs1800012 polimorfizminin maloklüzyonu olan erişkin bireylerdeki dağılımlarını belirlemeyi amaçladık.
Gereç-yöntemler: Çalışmamıza çeşitli maloklüzyonlara sahip 34 birey dahil edilmiştir. Çalışmaya gönüllü olarak katılan bireylere çalışma öncesi yapılan analizler ve çıktıları hakkında detaylı bilgi verilmiş, kendilerinden imzalı bilgilendirme formları alınmıştır. Oral hücre örneklerinden DNA analizi yapıldı.
Bulgular: COL1A1 rs1800012 polimorfizmi için CC, AC ve AA genotiplerinin sayı ve yüzdeleri sırasıyla 20 (%59),12 (%35), 2(%6) olarak tespit edilmiştir. Allelik dağılımlara bakıldığında ise A ve C allelleri 16 (%24) ve 52 (%76) olarak bulunmuştur. AC genotipi, vertikal yönde azalmış yüz değerleri, sagittal yönde Sınıf III, artmış üst azalmış alt keser açıları fenotipleri ile yüksek derecede ilişkili bulunmuştur. Normal vertikal gelişim göstermiş bireylerle düşük ilişki bulunmuştur. CC ise normal vertikal gelişim, sagittal Sınıf III, artmış alt ve üst keser açıları fenotipleri ile yüksek derecede ilişkili bulunmuştur. Normal vertikal gelişim göstermiş bireylerle düşük ilişki bulunmuştur. AA genotipi gösteren bireylerde çoklukla sagittal yönde Sınıf II ve artmış üst kesici eğimi fenotipleri yüksek derecede ilişkili bulunmuştur. Normal vertikal gelişim göstermiş bireylerle düşük ilişki bulunmuştur. Çalışma grubunda genotip – fenotip olarak istatistiksel olarak anlamlı bir fark bulunmamıştır.
Sonuç: Çalışma grubumuzda COL1A1 rs1800012 polimorfizmi incelendiğinde CC genotipi ve C allelinin çalışma grubumuzda daha baskın olduğu gözlenmiştir.

Anahtar Kelimeler: COL1A1, polimorfizm, Maloklüzyon

Abstract

Objective: Collagen is a structure in the extracellular matrix and connective tissue that provides mechanical support in the form of triple fibrillar protein. Today it is known that there are 27 different types. Type I, II and III collagen form 80-90% of human collagen. Variables and polymorphisms that can be seen in genes encoding these proteins can cause functional disorders such as excessive elasticity, causing physiological conditions. In this study, we aimed to analyze COL1A1 rs1800012 polymorphism in patients with malocclusion.
Materials and methods: In our study, patients with 34 malocclusion were included. Detailed information was given about the analyzes and outputs of the patients before the study and signed information forms were obtained from them. DNA analysis was done using oral cell samples .
Results: The numbers and percentages of CC, AC and AA genotypes for COL1A1 rs1800012 polymorphism were determined as 20 (59%), 12 (35%) and 2 (6%) respectively. Allele distributions of A and C were 16 (24%) and 52 (76%).

MARMARA ÜNİVERSİTESİ YAYINEVİ

AC genotype was associated with higher frequency of patients with vertically low angle, sagittally Class III, Increased upper and increased Lower phenotypes and with lower frequency of normal phenotypes. CC was associated with higher frequency of normal angles, Class III, Increased upper, increased Lower phenotypes and with lower frequency of normal phenotypes. Patients with AA genotypes were associated with higher frequency of Class II and Increased upper phenotypes and with lower frequency of normal phenotypes, None of the above relations were not statistically significant.
Conclusion: This study shows the possible relationship between upper and lower incisors inclination and skeletal sagital relationship phenotypes and the CC,AC and AA genotypes. Futher studies involving larger number of patients is recommended to obtain statistically significant results.
Keywords: COL1A1, Polimorphism, Malocclusion

MARMARA ÜNİVERSİTESİ

MARMARA ÜNİVERSİTESİ YAYINEVİ

Diş Hekimliği Fakültesi

POSTER SUNUMLARI / POSTER PRESENTATION

PS-001

İlaca Bağlı Eritema Multiforme: Olgu Sunumu

Drug-induced Oral Erythema Multiforme: A Case Report

Nuran Bayramov, Ender İdman, Birsay Gümrü

Department of Oral and Maxillofacial Radiology, Marmara University Faculty of Dentistry, Istanbul, Turkey

Öz

Amaç: Eritema multiforme (EM); akut, kendi kendini sınırlayan, immün yanıt sonucu gelişen, deri ve mukozayı etkileyen bir hastalıktır. EM'nin gelişimi, T-lenfositlerin aracılık ettiği ve enfeksiyonlar (özellikle herpes simpleks virüsü HSV-1 ve HSV-2) ve ilaç kullanımı gibi birçok faktör tarafından tetiklenen tip 4 sitotoksik reaksiyonla ilişkilendirilmektedir. Bu sunumun amacı; oral EM'nin etiyolojisi, klinik özellikleri ve tedavisinin bir olgu sunumu eşliğinde gözden geçirilmesidir.
Gereç ve Yöntemler: Anamnezinde idiyopatik alerji ve majör depresyon olan 28 yaşındaki erkek hasta kliniğimize kriptik tonsillit tedavisi için analjezik ve antibiyotik kullanımını takiben ağzında ortaya çıkan ağrılı ülserler ve dudaklarda kabuk şikayeti ile başvurmuştur. Lezyonların klinik muayenesi ve tedavisi yapılmıştır.
Bulgular: Ekstraoral muayenede, alt ve üst dudakta psödomembran ve kabukla kaplı yaygın eritemli alanlar saptanmıştır. İntraoral muayenede yanak ve damak mukozasında ve dişetlerinde ülserasyon alanları gözlenmiştir. Anamnez ve klinik muayene göz önünde bulundurularak ilaca bağlı oral EM teşhisi konmuştur. Topikal analjezikler ve anesteziklerle semptomatik tedavi uygulanmış ve lezyonlar iki hafta içinde tamamen iyileşmiştir.
Sonuç: İlaca bağlı oral EM'nin primer atağı oral mukozada sınırlı olsa da, sonraki ataklar deriyi de etkileyen daha ciddi EM formlarında ortaya çıkabilir. İlaçların neden olduğu EM'nin diğer vezikülobüllöz lezyonlardan ayırt edilmesi tedavi ve takip açısından önemlidir.
Anahtar Kelimeler: ilaca bağlı eritema multiforme, etiyolojik faktörler, klinik muayene, tedavi

Abstract

Aim: Erythema multiforme (EM) is an acute, self-limiting immune-mediated disorder that can affect the skin and mucous membranes. The development of EM has been linked to a type 4 cytotoxic reaction, mediated by T-lymphocytes and triggered by numerous factors such as infections (particularly herpes simplex virus HSV-1 and HSV-2) and drug use. The aim of this presentation is to overview the aetiology, clinical features, and treatment of oral EM along with a case report.
Material and Methods: A 28-year-old male patient with idiopathic allergy and major depression was admitted our clinic with the complaint of painful ulcers in the mouth and crust on the lips arising following analgesic and antibiotic use for treatment of cryptic tonsillitis. Clinical examination and treatment of the lesions were performed.
Results: Extraoral examination revealed diffuse erythematous areas on the upper and lower lips covered by pseudomembranous slough and crust. Ulcerated areas were observed on buccal, gingival, and palatal mucosa in intraoral examination. On the basis of medical history and clinical examination, a diagnosis of drug-induced oral EM was established. Symptomatic treatment by topical analgesics and anaesthetics was performed, and the lesions completely healed in a period of two weeks.
Conclusion: Even though primary attack of drug-induced oral EM is confined to the oral mucosa, the subsequent attack may produce more severe forms of EM involving skin. The differentiation of drug-induced EM from other vesiculobullous lesions is important for prompt management and proper follow-up.
Keywords: drug-induced erythema multiforme, aetiological factors, clinical examination, management

MARMARA ÜNİVERSİTESİ YAYINEVİ

Diş Hekimliği Fakültesi

PS002

Genç Hastada Minimal İnvaziv Yaklaşım ile Tedavi Edilen Unikistik Ameloblastoma: Vaka Sunumu

Unicystic Ameloblastoma Treated with Minimal Invasive Approach in a Young Patient: Case Report

Senem Aşkın[1], Fatma Şükran Uğurgelen[1], Necat Vakur Olgaç[2], Faysal Uğurlu[1], Onur Gönül[1]

[1.] Marmara Üniversitesi, Diş Hekimliği Fakültesi, Ağız, Diş ve Çene Cerrahisi Anabilim Dalı

[2.] İstanbul Üniversitesi, Onkoloji Enstitüsü, Klinik Onkoloji Anabilim Dalı

Öz

Giriş: Ameloblastoma lokal agresif, selim karakterli odontojenik bir tümördür. Solid veya multikistik, unikistik ve periferal olmak üzere 3 alt tipi bulunmaktadır. Unikistik ameloblastomalar klinik, histolojik ve tedavi şekilleri açısından diğer tiplerden ayrılmaktadır. Diğer ameloblastoma tiplerinin aksine unikistik ameloblastomanın bazı alt tipleri enükleasyon ve küretaj ile tedavi edilebilir. Bu vaka sunumunda mandibula angulus bölgesinde unikistik ameloblastoma tanısı bulunan hastamızın rezeksiyon yerine enükleasyon ve küretaj ile gerçekleştirilen tedavisinin sunulması amaçlanmıştır.
Olgu: 25 yaşında kadın hasta fakültemize diş çürüğü şikayetiyle başvurmuş, alınan panoramik röntgeninde sol mandibula angulus bölgesinde görülen lezyon nedeniyle kliniğimize sevk edilmiştir. Yapılan DVT incelemesi ve alınan biyopsinin sonucuna göre unikistik ameloblastoma tanısı konulmuştur. Hastanın yaşı ve ameloblastomanın alt tipi göz önünde bulundurularak ilgili bölgenin total rezeksiyonu yerine daha az invazif bir seçenek olan enükleasyon ve küretaj uygulanmıştır. Postoperatif dönem komplikasyonsuz geçmiş olup hasta takibe alınmıştır.
T**artışma ve Sonuç**: 3 aylık takip döneminde herhangi bir komplikasyon ve nükse rastlanmamıştır. Uygun hasta seçimi ve sınırlı endikasyonda enükleasyon ve küretaj tedavi seçeneği olarak kullanılabilir.
Anahtar Kelimeler: unikistik ameloblastoma, cerrahi küretaj

Abstract

Introduction: Ameloblastoma is a locally aggressive, benign characterized odontogenic tumor. There are 3 subtypes: solid or multicystic, unicystic and peripheral. Unicystic ameloblastomas are differentiated from other types in terms of clinical, histological and treatment modalities. Unlike other types of ameloblastomas, some subtypes of unicystic ameloblastoma can be treated with enucleation and curettage. In this case report, we aimed to present a patient with unicystic ameloblastoma in the mandibular angulus area with enucleation and curettage instead of resection.
Case report: A 25-year-old female patient was admitted to our faculty with a complaint of a tooth decay , in the panaromic x-ray which is taken from the patient seen a lesion in the left mandibular angulus region and the patient was referred to our clinic because of this. The diagnosis of unicystic ameloblastoma was made according to DVT examination and biopsy. Considering the patient's age and the subtype of ameloblastoma, enucleation and curettage were used instead of total resection of the region. The postoperative period was uneventful and the patient was followed-up.
Discussion and Conclusion: No complications and recurrence were seen during 3 months follow-up periods.Enucleation and curettage can be used as a treatment method for appropriate indication.
Keywords: unicystic ameloblastoma, surgical curettage

MARMARA ÜNİVERSİTESİ YAYINEVİ

Diş Hekimliği Fakültesi

PS003

Türkiye'de Hemofili Çocukların Arasında Diş Sağlığının Değerlendirilmesi

Evaluation of Dental Health of Children with Hemophilia in Turkey

Mazen Khlef[1], Şemsa İlknur Tanboğa[1]

[1]Marmara Üniversitesi, Diş Hekimliği Fakültesi, Pediatrik Anabilim Dalı, İstanbul, Türkye.

Öz

Amaç: Bu çalışmanın amacı, hemofili hastalarında diş çürüğü, dişeti plağı ve dişeti iltihabı'nın prevalansını ölçmektir.
Gereç ve Yöntem: Hemofili A ve B'den muzdarip, 3-16 yaşları arasındaki 50 çocuğun ebeveynlerine, ağız sağlığı alışkanlıkları, ağız hijyeni, dişhekimine gitme, şeker tüketme sıklığı ve ebeveynlerin sosyo-ekonomik düzeyi hakkında sorular içeren bir anket uygulandı. Buna ek olarak, aşağıdakileri kaydetmek için sözlü muayene yapıldı: primer diş hekimliğinde dmft, kalıcı diş hekimliğinde DMFT.
Bulgular: 50'si erkek, 37'si Hemofili A'dan ve 13'ü Hemofili B'den muzdaripti. Hastaların% 74'ü daha önce diş hekimini ziyaret etti ve diş tedavisi aldı, % 26'sı dişhekimi hiç ziyaret etmedi . Ağız hijyeni olarak,% 32'si dişlerini günde 1-2 kez fırçalar,% 18'i haftada 1-2 kez dişlerini fırçalar,% 34'ü aklına gelince dişlerini fırçalar ve% 16'sı dişlerini fırçalamıyor.
50 hastanın klinik muayenesinden sonra, aşağıdaki sonuçlar bulundu:% 72'sinde plak vardı,% 28'inde plak yoktu. % 62'sinde diş eti iltihabı vardı ve% 28'inde diş eti sağlıklıydı.
Sonuç: Bu çalışmanın sonuçları, hemofilik hastaların oral hijyeninin, ebeveynler tarafından ihmal edildiğini ortaya koydu. Bu nedenle ebeveynler ağız hijyeni ve diş tedavisinin önemi konusunda eğitilmelidir çünkü hemofilik hastalar ek ağız bakımı gerektiren yüksek riskli grup olarak kabul edilir.
Anahtar Kelimeler: Hemofili, ağız hijyeni

Abstract

Aim: The aim of this study is to measure the prevalence of dental caries, gingival plaque, and gingivitis condition in children having hemophilia.
Materials and Methods: Parents of 50 children aged between 3 – 16 years old suffering from Hemophilia A and B were surveyed using a questionnaire which includes questions about oral health habits, oral hygiene and frequency of visiting the dentist, frequency of consuming sugar and socio-economic level of parents. In Addition, oral examination was performed to record the following: dmft in the primary dentition, DMFT in the permanent dentition.
Results: 50 patients were all males, 37 of them suffering from Hemophilia A and 13 of them suffering from Hemophilia B. 74% previously visited the dentist and received dental treatment where 26% never visited the dentist.. As means of oral hygiene, 32% of them brush their teeth 1-2 times per day, 18% brush their teeth 1-2 times per week, 34% brush their teeth whenever they remember to and 16% never brush their teeth.
After clinical examination of the 50 patients, the following results were found: 72% had plaque where 28% were free of plaque. 62% suffered from gingivitis where 28% had healthy gingiva.
Conclusion: The results of this study revealed that the oral hygiene of hemophilic patients was neglected by the parents. For that reason, the parents should be educated about the importance of oral hygiene and dental treatment because the hemophilic patients are considered as high risk group which requires additional oral care.
Keywords: Hemophilia, oral hygiene

MARMARA ÜNİVERSİTESİ YAYINEVİ

Diş Hekimliği Fakültesi

PS004

Mental Retarde Hastada Parafonksiyona Bağlı Olarak Gelişen Pseudoprognatik Maloklüzyonun Protetik Rehabilitasyonu: Vaka Raporu

Prothetic Rehabilitation of a Mentally Retarded Pseudoprognathic Patient with Malocclusion due to Parafunction: Case Report

Buse Atak[1], Şebnem Begüm Türker[1], Şükrü Can Akmansoy[1], Zeliha Şanıvar Abbasgholizadeh[1], Yasemin Özkan[1]

[1]Marmara Üniversitesi, Diş Hekimliği Fakültesi, Protetik Diş Tedavisi Ana Bilim Dalı, İstanbul

Öz

Amaç: Prognatik anomaliler hasta üzerinde ciddi sosyal ve fonksiyonel bozukluklar yaratır. Bu nedenle bu tür anomalilerin estetik ve fonksiyonel olarak rehabilitasyonu hastanın psikolojik ve dental tedavisi açısından gerekli olmaktadır. Bu vaka raporunda mental retarde hastada parafonksiyona bağlı olarak gelişmiş pseudoprognatik maloklüzyonun protetik rehabilitasyonu anlatılmıştır.
Gereç ve Yöntem: Yirmi bir yaşında mental retarde erkek hasta Marmara Üniversitesi Diş Hekimliği Fakültesi Protetik Diş Tedavisi Anabilim Dalına yemek yiyememe şikayeti ile başvurmuştur. Ekstraoral muayenede hastanın sürekli dudaklarını emdiği ve alt çenesini önde konumlandırdığı görülmüştür. İntraoral muayenede 12 ve 21 numaralı dişlerin eksik olduğu 11 numaralı dişin palatal pozisyonda ve alt çenenin sınıf I kapanışını engellediği ve oklüzyonu sınıf III'e yönlendirdiği tespit edilmiştir. 13-22 nolu dişler arası sabit protetik restorasyon yapılmasına ve 11 numaralı dişin pozisyonunun değiştirilmesine karar verilmiştir. Tüm destek dişler chamfer bitim sınırı ile prepare edilmiş ve sınıf I kapanış sağlanmıştır. Hazırlanan metal destekli seramik restorasyonun oklüzal ilişkileri düzenlenmiş ve cam iyonomer siman (Ketac Cem 3M ESPE, ABD) ile simante edilmiştir.
Bulgular: Diş erken teması sonucu meydana gelen pseudoprognatik vakada sabit protetik tedavi ile erken temas kaldırılmış ve hastada sınıf I oklüzyon sağlanmıştır. Hastanın 6 aylık klinik takibi sonucunda fonksiyonel, estetik ve fonasyonel bir şikayeti olmamıştır.
Sonuç: Erken temas noktaları sebebiyle meydana gelmiş pseudoprognati vakalarında primer temas alanları ortadan kaldırılarak ideal oklüzyon tesis edilmesi özellikle engelli hastalarda estetik, fonksiyon ve fonasyonun sağlanması açısından kritiktir.
Anahtar Kelimeler: Pseudoprognati, maloklüzyon

Abstract

Objective: Prognathic anomalies can cause serious social and functional disorders. Therefore, aesthetic and functional rehabilitation of such anomalies is necessary for the psychological and dental rehabilitation of the patient. In this case, the prosthetic rehabilitation of a pseudoprognathic mentally retarded patient with malocclusion due to the parafunction was reported.
Material and Method:A twenty-one-year old mentally retarded male patient referred to the Marmara University Faculty of Dentistry, Department of Prosthodontic with the complaint of disability in chewing. The extraoral examination revealed that the prognathic patient moved his lower and upper lips and jaw in all direction continously. The right maxillary central incisor in the palatal position was acted as a primer contact area and changed the occlusion from class I to class III. The right maxillary lateral and the left maxillary central insicor were missing. The fixed partial denture was planned to restore function and aesthetic of the patient. Root canal treatment was applied to the right maxillary central incisor due to excessive incisal reduction. After the preparation of number 11, the occlusion of the patient corrected to class I. Fixed partial metal ceramic restorations was constructed and cemented using glass ionomer cement (Ketac Cem, 3M ESPE, USA).
Results: The pseudoprognatic patient's occlusion was changed to class I occlusion by the elimination of primary contact.The patient has no functional, aesthetic and phonational complaint after 6 months follow-up period.
Conclusion: Adjusting primary contact areas caused by pseudoprognathism to ensure ideal occlusion plays a crucial role for providing aesthetics, function and phonation in disabled patients.
Keywords: Pseudoprognathism, malocclusion

MARMARA ÜNİVERSİTESİ YAYINEVİ

Diş Hekimliği Fakültesi

PS005

Periferal Ossıfyıng Fibromanın Periodontal Cerrahi Yaklaşımla Tedavisi: Olgu Sunumu

The Treatment of Peripheral Ossifying Fibroma with Periodontal Surgical Approach: Case Report

Onur Eroğlu[1], Hatice Selin Yıldırım[1], Süheyla Uyar Bozkurt[2], Leyla Kuru[1]

[1]Marmara Üniversitesi, Dişhekimliği Fakültesi, Periodontoloji Anabilim Dalı, İstanbul

[2]Marmara Üniversitesi, Nörolojik Bilimler Enstitüsü, Patoloji Bölümü, İstanbul

Öz

Amaç: Peripheral ossifying fibroma (POF), dişeti bağ dokusu ve periodontal ligamentten kaynaklanan, yavaş gelişen, saplı, sert kıvamlı ve nodüler yapıya sahip, iyi huylu yumuşak doku tümörüdür. Yaklaşık %20 oranında tekrarlama riski nedeniyle düzenli aralıklarla idame tedavisi de yapılmalıdır. Bu vakada POF olgusunun periodontal cerrahi ve idame tedavisi sunuldu.

Gereç Ve Yöntemler: Üst çenede konuşmada güçlük, ağrı ve estetik kaygılarla kliniğimize başvuran 38 yaşındaki kadın hastanın ağızıçi muayenesinde derin periodontal cepler, #25-#26 dişlerin palatinalindeki interdental papilde 15 mm çapında saplı, yüzeyi ülsere lokalize dişeti büyümesi (LDB) tespit edildi. interdental bölgesinde radyografik olarak kemik kaybı tespit edildi. Başlangıç periodontal tedavisiyle (BPT) periodontal enflamasyon kontrol altına alındı, LDB'nin boyutsal olarak küçüldüğü gözlendi. Kanal tedavisi bulunan #25 dişin radyografisinde periapikal lezyon olması sebebiyle dişin kanal tedavisi tekrarlandı. Palatinal bölgedeki LDB sağlıklı çevre dişeti ile birlikte cerrahi olarak eksize edilerek uzaklaştırıldı. #24-#26 dişler arası tam kalınlık flep kaldırıldı. Granülasyon dokuları temizlendi, kemik defektinin tabanındaki kemik yuvarlak çelik frezlerle yüzeyel olarak aşındırıldı. Dişeti büyümesinin eksize edilerek alındığı bölgede açıkta kalacak olan kemiğin üzeri serbest dişeti grefti ile kapatıldı. Kemikiçi defekte xenograft (Geistlich Bio-Oss®) ve kollajen membran (Geistlich Bio-Gide®) uygulandı. Flep 3.0 ipek sütür kullanılarak basit dikişlerle kapatıldı. #24,#25 ve #26 dişlere periodontal splint uygulandı. İki hafta sonra dikişler alındı. Yapılan histopatolojik incelemede eksize edilen doku POF ile uyumlu bulundu.

Sonuç: Üst çene palatinal bölgede meydana gelen POF'nın tedavisi doğru teşhis, uygun tedavi planlaması, cerrahi tedavi ve idame tedaviyle tekrarlama riski en aza indirgenerek, estetik problemlere yol açmaksızın başarılı bir şekilde gerçekleştirilmiştir.

Anahtar Kelimeler: dişeti büyümesi, fibrom, kök yüzeyi düzleştirilmesi, enflamasyon

Abstract

Introductıon: Peripheral ossifying fibroma (POF) is a slow-growing, pedunculated, benign firm and nodular soft tissue tumor, arising from gingival connective tissue and periodontal ligament. Due to the risk of recurrence of approximately 20%, maintenance treatment should be performed at regular intervals. Periodontal surgery and maintenance treatment of POF was presented in this case.

Materıal Method: In the intraoral examination of 38-year-old female patient who applied to our clinic with difficulty in talking, pain and aesthetic concern in upper jaw, deep periodontal pockets, generalize horizontal bone loss, pedunculated localized gingival overgrowth (LGO) whose surface is ulcerated between #25-#26 tooth with 15mm diameter was found. An radiographically bone loss was detected in the same area. Periodontal inflammation was controlled with initial periodontal treatment (INT) and LGO was diminished in size. The endodontic treatment was repeated because of periapical lesion on the radiograph of the # 25 tooth. LGO was excised together with the healthy surrounding gingiva. Full thickness flap reflected between #24-#26. Granulation tissues was removed and the bony tissues at the base of the LGO were removed superficially with round bur. The surface of the bone to be exposed in the area where LGO is removed by

MARMARA ÜNİVERSİTESİ YAYINEVİ

excision was sealed with a free gingival grafts. Xenograft (Geistlich Bio-Oss®) and collagen membrane (Geistlich Bio-Gide®) were applied to intrabony defect. Primary closure was maintained by using simple 3.0 silk sutures. Periodontal splint were applied to # 26, #25 and #24. Two weeks later sutures were removed. The excised tissue was consistent with POF in histopatological examination.

Results: Correct diagnosis, appropriate treatment planning and surgical method can lead to successful esthetic and functional outcome in the treatment of POF, especially in upper jaw.

Keywords: gingival overgrowth, fibroma, root planing, inflammation

MARMARA ÜNİVERSİTESİ

MARMARA ÜNİVERSİTESİ YAYINEVİ

Diş Hekimliği Fakültesi

PS006

İskeletsel Ankrajlı Bir Aparey Aracılığıyla Maksiller İlerletme: Vaka Raporu

Maxillary Protraction Using Bone-Borne Appliance: A Case Report

GİZEM CANBEK[1], OMER NAEEM[2], ÇAĞLA ŞAR[3]

[1]Marmara Üniversitesi Diş Hekimliği Fakültesi Ortodonti AD, İstanbul

[2]Özel Klinik, Pakistan

[3]Okan Üniversitesi Diş Hekimliği Fakültesi Ortodonti AD, İstanbul

Öz

Amaç: Bu vaka raporunun amacı; maksiller yetersizliğe bağlı iskeletsel Sınıf 3, çapraz kapanış ve gömülü sol üst molarlara sahip hastanın tedavisini sunmaktır.
Yöntem: 10 yaşındaki kadın hasta kliniğimize çapraz kapanış, çapraşıklık ve eksik dişleri şikâyetleriyle başvurmuştur. Klinik ve radyolojik incelemede; asimetrik yüz, düz profil, sınıf lll dental ve iskeletsel ilişkiler, maksiller lateral dişlere uzanan posterior çapraz kapanış, prokline üst keserler, üst çenede çapraşıklık ile birlikte gömülü üst sol birinci ve ikinci molar dişler ve diş eksiklikleri görülmüştür. Hastanın değerlendirilmesi sonrası, yaş ve büyüme potansiyeli göz önünde bulundurularak yüz maskesi tedavisi düşünülmüştür. Fakat sol tarafta bulunan gömülü dişler nedeniyle konvansiyonel akrilik cap splint ve yüz maskesi tedavisinin endike olmadığı görülmüştür. Bu nedenle 4 palatal mini vidaya yapıştırılmış modifiye hyrax ve yüz maskesi uygulaması ile kemik destekli bir mekaniğin kullanılması kararlaştırılmıştır. Daha sonra, sabit tedavide üst arkın seviyelenebilmesi için, sol üst molar dişler bölgesine ortodontik mini vida destekli bir protez diş yapılmıştır.
Bulgular: Kısa bir tedavi aşamasından sonra bile, iskeletsel ve dental ilişkilerde dramatik bir iyileşme olduğu görülmüştür.
Sonuç: Mini vida destekli yüz maskesi uygulaması, hipodonti hastalarında uygulanabilir bir seçenektir.
Anahtar Kelimeler: Maksiller retrognati, hipodonti, modifiye hyrax

Abstract

Aim: Aim of this case report is to present the progress of a skeletal Class 3 case with maxillary deficiency, crossbite and impacted upper left molars.
Method: A 10 year old female patient was referred to our clinic with a chief complient of crossbite , crowding and missing teeth. Clinical and radiological examination revealed asymmetric face and a straight profile, Class lll skeletal and dental relationships, posterior crossbite extending to maxillary lateral incisors, proclined upper incisors, crowding in the upper arch and impacted upper left first and second molar and multiple missing teeth. After evaluation, due to her age and growth potential, face mask therapy was considered. Due to her impactions on the left side conventional acrylic cap splint hyrax and facemask appliance was not indicated. It was decided to use bone borne mechanics by applying a modified hyrax and facemask appliance bonded to 4 palatal mini screws. Later, for fixed treatment, orthodontic mini screw supported molar prosthesis was used for alignment of upper arch.
Results: Even after a short treatment phase, there was dramatic improvement of skeletal and dental relationship.
Conclusion: Mini screw supported facemask application is a viable option in patients having hypodontia.
Keywords: Maxillary retrognathism, hypodontia, modified hyrax

MARMARA ÜNİVERSİTESİ YAYINEVİ

Diş Hekimliği Fakültesi

PS007

Enflamatuar Romatizmal Hastalıkta Osteoporoz Tedavisinde İlaca Bağlı Gelişen Çene Kemiği Osteonekrozu: Bir Olgu Sunumu

Medication-related Osteonecrosis of the Jaw due to Osteoporosis Therapy in Inflammatory Rheumatic Disease: A Case Report

Sevilay Deveci[1], Birsay Gümrü[1], Necip Fazıl Erdem[2], Melis Güldalı[1], Ender İdman[1]

[1]Ağız, Diş ve Çene Radyolojisi Anabilim Dalı, Marmara Üniversitesi Diş Hekimliği Fakültesi, İstanbul, Türkiye

[2]Ağız, Diş ve Çene Cerrahisi Anabilim Dalı, Marmara Üniversitesi Diş Hekimliği Fakültesi, İstanbul, Türkiye

Öz

Amaç: Oral bisfosfonat (BP) kullanan hastalarda ilaca bağlı gelişen çene kemiği osteonekrozu (MRONJ) prevalansı ilk 3 yıl içerisinde %0,05 civarında olup 4 yıllık kullanımdan sonra %0,2'ye kadar yükselmektedir. Kortikosteroid kullanımı ve neoplastik hastalıklarda kemoterapi gibi sistemik risk faktörleri ve diş çekimi gibi lokal risk faktörleri, MRONJ ortaya çıkma riskini önemli ölçüde arttırmaktadır. Bu çalışmada, romatoid artrit (RA) için hastalık modifiye edici antiromatizmal ilaç (DMARD) ve kortikosteroid, osteoporoz için oral BP kullanan ve travmatik bir dental prosedürün ardından MRONJ gelişen bir olgu sunulmaktadır.

Gereç ve Yöntemler: 96 yaşındaki kadın hasta, kliniğimize sol maksiller premolar-molar bölgedeki çekim bölgesinde kronik ağrı ve intra-oral pü çıkışı şikayeti ile başvurmuştur. Hastanın anamnezinde RA ve buna bağlı osteoporoz için kortikosteroid, DMARD (metotreksat (MTX) 10-15 mg/hafta) ve oral BP kullanımı (ibandronat 150 mg/ay) mevcuttur. Hastanın klinik ve radyolojik muayenesi yapılmıştır.

Bulgular: Ekstraoral muayenede, etkilenen bölgede palpasyonda hassasiyet tespit edilmiştir. İntraoral muayenede palpasyonda hassasiyet ve fistül ağzı gözlenmiştir. Alınan OPTG'de söz konusu bölgede kemikte litik alanlar izlenmiştir. Anamnez, klinik ve radyolojik bulgular göz önünde bulundurularak MRONJ teşhisi konmuştur. Antibiyotik (Metronidazol, Azitromisin) ve antiseptik (Klorheksidin) tedavisi uygulanmış ve hastanın rutin takibi planlanmıştır.

Sonuç: MTX'in sinerjistik etkisi ve RA'nın neden olduğu pro-enflamatuar durum, MRONJ riskini arttırmaktadır. Diş hekimlerinin, özellikle 4 yıldan uzun süredir oral BP kullanan RA'lı hastalarda, oral cerrahi veya implant prosedürlerinden önce önlemler almaları önerilmektedir.

Anahtar Kelimeler: oral bisfosfonat, osteonekroz, romatoid artrit, hastalık modifiye edici anti-romatizmal ilaç, kortikosteroid

Abstract

Aim: The prevalence of medication-related osteonecrosis of the jaw (MRONJ) in patients on oral bisphosphonate (BP) formulations is around 0.05% within the first 3 years and increases up to 0.2% after 4 years of consumption. Systemic risk factors like corticosteroid therapy, and chemotherapy in neoplastic diseases, and local risk factors like tooth extraction significantly increase the chance of acquiring MRONJ. This case report is regarding a case with rheumatoid arthritis (RA) on disease-modifying anti-rheumatic drugs (DMARDs) and corticosteroids who consumed oral BP for osteoporosis and developed MRONJ following a traumatic dental procedure.

Material and Methods: A 96-year-old female patient was admitted to our clinic with the chief complaint of chronic dull pain and intra-oral pus discharge from the extraction site in left maxillary premolar-molar region. The medical history of the patient was significant for RA and osteoporosis, and consumption of corticosteroids, DMARD (methotrexate (MTX) 10-15 mg/week), and BP (ibandronate 150 mg/month). Clinical and radiological examinations were performed.

Results: Extra-oral examination revealed tenderness on palpation over the affected region. In intra-oral examination, tenderness and slight pus discharge were evident on palpation. In OPTG taken from the patient, lytic areas in bone

MARMARA ÜNİVERSİTESİ YAYINEVİ

were observed in the mentioned area. Based on the medical history, clinical and radiological findings, the diagnosis of MRONJ was established. Treatment with antibiotics (Metronidazole, Azithromycin) and chlorhexidine was performed, and routine follow-up was scheduled.
Conclusion: Added synergistic effect of MTX and the pro-inflammatory state created by RA increase the risk of acquiring MRONJ. Dental practitioners are recommended to take additional precautions regarding oral surgery or implant procedures, particularly in patients with RA who have been treated with oral BP for more than 4 years.
Keywords: oral bisphosphonate, osteonecrosis, rheumatoid arthritis, disease-modifying anti-rheumatic drug, corticosteroid

MARMARA ÜNİVERSİTESİ

MARMARA ÜNİVERSİTESİ YAYINEVİ

Diş Hekimliği Fakültesi

PS008

Yarık Dudak ve Damak Hastasının Multidisipliner Tedavisi: Olgu Sunumu

Multidisciplinary Treatment of Cleft Lip and Palate Patient: Case Report

BASHAR SHAHRURE[1], YASEMİN BAHAR ACAR[1], KEMAL UĞURLU[2]

[1]Marmara Üniversitesi Diş Hekimliği Fakültesi Ortodonti Anabilim Dalı.

[2]Plastik cerrah, Özel klinik

Öz

Amaç: Distraksiyon osteogenezi genellikle dudak damak yarığı hastalarında yapılır ve ağır maksiller sagital yetmezliği olan hastalarda büyük yarıkların onarımı için başarılı bir tedavi protokolü olarak uygulanır. Archwise distraksiyon cihazı (AWDA), alveoler yarığı kapatmak ve maksillanın sagittal konumunu düzeltmek amacıyla diş destekli, kişiye özel yapılan bir apareydir.
Materyal ve Yöntem: 16 yaşında erkek hasta, Marmara Üniversitesi Ortodonti kliniğine tek taraflı tam dudak ve damak yarığı şikayeti ile başvurdu. Etiyoloji belirsizdi. Klinik muayenede angle Sınıf III maloklüzyona ve konkav profile sahip olduğu izlendi. Lateral sefalometrik analizde, maksiller retrüzyon (SNA: 79 °, A: N: – 5.5 mm) ve mandibular protrüzyon(SNB: 84 °) ile iskeletsel Sınıf III ilişki (ANB: – 4 °, Wits: – 10.5 mm) saptandı. Tedavi planı, alveoler distraksiyon protokolü kullanılarak sagittal çene ilişkisinin düzeltilmesi ve hastanın yüz profilini ve görünümünü iyileştirmekti. Tedaviye hızlı maksiller genişletme ile başlandı, ardından dişlerin ark telleri ile seviyelenmesi ve hizalanması yapıldı. Preoperatif ortodontik tedavinin sonunda diş telleri çıkarıldı, polivinil siloksan ile ölçü alındı ve Cr-Co bir aparey hazırlandı. Apareyin yapımı sırasında, tam zamanlı kullanım için kalın bir essix plak verildi. Cerrahide, maksiller ikinci premolar ve ilk molarlar arasında dikey kesiler yapılarak, ardından köklerin üzerinde yatay osteotomiler ile bilateral segmentler mobilize edildi. Bu işlem sırasında palatal mukoza bozulmadan kaldı.
Sonuç: 5 günlük latent periyottan sonra, aktivasyona günde iki kez, bir yarım tur (0,5 mm) şeklinde başlandı. Hasta orta hatta iki segment birbirine temas edinceye kadar haftalık periyotlar ile kontrol edildi.
Çıkarım: Archwise distraksiyon osteogenezisi, çok sayıda eksik dişi olan dudak damak yarığı hastaları için fonksiyonu, estetiği ve stabiliteyi iyileştiren etkili bir tedavi stratejisidir.
Anahtar Kelimeler: Archwise distraksiyon, Alveoler yarık

Abstract

Aim: Distraction osteogenesis is usually performed in cleft lip and palate patients with severe maxillary sagittal discrepancies as a successful treatment protocol for repairing large clefts. Archwise distraction appliance (AWDA) is a tooth-supported, custom-made appliance for closing the alveolar cleft and providing sagittal correction of the maxilla.
Subject and Method: A 16-year-old male patient presented to Orthodontic clinic in Marmara University, with unilateral complete cleft lip and palate. Etiology was uncertain. Clinical examination showed Angle Class III malocclusion. Profile was concave. Lateral cephalometric analysis showed a skeletal Class III relationship (ANB: – 4°, Wits: – 10.5 mm) with maxillary retrusion (SNA: 79°, N per A: – 5.5 mm) and mandibular protrusion (SNB: 84°). Treatment plan was correction of sagittal jaw relationship using alveolar distraction protocol and to improve patient's facial profile and appearance. Treatment started with rapid maxillary expansion, followed by leveling and alignment of dental arches with orthodontic treatment . At the end of the preoperative orthodontic treatment, braces were removed, polyvinyl siloxane impression was taken, and Cr–Co appliance was fabricated. During appliance fabrication, a thick essix retainer was given for full time wear. At surgery, bilateral segments were mobilized by making vertical incisions between maxillary second premolars and first molars, followed by horizontal osteotomies above the roots. During this process, palatal mucosa was left intact.
Result: After the 5-days latency period, activation started at the rate of one half-turn (0.5 mm), twice a day. Patient was monitored weekly until two segments contacted at the midline.
Conclusion: Archwise distraction osteogenesis is an effective treatment strategy, improving function, aesthetics, and stability for cleft patients with multiple missing teeth.
Keywords: Archwise distraction, Alveolar cleft

MARMARA ÜNİVERSİTESİ YAYINEVİ

Diş Hekimliği Fakültesi

PS009

Ağız ve Çene Cerrahisinde Yaşanmış Başarısız Blok Anamnezinin Anestezi Uygulamalarındaki Önemi

The Importance Of Unsuccessful Block Anesthesia In Mouth And Maxillofacial Surgery

Abdullah Aydın ÖZCAN[1], Gülcan BERKEL[2]

[1]Marmara Üniversitesi Nörolojik Bilimler Enstitüsü, Anesteziyoloji ve Reanimasyon, Dr. Öğr. Üyesi, İstanbul

[2] Marmara Üniversitesi Diş Hekimliği Fakültesi, Anesteziyoloji ve Reanimasyon, Dr. Öğr. Üyesi, İstanbul

Öz

Giriş: Lokal anesteziklerin sinir iletimini sodyum iyon geçişini etkileyerek bloke ederler (1). Bazı hastalarda uygulanan lokal anestetiklerin etki göstermediği izlenmektedir. Genetik yatkınlık, akrep sokması, Ehlers Danlos Sendromu (EDS) gibi bazı hastalıklar, enfeksiyon ve uygunsuz teknik LA etkisizliği ile sonuçlanabilir (1,2,3).
Olgu: 35 yaşında, 75 kg ağırlığında, 173 cm boyunda erkek hasta sol ön kolda kesi sutüre edilmesi için rejyonel anestezi planlanarak plastik cerrahi tarafından operasyona alındı. Hastanın anamnezinde önceki bir diş hekimi tedavisinde lokal anestezi ile dişlerinin uyuşmama ve ağrı duyma hikayesi mevcuttu. Hastaya ultrasonografi ve sinir stimülatörü eşliğinde 10 ml % 2'lik lidokain ve 10 ml % 0,5'lik bupivakain ile infraklavikular blok uygulandı. Uyuşmanın görülebilmesi için yeterli süre beklenmesine rağmen sinirin innerve ettiği bölgede parestezi ve motor blok sağlanamadığından operasyon genel anestezi altında gerçekleştirildi.
Sonuç: LA direnci nadir görülen bir durumdur. Rejyonel blok uygulanacak hastaların preoperatif değerlendirmesinde daha önce herhangi bir nedenle lokal anestezi uygulandıysa, işlemle ilgili sorun yaşayıp yaşamadığı sorgulanmalıdır.
Anahtar Kelimeler: Lokal anestezik, Rejyonel Blok, Lokal Anestezik Direnci **Key Words:** Local Anaesthetic, Regional Block, Local Anaesthetic Resistance

Abstract

Introduction: Local anaesthetics block the nerve conduction by influencing sodium ion channels transit. It is observed that local anesthetics applied in some patients do not have any effect. Some diseases, such as genetic predisposition, scorpion stings, and Ehlers–Danlos syndrome (EDS), or existance of infection and inappropriate technique may result in inappropiate and aneffective local anesthesia (1,2,3).
Case: A 35-year-old male patient weighing 75 kg, 173 cm in height was scheduled for incision suturing in the left forearm had underwent operation by plastic surgery. The patient had a history of numbness and pain in the teeth with local anesthesia in the treatment of a previous dentist. We performed infraclavicular block with 10 ml Lidocaine %2 and 10 ml 0.5% bupivacaine with the guidence of ultrasonography and nerve stimulator. Regional block was not achieved in the region where the nerve is innervated despite waiting enough time to see the numbness so the operation was performed under general anesthesia.
Conclusion: Resistance to local anesthetic is rare. In the preoperative evaluation of patients that planned to perform regional block, if local anesthesia was applied for any reason before, it should be questioned whether they experienced any problems with the procedure.

MARMARA ÜNİVERSİTESİ YAYINEVİ

Diş Hekimliği Fakültesi

PS010

Conservative Treatment of Dentigerous Cysts in Children: Case Report

Çocuk Hastalarda Dentigeröz Kistin Konservatif Tedavisi: Olgu Sunumu

Ozsalih S., Durhan M.A., Mentes A.

Marmara Üniversitesi Diş hekimliği Fakültesi Pedodonti Anabilim Dalı

Öz

Giriş: Dentigeröz kistler (DK), en yaygın odontojenik gelişimsel kistlerdir. Bu patolojik oluşumlar genellikle gelişmekte olan, gömülü kalmış veya henüz sürmekte olan bir dişin kuronu ile ilişkilidir. Büyük dentigeröz kistler mandibulada patolojik kırıklara neden olabilir ve mandibular sinire zarar verebilir.
Olgu Tanımı: 10 yaşındaki erkek çocuk mandibular sağ arka bölgede hafif şişlik ve ağrı şikayeti ile M.Ü.Diş Hek Fakültesi Pedodonti Anabilim Dalı'na başvurdu. Radyografik muayenede; hastanın alt çenesinde sağ ve sol çift taraflı henüz sürmemiş olan daimi birinci ve ikinci küçük azı dişlerini çevreleyen düzgün sınırlı radyolusent lezyon izlendi. Dentigeröz kist olduğu düşünülen lezyonların aynı zamanda bu bölgelerde bulunan çürük ve enfekte süt azı dişleri ile de ilişkili olduğu belirlendi. Alt çeneden ölçü alınarak sağ alt bölgedeki kistin marsupializasyonu için dren içeren bir kist apareyi planlandı. Sağ ve sol bölgedeki süt azı dişleri çekildikten sonra, sol alt bölge kendiliğinden iyileşmeye bırakılıp, sağ bölge izotonik solüsyon ile yıkandı. Hareketli kist apareyi hasta ağzına uyumlandıktan sonra aile kist kavitesinin izotonik solüsyon ile günde 2 defa yıkanması için bilgilendirildi. Hasta 1 hafta ve 1 ay sonra kontrole çağrılarak lezyonun iyileştiği ve daimi birinci küçük azı dişlerinin sürmekte olduğu saptandı. Apareyin dreni çıkartılıp, hastaya devamında yer tutucu olarak uygulanmasına karar verildi. Hastanın 2 yıllık takibinde her iki yarım çenede de lezyonu iyileştiği, küçük azı dişlerin normal zamanda ve pozisyonda sürdüğü gözlendi.
Tartışma: Marsupializasyon ile kist tedavilerinin; yara boşluğunu düzenli olarak temizlenmesi için sık aralıklarla randevu gerektirmesi ve uzun süreli obturatörler kullanımı gibi dezavantaları olmasının yanı sıra konservatif bir uygulama olması ve iyileşme kapasitesinin yüksek olması gibi önemli avantajları vardır.
Sonuç: Marsupializasyon, büyük dentigeröz kistlerin tedavisinde sürekli diş germlerinin zarar görmelerini engelleyebilmek için özellikle çocuk hastalarda etkili bir tedavi yöntemidir.
Anahtar Kelimeler: Dentigeröz kist, Hareketli aperey, Karışık dişlenme

Abstract

Introduction: Dentigerous cysts (DC) are the most common odontogenic developmental cysts. These pathological formations are generally associated with the crown of an unerupted tooth. Large dentigerous cysts can cause pathological fractures in mandible and damage mandibular nerve.
Case Description: A 10-year-old boy was admitted to MU. Faculty of Dentistry with mild swelling and pain in the right posterior mandibular region. In radiography, a large radiolucent lesion that was surrounding the first and second premolars was detected in the patient's both right and left lower jaws. The lesions that were thought to be dentigerous cysts were also associated with tooth decay and infected deciduous molar teeth in these regions. A cyst appliance that included a drain was planned after taking the impression of the lower jaw for the marsupilization of the cyst. After the right and left deciduous molars were extracted , the lower left region was left to heal spontaneously, the right region was washed with isotonic solution. After the removable cyst appliance was adapted to the patients mouth, the family was notified to clean the cyst cavity with isotonic solution twice a day. After he patient was recalled for control after 1 week and 1 month, the lesion had started to heal and the permanent the premolars had started to erupt. Afterwards the drain was removed and the appliance was further used as a space maintainer. After 2 years follow up revealed good healing of the bony lesion and premolars were erupted.
Discussion: Although marsupialization requires frequent visits to clean the wound cavity regularly and to use long-term obturators, there are advantages such as conservative application and greater healing capacity.
Concolusion: Marsupialization is an effective treatment modality for the treatment of large dentigerous cysts, especially in pediatric patients, in order to prevent the permanent tooth germs and anatomical structure.
Keywords: Dentigerous cyst, Mixed dentition, Removable Appliance

MARMARA ÜNİVERSİTESİ YAYINEVİ

Diş Hekimliği Fakültesi

PS011

Sınıf II Malokluzyonun ForsusTM(FRD) ile Tedavisinde Uzun Dönem Stabilite Değerlendirilmesi

Evaluation of long-term stability of classII correction by ForsusTM(FRD)

Mohammad ZITOUNI, Yasemin Bahar ACAR

Marmara Üniversitesi, Diş Hekimliği Fakültesi, Ortodonti Anabilim Dalı, İstanbul, Türkiye.

Öz

Amaç: Fonksiyonel tedavi yaklaşımı, Sınıf II malokluzyonun tedavisinde genellikle tercih edilen bir tedavi yöntemidir. Ancak günümüze kadar yapılan çalışmaların hiçbiri büyüme atılımı sonrasında hibrit sabit fonksiyonel tedavi apareylerinin tedavi sonrası etkilerini incelememiştir. Bu vaka sunumunda Forsus(FRD) apareyi kullanımı ardından gelişen stabilite ya da nüks oranının değerlendirilmesi sunulmuştur.
Birey ve Yöntem: Sınıf II malokluzyonları büyüme atılımı sonrası sonrası sabit fonksiyonel aparey ile tedavi edilen iki hasta 2014 & 2016 yılları arasında tedavi edilmiş, 2018 yılında ise iki yıllık takip için tekrar kontrol edilmişlerdir. Tedavi sonunda ve takip seansında lateral sefalometrik radyografileri alınmıştır. Radyografiler üzerinde sefalometrik analizler ve sefalometrik çakıştırma yapılmış ve bunlar aynı araştırıcı tarafından NemoCeph yazımı üzerinde iki ayrı zamanda değerlendirilmiştir.
Bulgular: Vaka #1 için elde edilen sefalometrik analiz bulgularına göre tedavi sonu ve takip ölçümleri arasında anlamlı farklılık bulunmuş ve tedavi sonucu elde edilen ağız durumunun stabil kalmadığı tespit edilmiştir.
Vaka #2 için elde edilen sefalometrik analiz bulgularına göre tedavi sonu ve takip ölçümleri arasında anlamlı farklılık bulunmamış ve tedavi sonrası elde edilen sonucun stabil kaldığı görülmüştür.
Sonuçlar: Sunulan iki vakanın pekiştirme süreçleri sonunda, sabit fonksiyonel apareylerin uzun dönem etkilerine dair sonuçların halen tartışmalı olduğu görülmüştür. Dolayısıyla gelecekte bu apareylerin uzun dönem etkilerini inceleyen çalışmalar ile bu eksikliğin tamamlanması uygun olacaktır.
Anahtar Kelimeler: Sabit fonksiyonel, uzun dönem takip.

Abstract

Aim: Among the various treatment methods introduced to treat Class II malocclusion, fixed functional treatment approach is widely used. To date no previous study assessed the post-treatment effects of hybrid fixed-functional appliances on post-peak patients. In this case report, two patients were presented to investigate stability and possible relapse following the use of Forsus(FRD).
Subject and Method: Two post-peak patients with class II malocclusion were treated using the fixed functional protocol of Forsus, the treatment was performed between 2014 & 2016 and the patients were followed up after two years in 2018. Cephalometric radiographs were taken at the end of the treatment and at the follow up session. The radiographs were traced, superimposed and evaluated by one person at two different times, with a mean being formed from the two measurements, using NemoCeph program.
Results: Results for case #1 illustrate significant differences for the cephalometric variables, which indicate that the class II correction did not last in the long-term and the treatment was not stable. Results for case #2 did not reveal any significant differences for the cephalometric variables, which indicates that the class II correction lasts in the long-term and the treatment is stable.
Conclusion: At the end of the post retention period of these two cases it is clear that a major controversy over fixed functional appliances “Forsus” whether the class II correction lasts in the long-term. Furthermore, it is worth highlighting that there is lack of studies dealing with the appliance long-term effects.
Keywords: Fixed functional, long-term stability.

MARMARA ÜNİVERSİTESİ YAYINEVİ

Diş Hekimliği Fakültesi

PS012

Fibroepitelyal Polipin Periodontal Cerrahi Yaklaşımla Tedavisi

Treatment Of Fibroepithelial Polyp Periodontal Surgical Approach

Selçuk Kırmacı, Mümin Çalık, Hatice Selin Yıldırım, Leyla Kuru

Marmara Üniversitesi, Diş Hekimliği Fakültesi, Periodontoloji Anabilim Dalı, İstanbul Türkiye

Öz

Amaç: Fibroepiteyal polip (FEP), irritasyon veya travmayı takiben ortaya çıkan, ağrısız, sert kıvamlı, saplı iyi huylu yumuşak doku tümörüdür. Marjinal veya papiller dişeti, dil, yanak mukozası veya dudakta gelişebilir. Bu vakada FEP olgusunun periodontal tedavisi sunuldu.
Gereç ve Yöntemler: Üst çene ön bölgede konuşmada güçlük ve estetik kaygılarla kliniğimize başvuran sistemik olarak sağlıklı, 70 yaşındaki erkek hastanın ağız içi muayenesinde marjinal uyumsuzluk görülen 11 ve 12 nolu dişler bölgesindeki protetik restorasyonun altında 10x15 mm boyutlarında saplı lokalize dişeti büyümesi, radyografik incelemede tüm ağızda ve ilgili bölgede hafif horizontal kemik kaybı tespit edildi. Protetik restorasyon çıkartıldıktan sonra başlangıç periodontal tedavisiyle dişeti enflamasyonu kontrol altına alındı ve lezyonun küçüldüğü gözlendi. İlgili bölgedeki lokalize dişeti büyümesi çevre sağlıklı dişeti ile birlikte eksize edildi, kron boyu uzatması amacıyla 13 ve 24 nolu dişler arasında tam kalınlık flep kaldırıldı, granülasyon dokuları temizlendi, yuvarlak çelik frezlerle osteoktomi yapılarak biyolojik mesafe elde edildi. Flep 3.0 ipek sütur kullanılarak basit dikişlerle primer olarak kapatıldı. Lezyon histopatolojik incelemeye gönderildi.
Bulgular: İyileşme sorunsuz gerçekleşti. Histopatolojik incelemede çok yassı katlı epitelde keratinizasyon, subepitelyal alanda iğsi-fibroblastik hücreler bulunduğu rapor edildi. Bu bulgular ile lezyon ‘’Fibroepitelyal polip’’ olarak tanımlandı.
Sonuç: FEP’in doğru teşhis, uygun tedavi planlaması ve cerrahi tedavi ile estetik problemlere yol açmadan başarılı bir şekilde tedavi edilebileceği gösterilmiştir.
Anahtar Kelimeler: Polip, dişeti büyümesi, flep cerrahisi

Abstract

Objective: Fibroepithelial polyp (FEP) is a benign soft tissue tumor that is pain-free, hard-tempered, caused by irritation or trauma. It may develop from marginal or papillary gingiva, tongue, buccal mucosa or lip. In this case report, periodontal treatment of FEP was presented.
Material and Methods: A 70-year-old systemically healthy male patient applied to our clinic with difficulty in speaking and esthetic complaint in the upper jaw. Intraoral examination revealed, localized gingival enlargement of 10x15 mm size under the prosthetic restoration in the teeth region # 11 and # 12 with marginal inconsistency. In the radiographic examination, mild horizontal bone loss was observed in throughout the mouth including the lesion area. Following removal of the prosthetic restoration, initial periodontal treatment was applied so that gingival inflammation was eliminated and the lesion’s size decreased. Localized gingival overgrowth was excised together with the surrounding healthy gingiva tissue. The full thickness flap was elevated to perform crown lengthening operation between the teeth #13 and #24. The granulation tissues were removed, the bone was resected with round steel drills to provide the biological width. Flap was primarily closed with simple sutures using 3.0 silk suture. The biopsy specimen was sent for histopathological evaluation.
Results: Healing was uneventful. Histopathological examination revealed keratinization in the multifocal epithelium of the oral mucosa, and spindle-fibroblastic cells in the subepithelial area. The lesion was diagnosed ‘’Fibroepithelial polyp’’.
Conclusion: It was concluded that FEP can be successfully treated with proper diagnosis, appropriate treatment plan and surgery without causing aesthetic problem.
Keywords: Polyps, gingival overgrowth, surgical flaps

MARMARA ÜNİVERSİTESİ YAYINEVİ

Diş Hekimliği Fakültesi

PS013

Oral Liken Planus: Tanı,Tedavi ve İki Yıllık Takip: Olgu Sunumu

Oral Lichen Planus: Diagnosis, Treatment, A-Two-Year Follow up: A Case Report

Büşra Dilara Karaca, Asel Üstad, Berceste Akmansoy, Şebnem Erçalık Yalçınkaya

Marmara Üniversitesi Diş Hekimliği Fakültesi, Ağız, Diş Ve Çene Radyolojisi

Öz

Amaç: Oral liken planus (OLP) sıklıkla orta yaş grubunda görülen kronik inflamatuar bir hastalıktır. Etyolojisi kesin olarak belli olmamakla birlikte; enfeksiyon, travma, otoimmün bozukluk, alerjik mekanizmalar ve psişik stres ve genetiğin rolü olası nedenler arasında düşünülmektedir. Oral mukozadaki tipik beyaz çizgi şeklindeki lezyonlar erozyon/ülserlerle birlikte görülebilir. Bu vaka sunumunda protez intoleransı ile birlikte OLP tanısı konulan bir hastanın uzun dönem takibinin sunulması amaçlanmıştır.
Olgu Sunumu: Marmara Üniversitesi Diş Hekimliği Fakültesi, Ağız, Diş ve Çene Radyolojisi İlk Muayene Kliniğine başvuran, dört ay önce kullanmaya başladığı protezi nedeniyle ağzında yanma olduğunu söyleyen, 64 yaşında erkek hastanın klinik muayenesinde sağ bukkal mukozada etrafında beyaz keratotik çizgiler içeren unilateral ülseratif alan görülmüş ve OLP tanısı konmuştur. Histopatolojik inceleme tanıyı desteklemiş ve laboratuar bulgularıyla B12 Vitamini ve 25-OH Vitamin D eksiklikleri saptanmıştır. Hastanın diyetinin düzenlemesi, oral hijyenin sağlanması ve vitamin replasman tedavisiyle sekiz ay boyunca OLP kontrol altına alınmıştır. Ani gelişen psişik stres nedeniyle yeniden alevlenen lezyon çevresine metilprednizolon asetat enjeksiyonu yapılmıştır. Hastanın periyodik takibi iki yıldır devam etmektedir.
Sonuç: OLP hastaları mukozalarındaki artmış duyarlılıktan dolayı protetik tedavileri tolere edemeyebilirler. OLP tedavisinin öncelikli amacı hastanın semptomlarının kontrol altına alınması, lezyonların oral kanser riski de göz önüne alınarak düzenli takibi ve oral hijyen motivasyonudur. Önleyici faktör olarak lokal irritasyonların elimine edilmesi gerekmektedir. Doğru tedavinin uygulanabilmesi için patogenezin anlaşılması ve doğru klinik tanı önemlidir.
Anahtar Kelimeler: oral liken planus, mukozanın beyaz lezyonları

Abstract

Background and Aim: Oral lichen planus(OLP) is a chronic inflamatuar disease that is predominantly seen in middle age adults. Although many studies have shown a correlation between OLP and trigger factors like infections, trauma, drugs, allergens and autoimmune disorders, their role is still unclear. In oral mucosa it typically presents as white lesions, occasionally with associated erosions and ulcers. In this case report, it was aimed to clinically present a long term follow-up of a case of OLP with denture intolerance.
Case Report: A 64-year-old male admitted to the Outpatient Clinic of Dentomaxillofacial Radiology, Faculty of Dentistry, Marmara University complaining with a burning sensation in his mouth. His complaints were started just after having new partial removable denture four months ago. Clinical examination revealed a unilateral ulcer surrounding with white keratotic lines in right buccal mucosa. The clinical preliminary diagnosis was OLP and histopathological examination confirmed this diagnosis. Laboratory findings showed a deficiency of Vitamin B12 and 25-OH Vitamin D total. The vitamin replacement therapy, oral hygiene control and recommended diet have regulated the OLP for almost eight months. Because of a sudden emotional stress, the lesion was flared up and a ring injection of methylprednisolone acetate was performed. The periodical follow-up of the patient has been continuing for two years.
Conclusion: OLP patient's may not tolerate prosthetic treatment due to irritated and susceptible oral mucosa. The principal aims of OLP therapy are the resolution of painful symptoms, oral mucosal lesions, the reduction of the risk of oral cancer, and the maintenance of good oral hygiene. Eliminate the local exacerbating factors as preventive measures.A proper understanding of the pathogenesis, clinical presentation, diagnosis of the disease becomes important for providing the right treatment.
Keywords: oral lichen planus, white mucosa lesions

MARMARA ÜNİVERSİTESİ YAYINEVİ

Diş Hekimliği Fakültesi

PS014

İskeletsel Maksiller Darlık ve Ön Açık Kapanışın Tedavisi – Vaka Raporu

Treatment Of Skeletal Maxillary Constriction and Anterior Open Bite– A Case Report

Ece ABUHAN[1], Sibel BİREN[1], Gühan DERGİN[2]

[1]Marmara Üniversitesi Diş Hekimliği Fakültesi Ortodonti AD. , İstanbul

[2]Marmara Üniversitesi Diş Hekimliği Fakültesi Ağız, Diş ve Çene Hastalıkları Cerrahisi AD., İstanbul

Öz

Amaç: Bu vaka raporunda iskeletsel maksiller darlık ile birlikte ön açık kapanışa sahip, Amelogenezis İmperfekta'sı olan 27 yaşındaki kadın hastanın maksillasının SARME ile genişletilerek maksiller darlığın ve maksillada zigomatik miniplaklar, mandibulada ise minividalardan destek alarak posterior segmentlerin intrüze edilmesi suretiyle ön açık kapanışın tedavi edilme süreci sunulmuştur.

Birey ve Yöntem: Kliniğimize ön açık kapanış şikayetiyle başvuran hastanın asimetrik bir yüze, yetersiz dudak kapanışına, belirgin olmayan çene ucuna, retrüziv dudak pozisyonuna ve konveks bir profile sahip olduğu saptanmıştır. Ağız içi muayenesinde Amelogenezis İmperfekta hastası olduğu görülmüş, maksiller transversal darlık, Sınıf II dişsel ilişki (overjet 7 mm), ön açık kapanış (openbite 8,7 mm) tespit edilmiştir. Sefalometrik analizi, isketsel Sınıf II ilişki ve artmış alt yüz yüksekliğinin olduğunu göstermiştir. Hastanın tedavisine kortikotomi destekli akrilik cap splint ekspansiyon apareyi uygulamasıyla başlanmış, daha sonra maksilla için zigomatik ankraj plakları, mandibula için ise minividalar yerleştirilerek devam edilmiştir. Post-operatif birinci haftada maksillanın iskeletsel olarak genişletilmesine, ikinci haftada ise apareyden zigoma plaklarına nitel-titanyum kapalı yaylarla intrüziv kuvvet uygulanmaya başlanmıştır. Aparey yumuşak dokulara uyumunun sağlanması için ara aşamada yenilenmiştir. Diğer yandan alt çeneye uygulanan lingual ark ve posterior bukkal bölgeye yerleştirilen minividalar ile intrüzyon kuvveti uygulanmıştır. Toplam tedavi süresi 19 aydır. Üç boyutlu fotoğraflar pre-operatif ve post-operatif dönemde 3dMD Face Sistem ile alınmıştır. Çizgisel ve açısal analizler tedavi başlangıcında, ve tedavi süreci tamamlandıktan sonra alınan sefalometrik radyografiler üzerinde, hacimsel analizler ise hastaların üç boyutlu fotoğrafları üzerinde 3dMD Vultus yazılımı ile yapılmıştır.

Bulgular: Tedavi sonunda ön açık kapanış azaltılmiş, overbite 0 mm olarak ölçülmüştür. Dik yön açılarında azalma sağlanmıştır. Mandibula saat yönünün tersine rotasyon yapmıştır. Overjet 2,4 mm' ye kadar azalmıştır.

Sonuç: Büyüme-gelişimi tamamlanmış olan hastada iskeletsel maksiller darlık SARME ile düzeltilmiştir. Zigomatik ankraj yöntemi ve minivida desteği ile posterior dişlerin intrüzyonu sayesinde ön açık kapanışın düzeltilmesi ve dik yön boyutlarının azaltılması yüz estetiğine katkı sağlamıştır.

Abstract

Aim: In this case report, treatment of maxillary constriction by SARME and treatment of anterior open bite by intrusion of posterior segments in both maxilla and mandible by zygomatic miniplates and miniscrews for a 27 year old female, with Amelogenesis Imperfecta, was introduced.

Subject & Method: A 27 year old patient applied to our clinic with a chief complaint of anterior open bite. Clinical evaluation revealed an asymmetric face, convex profile, incompetent lip closure, retruded lower lip and chin. Intraoral examination showed, she has Amelogenesis Imperfecta, maxillary constriction, Class II dental relationship (overjet 7 mm) and anterior open bite (openbite 8.7 mm). Cephalometric analysis showed skeletal Class II relationship with increased lower facial height. The treatment started with corticotomy-supported acrylic cap splint hyrax appliance, later zygomatic miniplates for maxilla and miniscrews for mandible were used for correction of open bite. Expansion started after one week of corticotomy. Intrusive forces with zygomatic miniplates were applied at the end of second week. The appliance was renewed during the treatment to ensure compliance with soft tissues. Later, intrusive forces were applied by a lingual arch and miniscrews in the mandible posteriorly. The treatment duration was 19 months. Stereophotogrammetry records were taken by 3dMD Face System, preoperatively and postoperatively. Linear and angular analyses were performed on cephalometric radiographs which were taken initially and finally, volumetric analysis was performed by 3dMD Vultus Software.

MARMARA ÜNİVERSİTESİ YAYINEVİ

Results: Anterior open bite improved from 8.7 mm to 0 mm. Vertical angles were decreased. Counterclockwise rotation was observed in the mandible. Overjet decreased to 2.4mm.
Conclusions: Maxillary constriction has corrected by SARME in this patient who completed growth and development. Significant improvement of openbite and reduction of vertical dimensions with the help of zygomatic anchorage system and miniscrews resulted in enhanced facial aesthetic.

MARMARA ÜNİVERSİTESİ

MARMARA ÜNİVERSİTESİ YAYINEVİ

Diş Hekimliği Fakültesi

PS015

Maksilla Posterior Bölgede Rezidüel Kist: Vaka sunumu

Residual Cyst in Maxillary Posterior Region: Case Report

Yetiş YILDIRIM, Ahmet DEMİRCİ, Onur GÖNÜL, Faysal UĞURLU

Marmara üniversitesi, Diş Hekimliği Fakültesi, Ağız, Diş ve Çene Cerrahisi Anabilim Dalı

Öz

Giriş: Rezidüel kistler; odontojenik veya non odontojenik bir kistin tam sağlanamayan enükleasyonundan sonra ortaya çıkan lezyonlardır. Diş çekiminden sonra periapikal bölgede oluşmuş olan, fibröz yapidaki granulasyon dokusunun tam kürete edilememesinden kaynaklanabilir. Rezidüel kistler, enfekte olmadığı sürece asemptomatik olduğundan sıklikla geç farkedilen lezyonlardır. Ayrıntılı alınmış anamnez, klinik muayene, radyografik ve histopatolojik inceleme doğru tanı için gereklidir. Bu kistlerin erken tedavisi çevre dokularda oluşabilecek hasarı önler. Bu sunumda kliniğimize başvuran kadın hastada maksilla posterior bölgede lokalize rezidüel kistin enükleasyon ile tedavisi anlatılmıştır.
Olgu: 30 yaşında kadın hasta fakültemize ağız içinde sıvı akması ve koku şikayetiyle başvurmuştur. Hastadan alınan panoramik röntgeninde sol üst maxilla bölgesinde görülen lezyon nedeniyle kliniğimize yönlendirilmiştir. Yapılan DVT incelemesi ve alınan aspirasyon biyopsisinin sonucuna göre kistik bir lezyon ön tanısı konulmuştur. Hastanın konforu ve yapılacak işlemin zorluğu göz önüne alınarak genel anestezi altında kistik lezyonun enükleasyonu yapılmıştır. Post operatif dönem komplikasyonsuz geçmiş olup hasta takibe alınmıştır.
Tartışma ve Sonuç: Rutin takip dönemlerinde herhangi komplikasyon ve nükse rastlanmamıştır. Rezdiüel kist enfekte olmadığı sürece asemptomatik olduğundan hasta tarafından geç farkedilebilecek bir lezyondur. Tam bir vaka öyküsü, ayrıntılı bir anamnez, radyografik ve patolojik bir inceleme uygun bir tanı koymak için şarttır. Erken vadede yapılacak olan tedavi oluşabilecek morbiditeyi azaltacıktır.
Anahtar Kelimeler: Rezidüel Kist, Enükleasyon

Abstract

Introduction: Residual cysts are the lesions resulting from an incomplete enucleation of an odontogenic or non-odontogenic cyst.It is orginated from to the fact that the granulation tissue of the fibrous structure, which is formed in the periapical region after tooth extraction, cannot be fully curved.Residual cysts, as long as they are asymptomatic and not infected, are frequently recognized lesions.
Detailed anamnesis, clinical examination, radiographic and histopathological examination are required for accurate diagnosis.Early treatment of these cysts prevents damage to surrounding tissues.In this presentation, a female patient admitted to our clinic with enucleation of residual cyst localized in the posterior region of the maxilla is described.
Case Report: A 30-year-old female patient was admitted to our faculty with fluid leakage and odour complaints.Because of the lesion in the left upper maxilla.It was referred to our clinic.The diagnosis of cystic lesion was made based on DVT examination and the result of aspiration biopsy.
Considering the patient's comfort and the difficulty of the procedure, cystic lesion enucleation was performed under general anesthesia.Postoperative period was uneventful and the patient was followed up.
Discussion and Conclusion: No complications or recurrences were found during routine follow-up period.Since the residual cyst is asymptomatic as long as it is not infected, it is a lesion that can be noticed lately by the patient.A complete case history, detailed anamnesis, radiographic and pathological examination is essential an appropriate diagnosis.The treatment to be performed in the early term decreases the morbidity.
Keywords: Residual Cyst, enucleation.

MARMARA ÜNİVERSİTESİ YAYINEVİ

Diş Hekimliği Fakültesi

PS016

Skuamöz Hücreli Karsinom : Olgu Sunumu ve Literatür Değerlendirmesi

Squamoz Cell Carsinoma: Case Report and Literature Evaluation

İrfan Çelik[1], Gözde Yılmaz[1], Filiz Namdar Pekiner[1]

[1]Ağız Diş ve Çene Radyolojisi A. D., Marmara Üniversitesi Diş Hekimliği Fakültesi, İstanbul, Türkiye.

Öz

Amaç: Ağız kanserleri baş-boyun bölgesi kanserlerinin önemli bir grubu olup oldukça yüksek morbidite ve mortalite oranına sahiptir. Bu bölge malignomlarının %90'nından fazlasını, mukozanın yüzey epitelinden gelişen skuamöz hücreli karsinom oluşturmaktadır. Oluşumunda tütün kullanımı, alkol tüketimi, siroz, ultraviole ışığı, kronik travmalar, kötü ağız hijyeni, virüsler önemli etkenlerdir. Bu sunumunda palatinal mukozdan maksiller sinüse doğru geniş bir lokalizasyon gösteren skuamöz hücreli karsinom olgusu literatür bilgileri doğrultusunda sunulmuştur
Gereç Ve Yöntemler: Sistemik anamnezinde astım ve damar tıkanlıklığı nedeniyle ilaç kullandığı saptanan 71 yaşındaki erkek hasta kliniğimize başvurmadan 4 ay önce sol posterior palatinal bölgede bir şişlik şikayeti ile dişhekime başvurmuştur. Yapılan intraoral muayene sonucunda enfeksiyon tanısı ile alan kürete edilerek histopatolojiye yönlendirilmiştir. İncelenen kesitlerde histomorfolojik bulguların skuamöz hücreli karsinom ile uyumlu olduğu saptanarak opere edilmesi amacıyla Marmara Üniversitesi Pendik Eğitim ve Araştırma Hastanesi'ne yönlendirilen hasta değerlendirilmek üzere kliniğimize gönderilmiştir.
Bulgular: Panoramik radyografide sol maksiller sinüs bölgesi detaylı olarak değerlendirilemeyen hastanın CBCT sagital, aksiyal ve koronal kesitlerinde sol maksiller sinüste totale yakın opasite, sol maksilla anterior, premolar, molar alveol kret tepesinde ve palatinalde perforasyon gözlenmiş ve anterior, mesial, inferior sınır devamlılığı izlenememiştir.
Sonuç: Oral karsinomların tedavisinde esas amaç; hastalıksız bir yaşam ve organların olabildiğince korunduğu fonksiyonel bir sonuç elde etmektir. Tedavide cerrahi, radyoterapi, kemoterapi veya bunların kombinasyonları kullanılır. Tedavi yönteminin seçimi; hastalık lezyonunun yaygınlığına (lezyonun alanı/boyutu), hastanın yaşına, eşlik eden hastalıkların durumuna, histopatolojik özelliklerine göre yapılmalıdır. Bu bakımdan hücre tipi, diferansiyasyon derecesi, lenf nodlarının durumu, kemik invazyonu, cerrahi sınırlar/komşuluklar önemlidir. Kanser sistemik bir hastalık tablosu olduğundan medikal onkolog, radyasyon onkoloğu ve cerrah tarafından multidisipliner bir yaklaşımla tedavi planlaması yapılmalıdır.
Anahtar Kelimeler: Skuamöz hücreli karsinom, oral kavite, CBCT

Abstract

Objectıves: Mouth cancers are important group of head/neck region and have high morbidity and mortality. More than 90% of malignoms of this region consist squamoz cell carsinom evolved from mucosa surface epithelium. Smoking,alcohol,cirrhosis,UV-light,chronic traumas,poor oral hygiene and viruses play important role over it's formation. Here,squamoz cell carsinom phenomenon locates from palatinal mucosa to maxillary sinus presented with literature informations.
Methods and Materials: 71 year-old male patient to be taking medication due to asthma and vascular occlusion was applied to dentistry with complaint swelling on the left posterior palatinal region 4 months before applying our clinic. After the intraoral inspection,region was scraped off and patient was directed to histopathology. He was referred to Marmara University Pendik Training and Research Hospital in order to operate the histomorphological findings compatible with squamous cell carcinoma and was sent back our clinic for evaluation.
Results: Left maxillary sinus region couldn't be evaluated in detail in the panoramic radiography. Perforation's been observed on CBCT sections almost totally opacity in left maxillary sinus,anterior,premolar,molar in the left maxilla alveol crest tip and palatinal and mesial,inferior border continuity couldn't be observed
Conclusion: Main objective of carsinoms treatment is to have a disease-free life and the organs protected as much as possible to achieve a functional outcome. Surgery,radiotheraphy,chemotherapy and combinations are utilized in the treatment. Choose of appropriate treatment should be defined according to diffusiveness of disease lesion,age of patient,accompanying diseases' status and histopathology characteristics. Therefore,cell type,level of differentiation,lymph nodes' status,bone invasion and surgical borders are important. Since cancer is systemic disease,medical oncologist,radiation oncologist and surgeon should be involved in and treatment is planned with a multidisciplinary approach
Keywords: Squamoz cell carsinoma,oral cavity,CBCT

MARMARA ÜNİVERSİTESİ YAYINEVİ

Diş Hekimliği Fakültesi

PS017

ORAL LİKEN PLANUSDA ÖNEMLİ OKSİDATİF BELİRTEÇ LİPİD PEROKSİDAZ: PİLOT ÇALIŞMA

A Pilot Study of Salivary LipidPeroxidation an ImportantOxidative Marker in Oral LichenPlanus

Zeynep Malkoç[1], Ünsal Veli Üstündağ[2], Perihan Seda Ateş[3], Ebru Emekli-Alturfan[3], Şebnem Erçalık-Yalçinkaya[4]

[1] 5.Sınıf Öğrencisi Marmara Üniversitesi Diş Hekimliği Fakültesi İstanbul, Türkiye

[2]Medipol Üniversitesi Tıp Fakültesi Biyokimya Bölümü , Kavacık, İstanbul, Türkiye

[3]Marmara Üniversitesi Tıp Fakültesi Biyokimya Bölümü, İstanbul, Türkiye

[4]Marmara Üniversitesi Diş Hekimliği Fakültesi Maksillofasiyal Radyoloji Bölümü, İstanbul, Türkiye

Öz

Amaç: Oral liken planus(OLP) kronik, enflamatuar, mukokütanöz bir hastalıktır ve retiküler, eroziv/ülseratif ve eritem atöz/atrofik falan gibi farklı klinik tipleri vardır. OLP görülme sıklığı kadınlarda fazladır.Tükürüğün ağız sağlığı ve hastalıkları hakkında birçok bilgiyi içerdiği bilinmektedir. Artmış reaktif oksijen türleri ve lipid peroksidazınatopik dermatitis,OLP, sedef, vitiligo gibi deri hastalıklarında rol oynandıkları öne sürülmüştür.Bu çalışmada bir grup hastanın tükürüklerindeki lipid peroksidaz incelenmiştir.
Gereç ve Yöntem: Klinik çalışma için Marmara Üniversitesi Diş Hekimliği Fakültesi Etik Kurulundan onay alındı. Toplam 8 OLP (7 kadın 1 erkek) hastasının ve 14 kişilik sağlıklı kontrol grubunun uyarılmamış tükürük örnekleri alındı.Yagi metoduyla MDA ölçülerek tükürük lipid peroksidazı değerlendirildi.İstatiksel analiz için Graph Pad programı kullanıldı.
Bulgular: OLP lezyonları çoğunlukla simetrik olarak bukkal mukozada görüldü(%75). OLP li hastaların %87.5inde eroziv ülseratif form saptandı.Oral liken planus hastaları ve kontrol grubunda lipid peroksidaz değerlerinde önemli değişiklikler görüldü.
Sonuç: Oksidatif stresi arttırmak ve antioksidan savunma mekanizması oral liken planusun moleküler mekanizmasında önemli rol oynar.Bu çalışmada küçük bir grupta yapıldığından elde edilen verilerin daha geniş hasta gruplarında değerlendirilmeleri gerektmektedir.
Anahtar Kelimeler: Oral liken planus, tükürük,lipid peroksidaz

Abstract

Aim: Oral lichenplanus (OLP) is a chronicinflammatorymucocutaneousdisease. OLP manifests as a succession of outbreaksthat can adopt a variety of clinicalforms: mainlyreticular, erosive/ulcerous, anderythematous/atrophic OLP and it is slightlymorecommon in womenthan in men. Salivacontainsmanyparametersthatgiveinsightabout oral healthanddiseases. It has been suggestedthat in crea sedreactive oxygen species andlipidperoxidesmay play a part in thepathogenesis of various skin diseases, such as atopicdermatitis, psoriasis, vitiligo, and OLP.Thereforetheaim of thisstudywastoevaluatethesalivarylipidperoxidationin a group ofpatientswithOLP.
MaterialandMethods: Marmara University Faculty of Dentistry, Ethic Commitee of Clinical Research esapproved the studyprotocol. Unstimulatedsalivasamples ofeightpatients (seven female, onemale)diagnosedwithOLP and14 healthy controls subjects were collected. SalivaryLPO wasevaluatedusingthemethod of Yagi as bymeasuringmalondialdehyde (MDA)levels. GraphPad program wasusedforstatisticalevaluation of data.
Results: Most of theOLP lesionswereseen on buccalmucosabilaterally (75 %). Of the OLP patients87.5 % had erosive-ulcerative form of OLP. Significantchangeswerefound in thesalivaryLPO levelsof theOral LichenPlanuspatientsandthecontrolgroup.
Conclusion: Increase in oxidativestressand an imbalance in the antioxidant defensemay playimportantroles in themolecularmechanism of Oral Lichen Planus. One of theproblems in thisstudywasthenumber of population; furtherstudiesaresuggestedwithlargerpatientgroups.
Keywords: Oral lichenplanus, saliva, lipidperoxidation

MARMARA ÜNİVERSİTESİ YAYINEVİ

Diş Hekimliği Fakültesi

PS018

Karışık Dişlenmedeki Ön Çapraz Kapanışın Hareketli Apareyle Tedavisi: (Üç Olgu Sunumu)

The Use of Removable Appliances in Anterior Cross-Bite Correction During Mixed Dentition: Three Case Reports

Mısra Özalp, Muesser Ahu Durhan, Ali Recai Menteş

Marmara Üniversitesi Diş Hekimliği Fakültesi Pedodonti Anabilim Dal

Öz

Giriş: Ön çapraz kapanış üst çenedeki bir veya daha fazla kesici dişin alt çenedeki karşıt dişe göre palatinal olarak malpozisyonda olması olarak tanımlanmaktadır. Bunun nedeni genellikle maksiller kesici dişlerin lingual sürme yolundan kaynaklanan palatal malpozisyonunun bir sonucudur. Gelişme döneminde görülen ön çapraz kapanış hem çocuklar hem aileler açısından estetik ve fonksiyonel kaygılara sebep olabilir. Ön çapraz kapanış tedavisinin ideal yaşı kökün oluştuğu ve diş sürmesinin aktif sürme aşamasında olduğu 8 ile 11 yaş arasında olan zamandır. Ön çapraz kapanış iskeletsel, dental veya hem iskeletsel hem dental kaynaklı olabilir.
Olgu Sunumu: Marmara Üniversitesi Diş Hekimliği Fakültesi Pedodonti Anabilim Dalı'na 8-10 yaşları arasındaki 3 erkek hasta ön bölgede ön dişlerindeki çapraşıklık şikayeti ile başvurmuştur. Yapılan ağız içi muayenelerde Angle sınıf I oklüzyon ilişkisi bulunan hastaların iki tanesinde 11 numaralı diş bir tanesinde 21 nolu diş çapraz kapanışta olduğu klinik ve radyografik muayeneleri sonucunda tespit edilmiştir. Palatal kısımda Z zemberek ve posterior bölgenin oklüzal kısımlarında ısırma bloğu bulunan hareketli Hawley apareyi ile ön çapraz kapanışlarının tedavi planlaması yapıldı. 1 ay sonunda kontrole çağrılan 3 hastanın da ön çapraz kapanışının düzeldiği görüldü. Apareylerin oklüzal blokları kaldırılarak pekiştirme tedavisi ile kontroller devam etmektedir.
Sonuç: Hareketli apareyler, hasta düzenli kullandığı zaman ön çapraz kapanış tedavisi için güvenli, kolay, çabuk ve estetik açıdan kabul edilebilir bir alternatifi temsil eder. Karışık dişlenme döneminde dental kaynaklı ön çapraz kapanışın tedavisi ile ileride oluşabilecek komplike ortodontik tedavi gereksiniminin önüne geçmek mümkündür.
Anahtar Kelimeler: Hareketli Aparey,Karma Dişlenme,Maloklüzyon

Abstract

Aim: Anterior cross-bite is defined as a condition where one or more teeth may be malpositioned either lingually or labially with to the opposing teeth. Anterior dental cross-bite is usually the result of palatal malposition of the maxillary incisors resulting from a lingual eruption path. During the developmental period in children the presence of anterior cross bite can cause aesthetic and functional anxiety. The ideal age to treat anterior cross-bite is between 8 years and 11 years, the period when the root is being formed and the tooth is in the active stage of eruption. The cause of anterior cross bite may be skeletal, dental or skeletal and dental.
Case Report: Three patients from the ages of 8 – 10 came to Marmara University School of Dentistry Department of Paediatric Dentistry with the complaint of anterior crowding. According to the intraoral and radiologic examinations all three patients presented Angle Class I occlusion Two of the patients had anterior cross-bite present on tooth number 21 while the other patient had the same problem on tooth number 11. Removable appliances with Z spring on the palatal part and bite plains on the posterior occlusal parts were planned for these patients. After one month, the patients were recalled for their control appointments, and all three anterior cross-bites were corrected. The occlusal blocks were removed from the appliances and the patients were kept under control according to the retention protocol.
Conclusion: Removable orthodontic appliances, when used regularly, represent another safe, easy, fast and aesthetically acceptable alternative for the treatment of anterior cross-bite. This treatment provided during the mixed dentition period may prevent a requirement for a complicated orthodontic treatment in future.
Keywords: Malocclusion, Mixed Dentition, Removable Appliance

MARMARA ÜNİVERSİTESİ YAYINEVİ

Diş Hekimliği Fakültesi

PS019

Anterior Bölgede Estetik Yaklaşım:Olgu Sunumu

Aesthetic Approach in The Anterior Region: Case Report

Sinem Vural1, Coşkun Yıldız[1], Rifat Gözneli[1], Erkut Kahramanoğlu[1], Yasemin Özkan[1]

[1]Marmara Üniversitesi Diş Hekimliği Fakültesi, Protetik Diş Tedavisi Anabilim Dalı, İstanbul,Türkiye

Öz

Amaç: Anterior bölgede estetik olmayan durumların giderilmesi amacıyla birçok tedavi seçeneği bulunmaktadır. Çapraşıklık sebebiyle estetik görünümden memnun olmayan hastalarda, ortodontik uygulamalar ilk tedavi seçeneği olarak düşünülmektedir. Zaman kısıtlılığı sebebiyle acil estetik düzenleme ihtiyacı bulunan hastalarda tam seramik restorasyonlar anterior estetiğin rehabilite edilmesinde tedavi alternatifi olarak düşünülmektedir.
Gereç ve Yöntem: Marmara Üniversitesi Diş hekimliği Fakültesi Protetik Diş Tedavisi Anabilim Dalı'na 36 yaşında erkek hasta üst dişlerdeki estetik olmayan durumun düzenlenmesi sebebiyle başvurdu. Hastanın yapılan klinik ve radyolojik muayenesi sonrasında, ortodontik tedavi ve protetik tedavi seçenekleri ile estetiğin düzenlenebileceği hastaya anlatıldı. Ortodontik tedavi seçeneğini uzun zaman gerektirmesi sebebiyle kabul etmeyen hastaya tam seramik restorasyonlar hakkında bilgi verildi. Yapılan detaylı klinik inceleme sonrasında 15-25 numaralı bölgeler arasının tam seramik restorasyon (Lithiumdisilicate, IPS e max press, Ivoclar Vivadent, Liechtenstein) ile rehabilite edilmesi düşünüldü. Chamfer bitim ile hazırlanan preparasyonların ölçüsü ilave tipi silikon (Elite HD Putty Soft Fast Setting/ Elite HD Light Body Setting Zhermack, Rovigo, Italy) materyali ile alındı. Yapılan restorasyonlar Variolink DC (Ivoclar Vivadent,Schaan, Liechtenstein) rezin siman ile simante edildi.
Bulgular: Yapılan rutin takiplerde hastamızın restorasyonlarından memnun olduğu gözlendi. Altıncı ay takibinde hastada herhangi bir komplikasyon gözlenmedi.
Sonuç: Çapraşıklık durumu sebebiyle estetik düzenleme ihtiyacı bulunan, zaman kısıtlılığı sebebiyle ortodontik tedavi seçeneğini kabul etmeyen hastalarda tam seramik restorasyonlar tedavi seçenekleri arasında yer alabilir.
Anahtar Kelimeler: Tam seramik, estetik, lityumdisilikat

Abstract

Purpose: There are many treatment options to eliminate non-aesthetic conditions in the anterior region. Orthodontic applications are considered as the first treatment option in patients who are not satisfied with the aesthetic appearance due to the crowding. All ceramic restorations are considered as a treatment alternative for the rehabilitation of anterior aesthetics in patients who require urgent aesthetic adjustment due to time constraints.
Material and Method: A 36-year-old male patient was referred to Marmara University Faculty of Dentistry, Department of Prosthodontics because of the regulation of non-aesthetic status in the upper teeth. After the clinical and radiological examination of the patient, orthodontic treatment and prosthetic treatment options were explained to the patient. The patient did not accept the orthodontic treatment option due the treatment period. After the detailed clinical examination, rehabilitation between 15-25 with all ceramic restoration (Lithiumdisilicate, IPS e max press, Ivoclar Vivadent, Liechtenstein) was decided. Chamfer finish line were applied and impressions were taken with type-C silicone (Elite HD Putty Soft Fast Setting Elite HD Light Body Setting Zhermack, Rovigo, Italy) materials. The restorations were cemented with Variolink DC (Ivoclar Vivadent,Schaan, Liechtenstein) resin cement.
Results: Patient satisfaction was found extremely high during routine follow-ups. No biological or mechanical complications were found after six-month follow-up.
Conclusions: All ceramic restorations may be among the best treatment options for the patients whom need aesthetic adjustment due to the crowding, and also do not accept the option of orthodontic treatment due to time limitation.
Keywords: all ceramic, aesthetic, lithium disilicate

MARMARA ÜNİVERSİTESİ YAYINEVİ

Diş Hekimliği Fakültesi

PS020

Şiddetli Mandibuler Retrognatinin Ortognatik Cerrahi İle Tedavisi: Olgu Raporu

Treatment Of Severe Mandibular Retrognathia With Orthognathic Surgery: A Case Report

Betül Nazlı Gülçek[1], Buket Erdem[2],Tuğba Üstün[2], Çağla Şar[1],Zeki Güzel[3]

[1]Marmara Üniversitesi, Diş Hekimliği Fakültesi, Ortodonti Ana Bilim Dalı, İstanbul

[2]Ortodontist, Özel Klinik, İstanbul

[3]Plastik cerrah, Özel Klinik, İstanbul

Öz

Amaç: Bu vaka raporunda mikrognati ile birlikte mandibuler retrognatiye sahip hastanın iskeletsel Sınıf 2 maloklüzyonunun ortognatik cerrahi ile tedavisi sunulmuştur.
Yöntem: Alt çenesinin küçük olması şikayeti ile kliniğimize başvuran 15 yaşındaki kadın hastanın, alınan medikal anamnezinde jüvenil romatoid artrit teşhisi ile tedavi gördüğü saptanmıştır. Klinik muayenesinde, konveks profile sahip olduğu tespit edilmiştir. Sefalometrik analiz sonucunda, korpus uzunluğu: 36,2 mm, overjet: 8,5 mm, overbite: 3,7 mm olarak ölçülmüştür. ANB değeri 12 mm olan hastanın cerrahi öncesi ortodontik tedavisinde, alt ve üst 1. premolarları çekilip, dekompansasyon ve çekim boşluklarının kapatılması için minividalar kullanılarak ameliyat öncesi ortodontik tedavisi tamamlanmıştır. Hastaya maksiller Lefort I osteotomisi ile birlikte maksiller gömme, bilateral sagittal split ramus osteotomisi ile mandibuler ilerletme ve genioplasti işlemleri uygulanmıştır. 3 yıl 4 aylık bir tedavi sürecinden sonra iskeletsel deformite ve dental maloklüzyon başarı ile düzeltilmiştir.
Bulgular: Le Fort I osteotomisi ile birlikte maksiller gömme, bilateral sagittal split ramus osteotomisi ile mandibuler ilerletme ve genioplasti uygulanan juvenil romatoid artrite sahip hastanın ameliyat sonrasında sabit ortodontik tedavisine devam edilmiş, dental ve iskeletsel ilişkiler optimum hale getirilmiştir. Ayrıca orofaringeal hava yolu değerleri de belirgin bir şekilde arttırılmıştır.
Sonuç: Mikrognati ve mandibuler retrognatiye sahip iskeletsel Sınıf 2 hastanın multidisipliner yaklaşım ile tedavisinde estetik ve fonksiyonel olarak tatmin edici sonuçlar elde etmek mümkündür.

Abstract

Aim: In this case report, orthognathic surgical treatment of a patient who has both mandibular micrognathia and retrognathia is presented.
Method: A 15 year-old female patient applied to our clinic with the complaint of small mandible.She has been seeking medical treatment for juvenile rheumatoid arthritis. Clinical examination revealed a convex profile. According to cephalometric analysis; corpus length: 36.2 mm, overjet: 8.5 mm, overbite: 3.7 mm were measured. Presurgical orthodontic treatment of the patient whose ANB value is 12 mm; involved extraction of upper and lower 1. premolars, decompensation and closing up extraction spaces with the help of miniscrews. Orthognathic surgery involved maxillary impaction with Lefort I osteotomy, mandibular advancement with bilateral sagittal split ramus osteotomy and genioplasty. After 3 years and 4 months, skeletal deformity and dental malocclusion were succesfully corrected.
Results: Optimum dental and skeletal relationships were achieved with fixed orthodontic treatment which was continued following maxillary impaction with Le Fort I osteotomy, mandibular advancement with bilateral sagittal split ramus osteotomy and genioplasty. In addition, the values of oropharyngeal airway were increased distinctively.
Conclusion: It is viable to achieve satisfying estetic and functional outcomes for the treatment of skeletal Class 2 patient, who has micrognathia and mandibular retrognatia, with the help of multidisciplinary treatment approach.

MARMARA ÜNİVERSİTESİ YAYINEVİ

Diş Hekimliği Fakültesi

PS021

Cerrahi Olmayan Periodontal Tedavi: Olgu Sunumu

Nonsurgical Periodontal Therapy: A Case Report

Bengisu Kömü*, Mücahit Ersoy[1] , Burcu Karaduman[2]

[1]Biruni Üniversitesi, Diş Hekimliği Fakültesi, 5. Sınıf Öğrencisi, İstanbul, Türkiye.

[2]Biruni Üniversitesi, Diş Hekimliği Fakültesi Periodontoloji Anabilim Dalı, İstanbul, Türkiye.

Öz

Amaç: Periodontitis, patojenik mikroorganizmalar veya bu mikroorganizmalar tarafından oluşturulan toksinlerin neden olduğu periodontal ligament ve alveolar kemiğin ilerleyici yıkımı ile karakterize, destek periodontal dokuların enflamatuar bir hastalığıdır. Cerrahi olmayan periodontal tedavinin, sondlanabilir cep derinliklerini ve klinik ataşman seviyelerini iyileştirdiği ve 6 mm'den daha az sondlanabilir cep derinliği olan hafif ve orta periodontitisli olgularda cerrahi tedaviye kıyasla daha iyi klinik sonuçlar verdiği gösterilmiştir. Bu olgu sunumunda orta derecede periodontitisli bir hastada periodontitis tanısı ve başlangıç periodontal tedavinin sunulması amaçlanmıştır.

Gereç ve Yöntemler: 30 yaşında sigara içmeyen erkek hasta, yoğun diştaşı ve dişeti kanaması şikâyeti ile kliniğimize başvurdu. Hastada sistemik hastalık öyküsü yoktu. Üst lateral kesici dişler konjenital olarak eksikti. İntraoral muayenede yoğun plak, diştaşı ve dişeti çekilmesi görüldü. Radyografik muayenesinde orta düzeyde kemik kaybı tespit edildi. Sondlamada kanama belirgindi (% 43). Tüm ağız plak skoru % 61 olarak kaydedildi. Radyografik ve klinik muayene sonucunda hastaya Evre 2, Derece B periodontitis teşhisi kondu.

Hastaya başlangıç periodontal tedavi dahilinde, ağız hijyeni eğitimi ile lokal anestezi altında diş yüzeyi temizliği ve kök yüzeyi düzleştirmesi işlemleri uygulandı. Antibiyotik reçete edilmedi. Hasta başlangıç periodontal tedaviden 4 hafta sonra kontrole çağrıldı.

Bulgular: Olumlu klinik iyileşme elde edildi. Başlangıç periodontal tedavi sonrası, tüm ağız plak skorları % 61'den % 29'a, tüm ağız sondlanabilir cep derinliği ortalaması 2.9 mm'den 2.5 mm'ye, ilave olarak sondlamada kanama olan bölgelerin yüzdesi % 43'ten % 15'e düştü. İdame tedavisine alınan hasta 3 ayda bir kontrole çağırıldı.

Sonuç: Periodontal tedavinin en önemli adımı ağız hijyeni ve hasta kooperasyonudur. Periodontitis hastalarında cerrahi olmayan mekanik cep tedavisi, inflamasyonu ve cep derinliğini azaltır.

Anahtar Kelimeler: Başlangıç periodontal tedavi, Ağız hijyeni, Periodontitis.

Abstract

Objective: Periodontitis is an inflammatory disease of the supporting tissues of the teeth caused by pathogenic microorganisms or their toxins and characterized by the progressive destruction of the periodontal ligament and alveolar bone. Nonsurgical periodontal therapy has been shown to improve probing pocket depths and clinical attachment levels and results in superior clinical outcomes as compared to surgical therapy in mild to moderate periodontitis cases with probing pocket depths of less than 6 mm.

In this case report, we aimed to present diagnosis and treatment of periodontitis with initial periodontal therapy (IPT) in a patient with moderate periodontitis.

Materials and Methods: A 30 year old, non-smoker, male patient applied to our clinic with chief complaint of significant calculus deposits and gingival bleeding. The patient had no history of systemic disease. The upper lateral incisors were congenital missing. Abundant calculus, plaque formation and gingival recession were seen on the intraoral examination. The radiographic examination revealed moderate bone loss. Bleeding on probing was evident (43%). Full mouth plaque score was 61%. The patient was diagnosed with periodontitis; Stage 2, Grade B.

IPT including oral hygiene instructions and scaling and root planing under the local anesthesia was performed. No antibiotics were prescribed. The patient was recalled for control 4 weeks after IPT.

Results: Favorable clinical improvement was obtained. After IPT, full mouth plaque scores decreased from 61% at baseline to 29%, probing depth decreased from 2.9 mm at baseline to 2.5 mm and additionally bleeding on probing decreased from 43% at baseline to 15%. The patient was scheduled for maintenance therapy every three months.

Conclusion: The most important steps of periodontal treatment are oral hygiene and patient co-operation. In periodontitis patients, mechanical nonsurgical pocket therapy reduces inflammation and pocket depth.

Keywords: Initial periodontal therapy, Oral hygiene, Periodontitis.

MARMARA ÜNİVERSİTESİ YAYINEVİ

Diş Hekimliği Fakültesi

PS022

Mandibulada Rezidüel Kret Rezorbsiyonu Sonucu Vincent Bulgusu: Olgu Sunumu

Vincent's Sign as a Result of Mandibular Residual Ridge Resorption: A Case Report

Melda Pelin Akkitap, Sevilay Deveci, Birsay Gümrü, Ender İdman

Ağız, Diş ve Çene Radyolojisi Anabilim Dalı, Marmara Üniversitesi Diş Hekimliği Fakültesi, İstanbul, Türkiye

Öz

Amaç: Kronik, progresif ve irreversibl bir seyir izleyen rezidüel kret rezorpsiyonu (RKR), diş kaybı sonrası birçok lokal ve sistemik faktörün kümülatif etkisi altındaki alveolar remodeling nedeniyle meydana gelmektedir. Mandibula yüksekliğinin azalması, mental foramenin rezidüel kretteki lokalizasyonunda değişikliğe neden olup "Vincent bulgusu" olarak bilinen "protez baskısı nedeniyle subjektif ağrı ve parestezi" ortaya çıkmasına yol açar. Bu çalışmada; mandibulada şiddetli RKR ve subjektif ağrı ile parestezi şikayeti mevcut olan bir olgunun klinik ve radyolojik bulguları sunulmaktadır.
Gereç ve Yöntemler: 61 yaşındaki kadın hasta, kliniğimize sağ mandibular alveoler krette hassasiyet ve ağrı şikayeti ile başvurmuştur. Hastanın klinik ve radyolojik muayenesi gerçekleştirilmiştir.
Bulgular: İntra-oral muayenede, dişsiz mandibular alveol kretinde şiddetli rezorpsiyon saptanmıştır. Panoramik radyografide, sağ mental foramenin alveol kret tepesine çok yakın lokalize olduğu görülmüştür. Konik ışınlı bilgisayarlı tomografi görüntülemesinde, mandibuladaki şiddetli atrofi ve her iki taraftaki mental foramenin kret tepesinde konumlandığı saptanmış ve hastanın hassasiyet ve ağrı şikayetinin nedeni ortaya konmuştur.
Sonuç: RKR, dişsiz mandibulada mental foramenin alveol kret tepesine yakın konumlanmasından dolayı mental sinirin zarar görmesine yol açabilir. Mental sinirin kronik baskıya maruz kalması, o bölgede ağrı ve alt dudakta uyuşukluk şikayetine neden olabilir. Özellikle RKR mevcut olan total dişsiz ağızlarda, detaylı radyolojik inceleme teşhis ve protetik tedavi planlamasının önemli bir parçası olmalıdır.
Anahtar Kelimeler: rezidüel kret rezorpsiyonu, mental foramen, Vincent bulgusu

Abstract

Aim: Residual ridge resorption (RRR), which follows a chronic, progressive, and irreversible course, is due to alveolar remodelling under the influence of cumulative effect of many local and systemic factors after teeth extraction. In the mandible, decreasing height of the jaw leads to change in the location of the mental foramina at the crest of the residual ridge. In addition, it may result in "subjective pain and paresthesia under mandibular dentures due to denture pressure", a phenomenon known as "Vincent's sign". The aim of this presentation is to report a case with excessive mandibular RRR along with clinical and radiological findings.
Material and Methods: A 61-year-old female patient was admitted to our clinic with the complaint of tenderness and soreness in the alveolar ridge of the right mandible. Clinical and radiological examinations were performed.
Results: Intra-oral examination revealed severe resorption of the edentulous mandibular alveolar ridge. In panoramic radiograph, the right mental foramen was observed to be close to the alveolar crest. A cone beam computed scan justified the severe atrophy in the mandible and exposure of the mental foramen at the top of the alveolar crest which explains the reason of the tenderness and soreness complaint of the patient.
Conclusion: In edentulous mandibles, RRR makes the mental nerve prone to damage due to the close location of the mental foramina to the alveolar crest. Chronic compression on the mental nerve may result in pain in the area of mental nerve distribution and numbness at the lower lip. Radiographic examinations should be considered as an important component of diagnosis and prosthodontic treatment planning, especially in edentulous patients with RRR.
Keywords: residual ridge resorption, mental foramen, Vincent's sign

MARMARA ÜNİVERSİTESİ YAYINEVİ

Diş Hekimliği Fakültesi

PS023

Maksiller Retrognati, Madibular Prognati Ve Maksiller Kantı Olan Bir Hastada

Cerrahi Yaklaşım

A Surgical Approach to Maxillary Retrognathism, Mandibular Prognathism and Maxillary Cant

Emre Tüzüntürk[1], Bengi Kaya Mert[1] , Mehmet Zeki Güzel[2] , Sibel Biren[1]

[1]Marmara Üniversitesi Ortodonti A.D

[2]Florance Nightingale Hastanesi

Öz

Amaç: Bu olgu raporunun amacı Sınıf III malokluzyona ve şiddetli asimetriye sahip bir hastanın ortognatik tedavisini sunmaktır.
Gereç ve Yöntem: 17 yaşında yüzündeki asimetrik görüntüden şikayetçi olarak kliniğimize başvuran hastada, yapılan incelemeler sonucunda maksiller retrüzyon , mandibular protrüzyon ve maksillada kant olduğu tespit edilmiştir. Dental olarak sınıf III molar ve kanin ilişkisi bulunmaktadır. Sefalometrik incelemede keserlerde kompanzasyon olduğu görülmüş ameliyat öncesi keser açıları düzeltilerek negatif overjet sağlanmıştır . Ameliyat ile maksilla 4.5 mm öne alınmış ve sadece sol tarafta 1 mm gömülmüştür. Mandibula maksillanın pozisyonuna göre kapanışa getirilmiştir.
Bulgular: Tedavinin sonunda normal overbite, overjet ve Sınıf I oklüzyon sağlanmıştır. Maksiller retrüzyon, mandibular protrüzyon ve asimetri düzeltilmiştir .
Sonuç: Şiddetli iskeletsel sınıf III maloklüzyonların tedavisinde ortodonti ve ortognatik cerrahinin birlikte uygulanmasıyla hastaya estetik ve sağlıklı bir dental oklüzyon kazandırılırken fasiyal yapıda da olumlu değişiklikler elde edilmektedir .
Anahtar Kelimeler: Fasiyal asimetri, ortognatik cerrahi, Sınıf III maloklüzyon

Abstract

Aim: The aim of this case report was to present the orthognathic treatment of a patient with Class III malocclusion and severe asymmetry.
Subject and Method: The chief complaint of the 17-year old female was asymmetry. Clinically, she had maxillary retrognathism , mandibular prognathism and maxillary cant. She had Class III molar and canine relationship. The mandibular incisors were retroclined and the maxillary incisors were proclined due to dental compensation of the skeletal malocclusion. A negative overjet was achieved by preoperative correction of incisor inclinations. The maxilla was surgically advanced 4.5 mm and impacted 1 mm on the left side only. Bisagittal split osteotomy was performed for positioning the mandible and achieving the final occlusion.
Result .A Class I occlusion with normal overbite and overjet was achieved . The maxillary retrusion, mandibular protrusion and asymmetry were corrected.
Conclusion: Favourable facial changes and esthetic and healty occlusion were achieved with combined orthodontic – orthognatic treatment of skeletal Class III malocclusion.
Keywords: Facial asymmetry, Orthognathic surgery, Class III malocclusion

MARMARA ÜNİVERSİTESİ YAYINEVİ

Diş Hekimliği Fakültesi

PS024

Oral Piyojenik Granüloma: Bir Olgu Sunumu

A Case Report of an Oral Pyogenic Granuloma

Asel Üsdat[1], Emrah Canbazoğlu[2], Melis Güldalı[1], Fatma Nihan Aksakallı[1], Şebnem Erçalık Yalçınkaya[1]

[1]Marmara Üniversitesi Diş Hekimliği Fakültesi Ağız Diş ve Çene Radyolojisi Anabilim Dalı, İstanbul
[2]Marmara Üniversitesi Diş Hekimliği Fakültesi Ağız Diş ve Çene Cerrahisi Anabilim Dalı, İstanbul
[3]İstanbul Üniversitesi, Patoloji Anabilim Dalı, Onkoloji enstitüsü, İstanbul, Türkiye

Öz

Giriş ve Amaç: Piyojenik Granüloma (PG) oral mukozanın neoplastik olmayan, tümör benzeri büyüme gösteren, yumuşak doku lezyonudur. PG gingiva veya oral mukoza yüzeyinden saplı büyüme gösterir, hızla büyüme gösterirler ve renkleri pembeden kırmızıya değişebilir. Önceden piyojenik organizmalarla ilgili olduğu düşünülen lezyonun, enfeksiyonla değil lokal travma ile ilişkili olduğu düşünülmektedir. Genellikle, travmaya bağlı lezyonlar birkaç hafta içinde hızla büyüyerek maksimum 1-2 cm boyutuna ulaşırlar.
Olgu Sunumu: Marmara Üniversitesi Diş Hekimliği Fakültesi, Ağız, Diş ve Çene Radyolojisi Anabilim dalı kliniğine sol birinci ve ikinci maksiller molar dişlerin palatinal bölgesinde, ağrısız yumuşak doku büyümesi şikayeti ile başvuran 46 yaşında kadın hastanın klinik muayenesinde, yaklaşık 2.5 cm çapında, kırmızıdan mor renge değişen bir yumuşak doku kitlesi izlendi. Panoramik röntgende, sol birinci ve ikinci maksiller molar dişlerin rezidüel köklerinin apikal bölgelerinde radyolüsent lezyonlar izlendi. Cerrahi tedavi planlaması için Konik Işınlı Bilgisayarlı Tomografi (KIBT) alındı ve görüntü incelemeleri sonucunda bukkal kemik korteksinde yıkım ve yer yer perforasyon göründü. Lokal anestezi altında yumuşak doku lezyonu ve kemik içi lezyonları eksize edildi ve histopatolojik inceleme için gönderildi. Histopatolojik inceleme, piyojenik granülom ve radiküler kist klinik tanılarını doğruladı.
Sonuç: Klinik olarak piyojenik granüloma şüphesi olan tüm vakalarda, olası diğer maligniteleri ekarte etmek için biyopsi yapılması gerekir. Piyojenik granülomun tedavisinde genellikle odak basitçe eksize edilir. Basit eksizyondan sonra nispeten yüksek bir nüks oranı (yaklaşık % 15) vardır; bu nedenle periyodik takip gereklidir.
Anahtar Kelimeler: Piyojenik Granüloma, Radiküler Kist, Yumuşak Doku Lezyonları.

Abstract

Aim and Backgraund: The Pyogenic Granuloma (PG) is a common soft tissue tumor-like growth of the oral cavity that is non-neoplastic. PG occurs as a rapidly growing exophytic red nodule attached by a stalk to the gingival or oral mucosa. Although it was initially related to pyogenic organisms; it is now believed to be unrelated to infection, and it is related to local irritation and trauma. Usually, the lesions related to trauma grow rapidly to reach a maximum size of 1-2 cm within a few weeks.
Case report: A 46-year-old female patient was admitted to the outpatient clinic of Dento Maxillofacial Radiology department of Marmara University Faculty of Dentistry with chief complaints of growing painless soft tissue in the palatinal region of left first and second maxillary molar teeth. Clinical examination showed a pedunculated soft tissue mass, in red to purple color, about 2,5 cm in diameter. In Panoramic analysis, there were two radiolucent lesions in apical areas of residual roots of the first and second maxillary molar teeth. Cone Beam Computed Tomography (CBCT) was obtained for surgical treatment planning, and these images showed destruction and perforation in buccal bone cortex. Soft tissue lesion and bone lesions were excised under local anesthesia, and histopathological examination was done. Histopathological examination confirmed the clinical diagnosis of pyogenic granuloma and radicular cyst.
Conclussion: All clinically suspected pyogenic granulomas must be biopsied to rule out more severe (malign) conditions. Treatment of pyogenic granuloma consists of surgical excision which is usually enough. There is a relatively high rate of recurrence (about 15%) after simple excision; therefore follow-up is necessary.
Keywords: Pyogenic Granuloma, Radicular Cyst, Soft Tissue Lession.

MARMARA ÜNİVERSİTESİ YAYINEVİ

Diş Hekimliği Fakültesi

PS25

Anterior Estetiğin Sağlanmasında Lamina Restorasyonlar: Vaka Raporu, 4 Yıllık Klinik Takip

Laminate Veneers to Provide the Anterior Esthetics: A Case Report: 4 Years Follow Up

Bahar Burçin Bol[1], Zeliha Şanıvar Abbasgholizadeh1[1], Buket Evren[1], Şükrü Can Akmansoy[1], Yasemin Özkan[1].

[1]Marmara Üniversitesi Diş Hekimliği Fakültesi Protetik Diş Tedavisi Anabilim Dalı, İstanbul,Türkiye

Öz

Amaç: Tam seramik restorasyonlar genel olarak ideal estetik, uygun opasite ile translüsenslik, renk stabilitesi, iyi biyolojik cevap, subgingival marjinlerde yumuşak doku ile uyumluluk ve aşınmaya karşı direnç gösterir. Bu çalışmanın amacı üst çene anterior ve premolar dişlerine lamina restorasyonlar uygulanan hastanın 4 yıllık klinik takibini değerlendirmektir.
Gereç ve yöntemler: Orta hat diasteması ve mikrodontik lateral dişlere sahip 40 yaşında bayan hasta, estetik olmayan diş şekillerinin ve pozisyonlarının düzeltilmesi için Marmara Üniversitesi Diş Hekimliği Fakültesi'ne başvurdu. Klinik ve radyografik muayeneler sonucunda orta hat diastemasının kapatılması için ortodontik tedavi, asimetrik dişeti formlarının düzeltilmesi için gingivoplasti yapıldı. Preprotetik tedaviler sonrasında maksiller anterior dişlere ve küçük azı dişlerine tam seramik lamina restorasyonlar yapıldı ve adeziv olarak simante edildi.
Bulgular: Restorasyonların 4 yıllık takibinde hastanın estetik, fonksiyon ve fonasyon açısından herhangi bir şikayeti bulunmadığı görüldü.
Sonuç: Lamina veneer restorasyonlar ile iyi estetik ve fonksiyon elde etmek mümkündür.

Anahtar Kelimeler: Lamina veneer, anterior estetik, klinik takip

Abstract

Aim: All-ceramic restorations in general show: ideal esthetics, matching opacity with translucency, inalterable color throughout time, a good biologic response, compatibility with soft tissues in subgingival margins and no corrosion or wear. The aim of this study is to evaluate the clinical 4 year follow – up of a patient with laminate veneer restorations.
Material and methods: A 40 year old woman, who has midline diastema and microdontic lateral teeth, referred to Marmara University Faculty of Dentistry to change her unaesthetic teeth shapes and positions. After the clinical and radiographic evaluation, orthodontic treatment was made for closing the midline diastema, gingivoplasty was made for the adjustment of asymmetrical gingival topography. After preprosthetic treatments, all ceramic laminate veneer restorations were made to maxillary anterior teeth and premolars, then the restorations are cemented adhesively.
Result: During 4 years of follow-up, the patient has no complaints in terms of aesthetics, function and phonation.
Conclusion: Laminate veneer restorations show good aesthetic and functional results.
Keywords: Laminate veneer, anterior aesthetic, clinical follow-up

MARMARA ÜNİVERSİTESİ YAYINEVİ

PS26

Behçet Hastalığında Periodontal Tedavi Yaklaşımı: Vaka Raporu

Periodontal Treatment Approach in Behcet's Disease: Case report

Yaprak Kalkan, Leyla Kuru

Marmara Üniversitesi, Dişhekimliği Fakültesi, Periodontoloji Anabilim Dalı, İstanbul,Türkiye

Amaç: Behçet hastalığı, uzun seyirli, tekrarlayıcı, sistemik bir vaskülittir. Hastalığın etyolojisi tam olarak aydınlatılamamıştır. Etyopatogeneze yönelik üzerinde en çok durulan hipotez; hastalığın, viral, bakteriyel vb. gibi çevresel bir antijenle ve/veya ısı şok proteini gibi otoantijenlerle tetiklenen ve genetik olarak hastalığa yatkınlık gösteren kişilerde ortaya çıkan düzensiz bir immün yanıt olduğu y.nündedir.
Gereç ve Yöntemler: Bu vaka raporunda dişeti kanaması ve dişlerinde mobilite şikayetiyle Periodontoloji Kliniği'ne başvuran Behçet hastalığı teşhisi konmuş immunsupresif ilaç kullanan 38 yaşındaki erkek hastanın cerrahisiz periodontal tedavisi sunuldu. Hastaya ağız hijyen eğitimi verildikten sonra, antibiyotik profilaksisi altında (amoksisilin + klavulanik asit 1000 mg) diş ve kök yüzeyi temizliği ve kök yüzeyi düzleştirmesini içeren cerrahisiz periodontal tedavi 3 seans uygulandı. Prognozu umutsuz dişler çekildi. Plak indeks, gingival indeks, sondalama derinliği ve sondalamada kanamayı içeren klinik parametreler tedavi öncesi ve sonrası 1. ayda .l.üldü. Hastanın sistemik durumu nedeniyle ileri periodontal tedavi planlanmadı.
Bulgular: Hastada tedavi öncesi ve sonrası tüm klinik parametrelerinde olumlu değişiklikler elde edildi.
Sonuç: Otoimmün bir rahatsızlık olan Behçet hastalığına sahip bireylerde invaziv yaklaşımdan kaçınarak başarılı bir periodontal tedavi yapmak ve hastanın ağız sağlığı düzeyini yükseltmek mümkündür.
Anahtar Kelimeler: Periodontal hastalık, periodontal debridman, Behçet hastalığı

Abstract

Aim: Behcet's disease is a chronic relapsing systemic vasculitis. The aetiology of Behcet's disease remains unknown, but the most widely held hypothesis of the disease pathogenesis is that an altered immune response triggered by an infectious agent or by an otoantigen in a genetically susceptible host.
Material and Methods: In this case report, nonsurgical periodontal treatment of a 38 year-old male with Behcet's disease under immunsuppressive therapy, who applied to the Periodontology Department with complaints of gingival bleeding and tooth mobility, is presented. Nonsurgical periodontal treatment consisted of oral hygiene instructions, scaling and root planing was performed in a total of 3 sessions under
antibiotic prophylaxis. Plaque index, gingival index, probing depth and bleeding on probing were measured at baseline and 1 month after therapy. Surgical periodontal therapy was avoided taking into consideration the systemic disease of the patient.
Results: Successful clinical outcome was achieved by nonsurgical periodontal
therapy.
Conclusion: In individuals with Behçet's disease, which is an autoimmune disorder, it
is possible to increase oral health of the patient by noninvasive periodontal treatment.
Keywords: Periodontal disease, periodontal debridement, Behcet Syndrome

MARMARA ÜNİVERSİTESİ YAYINEVİ

Diş Hekimliği Fakültesi

PS027

Maxilla Anterior Bölgede Periferal Dev Hücreli Granulom :Vaka Sunumu

Peripheral Giant Cell Granuloma at Maxilla Anterior: A Case Report

Uğur Alp DİNÇ ,Sinem Büşra KIRAÇ , Senem AŞKIN, Onur ATALI

Marmara Üniversitesi Diş Hekimliği Fakültesi,Ağız,Diş ve Çene Cerrahisi Anabilim Dalı,İstanbul,Türkiye

Öz

Giriş: Periferal dev hücreli granüloma (PDHG) lokal irritan faktörler sebebiyle gingiva ve alveoler kret üzerinde ortaya çıkan reaktif ekzofitik bir lezyondur. Genellikle mandibulada anterior bölgelerde lokalizedir ve sıklıkla 4.-6. dekatlarda görülür. Periferal dev hücreli granülom altındaki kemiği de etkileyebilen bir yumuşak doku lezyonudur. İlişkili olduğu dişlerde mobiliteye neden olabilir. Klinik görünümü karaciğer dokusuna benzeyen genellikle 2 cm'den küçük lezyondur. Tedavisi cerrahi eksizyondur. Seyrek olarak nüks görülmektedir.
Olgu: Bu raporda 60 yaşındaki kadın hastadaki maksilla anterior bölge konumlu, histopatolojik olarak PDHG tanısı konulmuş lezyonun tedavisi sunulmuştur. Vaka lokalizasyon ve boyut yönüyle literatürdeki vakalardan farklılık arz etmektedir. Oral ve maksillofasial bölgede görülebilen ekzofitik lezyonların hastalar tarafından ihmal edildiğinde çok büyük boyutlara ulaşabildiğini göstermek amacıyla bu vaka sunulmuştur.
Tartışma ve Sonuç: Ağız içinde görülebilen bu lezyonların ihmal edildiğinde önemli boyutlara ulaşabileceği unutulmamalıdır. Etiyolojik faktörlerin eliminasyonu nüksleri azaltamaktadır. Uzun dönem takiplerle hastaların kontrol altında tutulması gerektiği göz önünde bulundurulmalıdır.
Anahtar Kelimeler: Periferal Dev Hücreli Granulom,Maksilla,Anterior

Abstract

Introduction: Peripheral giant cell granuloma (PDHG) is a reactive exophytic lesion on gingiva and alveolar crest due to local irritant factors. It is usually localized in the anterior areas of the mandible and is often found in 4.-6. decades. Peripheral giant cell granuloma is a soft tissue lesion that can affect the bone below. It may cause mobility in the teeth it is associated with. Its clinical appearance is usually less than 2 cm, similar to liver tissue. Treatment is performed by surgical excision. Rarely recurrence is observed.
Case report: In this report, a 60 – year – old woman with a maxillary anterior region and histopathologically diagnosed PDHG is presented. The case differs from the cases in the literature in terms of localization and size. This case is presented to show that exophytic lesions that can be seen in the oral and maxillofacial region can reach very large dimensions when neglected by patients.
Discussion and Conclusion: It should be kept in mind that these lesions, which can be seen in the mouth, can reach important dimensions when neglected. Elimination of etiological factors reduces recurrences. Patients who have long term follow-up should be kept under control.
Keywords: Peripheral Giant Cell Granuloma,Maxilla,Anterior

MARMARA ÜNİVERSİTESİ

MARMARA ÜNİVERSİTESİ YAYINEVİ

Diş Hekimliği Fakültesi

Ofis Tipi Beyazlatma Ajanının Mine kompozitleri Üzerindeki Renk Değişimi Etkisi

The Effect of In-Office Bleaching Agent On Color Change Of Enamel Composites

Pınar Yılmaz Atalı, Gökhan Dokumacıgil, Ezgi Tüter, Bora Korkut, Bilge Tarçın, Bülent Topbaşı

Marmara Üniversitesi Diş Hekimliği Fakültesi Restoratif Diş Tedavisi Anabilim Dalı, İstanbul

Öz

Amaç: Bu çalışmada; 9 farklı mine kompozitine %40 hidrojen peroksit (HP) içeren ofis tipi beyazlatma ajanı (Opalescence Boost, Ultradent) uygulanması sonrası rezin kompozit materyallerin renk değişim değerleri (ΔE) belirlenmiştir.
Yöntem: Asteria (Tokuyama, Japonya), Harmonize (Kerr, ABD), Mosaic (Ultradent, ABD), IPS Empress Direct (Ivoclar Vivadent, Liechtenstein), Essentia (GC, Japonya), Charisma Topaz (Kulzer, ABD), Clearfil Majesty Es-2 (Kuraray, Japonya), Filtek Ultimate (3M ESPE, ABD) Ceram-X Duo (Dentsply, ABD) kullanılarak 10x2mm boyutlarında 90 adet disk şeklinde numune hazırlanmıştır (n=10). A2 renginde kompozit rezinler silikon kalıp içerisine yerleştirilip; her iki yüzeye de şeffaf bant uygulanarak iki lamel arasında parmak basıncı altında LED ışık cihazı (Valo, Ultradent) ile 20 sn süreyle polimerize edilmiştir. Kompozit rezinlerin yüzeyleri Sof-lex disklerle (3M ESPE,ABD) cilalandıktan sonra spektrofotometre(Vita, Almanya) ile başlangıç renk değerleri ölçülmüştür. Üretici firma talimatları doğrultusunda beyazlatma ajanı 20'şer dakikalık 2 periyotta numune yüzeylerine uygulanmış ve numunelerin renk değerleri tekrar ölçülmüştür. Başlangıç ve bitiş renk değerleri arasındaki fark (ΔE) tek yönlü varyans analizi, Tukey HSD ve t testi kullanılarak anlamlılık $p<0,05$ düzeyinde istatistiksel olarak değerlendirilmiştir.
Bulgular: Kompozit grupları arasında beyazlatma öncesi ve sonrası renk değişimleri (ΔE) karşılaştırıldığında gruplar aralarında istatistiksel olarak fark olduğu tespit edilmiştir ($p<0,001$). En fazla değişim Clearfil majesty ve Asteria kompozitinde gözlemlenmiştir. En az değişim ise Harmonize, Essentia, Filtek Ultimate ve Ceram-x Duo kompozitlerinde gözlemlendi.
Sonuç: Beyazlatma solüsyonu bütün kompozit markalarında aynı etkiyi göstermemiştir. Mosaic, Asteria, IPS empress ve Clearfil majesty kompozitlerde anlamlı renk değişikliği gözlenirken, diğer markalarda anlamlı bir fark gözlemlenmemiştir.
Anahtar Kelimeler: Beyazlatma ajanı, Kompozit rezin, Renk Değişikliği

Abstract

Aim: The aim of this study was to determine the colour changes (ΔE) of 9 different enamel composites following application of a 40% hydrogen peroxide (HP) containing in-office bleaching agent (Opalescence Boost, Ultradent).
Methods: 90 disc-shaped samples of 10x2mm were prepared using Asteria (Tokuyama, Japan), Harmonize (Kerr, USA), Mosaic (Ultradent, USA), IPS Empress Direct (Ivoclar Vivadent, Liechtenstein), Essentia (GC, Japan), Charisma Topaz (Kulzer), Clearfil Majesty Es-2 (Kuraray, Japan), Filtek Ultimate (3M ESPE, USA) Ceram-X Duo (Dentsply, USA) (n=10). A2 shade resin composites were placed in silicone molds and light cured with (Valo, Ultradent) for 20 sec using mylar strips under finger pressure. The surface of resin composites were polished with Sof-Lex discs (3M ESPE,USA) and initial colour values were measured using a spectrophotometer (Vita, Germany). According to the user's manuel the bleaching agent was applied on the surfaces of the samples in 2 periods of 20 minutes each and post-bleaching color values were measured. Finally colour change values (ΔE) were analysed statistically using one-way variance analysis, Tukey HSD and t-test with significance level set at $p<0.05$.
Results: A statistyically significant difference in 'before and after bleaching colour changes' (ΔE) was obtained between the groups ($p <0.001$). The highest changes were observed in Clearfil Majesty and Asteria composites. The least changes were observed in Harmonize, Essentia, Filtek Ultimate and Ceram-x Duo composites.
Conclusion: The effect of bleaching agent was different in composite brands. While significant color changes were observed in Mosaic, Asteria, IPS empress and Clearfil Majesty composites, no significant difference was observed in the others.

MARMARA ÜNİVERSİTESİ YAYINEVİ
Diş Hekimliği Fakültesi

Keywords: Bleaching agent, Resin Composite, Colour change

GİRİŞ

Günümüzde sıkça tercih edilen diş beyazlatma tedavileri için hidrojen peroksit, karbamid peroksit ya da sodyum perborat gibi peroksit salınımı gerçekleştiren solüsyonların kullanımı oldukça sık tercih edilmektedir (1). Yapılan literatür taramalarına göre, bu uygulamaların diş dokularında makroskopik ve klinik olarak gözlenebilen her hangi bir komplikasyon ortaya çıkarmadığı bildirilmesine rağmen (2) , hidrojen peroksitin yüksek konsantrasyonlarda uygulanmasının diş sert dokularında mikro düzeyde yapısal değişiklikler ortaya çıkardığını gösteren birçok çalışma da mevcuttur (3). Bunlar, yüzey sertliği ile kırılma dayanımının azaldığı ve elektron mikroskobu ile gözlenebilen mikroskobik yapısal değişikliklerdir (4).

Ağartma solüsyonlarının diş sert dokularına etkisinin yanısıra (5) restoratif materyaller üzerindeki etkileri invitro olarak birkaç çalışmada incelenmiştir (6,7).

Rezin bazlı kompozitlerin renk değişikliği yaygın bir problem olduğundan dolayı, çalışmalar beyazlatıcı ajanlarının kompozit materyallere olan etkisi üzerine yoğunlaşmıştır (7). Yapılan çalışmalar, rezin kompozitlerin renk değişiminin; kimyasal yapısı, kimyasal aktivatör ve inhibitörler, polimer kalitesi, dolgu maddesinin tipi ve miktarı, reaksiyona girmemiş karbon bağlarının oksidasyonu, UV ışıklar, ısı ve su gibi birçok parametreden etkilendiğini bildirmiştir (8)

Kompozit materyallerin renk değerleri kalorimetre ve spektrofotometre gibi renklerin CIELab renk sistemine göre sayısal değerlerini gösteren cihazlar yardımıyla yapılır. Rengin L (siyah-beyaz renk ekseni), a* (yeşil-kırmızı renk ekseni) b* (mavi-sarı renk ekseni) değerlerini elde etmemize yardımcı olur (9). İki renk arasındaki sayısal fark ise delta E (ΔE) değeri ile elde edilir (7).

$$\Delta E^* = [(\Delta L^*)^2 + (\Delta a^*)^2 + (\Delta b^*)^2]^{1/2}$$

Bu çalışmada; ofis tipi beyazlatma ajanı (Opalescence Boost, Ultradent) uygulanması sonra kompozit materyallerin renk değişim değerleri (ΔE) belirlenmiştir.

GEREÇ VE YÖNTEM

Örneklerin Hazırlanması

Çalışmada 9 farklı kompozit markasının (Tablo 1) A2 renk mine kompozitleri kullanılmıştır ve her grupta 10'ar örnek olacak şekilde toplamda 90 adet numune hazırlanmıştır. Kompozitler 10 mm genişliğinde 2mm yüksekliğinde yuvarlak silikon kalıplar içerisine yerleştirilmiş ve her iki yüzeye de şeffaf bant uygulanarak iki lamel arasında parmak basıncı altında LED ışık cihazı (Valo, Ultradent, ABD) ile firmaların önerdiği sürelerde polimerize edilmiştir. Daha sonra hazırlanan blokların her iki yüzeyi de kompozit cila diskleri (3M ESPE, ABD) ile cilalanmıştır.

Tablo 1: Çalışmada kullanılan kompozit materyaller

Kompozit Adı	**İçerik**	**Üretici Firma**
Essentia	Ultra ince cam doldurucu ve önceden polimerize edilmiş doldurucu karışımı	Gc
Asteria	SiO2-ZrO2, 200 nm doldurucu (sferikal SiO2-ZrO2 içerir), Bis-GMA, Bis-MPEPP, TEGDMA, UDMA	Tokuyama
Harmonize	Etilendioksietil dimetakrilat, slika zirkon doldurucu	Kerr
IPS Empress Direct	Baryum, alumina, fluorosilikat cam, baryum cam doldurucu, mixed oxide, ytterbium trifluoride, Bis-GMA, UDMA	Ivoclar Vivadent
Mosaic	Zirkonya-silika cam seramik ve 20 nm silika	Ultradent
Clearfil Majesty Es-2	Baryum cam doldurucu, önceden polimerize edilmiş organik doldurucu, Bis-GMA dimetakrilat	Kuraray

MARMARA ÜNİVERSİTESİ YAYINEVİ

Kompozit Adı	İçerik	Üretici Firma
Ceram-X Duo	Barosilikat cam doldurucu, Silikon dioksit cam doldurucu, Dimetakrilat rezin, metakrilat modifiye polisiloksan	Dentsply
Charisma Topaz	Baryum silikat üreten dimetakrilat	Kulzer
Filtek Ultimate	Bis-GMA, UDMA, Bis-EMA, TEGMA, PEGDMA, silika doldurucu, zirkonya doldurucu	3M ESPE

Beyazlatma İşlemi ve Renk Ölçümü

Cila işleminden sonra 24 saat boyunca distile su içerisinde bekletilen örneklerin spektrofotometre (Vita, Almanya) ile başlangıç renk değerleri ölçülmüştür. Daha sonra, numunelerin tek yüzeyine %40 hidrojen peroksit içerikli beyazlatma solüsyonu (Opalescence Boost, Ultradent, ABD) firmanın önerisi doğrultusunda 20'şer dakikalık 2 periyot olarak uygulanmıştır. Rehidrasyonu sağlamak amacıyla 24 saat distile su içerisinde bekletilen numunelerin renk değerleri tekrar ölçülmüş ve daha sonra her numune için başlangıç ve final "E" değerleri (Resim: 1) arasındaki fark (ΔE) cebirsel olarak hesaplanmıştır.

İstatistiksel yöntem

Veriler IBM SPSS V23 ile analiz edildi. Başlangıç ve bitiş renk değerleri arasındaki fark (ΔE) tek yönlü varyans analizi, Tukey HSD ve t testi kullanılarak anlamlılık $p<0,05$ düzeyinde istatistiksel olarak değerlendirilmiştir.

BULGULAR

Beyazlatma öncesi ve beyazlatma sonrası "E" değerleri grup içlerinde değerlendirildiğinde istatistiksel olarak farklılıklar tespit edilmiştir. (Tablo: 2)

Tablo 2: Gruplar arası ve gruplar içi karşılaştırmalar

Kompozit Markası	Beyazlatma öncesi	Beyazlatma sonrası	pP*
Mosaic	7,68 ± 0,2	4,88 ± 0,54	<0,001
Asteria	7,2 ± 0,66	1,38 ± 0,36	<0,001
Essentia	9,68 ± 0,34	8,9 ± 0,1	0,006
IPS Empress	3,36 ± 0,09	1,14 ± 0,21	<0,001
Majesty	14,86 ± 0,38	9,76 ± 0,61	<0,001
Charisma Topaz	4,48 ± 1,58	1,42 ± 0,36	0,020
Ceram –X Duo	3,2 ± 0,4	2,04 ± 0,38	0,014
Filtek Ultimate	2,22 ± 0,24	1,14 ± 0,36	0,004
Harmonize	2,38 ± 0,22	2,2 ± 0,31	0,037
p**	<0,001	<0,001	

Beyazlatma öncesi ve sonrası farklar alınarak (ΔE) kompozit markalarına göre karşılaştırıldığında da aralarında istatistiksel olarak fark olduğu tespit edilmiştir ($p<0,001$). En fazla değişim Majesty ve Asteria kompozitinde gözlemlenirken. En az değişim ise Harmonize, Essentia, Filtek Ultimate ve Ceram-X Duo kompozitlerde gözlemlenmiştir. (Tablo: 3)

Tablo 3: Beyazlatma öncesi ve sonrası farkların kompozit markalarına göre karşılaştırılması

Kompozit Tipi	**ΔE**
Mosaic	2,8 ± 0,53
Asteria	5,82 ± 0,5
Essentia	0,78 ± 0,33
IPS Empress	2,22 ± 0,25
Majesty	5,1 ± 0,42
Charisma Topaz	3,06 ± 1,83
Ceram-X Duo	1,16 ± 0,62
Filtek Ultimate	1,08 ± 0,4
Harmonize	0,18 ± 0,13
p*	<0,001

TARTIŞMA

Kompozit materyallerin beyazlatma işleminden sonra diş dokusuyla olan renk uyumunu kaybetmesi, bu işlemlerden sonra en sık restorasyon yenilenme sebebidir (10).

Canay ve Çehreli (11), yapmış oldukları çalışmadan hidrojen peroksit içekili beyazlatma solüsyonlarının, karbamid peroksit içerikli solüsyonlara göre, kompozitler üzerinde anlamlı derecede daha fazla renk değişikliğine yol açtığını bulmuşlardır. (10)

Hidrojen peroksit, rezin bakımından zengin kompozit malzemelerin polimer matrisini parçalayabilen agresif bir oksidandır ve özellikle iyi polimerize edilmemiş rezinlerde serbest karbon bağları peroksitin oksidatif etkilerine maruz kalabilir. Peroksit tarafından salgılanan serbest radikaller organik ve inorganik yapılar arasına sızarak rezin matriksinin ayrılmasına yol açabilir (12)

Bazı araştırmacılar, iki renk arasındaki farkın ΔE≥1 olduğu durumlarda, bunun %50 oranında çıplak gözle algılanabildiğini ve ΔE≥3.3 olduğu durumlarda bu farklılığın klinik olarak kabul edilemeyecek seviyede olduğunu bildirmişlerdir (7) Beyazlatma solüsyonlarının rezin kompozitler üzerindeki etkisi rezin içeriğine ve doldurucu tipine bağlı olabilir (13), bu durumun her markada farklı oranlarda renk değişikliği gözlemlenmesine yol açmış olabilir

SONUÇ

Yaptığımız çalışmada beyazlatma işleminden sonra bütün kompozitlerde renk değişikliği gözlenirken, Asteria ve Majesty kompozitlerde klinik olarak algılanabilen renk değişiklikleri ortaya çıktı. (ΔE > 3.3).

KAYNAKÇA

[1] Dadoun MP. and Bartlett DW., Safety issues when using carbamide peroxide to bleach vital teeth—a review of the literature. The European journal of prosthodontics and restorative dentistry, 2003. 11(1): p. 9-13.

[2] Attin T., Paque F., Ajam F., Lenon AM., Review of the current status of tooth whitening with the walking bleach technique. International endodontic journal, 2003. 36(5): p. 313-329.

[3] Dahl JE. and Pallesen U., Tooth bleaching—a critical review of the biological aspects. Critical Reviews in Oral Biology & Medicine, 2003. 14(4): p. 292-304.

[4] Attin, T., Kocabiyik M., Buchalla W., Hannig C., Becker K., Susceptibility of enamel surfaces to demineralization after application of fluoridated carbamide peroxide gels. Caries Research, 2003. 37(2): p. 93-99.

[5] Attin, T., Hannig C., Wiegand A., Attin R., Effect of bleaching on restorative materials and restorations—a

systematic review. Dental Materials, 2004. 20(9): p. 852-861.

[6] Cehreli ZC., Yazici R., Garcia-Godoy F., Effect of home-use bleaching gels on fluoride releasing restorative materials. Operative Dentistry-University of Washington, 2003. 28(5): p. 605-609.

[7] Hubbezoglu I., Akaoglu B., Dogan A., Keskin S., Bolayir G., Ozcelik S., Dogan OM., Effect of bleaching on color change and refractive index of dental composite resins. Dental materials journal, 2008. 27(1): p. 105-116.

[8] Janda, R., Roulet JF., Latta M., Steffin G., Rüttermann S., Color stability of resin-based filling materials after aging when cured with plasma or halogen light. European journal of oral sciences, 2005. 113(3): p. 251-257.

[9] Buchalla, W., Attin T., Hilgers RD., Hellwig E., The effect of water storage and light exposure on the color and translucency of a hybrid and a microfilled composite. The Journal of prosthetic dentistry, 2002. 87(3): p. 264-270.

[10] Villalta, P., Lu H., Okte Z., Garcia-Godoy F., Powers JM., Effects of staining and bleaching on color change of dental composite resins. The Journal of prosthetic dentistry, 2006. 95(2): p. 137-142.

[11] Canay S., Çehreli MC., The effect of current bleaching agents on the color of light-polymerized composites in vitro. The Journal of prosthetic dentistry, 2003. 89(5): p. 474-478.

[12] Hannig C., Duong S., Becker K., Brunner E., Kahler E., Attin T., Effect of bleaching on subsurface micro-hardness of composite and a polyacid modified composite. Dental materials, 2007. 23(2): p. 198-203.

[13] Abu-bakr N., Han L., Okamoto A., Iwaku M., ., Color stability of compomer after immersion in various media. Journal of Esthetic and Restorative Dentistry, 2000. 12(5): p. 258-263.

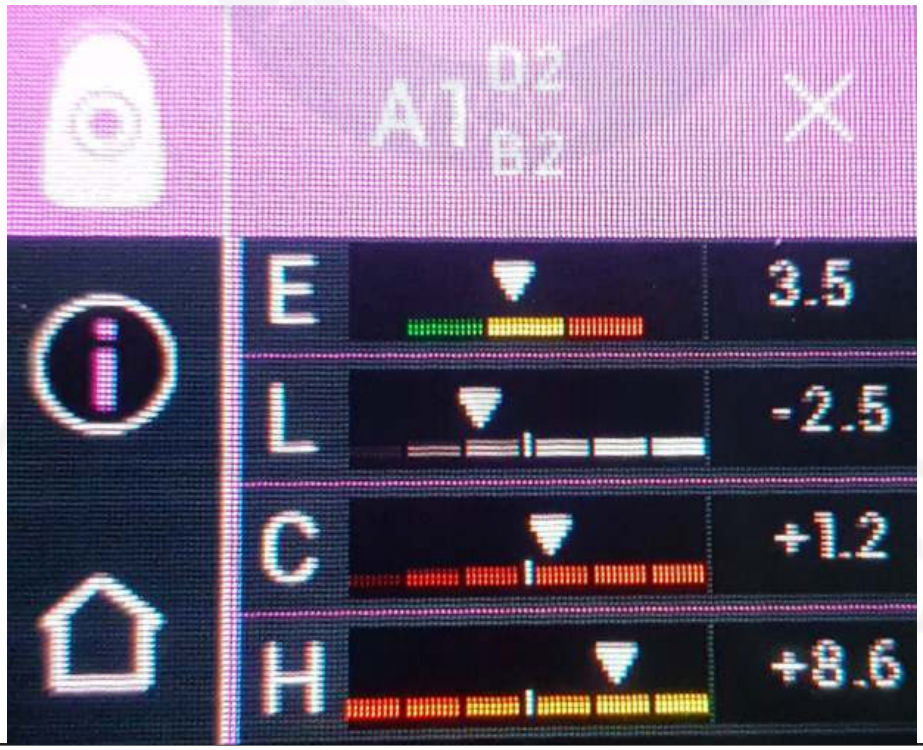

Resim 1 "E" değerinin Spektrofotometre cihazında gösterilmesi

MARMARA ÜNİVERSİTESİ YAYINEVİ

Diş Hekimliği Fakültesi

ESTETİK BÖLGE İMPLANT DESTEKLİ PROTEZDE KARŞILAŞILAN KOMPLİKASYON VE ÇÖZÜMÜ: OLGU RAPORU

COMPLICATION AND SOLUTION OF AESTHETIC REGION IMPLANT SUPPORTED PROSTHESIS: CASE REPORT

Erkut Kahramanoğlu[1], Maruf Halmedov[2], Elçin Keskin Özyer[3], Şükrü Can Akmansoy[4] Yasemin Özkan[5]

[1]Doktor Öğretim Üyesi, Marmara Üniversitesi, Diş Hekimliği Fakültesi, Protetik Diş Tedavisi Anabilim Dalı, İstanbul

[2]Araştırma Görevlisi, Marmara Üniversitesi, Diş Hekimliği Fakültesi, Protetik Diş Tedavisi Anabilim Dalı, İstanbul

[3]Doktora Öğrencisi, Marmara Üniversitesi, Diş Hekimliği Fakültesi, Protetik Diş Tedavisi Anabilim Dalı, İstanbul

[4]Araştırma Görevlisi, Marmara Üniversitesi, Diş Hekimliği Fakültesi, Protetik Diş Tedavisi Anabilim Dalı, İstanbul

[5]Profesör Doktor, Marmara Üniversitesi, Diş Hekimliği Fakültesi, Protetik Diş Tedavisi Anabilim Dalı, İstanbul

Öz

Amaç: Dental implantların kullanılması ile herhangi bir dişin preparasyonuna gerek kalmaksızın sabit bir protetik restorasyon yapmak mümkündür. Parsiyel veya total dişsizliğin tedavisinde osseoentegre implant kullanımı bilimsel olarak kanıtlanmıştır. Dayanak ile diğer parçalar arasında pasif uyumun sağlanması başarılı uzun süreli osseointegrasyon için çok önemlidir. Uyumsuz altyapı, implant destekli restorasyonlarda mekanik başarısızlığa veya çevre dokularda biyolojik komplikasyonlara yol açabilir. Bu olgu sunumunda dayanak vida kırığı gözlenen vakada kişiye özel dayanak kullanılarak protetik restorasyonun yapım aşamalarının açıklanması hedeflenmiştir.
Gereç ve Yöntem: Marmara Üniversitesi Protetik Diş Tedavisi Anabilim Dalı Kliniği'ne üst çene sol santral bölgesindeki restorasyonunun hareket etmesi şikâyeti ile başvuran 39 yaşındaki kadın hastanın yapılan klinik muayenesinde restorasyonun desimantasyonunun söz konusu olmadığı; abutment vida kırığı nedeniyle restorasyonda mobilite olduğu gözlendi. Eski metal destekli restorasyonun palatinal bölgesinden elmas rond frezle abutment vida deliği açıldı. Kavitron cihazının ultrasonik çalışma prensibinden faydalanılarak kırık vida çıkartıldı. Kişiye özel abutment kullanılarak tam seramik kron fabrikasyonu gerçekleştirildi. Estetiğin sağlanması için pembe kompozit materyali kullanılarak dişeti seviyeleri ayarlandı.
Bulgular: Tedavi sonrası 6 ay ve 1 yıllık rutin kontroller yapıldı. Simantasyon sonrasında yapılan klinik ve radyografik kontrollerinde implant bölgesinde ve protetik restorasyonlarda hiçbir komplikasyona rastlanmadı. Hastanın estetik beklentisi karşılandı.
Sonuç: Kişiye özel dayanak yapımı bazı vakalarda ideal estetik ve fonksiyon sağlanması için büyük önem taşımaktadır. Pembe kompozit materyalleri ile ileri cerrahi uygulamalara ihtiyaç duyulmadan dişeti seviyesi ayarlanarak estetik bir görüntü sağlanabilmektedir.
Anahtar Kelimeler: Dayanak Vida Kırığı, implant, kişiye özel abutment.

Abstract

Aim: It is possible to make a permanent restoration without need for any tooth preparation with the use of Dental Implants. In the treatment of partial and total edentulism, the use of osseointegrated implants has been scientifically proven. Ensuring passive fit between abutment and other parts is very important for successful long-term osseointegration. Incompatible infrastructure can lead to mechanical failure in implant-supported restorations or biological complications

in surrounding tissues. The aim of this case report is to explain the fabrication stages of prosthetic restoration by using custom abutment in the case of abutment screw fracture observed.
Materials and Methods: Thirty-nine-year-old woman who referred to the Department of Prosthodontics of Marmara University with a complaint of mobility of restoration in the upper left central region. The cause of mobility was not decementation but abutment-screw fracture. Abutment screw hole was opened from palatal region of the old metal-supported restoration with diamond rond bur. Broken screw was removed with the use of ultrasonic handpiece. By using custom abutment all ceramic restoration was carried out. Gingival level was adjusted using pink composite material to ensure aesthetics.
Results: After the treatment, 6 months and 1year recalls were done. There were no complications in the implant region and in the prosthetic restorations in clinical and radiographic controls after the treatment. The patient's aesthetic expectations were met
Conclusion: Custom abutment is of great importance for aesthetic and function in some cases. With the use of pink composite materials, an aesthetic image can be provided by adjusting the gingival level without any further surgical applications.
Keywords: Abutment screw fracture, implant, custom abutment.

GİRİŞ

Osseointegrasyon kavramının tanıtılmasından sonra eksik dişlerin implant destekli protezle giderilmesi, popüler bir seçenek haline gelmiştir (1,2). Endosseöz implant kullanımının önemli ölçüde artması ile bu restoratif seçeneğin daha yeni tasarımlar ve kavramlar geliştirilmesine olanak sağlamıştır.Vida gevşemesi, vida kırığı, protez bileşeni ve implant kırıkları, implantın yüklenmesinden sonra görülen farklı protez komplikasyonlarıdır (3,4).

En yaygın komplikasyonlardan biri de vida gevşemesidir. Bu da daha çok dış bağlantılı olan tek implant destekli protezlerde görülür (5,6). Vida gevşemesinin nedenleri arasında yetersiz ön yükleme, uygun olmayan implant konumu ve oklüzal temaslar,abutment yapısındaki değişiklikler, uyum ve hassasiyetteki farklılıklar, abutment üzerindeki gerilme, yanlış vida tasarımı ve aşırı oklüzal kuvvetler yer alır(7,8).

Bir diğer komplikasyon da dayanak vida kırığıdır. Dayanak vida kırıkları, yetersiz vida sıkılması, vida gevşemesi, yanlış oklüzyon, erken oklüzal kontaklar, parafonksiyonel alışkanlıklar, protezin servikal uyumsuzluğu ve bunun sonucunda vida malzemesinin yorgunluğu, üretim hataları ile ilişkilidir(9,10,11,12,13). Kırık dayanak vidası yeni dayanak vidası ile değiştirilebilir. Bununla birlikte, bazen vida çıkarılamaz ve tüm implant cerrahi olarak çıkarılmalı ve değiştirilmelidir.(12,13)

Bu vaka sunumunda, dayanak vida kırığının kişiye özel dayanakla değişitirilerek protetik restorasyonun yeniden rehabilitasyonunun sunulması amaçlanmıştır.

VAKA SUNUMU

2016 yılında Marmara Üniversitesi Diş Hekimliği Fakültesi'ne maksiller sol üst santral bölgesindeki implantüstü restorasyonunda mobilite şikayetiyle başvuran 39 yaşındaki kadın hastanın klinik muayenesinde, dayanak-vida kırığı olduğu gözlendi(Resim 1).



Resim 1: Hastanın ağıziçi başlangıç görüntüsü.

Eski restorasyonun palatinal bölgesinden vida deliği açılarak mobil olan kron söküldü(Resim 2).





Resim 2a **Resim 2b.**

Laboratuvarda kişiye özel dayanak hazırlandı(Resim 3a) ağızda provası yapıldı(Resim 3b).

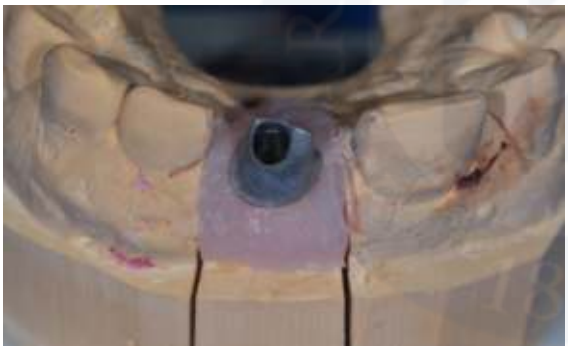



Resim 3a **Resim 3b.**

Daimi protetik restorasyon tasarlanarak hazırlandıktan sonra ağız içinde prova edildi(Resim 4).



Resim 4.

Daimi restorasyonun dişeti seviyelerini düzeltilmesi için GC Gradia markasının pembe porseleni kullanıldı(Resim 5) ve daimi restorasyon simante edildi(Resim 6).



Resim 5: GC gradia pembe porselen seti.



Resim 6: Daimi restorasyonun simantasyonu.

TARTIŞMA

Literatürdeki kişiye özel dayanakları değerlendiren çalışmaların çoğu in-vitro ve kısa dönem klinik takiplerdir (14,21). İn-vitro çalışmalarda zirkonya esaslı kişiye özel dayanakların alümina esalı olanlardan neredeyse iki kat daha yüksek kırılma direncine sahip olduğu gözlenmiştir (14,17).Zirkonya esaslı kişiye özel dayanaklar titanyum esaslı olanlardan daha düşük kırılma direncine sahip olmasına rağmen, ısırma kuvvetlerine karşı iki kat daha yüksek dirence sahip olması nedeniyle klinik uygulamada kullanıma uygun oldukları bildirildi (14,17). Bu vakada kırılmayı önlemek ve maliyeti azaltmak için metal esaslı kişiye özel dayanak kullanılmıştır.

Bir çalışmada kişiye özel dayanakların, aynı CAD/CAM sistemi ile imal edilen prefabrike abutmentlerden daha yüksek kırılma direncine sahip olduğu görülmüştür (18). Zembic ve ark. anterior tek diş implant restorasyonları için kişiye özel zirkonyum ve titanyum esaslı dayanakları değerlendirmişler ve 5 yıl sonunda biyolojik ve teknik komplikasyonlarının benzer olduğunu bildirmişlerdir.(16).

Vanlıoğlu ve ark. dar çaplı implantlara uygulanan prefabrik titanyum ile kişiye özel dayanakları karşılaştırıldığında 5 yıllık takip sonunda %100 sağkalım oranı bildirmiştir(20). Yazarlar kişiye özel dayanakların standart çaptaki implantlara uygulandığı gibi dar çaplı implantlarada rahatlıkla uygulanabileceğini belirtmişlerdir(20). Prefabrik zirkonyum esaslı dayanaklar, laboratuarda frezeleme tekniği ile hazırlanan zirkonyum esaslı dayanaklara göre önemli ölçüde daha yüksek kırılma direnci göstermiştir(15).

Diğer bir çalışma da ise iç ve dış bağlantılı prefabrike ve kişiye özel dayanakları karşılaştırmışlar ve internal bağlantılı kişiye özel dayanakların diğer gruplara göre daha fazla kırılma direncine sahip olduğunu bildirmişlerdir(21).

Thulasidas ve ark. açılı prefabrik zirkonyum dayanakları ile kişiye özel hibrid dayanakları karşılaştırmışlar ve kişiye özel hibrid dayanakların yüksek direnç gösterdiğini bildirmişler. Fakat yapay yaşlanma ile her iki grubun direnciniz azaldığını bildirmişerdir.

Benzer şekilde, anterior tek diş restorasyonlarını değerlendiren başka bir çalışma 20° açı ile hazırlanan kişiye özel hibrit dayanakların düz prefabrik dayanaklara göre daha yüksek kırılma direnci gösterdiğini ortaya koymuşlardır. Ayrıca kırıkların çoğunlukla implant-dayanak arayüzünde meydana geldiği bildirildi (19).

SONUÇ

CAD/CAM sistemi ile tasarlanmış kişiye özel dayanaklar imalat sırasında teknisyenin olası hataları yapmasını engellerken optimum estetik ve fonksiyon sağlar. İmplant diş hekimliğinde gelişmeler daha güçlü dayanakların daha az zaman ve maliyetle imalatını sağlayabilir ve bu diş hekimlerinin daha tatmin edici ve daha uzun ömürlü restorasyonların yapılmasını mümkün kılacaktır. Kişiye özel ve prefabrik dayanakların kırılma direncini değerlendiren son çalışmalar çoğunlukla kişiye özel dayanakların prefabrike olanlara göre daha fazla avantajı olduğunu göstermektedir. Bununla birlikte, in-vitro çalışma sonuçları kesinlikle uzun dönem klinik takipler ile desteklenmelidir.

KAYNAKLAR

[1] Adell R, Lekholm U, Branemark PI. A 15-year study of osseointegrated implants in the treatment of edentulous jaw. Int J Oral Surg. 1981;10:387–416. doi: 10.1016/S0300-9785(81)80077-4.

[2] Misch CE (2007) Contemporary Implant dentistry, 3rd edn. Mosby, p 3

[3] Cox JF, Zarb GA. The longitudinal clinical efficacy of osseointegrated dental implants: A 3-year report. Int J Oral Maxillofac Implants. 1987;2:91–100.

[4] Zarb GA, Schmitt A. The longitudinal clinical effectiveness of osseointegrated implants: The Toronto study. PartIII. Problems and complications encountered. J Prosthet Dent. 1990;64:185–194. doi: 10.1016/0022-3913(90)90177-E.

[5] Binon PP. The effect of implant/abutment hexagonal misfit on screw joint stability. Int J Prosthodont. 1996;9:149–160.

[6] Jemt T, Linden B, Lekholm U. Failures and complications in 127 consecutively inserted fixed prostheses supported by Branemark implants: From prostheses treatment to first annual checkup. Int J Oral Maxillofac Implants. 1992;7:40–43.

[7] Artzi Z, Dreiangel A. A screw-lock for single tooth implant superstructures. J Am Dent Assoc. 1999;130:677–682. doi: 10.14219/jada.archive.1999.0277.

[8] Cavazos E, Bell FA. Preventing loosening of implant abutment screws. J Prosthet Dent. 1996;75:566–569. doi: 10.1016/S0022-3913(96)90464-3.

[9] Cibirka RM, Nelson SK, Lang BR, Rueggeberg FA. Examination of the implant-abutment interface after fatigue testing. J Prosthet Dent. 2001 Mar;85(3):268-75.

[10] Ribeiro CG, Maia MLC, Scherrer SS, Cardoso AC, Wiskott HWA. Resistance of three implant-abutment interfaces to fatigue testing. J Appl Oral Sci. 2011 Aug;19(4):413-20.

[11] Patil PG. A technique for repairing a loosening abutment screw for a cement-retained implant prosthesis. J Prosthodont. 2011 Dec;20(8):652-5.

[12] Nergiz I, Schmage P, Shahin R. Removal of a fractured implant abutment screw: a clinical report. J Prosthet Dent. 2004 Jun;91(6):513-7.

[13] Santos MDB, Pfeifer AB, Silva MRP, Sendyk CL, Sendyk WR. Fracture of abutment screw supporting a cemented implant-retained prosthesis with external hexagon connection: a case report with SEM evaluation. J Appl Oral Sci. 2007 Apr;15(2):148-51.

[14] Yildirim M, Fischer H, Marx R, Edelhoff D. In vivo fracture resistance of implant-supported all-ceramic restorations. The Journal of Prosthetic Dentistry. 2003;90(4):325-331

[15] Alqahtani F, Flinton R. Postfatigue fracture resistance of modified prefabricated zirconia implant abutments. The Journal of Prosthetic Dentistry. 2014;112(2):299-305

[16] Zembic A, Bösch A, Jung RE, Hämmerle CH, Sailer I. Five-year results of a randomized controlled clinical trial comparing zirconia and titanium abutments supporting single implant crowns in canine and posterior regions. Clinical Oral Implants Research. 2013;24(4):384-390

[17] Mitsias ME, Silva NR, Pines M, Stappert C, Thompson VP. Reliability and fatigue damage modes of zirconia and titanium abutments. The International Journal of Prosthodontics. 2010;23(1):56-59

[18] Park JI, Lee Y, Lee JH, Kim YL, Bae JM, Cho HW. Comparison of fracture resistance and fit accuracy of customized zirconia abutments with prefabricated zirconia abutments in internal hexagonal implants. Clinical Implant Dentistry and Related Research. 2013;15(5):769-778

[19] Nothdurft FP, Doppler KE, Erdelt KJ, Knauber AW, Pospiech PR. Fracture behavior of straight or angulated zirconia implant abutments supporting anterior single crowns.

[20] Clinical Oral Investigations. 2011;15(2):157-163

[21] Vanlıoglu BA, Özkan Y, Evren B, Özkan YK. Experimental custom-made zirconia abutments for narrow implants in esthetically demanding regions: A 5-year follow-up. The

[22] International Journal of Oral & Maxillofacial Implants. 2012;27(5):1239-1242

[23] Sailer I, Sailer T, Stawarczyk B, Jung RE, Hämmerle CH. In vitro study of the influence of the type of connection on the fracture load of zirconia abutments with internal and external implant-abutment connections. The International Journal of Oral & Maxillofacial Implants. 2009;24(5):850-858

MARMARA ÜNİVERSİTESİ

MARMARA ÜNİVERSİTESİ YAYINEVİ

Diş Hekimliği Fakültesi

ANTERİOR DİASTEMALARIN TAM SERAMİK İLE REHABİLİTASYONUNDA 'DİAGNOSTİK WAX UP'

"Diagnostic Wax-Up" In All-Ceramic Rehabilitation Of Anterior Diastemas

Hasret KOL[1], Rifat GÖZNELİ[2], Coşkun YILDIZ[3], Şebnem Begüm TÜRKER[4], Yasemin ÖZKAN[5]

[1]Araştırma Görevlisi, Marmara Üniversitesi, Diş Hekimliği Fakültesi, Protetik Diş Tedavisi Anabilim Dalı, İstanbul
[2]Doçent Doktor, Marmara Üniversitesi, Diş Hekimliği Fakültesi, Protetik Diş Tedavisi Anabilim Dalı, İstanbul
[3]Doçent Doktor, Marmara Üniversitesi, Diş Hekimliği Fakültesi, Protetik Diş Tedavisi Anabilim Dalı, İstanbul
[4]Profesör Doktor, Marmara Üniversitesi, Diş Hekimliği Fakültesi, Protetik Diş Tedavisi Anabilim Dalı, İstanbul
[5]Profesör Doktor, Marmara Üniversitesi, Diş Hekimliği Fakültesi, Protetik Diş Tedavisi Anabilim Dalı, İstanbul

Öz

Amaç: Ön bölge diastemaları genel estetik problemlerden biridir. Restoratif prosedürlerden, ortodonti ve cerrahiye kadar değişen birçok yeni tedaviler uygulanmaktadır. Seramik restorasyonlar bu gibi problemlerde en doğal görüntüyü sağlayan sentetik materyaldir. Modern tam seramik sistemler yüksek estetik, biyouyum ve fonksiyonla geleneksel restoratif materyallerin alternatifidir. Tam seramik dental restorasyonlar metal-seramiklerin nadiren sağlayabildiği doğal estetiği sağlar. Bu yüzden, tam seramiklerin kullanıldığı restoratif tedavilerin oranı hızla artmaktadır. Bu vakada, anterior diastemalarından şikayeti olan hastanın tam seramik restorasyonlarla rehabilitasyonunda diagnostik "wax-up" uygulamasının önemi ve tedavi aşamalarının sunulması amaçlanmıştır.
Materyal ve Metot: Ön bölgede estetik şikayeti olan 44 yaşında kadın hasta Marmara Üniversitesi Diş Hekimliği Fakültesine başvurdu. Klinik ve radyografik muayeneler sonucunda, anterior estetiğin tam seramik kron restorasyonları ile sağlanmasına karar verildi. Anterior diastemaların kapatılmasında dişlerin mesio-distal boyutlarındaki artışın estetiği ne şekilde etkileyeceğini görebilmek için, diş preparasyonu öncesinde üst çeneden ölçü alınıp, diagnostik "Wax-up" modeli hazırlandı. Model üzerinden alınan ölçü içine uygun renkte akrilik rezin uygulanarak ilk tanı oluşturuldu. Bu geçici restorasyon, preparasyon ve final tam seramik restorasyonların oluşturulmasına rehberlik etti. Hazırlanan tam seramik restorasyonlar dual-cure resin siman ile simante edildi.
Bulgular: Hastaya uygulanan "wax-up" modeli rehberliğinde oluşturulmuş tam seramik restorasyonlar ile anterior diastemadan kaynaklanan estetik şikayetler elimine edildi.
Sonuçlar: Tam seramik restorasyonlar ile anterior diastemaların kapatılması tedavisinde, "Wax-up" ve Mock-up" gibi tedavi öncesi diagnostik yöntemlerin uygulanması, estetik dışı bir sonuçla karşılaşılmaması açısından önem arz eder.
Anahtar Kelimeler: Diastema, Tam seramik, Wax-up

Abstract

Aim: Anterior diastemas are common esthetic problems. Many innovative therapies have been used, varying from restorative procedures to surgery and orthodontics. Dental ceramic is the most natural-appearing synthetic material for this problem. Modern all-ceramic systems offer a highly esthetic, biocompatible, and functional alternative to traditional restorative materials. All ceramic dental restorations provide esthetics seldom rivaled by metal ceramic restorations. Consequently, the proportion of restorative treatments using all-ceramic prostheses is rapidly growing. In this case, it was aimed to present the importance of diagnostic "wax-up" application in the rehabilitation of patients with anterior diastemas and treatment protocol with all-ceramic restorations.
Material and Method: A 44-year-old female with esthetic complaint in the anterior region was applied to Marmara University, Faculty of Dentistry. After clinical and radiological examinations, it was decided to provide anterior aesthetics with all-ceramic crown restorations. In order to see how the increase in mesio-distal dimensions of the teeth

MARMARA ÜNİVERSİTESİ YAYINEVİ
Diş Hekimliği Fakültesi

will affect the aesthetics after elimination of the anterior diastemas, a maxillary impression was made before the tooth reduction. In addition, a diagnostic "wax-up" cast was prepared. An impression was made on "wax-up" cast to use as a "mock-up" by using temporary acrylic resin. The temporary restoration was used as a guide for both tooth reduction and fabrication of final all-ceramic restorations. All-ceramic restorations were cemented with dual-cure resin cement.
Results: The aesthetic problems caused by anterior diastemas were eliminated by all-ceramic restorations, which were made by the guidance of "wax-up"cast.
Conclusions: In rehabilitation of anterior diastemas with all-ceramic restorations, the application of pretreatment diagnostic methods such as, "Wax-up" and "Mock-up" is important in terms of avoiding any non-aesthetic result.
Keywords: Diastema, all-ceramic, wax-up

GİRİŞ

Restoratifte ön bir görüş, temel olarak önceden elde edilen model üzerine wax-up uygulanmasıyla elde edilir. Bu prosedür, diş anatomisinin stratejik unsurları hakkında kesin bilgi sağlarken hassasiyet ve hastanın kişiliğinin iyi bir şekilde algılanmasını ve dental teknisyen ile hasta arasında direkt ilişki kurabilmeyi de sağlar. (1)

Hasta anterior segmentte bir tedavi talep ettiğinde, tedavi planına başlamada estetiğin göz önünde bulundurulması çok önemlidir. (2) Mimarlar ve mühendislerdeki blueprintler gibi diş hekimleri ve teknisyenler de wax-up' ı kullanır.

Doğru planlamadan emin olabilmek için wax-up'ın rezin ile ağız içine uygulanması gerekmektedir (mock-up).(3) Birkaç düzeltme isteyebileceğinden dolayı mock-up hasta tarafından gözlemlenmelidir. (4)

Geçici restorasyonlar hastanın estetik ihtiyaçlarını değerlendirmede mükemmel bir araçtır. (5) Bazı hastalar estetik ve fonksiyon kazanmak için yüksek düzeyde restoratif dişhekimliği talep etmektedir. Elektif restoratif diş hekimliği hastanın beklentilerini ve restoratif tedavinin limitasyonlarını açıkça anlamadan yapılmamalıdır. Geri dönüşümsüz prosedürler uygulanmadan önce sonuç öngörülebilir olmalıdır. (3,6) Diagnostik model ve düzenlemeler, geçici restorasyonlar iyi belgelenmiş ve öngörülebilir bir sonuç sağlar. (6,8) Daha güncel ve sofistike metodlar ilave direkt diagnostik mock-up prosedürleri ile diş yaşlanması ve birkaç diş boşluğunu kompanse etmede entegre edilir.

Direkt mock-up, silikon matris üzerinde şekillenmiş prepare edilmemiş diş yüzeylerinin otopolimerize akrilik reçine kullanılarak doğrudan intraoral olarak üretilmesi olarak tanımlanabilir. Bu yaklaşım öngörülebilir bir bağlanma, biomekanik ve estetik, aynı zamanda daha fazla minenin korunmasını sağlar. (7,8)

Dişin orijinal boyutlarını yansıtan diagnostik wax-up preperasyon için referans olarak kullanılabilir. Bu basit prensip sadece mine değil aynı zamanda kritik mine dentin sınırından da önemli miktarda sağlam sert doku tasarrufu sağlar. Wax-up üzerinden hazırlanan silikon index diş preperasyonuna rehberlik edebilecek en iyi araçlardan biridir. Prerepasyondan önce ilave diş hacmi hasta tarafından onaylanmalı ve nihai diş şekli, uzunluğu ve büyüklüğü ile ilgili tam bir anlaşma sağlanmalıdır. Geleneksel protezlerde (tam kuron) prepreasyon öncesi hazırlıklar diagnostik şablon oluşturulmadan yapılır. Laminate kalınlığının azaltılması ve konservatif yaklaşım sebebiyle porselen veneerlerde böyle bir tedavi planlaması mümkün değildir, diş hazırlığı doğrudan final restorasyonun hacmi ile belirlenir. Bu nedenle in vivo değerlendirme ve şablonun hasta tarafından tam onayı diş preperasyon prensiplerinden önce gelmelidir. En basit yöntem, wax-uptan elde edilen silikon matriksin içine otopolimerize polimetilmetakrilat konularak kesilmemiş dişler üzerine uygulanması ile şablonun direkt olarak hasta ağzında üretilmesidir. Daha sonra akrilik mock-up, planlanan tedavinin bireyin kişiliği, yüzü, gülümsemesi ile uyumlu olup olmadığını, oral fonksiyonları ve öznel beklentileri değerlendirmek için hasta tarafından birkaç gün ya da hafta boyunca kullanılır. (7)

Estetik ve fonksiyonu rehabilite etmek için tedavi şekli olarak porselen lamina veneerler kullanılcaksa, mock-up diş hekimi, laboratuvar teknisyeni ve hasta arasında iletişimi sağlamak için objektif ve etkili bir araçtır. Çoğu araştırmacı yüksek estetik talepleri olan hastaları tedavi ederken bu metodun kullanılmasının zorunlu olduğu fikrini savunur. Mock-up tekniği tüm süreç boyunca tedavi sonucunu intraoral olarak üç boyutlu bir şekilde görmeyi sağlar. (9)

Alt dudak konturuna uygunluk estetik değerlendirmede çok önemlidir ancak konuşma ve oklüzal durumda bu değerlendirmede göz önünde bulundurulur. Mevcut duruma uyum sağlamak için gerekli süre bir iki hafta olduğu için mock-up hasta tarafından en az bir iki hafta kullanılmalı, bu süreçte modifiye edilmemelidir. (10) Gerçek diş preperasyonu yalnızca hastaya uygun mock-up yapıldıktan sonra gerçekleştirilir. (11)

Estetik beklentilerin artmasıyla, son senelerde, güçlendirilmiş seramik sistemlerinin gelişimi hız kazanmış ve bu malzemelerden hazırlanan restorasyonları diş dokularına uygulama olanağı sunan yapıştırma simanları alanında da önemli değişimler meydana gelmiştir. (12) Günümüzde en çok kullanılan tam seramik sistemlerden biri, optik özel-

likleri ve doğal translüsensliği arttırılarak optimum fiziksel özellikler kazandırılan lityum disilikat cam seramiklerdir. (13) Diş hekimliğinde, özellikle anterior bölgede üstün estetik, stabilite ve biyouyumluluk özellikleri sebebiyle sıklıkla tercih edilmektedirler. (14)

Temel olarak tam seramik sistemler 2 ana gruba ayrılabilir: translusent alt yapıya sahip olanlar ve yüksek dayanıklılıkta, opak alt yapıya sahip olanlar. Translusent materyallere örnek olarak konvansiyonel feldspatik porselen, preslenebilir seramikler ve bazı CAD/CAM seramikler verilebilir. Opak alt yapılı materyaller ise yüksek dayanıklılığa sahip alumina, zirkonya ya da lityum disilikat kullanılarak üretilen nonmetalik restorasyonlardır. (15) Genel olarak bu iki grup birçok açıdan farklı özelliklere sahiptir. Opak materyaller ile kıyaslandığında translüsent materyaller kullanılırsa, daha konservatif diş kesimi gerçekleştirilebilir. Optik açıdan, translusent materyaller genellikle daha estetik sonuçlar verebilmektedirler. Çoğu translusent restorasyonun klinik ömrünü attırabilmek için adeziv sistemle simante edilmeleri gerekmekteyken, opak restorasyonlar siman tipine duyarlı değildirler. (16) Bu farklılıklardan dolayı, klasik kron ve köprü restorasyonlarda dayanıklılığı fazla olan opak materyaller, tam kron veya parsiyel kron bonded restorasyonlarda ise direnci daha düşük ama estetik translusent materyaller kullanılabilir. (17)

IPS Emax içeriğindeki renk verici iyonların, homojen şekilde dağılım göstermesi, mikroyapı içindeki renk pigmenti hatalarını önlemektedir. Ayrıca sistemde varolan yüksek ve düşük translusensi, yüksek ve düşük opasite gibi farklı translusensi seçenekleri, estetik olarak daha başarılı bir restorasyon olmasını sağlamaktadır. (18)

VAKA SUNUMU

Periodontoloji kliniğinde tedavileri biten 44 yaşında kadın hasta anterior bölgedeki diastemaların tedavisi amacıyla Marmara Üniversitesi Diş Hekimliği Fakültesi Protetik Diş Tedavisi Anabilim Dalı' na yönlendirildi. Hastanın medikal, dental ve sosyal anamnezleri alındıktan sonra klinik ve radyolojik muayeneleri yapıldı. Yapılan ekstraoral muayenede protrüziv bir çene ilişkisi olduğu; intraoral muayenede ise alt santral dişlerde mobilite tespit edildi. Ayrıca 11-12, 11-21, 22-23,32-33 nolu dişler arasında diastemalar olduğu, periodontal harabiyet ve papil kaybına bağlı tüm anterior dişler arasında karanlık sahalar oluştuğu gözlendi (Resim1).



Resim 1: Başlangıç

Tam ve kesin bir teşhis ve tedavi planı oluşturabilmek için wax-up aşaması uygulanmasına karar verildi. Hastadan aljinat (Tropicalgin, Zhermack, Almanya) ölçü alındı. Tedavi sonrasında kazanacağı yeni diş profili hakkında hastaya bilgi vermek üzere model üzerinde wax-up tekniği uygulandı (Resim 2). Wax-up uygulanmış model üzerinden silikon ölçü materyali (Zetaplus, Zhermack, Almanya) ile bir index hazırlandı. Hazırlanan rehberin içine geçici restorasyon materyali (Acrytemp, Zhermack, Almanya) eklenerek index ağıza yerleştirildi, mock-up tekniği uygulandı. Hastaya uygun tedavi seçenekleri hakkında bilgi verildi. Tedavi yöntemlerinin avantaj ve dezavantajları anlatıldı. Mock-up ışığında hastanın beklentileri de değerlendirilerek tedavi planı oluşturuldu.



Resim 2: Wax-up

Her iki çenede de kanin kanin arasının tam seramik kronlar ile rehabilitasyonuna karar verildi. Mobil olan alt santral

dişler çekildi. İyileşme gerçekleştikten sonra preperasyona geçildi. Diş preperasyonu yapılmadan önce renk seçimi yapıldı. Preperasyona üst dişlerden başlandı. Basamak serbest dişeti kenarının 0.5 mm altında olacak şekilde ve dişeti konturunu takip edecek şekilde yapıldı. Periodontal cerrahiyi kabul etmeyen hastada, sol santral dişteki dişeti seviye farkı ve orta hat problemi preperasyonla elimine edilmeye çalışıldı. Preparasyon sonrası tüm keskin kenar ve köşeler yuvarlatıldı. Diastemaları kapatırken büyük restorasyonlarla estetiği kaybetmemek için bukkalden maksimum preperasyon yapıldı, üst prepare dişlere göre alt dişler prepare edildi (Resim 3).



Resim 3: Preperasyon

Ölçü alınmadan önce dişeti oluğunun içerisine retraksiyon ipi yerleştirildi. Retraksiyonun ardından tüm çene ve dişlerin silikon ölçü materyali (Zetaplus, Zhermack, Almanya) ile iki aşamalı ölçüsü alındı. Geçici restorasyonlar ojenöl içermeyen geçici siman ile simante edildi. Alt üst restorasyonlar Emax (IPS e.max Press, Ivoclar Vivadent, Schaan, Liechteinstein) olarak planlandı ancak CAD CAM analizi sonunda alt çenedeki tek parça restorasyonun dayanıklılığı için zirkonyumun (Zirkonzahn (CAD-CAM), ICE Zirkon, ZirkonZahn, İtalya) daha uygun olduğu görüldü. Üst restorasyonlar ikişer üye (12-13, 11-21, 22-23), alt restorasyon tek parça (33-43) olacak şekilde alt yapılar prova edildi. Final tam seramik kronlar marjinal, okluzal uyum, form ve kontur açısından değerlendirilip düzeltildi. Hasta ağzında prova tamamlandıktan sonra glazür tabaka uygulandı ve simantasyona geçildi. Üst restorasyonların iç yüzeylerine 20 saniye süreyle %5'lik hidroflorik asit (IPS Ceramic etching gel, Ivoclar Vivadent) uygulandı, hava su spreyi ile yıkandı ve hava ile kurutuldu. Daha sonra restorasyonların iç yüzeyine silan (Silane, Ivoclar Vivadent) uygulanıp 60 saniye beklendikten sonra hava ile kurutuldu. Diş hazırlıklarına merkezden başlandı, prepare diş yüzeyleri temizlendi, izolasyon sağlandıktan sonra %37'lik fosforik asit (Total Etch, Ivoclar Vivadent) ile dentin yüzeyleri 15 saniye süreyle asitlendi ve bu süre sonunda diş yüzeyleri 30 saniye süreyle hava su spreyi ile yıkandı. Sonra sırasıyla primer (Syntac Primer, Ivoclar Vivadent), adeziv (Syntac Adhesive, Ivoclar Vivadent) ve bond (Heliobond, Ivoclar Vivadent) diş yüzeylerine uygulandı. Rezin siman (Variolink N, Ivoclar Vivadent) kullanılarak simantasyon işlemi tamamlandı. Yapıştırıcı siman artıkları dikkatlice uzaklaştırıldıktan sonra her diş için önce vestibül daha sonra da palatinal yüzeylerden 40 saniye süreyle polimerize edildi. Alt restorasyon ise cam iyonomer ile konvansiyonel olarak simante edildi ve tedavi tamamlandı (Resim 4).



Resim 4: Bitim

TARTIŞMA

Anterior bölge tedavileri zorlayıcıdır bunun yanı sıra hasta, hekim ve laboratuvar teknisyeni arasında iyi bir iletişim gerektirir. Klinisyen en iyi tedaviyi yapabilir ancak sonuç hastanın isteklerini karşılamazsa tüm emekler değersizleşir. Mock-up yapıldığında hastanın dişlerine dokunmadan restorasyonun olası son hali hastaya sunulur. Bu sayede mock-upta hastanın beğenmediği durumlar düzeltilebilir. (19) Teşhis, estetik diş hekimliğinde öngörülebilir bir tedavi sonucu için şarttır. Hastanın ihtiyaçlarını anlamak ve açık bir tedavi hedefi üzerinde anlaşmaya varmak, tatmin edici bir sonuç elde etmek için esastır. (20) İyi planlanmış bir diagnostik wax-up'tan elde edilen geçiciler ile dental

restorasyonlardaki belirsizliklerin çoğu elimine edilir. Tanı sırasında tespit edilen estetik ve fonksiyonel parametreler, daimi restorasyon yapımından önceki geçici restorasyon sürecinde test edilip gerektiği gibi düzeltilebilir. Diagnostik amaçla yapılan geçici, final restorasyonun görünüm ve işlevini öylesine taklit eder ki, kullanımı ile final restorasyonun, vakanın taleplerini ve hastanın beklentilerini yerine getirme olasılığı büyük ölçüde artar. (21)

KAYNAKÇA

[1] Magne P, Magne M, Belser U. Natural and restorative oral esthetics. Part I: Rationale and basic strategies for successful esthetic rehabilitations. J Esthet Dent 1993;5:161–173.

[2] Spear FM, Kokich VG, Mathews DP. Interdisciplinary management of anterior dental esthetics. J Am Dent Assoc 2006;137:160–169.

[3] Magne P, Magne M, Belser U. The diagnostic template: a key element to the comprehensive esthetic treatment concept. Int J Periodontic Retorative Dent 1996;16:560–569.

[4] Mintrone F, Kataoka S. Previsualization: a useful system for truly informed consent to esthetic treatment and an aid in conservative dental preparation. Quintessence Dent Technol 2010;33:189–198.

[5] Rieder CE. Use of provisional restorations to develop and achieve esthetic expectations. Int J Periodontics Restorative Dent 1989;9:122-39.

[6] Donovan TE, Cho GC. Diagnostic provisional restorations in restorative dentistry: the blueprint for success. J Can Dent Assoc 1999;65:272-5.

[7] Magne P, Belser UC. Novel porcelain laminate preparation approach driven by a diagnostic mock-up. J Esthet Restor Dent 2004;16:7-18.

[8] Magne P, Douglas WH. Additive contour of porcelain veneers: a key element in enamel preservation, adhesion, and esthetics for aging dentition. J Adhes Dent 1999;1:81 – 92.

[9] Reshad M, Cascione D, Magne P. Diagnostic mock ups as an objective tool for predictable outcomes with porcelain lamınate veneers in estetically demanding patient: A clinical report. J Prosthet Dent. 2008;99(5):333-339.

[10] Magne P, Belser U. Summary of diagnostic approaches. In: Magne P, Belser U (eds). Bonded Porcelain Restorations in the Anterior Dentition—A Biomimetic Approach. Chicago: Quintessence, 2002:224–225.

[11] Magne P, Magne M. Use of additive waxup and direct intraoral mock-up for enamel preservation with porselen laminate veneers. Eur J Esthet Dent. 2006;1:10-19.

[12] McLean JW. The science and art of dental ceramics, 1st edn. Chicago: Quintessence Publishing; 1979

[13] Toksavul S, Ulusoy M, Toman M. Clinical application of all-ceramic fixed partial dentures and crowns. Quintessence Int 2004;35:185-188.

[14] Heffernan MJ, Aquilino SA, Diaz-Arnold AM, Haselton DR, Stanford CM, Vargas MA. Relative translucency of six all-ceramic systems. Part II: Core and veneer materials. J Prosthet Dent 2002;88:10-15.

[15] Spear F, Holloway J. Which all-ceramic system is optimal for anterior esthetics JADA 2008; 139 (Suppl): 19-24.

[16] Malament KA, Socransky SS. Survival of Dicor glass-ceramic dental restorations over 16 years, part III: effect of luting agent and tooth or tooth-substitute core structure. J Prosthet Dent. 2001;86(5): 511-519.

[17] Holloway JA, Miller RB. The effect of core translucency on the aesthetics of all-ceramic restorations. Pract Periodontics Aesthet Dent 1997;9(5):567-574.

[18] Ritter RG. Multifunctional uses of a novel ceramic-lithium disilicate. J Esthet Restor Dent 2010; 22: 332-341.

[19] Gurrea J, Bruguera A. Wax-up and mock-up. A guide for anterior periodontal and restorative treatments.Int J Esthet Dent. 2014;9:146-162.

[20] Simon H, Magne P. Clinically based diagnostic wax-up for optimal esthetics: the diagnostic mock-up. J Calif Dent Assoc 2008;36:355–362.

[21] Vence BS. Fabrication of a full-arch acrylic resin diagnostic provisional from a diagnostic wax-up for communication of esthetic and functional requirements to the laboratory. 2003;112-124.

MARMARA ÜNİVERSİTESİ YAYINEVİ

Diş Hekimliği Fakültesi

ATROFİK MAKSİLLANIN İMPLANT ÜSTÜ SABİT PROTEZ İLE REHABİLİTASYONU: VAKA SUNUMU

REHABILITATION OF ATROPHIC MAXILLA WITH IMPLANT SUPPORTED FIXED PROSTHESIS: CASE REPORT

Elçin Keskin Özyer[1], Erkut Kahramanoğlu[2], Faysal Uğurlu[3], Yılmaz Umut Aslan[4], Yasemin Özkan[5]

[1]Doktora Öğrencisi, Marmara Üniversitesi, Diş Hekimliği Fakültesi, Protetik Diş Tedavisi Anabilim Dalı, İstanbul
[2]Doktor Öğretim Üyesi, Marmara Üniversitesi, Diş Hekimliği Fakültesi, Protetik Diş Tedavisi Anabilim Dalı, İstanbul
[3]Doçent Doktor, Marmara Üniversitesi, Diş Hekimliği Fakültesi, Ağız, Diş ve Çene Cerrahisi Anabilim Dalı, İstanbul
[4]Doktor Öğretim Üyesi, Marmara Üniversitesi, Diş Hekimliği Fakültesi, Protetik Diş Tedavisi Anabilim Dalı, İstanbul
[5]Profesör Doktor, Marmara Üniversitesi, Diş Hekimliği Fakültesi, Protetik Diş Tedavisi Anabilim Dalı, İstanbul

Öz

Amaç: Travma, periodontal sorunlar, alveolar bölge patolojileri gibi çeşitli nedenlerle çekilen dişlerin sonucu olarak meydana gelen alveolar kemik kayıpları, protetik tedavi planlamasında güçlüklere neden olabilir. İleri düzeyde çene kemiği atrofisi gözlenen vakalarda implant tedavisi öncesinde augmentasyon işlemleri kaçınılmaz olmaktadır. Bu vaka sunumunun amacı aşırı maksiller alveoler kret kaybı şikayeti olan total protez kullanamayan ve sabit protetik restorasyon isteyen bir hastanın 6 implant (GMI Frontier Implant, Ilerimplant SI, İspanya) destekli sabit protetik restorasyon ile gerçekleştirilen tedavisini sunmaktır.
Gereç ve Yöntem: Marmara Üniversitesi Protetik Diş Tedavisi Anabilim Dalı Kliniği'ne Sistemik anamnezinde kontrol altında tip 1 diabetus mellitus olan olduğu 55 yasındaki kadın hasta sabit protez ihtiyacı ile başvurdu. Klinik muayenesinde, maksilladaki dişlerini periodontal problemler sebebiyle çok genç yaşta kaybettiği ve buna bağlı olarak tüm maksillada alveolar kemiğin hem vertikal hemde horizontal yönde ileri derecede rezorbe olduğu tespit edildi. Planlanan implant tedavisi öncesi genel anestezi altında iliak kemikten alınan blok kortikokansellöz kemik greftleri ve dondurumuş kurutulmuş mineralize allrogreftleri ile maksillada alveoler kemik augmentasyonu ve bilateral maksiller sinüs greftleme işlemi eş zamanlı yapıldı. 5 aylık kemik iyileşmesini takiben maksillaya 6 adet kemik içi implant (GMI Frontier Implant, Ilerimplant SI, İspanya) uygulandı. Osseintegrasyon tamamlandıktan sonra maksilladan polivinilsiloksan ölçü maddesi ile multi-estetik abutment (MEA) seviyesinde açık kaşık tekniği kullanılarak ölçüler alındı ve metal-porselen üst yapılarla vidalı sabit protetik restorasyon uygulandı.
Bulgular: Protezin teslimden sonra yapılan erken dönem ve 6. ay klinik ve radyografik kontrollerinde implant bölgesinde ve protetik restorasyonlarda hiçbir komplikasyona rastlanmadı.
Sonuç: İleri düzeyde alveoler kemik atrofisi bulunan vakalarda, implant tedavisi öncesinde kemik augmentasyonu ile yeterli miktarda kemik oluşturulabilmektedir. Bu tür komplike vakalarda vidalı sabit protetik restorasyonların kullanımı estetik, fonksiyonel ve hasta memnuniyeti yüksek sonuçlar sağlamaktadır.
Anahtar Kelimeler: Tam dişsizlik, implant üstü sabit protez, augmentasyon.

Abstract

Aim: The alveolar bone resorption as a result of tooth extraction due to various reasons such as trauma, periodontal problems and alveolar pathologies may cause difficulties in prosthetic treatment planning. In cases with progressive *atrophy* of the maxilla and the mandibula, augmentation procedures are inevitable before implant treatment. The aim of this case report is to present a fixed prosthetic restoration of 6 implants (GMI Frontier Implant, Ilerimplant SI, Spain) in patient with complaint of excessive maxillary alveolar crest loss and who were unable to treated with a complete denture.

Materials and Methods: A 55-year-old female patient with type 1 diabetes mellitus under control was referred to the Department of Prosthodontics, Marmara University Faculty of Dentistry with the requirement of fixed prosthesis. In her clinical examination, it was determined that she lost her teeth in the maxilla due to periodontal problems at a very young age and consequently, the alveolar bone was highly resorbed in all maxilla. Before planned implant treatment, corticocancellous bone graft from iliac bone under general anesthesia and alveolar bone augmentation in maxilla and bilateral maxillary sinus grafting were operated simultaneously. After 5 months of bone healing, 6 intra-bone implants (GMI Frontier Implant, Ilerimplant SI, Spain) were placed in the maxilla. After completion of the osseintegration, polyvinylsiloxane impression material from maxilla was obtained by using open-tray technique in multi-aesthetic abutment (MEA) level.
Results: No complication was observed in the implant area and prosthetic restorations at the early and 6th months follow-up.
Conclusion: In cases with advanced alveolar bone atrophy, bone augmentation and sufficient amount of bone are provided before implant treatment. The use of screw fixed prosthetic restorations in such complicated cases provides high results in aesthetic, functional and patient satisfaction.
Keywords: Edentoulism, implant supported fixed prosthesis, augmentation.

GİRİŞ

İleri düzey alveolar kemik kayıpları tumor ve kist rezeksiyonlari haricinde, travma, periodontal sorunlar ve alveolar bölge patolojileri gibi çeşitli nedenlerden dolayı meydana gelen diş kayıplarının kaynaklanmaktadır. Alveolar kemik kayıpları konvansiyonel protezlerin planlanmasını etkileyeceği gibi, implant destekli protetik rehabilitasyonlarda implantın uygun açı ve konumda yerleştirilmesini de etkileyebilir (Stellingsma ve ark., 2004; Raghoebar ve ark., 2011). Bu durumdaki hastalarda kemik ve yumuşak doku miktarı artırılarak ideal pozisyon ve açıda implant yerleştirilebilmesi için çeşitli augmentasyon teknikleri kullanılmaktadır. (Tablo 1) (Sjöström ve ark., 2007; Chiapasco ve ark., 2007).

Tablo 1: Maksiller ve mandibular bölgede alveolar kemik yetmezliğinde kullanılan augmentasyon teknikleri.

Maksillada Alveoler Kemik Yetmezliğinde Kullanılan Augmentasyon Teknikleri	
Vertikal yetmezlik	**Horizontal yetmezlik**
Inley/onley blok kemik greftl	Inley/onley blok kemik greftl
Sinus lift ve greft	Split osteotomi
Vertikal Distraksiyon Osteogenezisi	Horizontal Distraksiyon Osteogenezisi
Kılavuzlu Kemik Rejenarasyonu	Kılavuzlu Kemik Rejenarasyonu

Mandibulada Alveoler Kemik Yetmezliğinde Kullanılan Augmentasyon Teknikleri	
Vertikal yetmezlik	**Horizontal yetmezlik**
Inley/onley blok kemik greftl	Inley/onley blok kemik greftl
Inferior alveolar sinirin transpozisyonu	Split osteotomi
Vertikal Distraksiyon Osteogenezisi	Horizontal Distraksiyon Osteogenezisi
Kılavuzlu Kemik Rejenarasyonu	Kılavuzlu Kemik Rejenarasyonu

Otojen kemik greftleri, kemik iyileşmesi bakımından osteokondüktif, osteoindüktif ve osteojenik kapasiteyi barındıran tek materyal olduğu için altın standart olarak kabul görmektedir (Moses ve ark., 2007).

Alveolar kemik yetersizliğinin az olduğu alanlarda öncelikli intraoral sahalar tercih edilirken hacimsel olarak augmentasyon ihtiyacı fazla olduğu durumlarda ekstraoral alanlar kullanılmaktadır.

- Ekstraoral donör sahaları; kalvarial kemik, kostalar ve iliak kemik iken;
- İntraoral olarak ramus, simfiz ve tüber sahaları greft alınabilecek bölgeler olarak sayılabilir (Sbordone ve ark., 2014).

Tam dişsiz hastalarda alt ve üst çeneye uygulanan geleneksel tam protezler hasta tarafından en çok tercih edilen ve hekim tarafından en çok uygulanan tedavilerdendir. Tam protezlerde tutuculuk ve stabilite eksikliği (özellikle alt protezlerde) çiğneme fonksiyonunda yetersizlik, sosyal problemler gibi dezavantajlar görülebilmektedir (Doundoulakis ve ark., 2003). Bu sebeplerle tam ve kısmi dişsizliklerin tedavisinde implant üstü protezlerin kullanımı iyi bir alternatif tedavi seçeneği sağlamaktadır (Attard ve Zarb, 2004).Aşırı atrofik çenelerde hem estetiği ve fonasyonu sağlamak hem de protezde herhangi bir kırık veya tamir gerektiren bir durumda proteze ve implantlara zarar ver-

meden çıkarmak için vidalı sabit protezlerin kullanımı özellikle full ark implant destekli protezlerde çok önemlidir (Attard ve Zarb, 2004). Tam dişsiz çenelerin en az 4 implant üzerine vidalanan rijit (metal ya da titanyum) bir altyapı üzerine üst yapı olarak akrilik rezin veya seramik materyali kullanılarak rehabilite edilmesi mümkündür (Real-Osuna ve ark., 2012). Bu tip protezlerde alt yapı üretiminde konvansiyonel teknik ya da CAD/ CAM frezeleme tekniği kullanılmaktadır. CAD/ CAM frezeleme tekniğinde krom-kobalt, titanyum ve zirkonyum materyalleri tercih edilebilir (Gonzalez, 2014; Bural ve Geçkili, 2015).

Bu vaka sunumunda, ileri derecede atrofik maksillanın otojen iliak greft ve allograft kombinasyonu ile augmentasyonunu takiben 6 implant destekli tek parça metal-seramik vida tutuculu sabit protezle rehabilitasyonunun sunulması amaçlanmıştır.

VAKA SUNUMU

2017 yılında Marmara Üniversitesi Diş Hekimliği Fakültesi'ne bulantı refleksi nedeniyle total protezini kullanamama şikâyeti ve sabit protez ihtiyacı ile başvuran 55 yaşındaki kadın hastanın klinik muayenesinde, maksilla ve mandibulanın tam dişsiz olduğu gözlendi. Maksilladaki dişlerini periodontal problemler sebebiyle çok genç yaşta kaybettiği buna bağlı olarak tüm maksillada alveolar kemiğin ileri derecede rezorbe olduğu ve mandibulasında özel bir klinikte yaptırmış olduğu 4 adet implant gözlendi (Resim 1). Sistemik anamnezinde tip 1 diabetus mellitus olduğu ve sigara kullanmadığı öğrenildi.

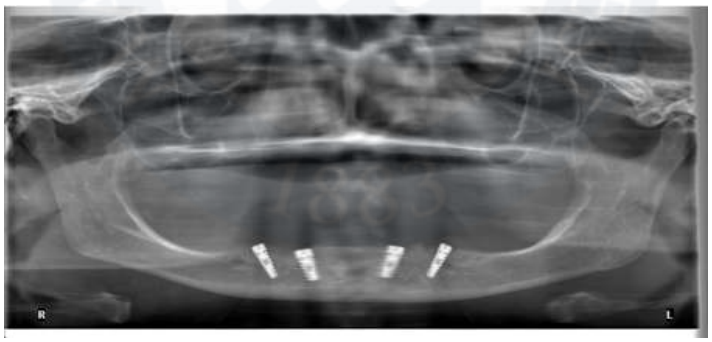

Resim 1: Hastanın panoramik röntgen görüntüsü.

Atrofik maksillası olan hastamıza planlanan implant tedavisi öncesi; genel anestezi altında eş zamanlı olarak bilateral maksiller sinüs lifting işlemi, alveolar kemik genişliğin arttırılması için iliak kemikten alınan blok kemik grefti ve demineralize allograftler kompine edilerek augmentasyon işlemi yapıldı (Resim 2a-b).



Resim 2a: Bilateral maksiller sinüs greftleme.

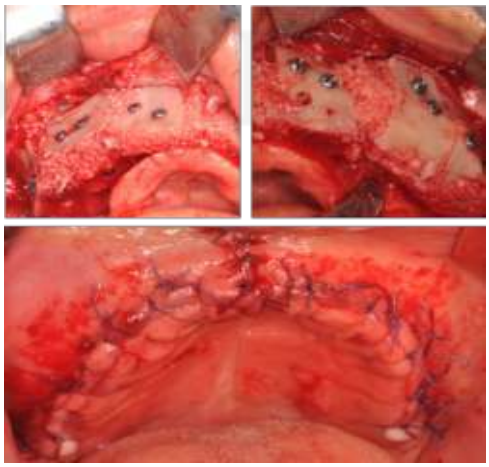

Resim 2b: Augmentasyon işlemi.

Beş aylık greft iyileşmesini takiben alınan tomografide kesitsel incelemeler sonucu belirlenen konumlara 6 adet ke-

mik içi implant (GMI Frontier Implant, Ilerimplant SI, İspanya) uygulandı. Osseointegrasyon tamamlandıktan sonra implantlara iyileşme başlıkları takıldı (Resim 3).

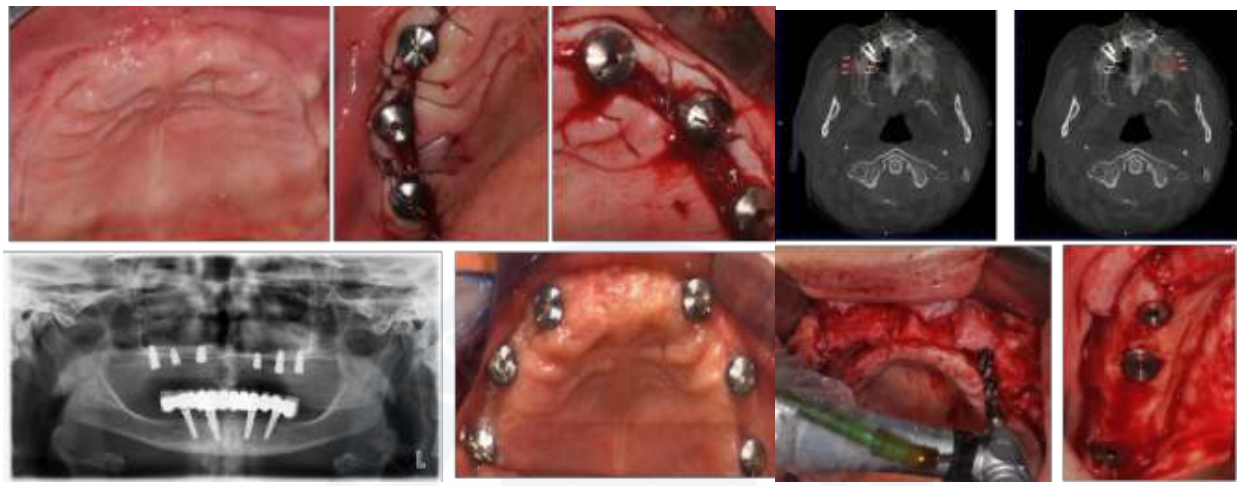

Resim 3: Kemik içi implant uygulaması.

Cerrahi tedavi sonrası alınan teşhis modelleri ve belirlenen dikey boyut ile yapılan değerlendirmede; kemik ve yumuşak doku kaybı da göz önünde tutularak vida tutuculu metal destekli porselen sabit protez planlanmıştır.

Dişeti seviyesine göre seçilen multi-estetik abutmentlar (MEA) 35 N.cm ile torklandı. Ölçü parçalarının splintleme işlemi diş ipi ve akrilik rezin kullanılarak yapıldı. Multi-estetik abutment (MEA) seviyesinde polivinilsiloksan ölçü maddesi ile açık kaşık tekniği kullanılarak ölçüler alındı (Resim 4a-d).



Resim 4a: Multi-estetik abutmentlar.



Resim 4b: Diş ipi ile splintlenmesi.



Resim 4c: Diş ipi üzerine akrilik rezin.



Resim 4d: Ölçü alım işlemi.

Alınan ölçüden elde edilen alçı model üzerinde daimi protez öncesi; estetik görüntünün değerlendirilmesi, metal altyapının giriş yollarının belirlenmesi ve dikey boyutun tespiti aynı zamanda metal porselen restorasyonun fırınlanma sayısının en aza indirgenmesi için provizyonel geçici diş dizimi hazırlandı (Resim 5a-c).



Resim 5a: Ölçü.



Resim 5b: Alçı model.



Resim 5c: Provizyonel diş dizimi.



Resim 6: Metal prova.

Provizyonel diş dizimi onaylandıktan sonra metal prova yapıldı. Metal altyapının pasif olarak uyumu sağlandıktan sonra dişeti ve dişler için renk seçimi gerçekleştirildi. Dişeti bölgesinde pembe porselen uygulandı. Porselelen prova sonrasında pasif uyumun sağlanması amacıyla Hobo ve arkadaşlarının önerdiği birer tane atlayarak vidalama tekniği ile bitmiş sabit restorasyonun vidaları multi-estetik abutmentlara 15 N.cm torkla uygulandı (Hobo ve ark., 1989). Dikey boyut, sentrik ilişki ve estetiği kontrol edildikten sonra, artikülasyon kağıdı ile lateral ve protruziv temaslar kontrol edildi, gerekli selektif möllemeler yapıldı. Aşındırma sonrasında porselen cila lastiği ile mekanik cila işlemi gerçekleştirildi. Protezin vida boşlukları kompozit rezin kullanılarak kapatıldı. Hasta protezin bakımı ve temizliği konusunda bilgilendirildikten sonra protezler teslim edildi (Resim 6-8).



Resim 7: Porselen prova.



Resim 8: Protezin hastaya teslimi.

Protez tesliminden sonra 1. hafta ve 6. ay kontrolleri yapıldı. Protezin dokuyla ve protezin implantın ara bağlantılarıyla olan uyumunda komplikasyon izlenmedi. Altıncı ay kontrolünde yapılan klinik değerlendirmede, plak ve gingival indeks ölçümlerinde başlangıca oranla değişim olmadığı gözlendi. Radyografik değerlendirme ise implantların marjinal bölgesinde herhangi bir kemik kaybı olmadığı tespit edildi ve hasta adaptasyonunun iyi olduğu görüldü (Resim 9).

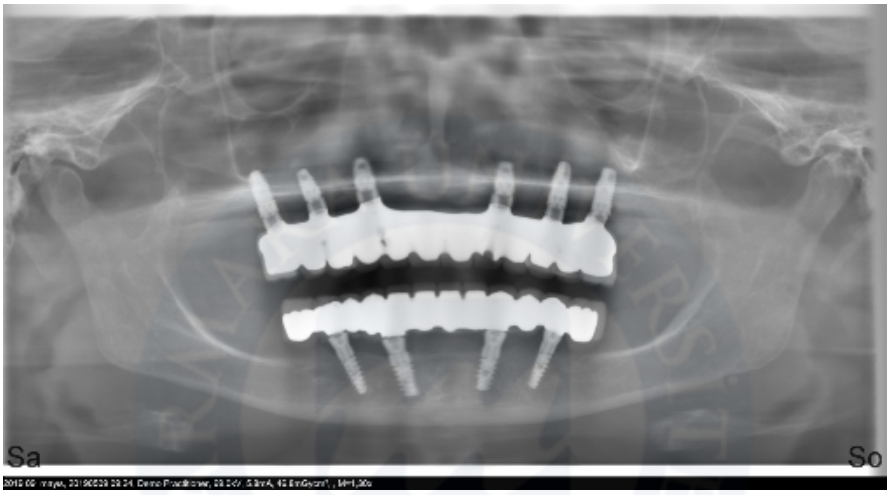

Resim 9: Hastanın panoramik röntgen görüntüsü.

TARTIŞMA

Atrofik total dişsiz maksillanın otojen kemik grefti ve kemik içi implantlarla rekonstrüksiyonunu içeren tedavi planlamalarında prognoz oldukça iyidir ve bu konuda yapılan çalışmalarda, hastaların hayat kalitesini büyük oranda artırdığı belirtilmektedir (Sjöström ve ark., 2007).

Anterior iliak krest, ileri derecede rezorpsiyonun olduğu ve bol miktarda greft gereken maksiller kemik augmentasyonlarında en çok tercih edilen sahadır (Cricchio ve Lundgren, 2003; Sjöström ve ark., 2011). İliak kemik greftlerinde, verici sahaya ait sorunlar ve greft rezorpsiyonu olmak üzere iki önemli sorun oluşabileceği sıklıkla vurgulanmaktadır (Sbordone ve ark., 2009). İntraoperatif komplikasyonlar; peritoneal perforasyon ve peritonit, adinamik ileus, retroperitoneal hematom oluşumu, üreterik yaralanma, superior gluteal arter yaralanması, pelvik vasküler psödoanevrizma ve arteriovenöz fistül oluşumu, irreversible sinir yaralanması ve masif kan kaybıdır (Bayram ve ark., 2012).

Barone ve ark. ameliyat sonrası beşinci haftada verici sahaya ait şikâyetlerde büyük ölçüde azalma olduğunu tespit etmiştir. Greft rezorpsiyonuna dair güncel çalışmalarda, rezorpsiyonun önlenmesinde implant uygulanması ve implantların yüklenmesi vasıtasıyla kemiğe fonksiyonel kuvvet iletilmesi gerekliliği üzerinde fikir birliğine varılmıştır (Barone ve ark., 2011).

Preciado ve arkadaşları, tam protezler ve implant üstü hareketli protezler ile karşılaştırıldığında hasta memnuniyeti ve yaşam kalitesinin arttırılması için vidalı sabit protezlerin daha iyi bir tedavi seçeneği olduğunu belirtmişlerdir (Preciado ve ark., 2013).

İmplantların sayısı ve dağılımı, ağız hijyeninin sağlanması, estetik, alt yapı materyalinin pasif uyumu, biyolojik ve teknik komplikasyonlar gibi faktörler vidalı sabit protezlerin endikasyonunda ve uzun dönem başarısında büyük önem taşımaktadır (Bural ve Geçkili, 2015).

İmplant üstü sabit protez uygulamalarında üst yapının vidalanan tipte olması

- İmplant mobilitesinin bağımsız olarak değerlendirilebilmesi,
- Protetik yapının cerrahi müdahale gerekliliği nedeni ile sökülmesi gereken durumlarda zarar görmeden çıkarılması,
- Sağlıklı sulkus derinliği ölçümü,

- Siman artıklarının tek parça bir restorasyondan temizlenmesinin zorluğunu elimine etmesi,
- Protez hasarlarının tamiri için sökülmesi gerektiğinde kolaylıkla çıkarılması gibi avantajlar sağlamaktadır (Brandao ve ark., 2013; Heierle ve ark., 2019).

Simante tip üst yapılar, özellikle ön bölge implant uygulamalarında implant vidasının vestibülde pozisyonlanması ile oluşabilecek estetik problemlerde endikedir. Simante restorasyonların en büyük sakıncası üst yapının sökülememesinden dolayı karşılaşılan zorluklardır (Wittneben ve ark., 2014).

SONUÇ

İleri düzeyde alveoler kemik atrofisi bulunan vakalarda, implant tedavisi öncesinde kemik augmentasyonu ile yeterli miktarda kemik oluşturulabilmektedir. Bu tür komplike vakalarda vidalı sabit protetik restorasyonların kullanımı estetik, fonksiyonel ve hasta memnuniyeti açısından başarılı sonuçlar sağlamaktadır.

KAYNAKLAR

[1] Attard NJ, Zarb GA. Long-term treatment outcomes in edentulous patients with implant-fixed prostheses: the Toronto study. Int J Prosthodont 2004; 17:417-24.

[2] Barone A, Ricci M, Mangano F, Covani U. Morbidity associated with iliac crest harvesting in the treatment of maxillary and mandibular atrophies: a 10-year analysis. J Oral Maxillofac Surg 2011; 69:2298 – 2304.

[3] Bayram B, Çubuk S, Güven MA, Pektaş ZÖ, Uçkan S. Donör saha olarak kullanılan anterior iliak kretin morbiditesinin değerlendirilmesi. Atatürk Üniv Diş Hek Fak Der 2012; 22(1): 52-6.

[4] Brandao ML, Vettore MV, Vidigal Junior GM. Peri-implant bone loss in cement – and screw-retained prostheses: systematic review and meta-analysis. J Clin Periodontol 2013; 40:287-295.

[5] Bural C, Geçkili O. Hybrid Dentures. Turkiye Klinikleri J Prosthodont-Special Topics 2015; 1:45 – 52.

[6] Chiapasco M, Zaniboni M, Rimondini L. Autogenous onlay bone grafts vs. alveolar distraction osteogenesis for the correction of vertically deficient edentulous ridges: a 2-4-year prospective study on humans. Clin Oral Implants Res 2007; 18(4):432-40.

[7] Cricchio G, Lundgren S. Donor site morbidity in two different approaches to anterior iliac crest bone harvesting. Clin Implants Dent Relat Res 2003; 5(3): 161–9.

[8] Doundoulakis JH, Eckert SE, Lindquist CC, Jeffcoat MK. The implant-supported overdenture as an alternative to the complete mandibular denture. J Am Dent Assoc 2003; 134:1455-8.

[9] Gonzalez J. The evolution of dental materials for hybrid prosthesis. Open Dent J 2014; 8:85-94.

[10] Heierle L, Wolleb K, Hämmerle CH, Wiedemeier DB, Sailer I, Thoma DS. Randomized Controlled Clinical Trial Comparing Cemented Versus Screw-Retained Single Crowns on Customized Zirconia Abutments: 3-Year Results. Int J Prosthodont 2019; 32(2):174-176.

[11] Hobo S, Ichida E, Garcia LT. Fully bone anchored prostheses. Osseointegration and Occlusal Rehabilitation. Tokyo: Quintessence; 1989. p.163 – 86.

[12] Moses O, Nemcovsky CE, Langer Y, Tal H. Severely resorbed mandible treated with iliac crest autogenous bone graft and dental implants: 17-year follow-up. Int J Oral Maxillofac Implants 2007; 22(6): 1017-121.

[13] Preciado A, Del Rio J, Lynch CD, Castillo-Oyague R. A new, short, specific questionnaire (QoLIP-10) for evaluating the oral health-related quality of life of implant-retained overdenture and hybrid prosthesis wearers. J Dent 2013; 41:753-63.

[14] Raghoebar GM, Meijer HJ, Stellingsma K, Vissink A. Addressing the atrophied mandible: a proposal for a treatment approach involving endosseous implants. Int J Oral Maxillofac Implants 2011; 26: 607–17.

[15] Real-Osuna J, Almendros-Marques N, Gay-Escoda C. Prevalence of complications after the oral rehabilitation with implant-supported hybrid prostheses. Med Oral Patol Oral Cir Bucal 2012; 17:116-21.

[16] Sbordone C, Toti P, Guidetti F, Califano L, Pannone G, Sbordone L. Volumetric changes after sınus augmen-

tation using blocks of autogenous iliac bone or freeze-dried allogeneic bone. A non – randomized study. J Craniomaxillofac Surg 2014; 42(2), 113-118.

[17] Sbordone L, Toti P, Menchini – Fabris G, Sbordone C, Guidetti F. Implant survival in maxillary and mandibular osseous onlay grafts and native bone: a 3-year clinical and computerized tomographic follow-up. Int J Oral Maxillofac Implants 2009; 24:695-703.

[18] Sjöström M, Sennerby L, Lund – gren S. Bone Graft Healing in Re – construction of Maxillary Atrophy. Clin Implant Dent Relat Res 2011; 36:765-789.

[19] Sjöström M, Sennerby L, Nilson H, Lundgren S. Reconstruction of the Atrophic Edentulous Maxilla with Free Iliac Crest Grafts and Implants: A 3-Year Report of a Prospective Clinical Study. Clin Implant Dent Relat Res 2007; 9(1): 46-59.

[20] Stellingsma C, Vissink A, Meijer HJ, Kuiper C, Raghoebar GM. Implantology and the severely resorbed edentulous mandible. Crit Rev Oral Biol Med 2004; 15(4): 240-8.

[21] Wittneben JG, Millen C, Bragger U. Clinical performance of screw – versus cement-retained fixed implant-supported reconstructions—a systematic review. Int J Oral Maxillofac Implants 2014; 29 Suppl:84-98.

MARMARA ÜNİVERSİTESİ

MARMARA ÜNİVERSİTESİ YAYINEVİ

Diş Hekimliği Fakültesi

ÇOKLU DİŞ EKSİKLİĞİ OLAN HASTANIN MULTİDİSİPLİNER YAKLAŞIMLA PROTETİK REHABİLİTASYONU: VAKA SUNUMU

PROTETIC REHABILITATION OF A HIPODONTIA PATIENT WITH MULTIDISCIPLINARY APPROACH: CASE REPORT

Mehmet Anıl Tütüncüler[1], Ceren Küçük[1],Thomas Tasios[2], Yaşar Özkan[3], Yasemin Özkan[1]

[1]Marmara Üniversitesi, Diş Hekimliği Fakültesi, Protetik Diş Tedavisi Anabilim Dalı, İstanbul, Türkiye

[2]Özel Muayenehane, Hengelo, Hollanda

[3]Marmara Üniversitesi, Diş Hekimliği Fakültesi, Ağız ve Çene Cerrahisi Anabilim Dalı, İstanbul, Türkiye

Öz

Amaç: Konjenital olarak bir dişin eksik olması süt dişlerinde veya daimi dişlerde hem genetik hem de çevresel etkenlere bağlı olarak diş germinin oluşmaması anlamına gelmektedir. Bu durumlarda erken tedavi planı ile hasta en uygun ve en doğru tedavi ile rehabilite edilebilir. Bu vaka sunumunun amacı çoklu diş eksikliği olan (hipodonti) hastada mevcut dişlere zarar verilmeden ortodontik ve cerrahi yaklaşımlarla yapılan sabit protetik tedavisini sunmaktır.
Gereç ve Yöntem: Marmara Üniversitesi Diş Hekimliği'ne sistemik herhangi bir rahatsızlığı bulunmayan 15 yaşındaki kadın hasta diş eksikliği şikayetiyle başvurdu. Ark üzerinde bulunan süt dişlerinin çekimi yapıldıktan sonra fakültemizin ortodonti kliniğinde ark düzenini sağlamak ve yapılacak sabit restorasyonlara yer sağlamak için çıkartılabilir TPA apereyi ile üst molarlardaki rotasyonlar düzeltildi. Dişler ark üzerinde doğru konumlara getirildikten sonra anterior ısırma plağı ile kombine edilen nance apereyi kullanılarak hem ankraj sağlandı, hem de apereydeki ısırma bloklarları uzatılarak karşıt arktaki dişlerin ekstrüzyonunu engellenip, implant üzeri sabit restorasyon planlanan bölgelerde, kron boyu için yeterli yükseklik korunmuş oldu. Ortodontik tedavileri bittikten sonra fakültemizin Ağız Diş ve Çene Cerrahisi Kliniğinde maksillaya dört adet mandibulaya beş adet toplam dokuz adet implant (BioHorizon, Birmingham, AL) uygulandı. Osteointegrasyon tamamlandıktan sonra polivinilsiloksan ölçü materyali ile açık kaşık tekniği kullanılarak ölçüler alındı ve sabit protetik restorasyonlar uygulandı.
Bulgular: Tedavi bitiminden sonra erken dönem ve 5 yıllık klinik ve radyografi kontrollerinde implant bölgesinde ve protetik restorasyonlar değerlendirildi.
Sonuç: Çoklu diş yetersizliği olan vakalarda multidisipliner yaklaşım; estetik, fonksiyonel ve hasta memnuniyeti açısından yüksek sonuçlarla beraber konservatif tedavi seçenekleri sunar.
Anahtar Kelimeler: Hipodonti, implant, multidisipliner.

Abstract

Objective: A congenital deficiency means the absence of tooth due to both genetic and environmental factors in the primary teeth or permanent teeth. In these cases with the early treatment plan, the patient can be rehabilitated with the most appropriate and correct treatment. The aim of this case report is to present a fixed prosthetic treatment with orthodontic and surgical approaches without damaging the existing teeth in the patient with multiple tooth deficiency (hypodontics).
Materials and methods: A 15-year-old female patient who did not have any systemic discomfort consult our clinic with a complaint of tooth deficiency. After the extraction of the primary teeth on the arch, orthodontist derotated the upper molars with a removable TPA in order to align the dental arches and to provide the spaces for the fixed restorations. After the teeth alignment a Nance applience combined with anterior bite plane were used for anchoring and preserving the crowns lengths by preventing the extrusion of teeth. After the orthodontic treatment were completed, a total of nine implants (BioHorizon, Birmingham, AL) were applied to the oral cavity. Four of them applied to maxilla and five of them applied to mandibula, After the completion of osteointegration, impressions were obtained using the open tray technique

with polyvinylsiloxane material and zirconium ceramic fixed prosthetic restorations were applied.
Results: End of the treatment, in the early and 5-year clinical and radiographic controls, the implant site and prosthetic restorations were evaluated.
Conclusion: In cases with multiple tooth deficiency, the multidisciplinary approach provides conservative treatment options with satisfactory aesthetic and functional results.
Keywords: Hypodontia, implant, multidisciplinary.

Giriş

Daimi dişler ağızda mevcut iken normal zamanında düşmeyen süt dişlerine persiste süt dişi denmektedir. Süt dişleri öncellikli olarak sürme yolundaki daimi dişin konjenital eksikliğinde daha sonra ise gömülü kalması ya da kemik içi migrasyonuna bağlı olarak persiste kalabilmektedir(1).

Ailesel geçmişinde diş eksikliği olan bireylerde diş eksikliği bulunma prevelansı yüksektir(2).

Bu hastalarda preprotetik ve ortodontik tedavi öncesi ve tedavi boyunca radyografiler, teşhis modelleri ve klinik fotoğraflar incelenmelidir(3)

Tedaviyi yürüten ekip; ortodontist, ağız cerrahı ve prostodontist, multidisipliner bir yaklaşım ile vakayı incelemeli ve sürekli iletişim halinde olmalılardır. (4)

Hastaların giderek artan estetik beklentilerini karşılamak diş hekimlerinin en zorlu görevleri arasındadır. Zaman zaman sadece protetik veya implantolojik yaklaşımla tüm ihtiyaçlar karşılanamamaktadır. Bu durumda dişlerin ortodontik yöntemlerle ideal konumlarına getirilmesi hem daha koruyucu, hem de daha estetik sonuçlar vermektedir. (5)

Çoklu diş eksikliklerinin tedavisinde hastanın yaşı, mevcut dişlerin durumu ve eksik dişlerin sayısı göz önüne alınmalıdır. (6)

Çoklu diş eksikliği hastalarının çoğunda estetik olmayan okluzyondan dolayı ortodontik tedavi gerekebilmektedir. Bazı vakalarda ortodontik tedaviden sonra protetik tedaviye de ihtiyaç duyulabilmektedir . Bu tür çoklu diş eksikliği olan vakalarda estetik ve fonksiyonun kazanılması amacıyla multidisipliner yaklaşımların uygulanması en ideal tedavi yaklaşımı olacaktır (7)

Bu vakada çoklu diş eksikliği olan hastanın multidisipliner yaklaşımla estetik, fonasyon ve etkin bir çiğneme fonksyonunu kazanması amaçlanmış ve sunulmuştur.

Vaka Sunumu

Bu vaka raporunun konusu olan 15 yaşındaki hasta, dişlerindeki boşluklar şikayetiyle Marmara üniversitesi diş hekimliği fakültesine başvurmuştur. Yapılan muayenede polidiastemalar ve rotasyona uğramış dişlerle birlikte (Resim 1-3)12,13,15,22,23,25,31,35,41,45 numaralı dişlerinin eksik olduğu 52,53,62,63,85 numaralı süt dişlerin persiste olduğu, çoklu diş eksikliği olan hastanın kapanışında sol tarafta Class I molar ve kanin ilişkisi (Resim 4) sağ tarafta Class II molar ve kanin ilişki gözlenmiştir.(Resim 5)



Resim 1: Anterior kapanış ve polidiastemalar

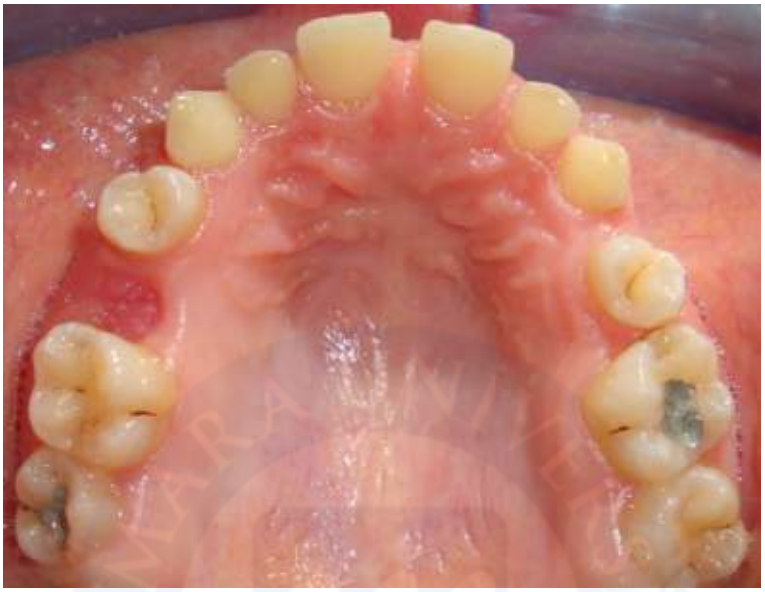

Resim 2: Üst çene polidiastemalar ve rotasyona uğramış dişler



Resim 3: Alt çene polidastemalar ve rotasyona uğramış dişler



Resim 4: Class I molar ve kanin ilişki, soldan görünüm



Resim 5: Class II molar ve kanin ilişki, sağdan görünüm

Hasta ve velisi ile yapılan görüşmede, hastaya yapılacak en uygun tedavinin persiste süt dişlerimin çekiminden sonra ortodontik tedaviyle rotasyonların düzeltilip yer kazanılması, yeterli boşluk sağlanıp, hastanın yaşı implant tedavisi için uygun zamana geldiğinde implantların yerleştirilip, protetik olarak kron restorasyonlarının yapılmasının uygun olduğu anlatılmıştır. Hasta ve velisi tedaviye onay verdikten sonra tedavi planlaması dahilinde tedavi sürecine başlanılmıştır.

Ortodontik Yöntem

Ortodontik tedavinin amacı class I molar kapanışı bozmadan yapılacak protetik restorasyonlar için uygun yer gereksimi karşılayıp, ideal overjet ve overbite'ı sağlamak olarak belirlenmiştir. Bu amaçla üst çenede hareketli TPA apereyi kullanılarak molar rotasyonları düzeltildi ve 1. Premolar dişler eksik olan 2. Premolar dişler yerine distalize edildi (Resim 6). Alt çenede ark teli kullanılarak dişler ark üzerinde doğru konumlarına getirildi (Resim 7).

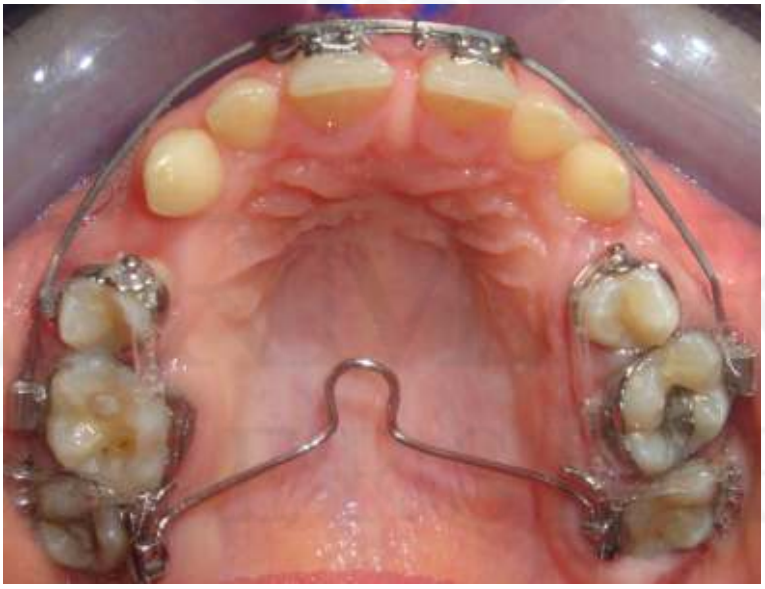

Resim 6: Üst çenede kullanılan hareketli TPA apereyi



Resim 7: Alt çenede kullanılan ark teli

Hastanın mevcut persiste süt dişlerinin çekimi yapıldıktan sonra üst çeneye anterior ısırma plağı ile kombine nance apereyi uygulandı (Resim 8).



Resim 8: Anterior ısırma plağıyla kombine nance apereyi

Hastada nance apereyiyle beraber ısırma blokları kombine edilerek karşıt arktaki dişlerin ekstrüzyonu engellenip, yapılacak protetik restorasyon için yeterli kron boyu miktarı korunmuş oldu. (Resim 9)



Resim 9: Isırma blokları ile alt dişlerin ekstrüzyonunun engellenmesi

Alt ve üst çenede protetik restorasyonlar için yeterli alan sağlandıktan sonra hastanın 18 yaşına gelmesi beklendi ve hasta 18 yaşına geldiğinde cerrahi aşamaya geçildi.

Cerrahi Yöntem

Hasta 18 yaşına geldiğinde Marmara üniversitesi diş hekimliği fakültesi ağız, diş ve çene cerrahisi anabilim dalında 3.5, 4.5 çaplarında 9mm ve 10.5mm uzunluğunda maxillaya 4 adet mandibulaya 5 adet implant yerleştirildi. (BioHorizons Laser-lok D 3.5, 4.5/9,10.5 mm; Birmingham, USA). (Resim 10-11)



Resim 10: Üst çenede 4 adet implant üzeri iyileşme başlığı



Resim 11: Alt çenede 5 adet implant üzeri iyileşme başlığı

Protetik Yöntem

Hastaya implant yerleştirilmesinden 4 ay sonra geç yükleme protokolüyle protetik tedaviye başlanması planlanlandı. Öncelikle hastadan anatomik ölçü kaşıklarıyla birlikte aljinat ölçü materyali (Zhermack SPA; Badia Polesine (RO), İtalya) ile bireysel kaşıkların hazırlanması için ölçü alındı.

Hastada bilatereal çoklu implantlar bulunduğu için direkt yöntem (açık kaşık ölçü tekniği) ile daimi ölçülerinin alınmasına karar verildi. Bu nedenle bireysel kaşıklarda implant transfer parçalarının geleceği bölgelere delikler açıldı. Hasta ağzında iyileşme başlıkları çıkarılıp implant ölçü kopingleri yerleştirildikten sonra polivinil siloksan ölçü materyali (Zhermack Elite+ HD, Badia Polesine (RO), İtalya) tek aşamalı olarak ağızda yerleştirildi ve sertleşmesi tamamlanmadan önce implant ölçü koping vidaları gevşetilerek ölçü kopinglerinin model içerisinde kalması sağlandı. Son olarak implant analogları ölçü başlıklarına sabitlenerek ana model elde edildi. Labaratuar işlemleri ve provalardan sonra elde edilen zirkonyum alt yapılı sabit restorasyonlar polikarboksilat siman (Adhesor™ Carbofine Polycarboxylate Cement, **Pentron European Union,** Markova, Çek Cumhuriyeti) ile daimi olarak simante edildi.

Bulgular

5 yıllık takip sonrasında radyografik olarak olarak herhangi bir komplikasyonla karşılaşılmazken, intraoral muayenede mevcut restorasyonlar çevresinde gingival hiperplaziler (Resim 12) ve 41 numaralı implant bölgesinde abutment seviyesinde diş eti çekilmesi gözlenmiştir. (Resim 13)



Resim 12: Restorasyonlar çevresi gingival hiperplaziler



Resim 13: 41 numaralı implant bölgesinde diş eti çekilmesi

Tartışma

Çoklu diş eksikliği olan vakalarda tedavi planları da çeşitlilik gösterebilmektedir.

Akgün ve Görgülü (2015), çoklu diş eksikliği olan vakasında yaşı henüz sabit bir protetik tedavi için küçük olduğundan çene, yüz ve diş gelişimine engel olmamak amacıyla hareketli protez uygulamıştır. Bu uygulamayla normal çiğneme, konuşma ve estetiğin ayrıca hastalanın kendine güveninin kazanılması amaçlamıştır. Yapılan protezin hasta kalıcı bir protetik restorasyon yapılacak yaşa gelene kadar çene gelişimine bağlı olarak değiştirilmesi gerekmektedir. Bu apareyin kullanılması sırasında ağız hijyeni hastalar tarafından rahatlıkla sağlanabilmeyi amaçlamıştır.

Yvonne ve Guess (2015), çoklu diş eksikliği olan ve ağızda mevcut persiste süt dişleri bulunan vakasında, herhangi klinik, radyografik semptomu olmayan ve kron kök oranının ideal olduğu persiste dişler üzerine sabit restorasyonlar yaparak, hastaya erken yaşta ideal bir oklüzyonla beraber estetiği sağlayıp, kemik gelişimini sağlanana kadarki zaman diliminde herhangi bir implant cerrahisinden kaçınmayı amaçlamıştır.

Bu vakada persiste süt dişlerinin çekimi ve boşlukların ortodontik tedavi ile düzenlenip uygun boşluklara implant tedavisi planlandı. Sabit bir tedavi planı isteyen hastamızın çene gelişimi sağlanana kadarki süreçte ortodontik tedavisinin bitirilmesi ve hastanın zaman kaybetmeden estetik, fonksiyon ve fonasyonunu kazanması amaçlandı.

Nance apereyi, ortodontik tedavide ark boyunca anterior, posterior ve vertikal düzlemlerde ankraj sağlamak için kullanılmaktadır (8)

Bu vakada ortodontik tedavisinin amacı ideal oklüzyon ile beraber dişlerin ark üzerinde doğru şekilde konumlandırılmasıydı ve bu amaçla klasik ark telleri ve ısırma bloklarıyla beraber nance apereyi kullandı.

Ortodontik olarak implant için gereken yer sağlandıktan ve diğer ortodontik düzeltmeler tamamlandıktan sonra, dişlerin tekrar eski pozisyonlarına dönmemesi tedavi açısından çok önemlidir, çünkü implantların yerleştirilmesinden restore edilmesine kadar uzun bir süre geçecektir. Bunun için birçok yöntem uygulanabilir. Birincisi, ortodontik tellerin çıkartılması ve Biocrly plaklarla retansiyonun sağlanmasıdır. Diğer yöntem ise dişlerin retainer teli ile palatinal ve lingual yüzlerinden splintlenmesidir. Bir diğer yöntem ise ortodontik teller ağızda iken implantların uygulanması böylece implantlar protetik olarak restore edilene kadar retansiyon sağlanması. (9)

Bu vakada ortodontik teller ağızda iken implant tedavisi yapılarak, herhangi ek bir tedavi yapılmadan protetik yükleme öncesi retansiyon sağlandı.

Osseointegre implantların uzun dönem başarısı için aranan en önemli kriter, implantın kemik içinde stabil olmasıdır. (10)

Buna göre, implantasyon sonrası 1 hafta içerisinde protezin uygulandığı durumlar hemen yükleme; protezin 1 hafta ile 2 ay arasında uygulandığı olgular erken yükleme; 2 aydan sonraki uygulamalar ise geç yükleme olarak sınıflandırılmıştır. (11)

İmplantasyon sonrası implanta yük uygulamadan belirli bir süre beklenilmesindeki amaç, çevre kemik dokusunun yeterince mineralize olarak protetik yükleri karşılayacak hale gelmesi düşüncesidir. (12)

Bu vakada implantasyon sonrası 3 ay bekleme sürecinden sonra geç yükleme prosedürü uygulandı.

İmplant destekli protezlerin yapımında, dental implantların konumlarının kaydı için temel olarak direkt (açık kaşık

ölçü tekniği) ve endirekt (kapalı kaşık ölçü tekniği) olmak üzere iki ölçü yöntemi kullanılır. Direkt yöntem, aynı dental ark üzerinde birbirine paralel olmayan implant konumlarının varlığında ya da bilateral çoklu implant uygulamalarının olduğu durumlarda tercih edilir. Bu ölçü tekniğinde, hazırlanan bireysel kaşıkta implantlara denk gelen alanlarda transfer parçalarının geçeceği delikler oluşturulur. Bu şekilde ölçü transfer başlıklarının koronal bitim vidaları görülebilir ve ölçü ağızdan çıkarılmadan önce gevşetilebilir. Daha sonra implant analogları ölçü başlıklarına sabitlenir ve ana model elde edilir(13).

Bu vakada çok sayıda implant olması nedeniyle ve pasif uyumun daha iyi sağlanabilmesi amacıyla açık kaşık tekniği ile ölçüleri alındı.

Diş eksikliklerinin ve transpozisyonların tedavisinde birincil amaç, ideal oklüzyon ile birlikte gülüş hattındaki estetiğin sağlanmasıdır. (14)

Bu vakada öncelikle ortodontik tedavi ile ark üzerinde yeterli boşluk elde edilip mevcut dişlerin ideal konumlarına alınması sağlandı. Sonrasında implantlar ağız içerisine yerleştirilip, protetik tedaviyle mevcut dişlere zarar verilmeden restorasyonlar hastaya uygulandı. Böylece hastanın mevcut dişlerine zarar verilmeden en konservatif şekilde tedavi sağlandı.

Gingival resesyon, oral implantın etrafındaki normalde yumuşak dokuda lokalize olan genellikle yetersiz keratinize dokuya bağlı implant etrafında çekilme ile sonuçlanan patolojik bir durumdur (15)

İmplant çevresi gingival resesyon lokal olarak; enflmasyona, interproksimal kemik ve yumuşak doku miktarına, implantın pozisyonuna, doku kalınlığına, keratinize doku miktarına ve implant üzerine gelen yük miktarına bağlı olarak gerçekleşebilir (16)

Bu vakada 41 numaralı bölgede görülen gingival resesyonun, kantileverın implanta gelen yük miktarını arttırmasından ve diş eti fenotipinin mandibular anterior bölgede daha ince olmasından gerçekleştiği düşünüldü.

Sonuç

Çoklu diş yetersizliği olan vakalarda multidisipliner yaklaşım; estetik, fonksiyonel ve hasta memnuniyeti açısından yüksek sonuçlarla beraber konservatif tedavi seçenekleri sunar.

Kaynakça

[1] Aktan AM, Kara I, Sener I, Bereket C, Celik S, Kirtay M. An evaluation of factors associated with persistent primary teeth. Eur J Orthod. 2012;34: 208-212.

[2] Millar BJ, Taylor NG. Lateral thinking: the management of missing upper lateral incisors. Br Dent J 1995; 79: 99-106.

[3] Richardson G, Russell KA. Congenitally missing maxillary lateral incisors and orthodontic treatment considerations for the single-tooth implant. J Can Dent Assoc. 2001; 67: 25-28.

[4] Kokich VG, Spear FM. Guidelines for managing the orthodontic-restorative patient. Semin Orthod. 1997; 3: 13-20.

[5] Bilhan H, Arat S , Mumcu E, Demirkaya A. Multidisipliner Yaklaşımla Üst Ön Bölge Estetiğinin Ortodontik, İmplantolojik Ve Protetik Tedavilerle Sağlanması: Bir Vaka Sunumu. İstanbul Univ Diş Hek Fak Derg. 2009; 43:45-51.

[6] Akkaya N, Alpaslan S, Kanlı A. Oligodontia: A case report. Jour Hacettepe Fac Dent. 2006; 30: 31-34.

[7] Londhe SM, Viswambaran M, Kumar P. Multidisciplinary management of oligodontia. MJAFI. 2008; 64: 67-69.

[8] Singh P, Cox S. Nance palatal arch: a cautionary tale. J Orthod. 2009 ;36(4):272-276.Ong MA, Wang HL, Smith FN. Interrelationship between periodontics and adult orthodontics. J Clin Periodontol. 1998; 25: 271 – 277.

[9] Öncü E, Büyükerkmen E. Dental İmplantlarda Stabilite Ölçüm Yöntemleri. EÜ Diş Hek Fak Derg. 2015;

36(3): 115-120.

[10] Weber HP, Morton D, Gallucci GO, Roccuzzo M, Cordaro L, Grütter L. Consensus Statements and Recommended Clinical Procedures Regarding Loading Protocols. Int J Oral Maxillofac Impl. 2009; 24:180-3.

[11] Del Fabbro M, Testori T, Francetti L, Taschieri S, Weinstein R. Systematic review of survival rates for immediately loaded dental implants. Int J Periodont Rest Dent. 2006; 26: 249–63.

[12] Şengün E, Çömlekçioğlu M.E, Çömlekçioğlu M.D, Yılmaz G. İmplant Destekli Restorasyonlarda Kullanılan Ölçü Teknikleri: Derleme. OMÜ Diş Hek Fak Derg. 2012;13 (2): 37-43.

[13] Shapira Y, Kuftinec MM. Maxillary canine-lateral incisor transposition—orthodontic management. Am J Orthod Dentofacial Orthop. 1989; 95(5): 439-44.

[14] Cengiz Mİ, Durmuş D, Eslemez E. Erken dönem gözlenen peri-implant mukozitisin trombositten zengin fibrin ve yumuşak doku grefti ile tedavisi: Vaka raporu. J Dent Fac Atatürk Uni. 2016; 26(3):495-498.

[15] Kim HJ, Chang H, Kim S, Seol YJ, Kim HI. Periodontal biotype modification using a volume-stable collagen matrix and autogenous subepithelial connective tissue graft for the treatment of gingival recession: a case series. J Periodontal Implant Sci. 2018;48(6):395-404.

[16] Balshi TJ. Osseointegration and orthodontics: modern treatment for congenitally missing teeth. Int J Periodontics Restorative Dent. 1993; 13: 495-505.

[17] Coşun İ, Kaya B.; Early Orthodontic Treatments, Turk J Orthod. 2012;25:279-294.

[18] Windhorn RJ, Gunnell TR. A simple opentray implant impression technique. J Prosthet Dent. 2006;96:220-221.

[19] Faria JC, Silva-Concílio LR, Neves AC, Miranda ME, Teixeira ML. Evaluation of the accuracy of different transfer impression techniques for multiple implants. Braz Oral Res. 2011;25:163-167.

[20] Işık Aslan B, Zafersoy Akarslan Z, Uzuner FD. Persiste süt dişlerinin dağılımlarının ve mevcut durumlarının radyografik olarak değerlendirilmesi. Acta Odontol Turc. 2013; 30(2):77-84.Akgün ÖM, Görgülü S, Yıldırım C. Sendroma bağlı olmayan oligodonti vakasının multidisipliner tedavisi. Gulhane Med J. 2015;57(3): 309 – 311

[21] Yvonne S, Guess PC, Jung BA. Intermediate rehabilitation with (non)-prep all-ceramic onlays in an adolescent patient with oligodontia—4-year follow-up. Int J Paediatr Dent. 2015 Nov;25(6):462-466.

MARMARA ÜNİVERSİTESİ

MARMARA ÜNİVERSİTESİ YAYINEVİ

Diş Hekimliği Fakültesi

Mineral Trioxide Aggragete kullanılan Güncel Endodontik Tedavi Prosedürlerinin Başarısının Değerlendirilmesi

Evaluation of the success of novel endodontic treatment prosedures with Mineral Trioxide Aggragete

Işıl Özgül Kalyoncu,Gizem Özcan, Figen Eren Giray

Marmara Üniversitesi Dişhekimliği Fakültesi Pedodonti Anabilim Dalı

Öz

Amaç: Biyolojik mekanizmaların daha iyi anlaşılması ve yeni malzemelerin ortaya çıkması ile endodontide doku rejenerasyonuna yönelik tedavi yaklaşımları gelişmektedir. İrreversible pulpitis tanısı konmuş genç daimi dişlerin kök gelişimlerine göre farklı endodontik tedavi yaklaşımları uygulanır. Mineral Trioxide Aggragete (MTA), kök kanalı tedavilerinde iyileşmeyi uyaran ve sızdırmazlığı sağlayan, en sık kullanılan malzemedir. Bu çalışmanın amacı, irreversible pulpitis tanısı konmuş genç daimi dişlerde MTA kullanılan güncel endodontik tedavi yaklaşımlarının başarısını değerlendirmektir.
Gereç ve Yöntem: Marmara Üniversitesi Dişhekimliği Fakültesi Pedodonti Anabilim Dalı' nda genç daimi dişlerine irreversible pulpitis tanısı konmuş, herhangi bir sistemik hastalığı olmayan çocuklar bu değerlendirmeye dahil edildi. Kök gelişimi tamamlanmamış irreversible pulpitis tanısı konmuş dişlerde Rejeneratif Endodontik Tedavi (RET) prosedürleri uygulandı. Kanal içi pıhtı oluşumu için apikal kanatmadan sonra kök kanalının içine otolog plasmadan zengin fibrin (PRF) yerleştirilerek kuronal tıkaçlama MTA ile yapıldı. İrreversible pulpitis tanısı konmuş kök gelişimi tamamlanmış dişlerde kök pulpasının tamamı çıkartılmadan, kanal içi eğe ile şekillendirme yapmadan irrigasyon sonrası kalan pulpanın sağlıklı olduğu düşünülen kök kanalları MTA ile kapatıldı. Kompozit dolgu ile restore edilen dişler en az 6 ay boyunca klinik ve radyografik olarak takip edildi.
Bulgular:Tüm vakalarda tedavi öncesi var olan ağrının ortadan kalktığı ve 6 aylık takip süresinin sonunda klinik ve radyografik olarak başarılı olduğu gözlendi.
Sonuç:MTA, diş yapısıyla biyouyumlu yapısı ve örtüleme yeteneği ile endodontik tedavilerde güvenle kullanılabilecek bir malzemedir. İrreversible pulpitis tanısı konmuş dişlerin tedavi planlamasında her vaka için özel tedavi planlamasının yapılması esastır. Daha uzun süreli takipler, bu tedavi prosedürlerinin başarılarının değerlendirmesinde faydalı olacaktır.
Anahtar kelime: mineral trioksit aggregate, genç daimi diş, irreversible pulpitis

Abstract

Aim: With better understanding of biological mechanisms and advent of new materials, a new treatment paradigm in endodontics oriented toward preservation and tissue regeneration has evolved. Different approaches are applied according to whether the root canals of young permanent teeth with irreversible pulpitis are mature or immature. Mineral Trioxide Aggragete (MTA) is the most used material tight seal into the root canal and to promote healing. The aim of this study is to present outcomes of endodontic treatments of young permanent teeth with irreversible pulpitis using MTA.
Materyal and Method: The children who were treated in Marmara University Department of Pedodontics were included in this evaluation. Children with sympyoms of irreversible pulpitis and / or periradicular lesions and who had no systemic disease were selected. Endodontic treatments were performed by using MTA. Immature teeth with irreversible pulpitis treated according Regenerative Endodontic Treatment (RET) procedures. RET procedure performed placement of autolog plasma rich fibrin over the induced apical bleeding to form a blood clot and a tight seal with MTA into the root canal to promote healing. Mature permanent teeth with irreversible pulpitis managed with pulpotomy instead of complete pulp tissue removal sealed root canals with MTA, where radicular pulp is still healthy. Clinical and radiographic follow-ups were performed after final restorations performed with composite material at least 6 months.

MARMARA ÜNİVERSİTESİ YAYINEVİ

Results: At the end of the 6 th month follow-up period, disappeared, the clinical and radiological success was observed in all cases.
Conclusion:MTA is a biocompatible material that can be safely used as sealing material in endodontic treatment. In treatment planning of teeth with irreversible pulpitis, it is essential to make specific treatment planning for each case. Longer-term observation may confirm the future benefits of this treatment procedures.

Keywords: mineral trioksit aggregate, young permanent teeth, irreversible pulpitis.

GİRİŞ

Kanal tedavisi; pulpal patoloji sebebiyle dişin çekilmesi yerine pulpanın tamamının veya bir kısmının sağlığını korumak için yapılan bir tedavidir. Endodontik tedavi; pulpa kuafajı, pulpotomi, pulpektomi, apeksifikasyon, kök kanal tedavisinin yanı sıra hemiseksiyon, kök ampütasyonu, replantasyon gibi cerrahi tedavileri de içerir.(7) Kök kanal tedavisinin temel amacı dentisyonun uzun süreli olarak ağız içinde varlığını koruyabilmektir. Fakat immature ve nekroz genç daimi dişlerde bu tedavi prosedürünün başarılı bir şekilde uygulanması güçtür.(1)

Enfekte ve immatur kalıcı dişlerin tedavisi endodontide en zor prosedürlerden biridir.Bu tür dişler normalde çok geniş kök kanallarına, ince dentin duvarlarına ve hekime enstrümantasyonda ,çalışma boyu tayininde ve obturasyon materyallerinin kontrolünde zorluk yaratan açık apekslere sahiptir. Immatur dişler kırılmaya daha yatkındır bu nedenle ideal endodontik tedavi yapılmış olgularda bile uzun süreli kötü prognoz oranı yüksektir.(8) 1960'tan beri bu dişlerde uygulanan temel tedavi prosedürü kalsiyum hidroksit içerikli kanal patları kullanılarak yapılan apeksifikasyondur. Fakat bu tedavinin 6 ile 24 ay arasında sürmesi en büyük dezavantajıdır. Diğer bir başarılı tedavi seçeneği MTA (Mineral Trioxide Aggregate) ile apikal bariyer oluşturmaktır. Başarı oranı kalsiyum hidroksit içerikli kanal patları kullanılarak yapılan apeksifikasyonla çok benzer olmasının yanında kısa tedavi zamanı ve tek seansta yerleştirilmesi tercih edilebilirliğini arttırmaktadır.(2) Fakat bu iki tedavi seçeneği de kök gelişimini desteklememektedir.

Rejeneratif endodontik tedavinin amacı ise; kök kalınlaşmasını ve kök apeksinin normal olgunlaşmasını teşvik edecek olan pulpa-dentin kompleksini yeniden oluşturmaktır.(1)Yapay iskeletlerin kanal içine yerleştirilmesi ve kavite giriş yolunun sızdırmaz bir materyal ile kapatılması, enfekte pulpanın dezenfekte olmasını sağlamaktadır. Steril doku matriksinin elde edilmesi ile yeni hücre gelişimi teşvik edilmekte, pulpanın yeniden canlanması sağlanmaktadır.(6)

Pulpotomi; süt denstisyonda çürükle ekspoz pulpanın tedavisinde olumlu sonuçlar veren bir yöntemdir. Daimi immatur dişlerde pulpotomi; pulpa odasındaki enfekte pulpanın bir kısmını ya da tamamını uzaklaştırmaktır. Daimi dişte yapılan pulpotomi işleminde kalan pulpa dokusunun üzerine yaygın olarak uygulanan 2 biyomateryal vardır. Bunlar; MTA ve CEM (Calcium Enriched Mixture)'dir.(3) MTA; canlı pulpa tedavilerinde yaygın olarak kullanılan, rejeneratif pulpa tedavileri esnasında iskeleti koruyan, nekrotik pulpalı açık apeksli dişlerde apikal bariyeri sağlayan, perforasyon onarımlarının yanı sıra kök kanal dolumlarında ve cerrahi operasyonlarda retrograd dolgu materyali olarak yüksek başarı sağlayan biyouyumlu bir materyaldir.(5) Bir çok çalışmada; reversible pulpitis bulgularına sahip, pulpanın çürükle ekspoz olduğu daimi dişlerin MTA ile yapılan pulpotomisinde yüksek klinik başarı oranı bildirilmiştir. Fakat irreversible pulpitisli dişler için tedavinin başarısı henüz netlik kazanmamıştır. MTA ile pulpotomi işleminde pulpa dentin kompleksinden bakteri eliminasyonu tamamen sağlanıp, hermetik kapama başarılı bir şekilde gerçekleştirilirse, diş fonksiyonel duruma dönme şansını yakalayabilmektedir.(4)

Bu çalışmanın amacı, irreversible pulpitis tanısı konmuş genç daimi dişlerde MTA kullanılan güncel endodontik tedavi yaklaşımlarının başarısını değerlendirmektir.

GEREÇ VE YÖNTEM

Marmara Üniversitesi Diş Hekimliği Fakültesi Pedodonti Anabilim Dalı'na başvuran genç daimi dişlerine irreversible pulpitis tanısı konmuş, herhangi bir sistemik hastalığı olmayan çocuklar bu çalışmaya dahil edildi. Kök gelişimi tamamlanmamış irreversible pulpitis tanısı konmuş tek köklü dişlerde Rejeneratif Endodontik Tedavi(RET) prosedürleri uygulandı. İlk seansta lokal anestezi ve rubber-dam ile izolasyon sağlandıktan sonra giriş kavitesi açıldı. Kök kanal sistemine erişim sağlandıktan sonra kanal boyu röntgende görülen kök ucundan 1 mm kısa olacak şekilde belirlendi. Kök kanal sistemine ilk olarak %1.5'lik 20 ml/kanal NAOCL 5 dakika boyunca yavaşça uygulandı. Kanallar paper point ile kurutuldu. Kalsiyum hidroksitli pat ile pansuman yapıldı ve kavite geçici dolgu materyali ile kapatıldı. İlk uygulamadan 2 ile 4 hafta sonra 2. randevu oluşturuldu. Tüm semptomlar giderildikten sonra 2. seansta

epinefrin içermeyen %3'lük mepivakain ile lokal anestezi yapıldı ve rubber-dam ile izolasyon sağlandı. Hastanın sağ antekübital veninden 12/5 ml tam kan alındı ve kan Chokroun'un yöntemi kullanılarak platelet açısından zengin fibrinin(PRF)(resim-1) hazırlanması için 12 dk 2400 rpm'de santrifüj işlemine tabi tutuldu. Kanal sistemine tekrar erişim sağlandıktan sonra kanal içi medikamentin tamamen temizlenmesi için %17'lik EDTA 30 ml/kanal 5 dakika boyunca irrige edildi. Final yıkama ajanı olarak 5 ml/kanal steril salin solüsyonu tercih edildi. Kanallar paper point ile tamamen kurutulduktan sonra 25'lik steril K-file (K-files TM,SybronEndo,Mexico) ile apikal foramenden 2 mm taşılarak kanama sağlandı. Pıhtı oluşturulduktan sonra mine sement birleşim noktasına kadar PRF yerleştirildi. Üzerine 3 mm genişliğinde MTA (Angelus Soluçoes Odontologicas Londrina,Brazil) konuldu. MTA'nın tamamen sertleşmesi için kavite içine nemli pamuk pelet yerleştirilerek konvansiyonel cam iyonomer simanla geçici olarak restore edildi. MTA'nın üzerine 3 gün sonra konvansiyonel cam iyonomer(Kavitan Cem,Pentron,Czech Republic) siman konulduktan sonra kompozit(Gradia Direct,GC,Japan) ile daimi restorasyonu yapıldı. Kök gelişimi 3.ve 6. Aylarda takip edildi.



Resim 1: Autolog PRF(platelet açısından zengin fibrinin)

Kök ucu kapalı ve nekroz irreversible pulpitis bulgularına sahip daimi molar dişlerde ilk seans lokal anestezi yapıldıktan sonra giriş kavitesi açıldı ve rubber dam ile izolasyon sağlandı. Pulpa odası çelik frez ile kanal girişlerine kadar temizlendi. Steril salin solüsyonu ile kanama tamamen kontrol altına alınana kadar irrigasyaon yapıldı. Pulpa odası MTA ile dolduruldu. MTA'nın tamamen sertleşmesi için kavite içine nemli pamuk pelet yerleştirilerek konvansiyonel cam iyonomer simanla geçici olarak restore edildi. MTA'nın üzerine 3 gün sonra konvansiyonel cam iyonomer siman konulduktan sonra kompozit ile daimi restorasyonu yapıldı. Klinik ve radyografik takibi 3-6 aylar boyunca yapıldı.

BULGULAR

Rejeneratif endodontik tedavi uygulanan dişlerde 3. ve 6. aylarda yapılan klinik muayenelerde perküsyon ve palpasyona duyarlılık saptanmadı. Radyolojik incelemede dentin duvarlarında kalınlaşma, kök boyunda uzama, periapikal lezyonda gerileme ve apekste daralma gözlenmiştir. (resim2,resim3)



Resim 3a) Ön keser diş PRF ile RET uygulaması sonrası radyografi, **3b)** ön keser diş PRF ile RET uygulaması 3 ay sonra kontrol radyografi, **3c)** 12 ay sonra radyografi

Daimi molar dişlere uygulanan MTA ile pulpotomi tedavisinden sonra yapılan 3. ve 6. ay kontrollerinde klinik olarak ağız içinde gözlemlenen fistülün iyileştiği, perküsyon ve palpasyonda herhangi bir duyarlılık saptanmadığı belirlenmiştir. Radyografik olarak açık apeksli dişlerde kök ucunda daralma ,kök boyunda uzama ve lezyonda iyileşme gözlenmiştir.(resim4,resim5)

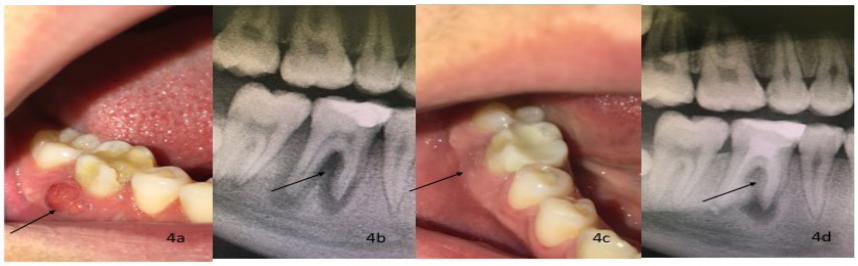

Resim 4a) irreversible pulpitisli 46 no lu diş klinik görüntüsü, **4b)** irreversible pulpitisli 46 no lu diş periapikal radyografi, **4c)** 46 no lu diş, MTA pulpotomi sonrası 6 ay saonrası klinik görüntüsü,**4d)** 46 no lu diş, MTA pulpotomi sonrası 6 ay saonrası radyografik görüntüsü.



Resim 5a) Irreversible pulpitisli 46 no lu diş periapikal radyografi, **5b)** 46 no lu diş, MTA pulpotomi sonrası 6 ay saonrası radyografik görüntüsü.

TARTIŞMA

MTA; esas olarak kalsiyum ve silikat elementlerinden oluşan biyoaktif bir endodontik medikamenttir. Laboratuvar çalışmalarında; perforasyon tamiri, vital pulpa tedavileri, kök ucu dolguları ve apikal tıkaç olarak kullanıldığında mükemmel biyouyumluluk ve sızdırmazlık yeteneğinin yanısıra, istenen klinik sonuçlarla ilişkili olduğu bildirilmiştir.(9)

MTA ile pulpotomi; klinik semptomların ve periapikal radyolusensinin iyileşmesi açısından büyük oranda başarı göstermiştir. Pulpotomi sonrası normal klinik tabloya sahip dişlerin kontrol muayenesinde; kalan radiküler pulpa vital, düşük dereceli enflamasyon veya nekroz durumu gösterebilir. Ancak MTA ile pulpotomi uygulanan geri dönüşümsüz pulpitisli insan dişlerinin histolojik çalışması, sağlıklı bir radiküler pulpa ve dentin köprüsü oluşumu göstermiştir. (10)

Çalışmamızda, kök ucu açık ve nekroz tek köklü dişlerde PRF kullanılarak uygulanan RET tedavisinin 6 aylık kontrollerinde periapikal radyolusensinin iyileştiği ve dentin duvarlarında kalınlaşma ile birlikte kök ucunda kapanma sağlandığı belirlenmiştir. Birçok çalışma apikal kanatma ile yapılan RET tedavisinin başarısını yüksek bulmuştur. Fakat yeterli kanama her zaman mümkün olmamaktadır ve bu sebeple büyüme faktörleri yetersiz kalmaktadır. PRP ve PRF kullanılarak yapılan RET uygulamalarında sonuçlar apikal kanatma ile yapılan RET tedavisine göre üstünlük sağlamamıştır. Bunun sebebi olarak kısa takip süresi(12/18 ay) ve detaylı radyografi eksikliği gösterilmiştir.(11,12)

Koronal bariyer olarak MTA kullanılan bazı RET vakalarında apikal periodontitisin iyileştiği kabul edilmesine rağmen; kök uzunluğunun ve duvar kalınlığının artmadığı, kök ucu oluşumunun sağlanamadığını gösteren bazı klinik çalışmalar vardır. Bu sonuçların muhtemelen hertwig epitel kök kınının canlılığını kaybetmesine sebep olan, uzun zamandır devam eden kronik travma hikayesinin bir sonucu olduğu varsayılmıştır.(13) Torabinejad ve ark.'larının yaptığı çalışmada endodontik sonuçlar üzerine yapılan diğer çalışmalarda olduğu gibi başarı; periapikal lezyonun tam radyografik iyileşmesi ile birlikte klinik semptomların yokluğu olarak ölçülmüştür. Bununla birlikte RET grubundaki başarı ölçütleri, kök gelişimini de içermektedir. Kök gelişimi RET ile apeksifikasyonda büyük bir avantaj olarak kabul edilir.(1)

Çalışmamızda, kök ucu kapalı periradiküler lezyonlu daimi molar dişlere uygulanan MTA ile pulpotomi tedavisi sonrası yapılan 3. ve 6. aylık takiplerinde lezyonun iyileştiği ve lamina dura oluşumunun başladığı belirlenmiştir. Dişler klinik olarak asemptomatiktir. Apikal periodontitis tanısı konmuş daimi azılarda, periapikal değişikliklerin radyografilerde ortaya çıkması 2-10 ay sürdüğü varsayılmıştır. Bu nedenle periapikal radyolusensiye sahip bir dişin enfekte olmuş bir kök kanal sistemi vardır. Bu nedenle apikal periodontitis tanısı alan dişlerde kök kanal tedavisi genellikle önerilen tedavidir.(14) Fakat indirekt pulpa kaplaması veya pulpotomi işlemleri sonrası var olan radyolusensinin azaldığını gösteren bir çok çalışma vardır.(15) Foreman ve ark.'larının yaptığı çalışmaya göre kalsiyum hidroksit veya kortikosteroidli antibiyotik pat kullanılarak yapılan pulpotomi işlemi sonrası 12 aylık takip sonucunda radyolusensinin azaldığı ve sert doku oluşumunun başladığı gözlemlenmiştir.(15) Nessrin ve ark.'larının yaptığı klinik çalışmada, klinik semptom veren irreversible pulpitisli genç daimi dişlere MTA ile parsiyel pulpotomi tedavisi uygulanmıştır. İki yıllık kontrol sonucunda MTA ile yapılan pulpotomi tedavisinin başarısı, kalsiyum hidroksit ile yapılan pulpotomi tedavisine göre 2 kat daha yüksek bulunmuştur.(16)

Linsuwanont ve ark.'larının yaptığı bir çalışmaya göre, uyarıcı etken ortadan kaldırıldığında pulpada ciddi bir hasar yoksa iyileşme görülebilir. Bu çalışmada periapikal radyolusensi gösteren dişlerin %76'sında MTA ile pulpotomi işlemi sonrası radyolusenside azalma gözlemlenmiştir. (10)

SONUÇ

MTA, diş ve çevre dokularla olan biyouyumlu yapısı ve örtüleme yeteneği ile endodontik tedavilerde güvenle kullanılabilecek bir materyaldir. İrreversible pulpitis tanısı konmuş dişlerin tedavi planlamasında her vaka için özel tedavi planlamasının yapılması esastır.

Daha uzun süreli takipler, bu tedavi prosedürlerinin başarılarının değerlendirmesinde faydalı olacaktır.

KAYNAKÇA

[1] Torabinejad M.,Nosrat A.,Verma P.,Udochukwu O. : Regenerative Endodontic Treatment or Mineral Trioxide Aggregate Apical Plug in Teeth with Necrotic Pulps and Open Apices: A Systematic Review and Meta-analysis. JOE November 2017; Volume 43:Number 11

[2] Staffoli S.,Plotino G.,Torrijos B.,Grande N.,Bossu M.,Gambarini G.,Polimeni A.: Regenerative Endodontic Procedures Using Contemporary Endodontic Materials. Materials 2019;12: 908

[3] Asgary S.,Eghbal M. J.,Treatment Outcomes Of Pulpotomy In Permanent Molars With Irreversible Pulpitis Using Biomaterials : A-Multi-center Randomized Controlled Trial. Acta Odontologica Scandinavica 2013;71:130-136

[4] Qudeimat M.A., Alyahya A., Hasan A.A., Barrieshi-Nusair K.M.,Mineral Trioxide Aggregate Pulpotomy For Permanent Molars With Clinical Signs İndicative Of İrreversible Pulpitis: A Preliminary Study, International Endodontic Journal 2017;50:126-134

[5] Torabinejad M.,Parirokh M., Dummer P.M.H.: Mineral Trioxide Aggregate And Other Bioactive Endodontic Cements: An Updated Overview – Part 2:Other Clinical Applications And Complications. International Endodontic Journal 2018; 51:284-317

[6] Akyıldız B.M., Sönmez I.: Regenerative Endodontics Theraphy : A Literature Review. Turkiye Klinikleri J. Pediatr Dent-Special Topics 2016 ;2(1)

[7] B.O. Popoola,O.E.Ayebameru,O.M.Olanloye: Endodontic Treatment In Children Children:A Five-Year Retrospectıve Study Of Cases Seen At The University College Hospital,Ibadan,Nigeria,Ann. Ib Postgrad Med. 2018 Dec;136-141

[8] Alobaid A.S.,Cortes L.M.,Lo J.,Nguyen T.T.,Albert J.,Abu-Melha A.S.,Lin L.M.,Gibbs J.L.: Radiographic and Clinical Outcomes of the Treatment of Immature Permanent Teeth by Revascularization or Apexification:A Pilot Retrospective Cohort Study. J. Endod. 2014 Aug;40(8):1063-1070

[9] Parirokh M.,Torabinejad M.,Dummer P.M.H.: Mineral Trioxide Aggregate And Other Bioactive Endodontic Cements: An Updated Overview-Part 1:Vital Pulp Theraphy. International Endodontic Journal 2018;51:177-205

[10] Linsuwanont P.,Wimonsutthikul K.,Pothimoke U.,Santiwong B.:Treatment Outcomes of Mineral Trioxide Aggregate Pulpotomy in Vital Permanent Teeth with Carious Pulp Exposure:The Retrospective Study.Journal Of Endodontics 2017;02-01:Volume 43:Issue 2:Pages 225-230

[11] Narang I.,Mittal N.,Mishra N.: A Comparative Evaluation Of The Blood Clot,Platelet-Rich Plasma and Platelet-rich Fibrin In Regeneration Of Necrotic İmmature Permanent Teeth: A Clinical Study. Contemp Clin Dent 2015;6:63-8

[12] Shivashankar VY, Johns DA, Maroli RK, et al.: Comparison of the effect of PRP, PRF and induced bleeding in the revascularization of teeth with necrotic pulp and open apex: a triple blind randomized clinical trial. J Clin Diagn Res 2017; 11:34–9.

[13] Chen,M.Y.;Chen,K.L.;Chen,C.A.;Tayebaty,F.;Rosenberg,P.A.;Lin,L.M. :Responses of immature permanent teeth with infected necrotic pulp tissue and apical periodontitis/abscess to revascularization procedures. Int. Endod. J. 2012; 45: 294–305

[14] Abbott PV, Yu C : A clinical classification of the status of the pulp and the root canal system. Australian Dental Journal 2007;52(Suppl): S17–31

[15] Foreman PC : Resolution of a periapical radiolucency following renewal of the pulpotomy dressing. International Endodontic Journal 1980;13: 41–3

[16] Nessrin A. Taha,Fracds,Mohammed A. Khazali: Partial Pulpotomy İn Mature Permanent Teeth With Clinical Signs İndicative Of Irreversible Pulpitis: A Randomized Clinical Trial. JOE;Volume 43:Number 9

MARMARA ÜNİVERSİTESİ

MARMARA ÜNİVERSİTESİ YAYINEVİ

Diş Hekimliği Fakültesi

ÇOCUKLARDA ORAL MUKOZADA KANDİDA KOLONİZASYONUNUN PERİODONTAL DURUMA ETKİSİNİN DEĞERLENDİRİLMESİ

Aydın Akçakoca[1], Nil Ceren Mungan[2], Hatice Selin Yıldırım[1], Süleyman Emre Meşeli[3], Süleyman Pelit[4], Ayşe Barış[4], Serap Akyüz[2], Leyla Kuru[1]

[1]Periodontoloji Anabilim Dalı, Diş Hekimliği Fakültesi, Marmara Üniversitesi, İstanbul, Türkiye

[2]Pedodonti Anabilim Dalı, Diş Hekimliği Fakültesi, Marmara Üniversitesi, İstanbul, Türkiye

[3]Periodontoloji Anabilim Dalı, Diş Hekimliği Fakültesi, İstanbul Aydın Üniversitesi, İstanbul, Türkiye

[4]Mikrobiyoloji Anabilim Dalı, Şişli Hamidiye Etfal Eğitim ve Araştırma Hastanesi, İstanbul, Türkiye

GİRİŞ

Periodontal hastalıklar, dişlerin ve dişleri çevreleyen destek dokuların sağlığını olumsuz yönde etkileyen, diş çürüklerinden sonra en yaygın görülen ağız hastalıklarıdır.[1] Periodonsiyumu etkileyen hastalıklar dişeti dokusuyla sınırlı kalırsa buna ‘’gingivitis’’ denir; tedavi edilmediği takdirde ilerleyerek ataşman kaybına ve alveol kemiğinin yıkımına sebep olursa ‘’periodontitis’’ adını alır.[2]

Gingivitis, plağa bağlı olan ve olmayan gingivitis olmak üzere ikiye ayrılır.[3] Plağa bağlı gingivitis geri dönüşümlüdür; çocuklarda gingivitisin en yaygın görülen formu olup genellikle ağrısızdır, dişeti kenarında biriken patojen mikroorganizmaların etkisiyle gelişen dişetinin kronik enfeksiyonudur[4] ve kırmızılık, ödem ve dişeti kanaması gibi klinik belirtiler gösterir.[5] Çocuklarda özellikle puberte döneminde, artan seks hormon seviyeleri nedeniyle[6] periodontal dokular lokal irritanlara karşı artmış konak yanıtı veya hiperplazik yumuşak doku cevabıyla karşılık verebilirler.[7] İltihaplı dişeti dokuları lobüler yapıda olup dişten kolayca uzaklaştırılabilir ve kolay kanama eğilimindedir.[7] Bu iltihabi durum özellikle 7 yaşından büyük çocuklarda sıklıkla görülmektedir[8] ve ortaya çıkan tabloya da ‘’puberte gingivitisi’’ denir.[9] Bu hastalığın asıl nedeni mikrobiyal dental plaktaki (M.D.P.) bakteriler olsa da[9] virüsler veya mantarlar da dişeti hastalığına sebep olabilirler.[3]

Mantar ailesinin bir üyesi olan kandida, *Blastomycetes* sınıfında yer alan, blastosporlarla çoğalan, yalancı misel yapan, gerçek misel yapması nadir olan ve eşeyli şekilleri *Hemiascomycetes* sınıfında bulunan anamorf mayadır. Bugün için kabul edilmiş 200 kadar türü bulunmaktadır.[10] Bu türlerden *Candida albicans*, *Candida dubliniensis*, *Candida tropicalis*, *Candida krusei*, *Candida glabrata, Candida kefyr*, *Candida parapsiliosis* ve *Candida guilliermondii* hastalık patogenezinde önemli yere sahiptirler.[11] Enfeksiyöz ajan olan bu kandida türlerinin fırsatçı enfeksiyon oluşturabilmesi için geniş spektrum antibiyotik, antineoplastik ajan kullanımı, intravenöz kateterizasyon, nötropeni hastalığı veya immünsupresyon gibi faktörler etkilidir.[12-14] Bu mikroorganizmalar sıklıkla insan epidermisinde; özellikle el veya ayak parmak araları gibi derinin nemli yerlerinde kolonize olurlar. Bunun yanında gastrointestinal sistemin de kandidalar için rezervuar olduğu düşünülmektedir; bu durum, kandidaların ağız içinde düzenli olarak üremesine neden olmaktadır.[15] Ağızda mukozal yüzeyler ve tükürüğün yanında periodontal cepte de bulunuyor olmaları, mayaların periodontal hastalık patogeneziyle ilişkili olabileceğinin düşünülmesine neden olmuştur.[16]

Literatürde, sistemik hastalığı bulunan çocuklarda veya periodontitisli yetişkinlerde oral kandida ile ilgili çalışmalar mevcut olmasına rağmen[16-19] sistemik olarak sağlıklı, periodontal açıdan sağlıklı veya gingivitis teşhisi konmuş puberte dönemindeki çocuklarda karşılaştırmalı olarak kandida kolonizasyonunu inceleyen, bilgimiz dahilinde bir araştırma mevcut değildir. Bu çalışmada, sistemik olarak sağlıklı, periodontal açıdan sağlıklı veya gingivitis teşhisi konulan çocuklarda, oral mukozada kandida türü mayaların kolonizasyonunun periodontal duruma etkisinin demografik veriler, fırçalama ve beslenme alışkanlıkları ve periodontal parametreler ışığında karşılaştırmalı olarak incelenmesi amaçlandı.

GEREÇ VE YÖNTEM

Çalışma Popülasyonu ve Gruplar

Çalışma protokolü Marmara Üniversitesi Diş Hekimliği Fakültesi Etik Kurulu'nca 27.03.2017 tarihinde 2017-83 protokol numarası ile onaylandı. Marmara Üniversitesi Diş Hekimliği Fakültesi Pedodonti Anabilim Dalı Kliniği'ne başvuran puberte dönemindeki çocuklar çalışma popülasyonunu oluşturdu. Araştırmaya dahil edilen çocukların seçiminde aşağıdaki kriterlere uygunluk arandı:

- Çocukların ve velilerinin onay vermeleri,
- Sistemik olarak sağlıklı olmaları,
- 8-14 yaş aralığında olmaları,
- Periodontal olarak sağlıklı [panoramik radyografide kemik kaybı yok, gingival indeks (G.İ.) ve *community periodontal* indeks (C.P.I.) değerleri 0] veya gingivitisli olmaları (panoramik radyografide kemik kaybı yok, G.İ. değeri 1-3 arasında, C.P.I. değeri 1-2 arasında),
- Ortodontik tedavi görmüyor olmaları,
- Son 3 ay içinde antifungal veya antibiyotik tedavisi görmemiş olmaları,
- Son 3 ay içinde periodontal tedavi görmemiş olmaları.

Seçim kriterlerine uyan çocuklara herhangi bir işlem yapılmadan önce hem kendilerine hem de ebeveynlerine çalışmanın adı, amacı, içeriği ve uygulanacak işlemler hakkında sözlü ve yazılı bilgi verildi. Çalışma için özel olarak hazırlanmış hasta bilgilendirme ve onam formları velilerine verildi ve çalışma popülasyonu reşit olmadığı için onam formları ebeveynleri tarafından doldurulup imzalandı.

Çalışma için 01.06.2017-01.06.2018 tarihleri arasında Pedodonti kliniğine başvuran 1253 çocuk arasından dahil edilme kriterlerine uygun 150 çocuk seçildi ve periodontal durumlarına göre;

S Grubu: Periodontal açıdan sağlıklı grup (S) (n=70),

G Grubu: Gingivitisli grup (G) (n=80) olarak iki gruba ayrıldı.

Araştırmaya dahil edilen çocuklar için 16 sorudan oluşan özel bir anket formu hazırlandı; hem çocuklara hem ebeveynlerine bu sorular yöneltilerek çocukların demografik bilgileri, sistemik durumları, günlük ara öğün, atıştırma ve fırçalama alışkanlıkları sorgulandı.

Anketin doldurulmasını takiben ağız aynası ve 0.5 mm çapında 15 mm'lik periodontal sond[1] ile ağız içi muayeneleri yapıldı. Diş yüzeylerinde plak birikiminin değerlendirilmesi için plak indeks (P.İ.), periodontal durumun değerlendirilmesi için G.İ. ve C.P.I. ölçüldü. Örneklerin Elde Edilmesi

Her çocuğun sağ ve sol yanak mukozası steril bir tampon yardımıyla kurutulduktan sonra transport *swab* ile yanak mukozasında gezdirme hareketi yapılarak örnekler toplandı ve transport *swab* çubuğu kendi tüpü içinde muhafaza edildi. Alınan *swab* örneklerinin toplandığı tüpler parafilm bantla izole edilerek üstlerine kodları yazıldı, her bir hastaya ait kilitli poşete koyularak +4 °C'de bekletildi ve ertesi gün laboratuvar deneyleri yapıldı.

Mikrobiyolojik Analiz

Kültür yönteminde, bireylerden elde edilen örneklerin ekiminde her bir örnek için ayrı olacak şekilde gentamisin içerikli saboraud dekstroz agar (S.D.A.) bulunan petri kapları kullanıldı. *Swab* örneği muhafaza edildiği tüpün içinden çıkarılıp petri kabının tabanına yayılarak ekimi yapıldı. Kontaminasyonu engellemek amacıyla petri kapları parafilm bantla çevrildi ve 37 °C'de 2-5 gün süreyle enkübe edilerek kandidaların üremesi beklendi. Üreme gözlenen petri kaplarındaki kandida kolonilerinin türlerinin tanımlanması amacıyla MALDI-TOF Mass Spectrometry[2] (MALDI-TOF M.S.) kullanıldı.

---

1 *University of North Carolina PCPUNC15, Hu-Friedy Ins. Co., ABD.*

2 MALDI-TOF MS *Bruker Daltonics, Almanya*

İstatistiksel Analiz

Bu çalışmada elde edilen bulguların istatistiksel analizinde SPSS 25 paket programı[3] kullanıldı. Verilerin değerlendirilmesinde tanımlayıcı istatistikler; niteliksel değişkenler için sayı ve yüzde, niceliksel değişkenler için aritmetik ortalama, ortanca, standart sapma, minimum ve maksimum olarak verildi. Sayısal verilerin dağılımlarının normal olup olmadığı *Kolmogorov Smirnov* testi ile değerlendirildi.

Gruplararası niteliksel verilerin karşılaştırılması *Pearson Ki-Kare* testi ile yapıldı. Normal dağılım göstermeyen niceliksel verilerin iki grup arasında karşılaştırılması *Mann-Whitney U* testi ile, normal dağılım gösteren niceliksel verilerin iki grup arasında karşılaştırılması *Student-t* testi ile yapıldı. Sonuçlar %95 güven aralığında ve istatistiksel anlamlılık $p<0,05$ düzeyinde değerlendirildi.

BULGULAR

Demografik Bulgular

Araştırmaya dahil edilen, yaşları 8 ile 14 arasında değişen 150 çocuktan 83'ü kız (%55,3) ve 67'si erkek (%44,7) idi. Çocukların yaş ortalaması 10,45±1,74 olarak hesaplandı.

Annelerin %4'ü okuma yazma bilmezken, %58'inin ilköğretim, %29'unun lise ve %9'unun üniversite mezunu olduğu görüldü (Şekil 1). Babaların %1'i okuma yazma bilmezken, %46'sı ilköğretim, %38'i lise ve %15'i üniversite mezunu olduğu tespit edildi (Şekil 2).

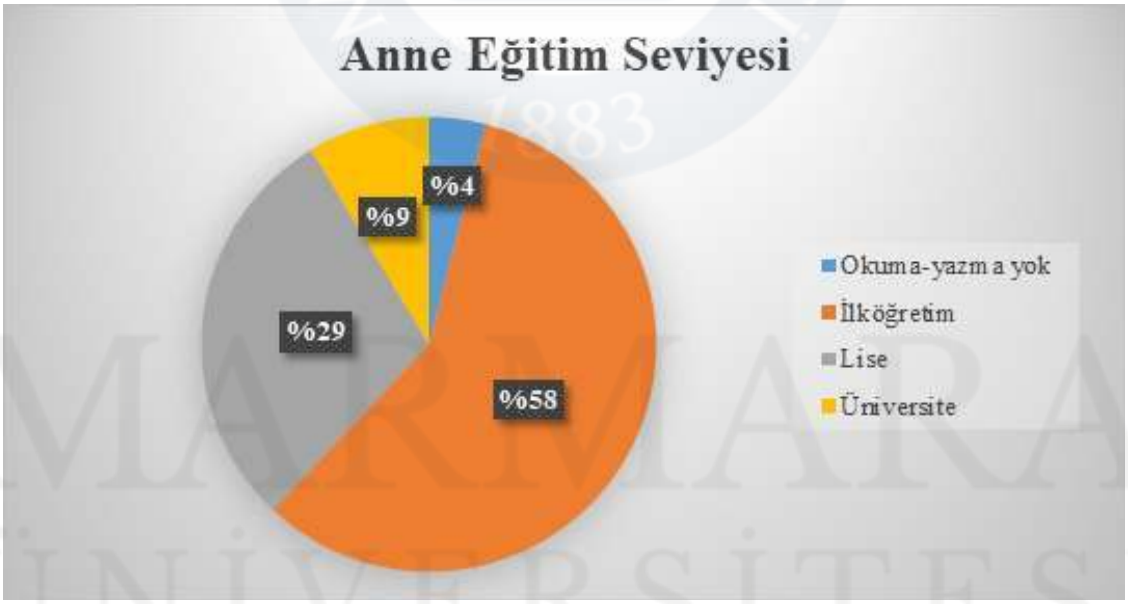

Şekil 1: Anne eğitim seviyesi

3 *IBM SPSS Statistics, IBM Corp., A.B.D*

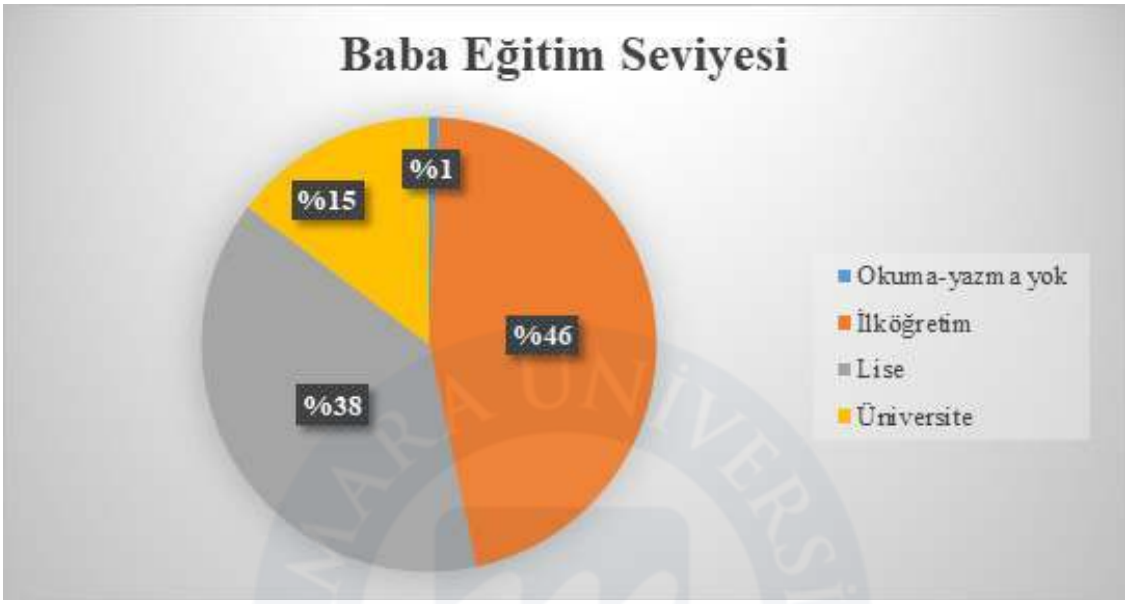

Şekil 2: Baba eğitim seviyesi

Günlük ara öğün atıştırmalık gıda tüketim sayısı 0 ile 4 arasında değişmekte olup ortalama 1,57±0,95 olarak hesaplandı. Çocukların %11,3'ü hiç ara öğün tüketmezken, %40'ının günde 1 kez, %48,7'sinin günde 2 veya daha fazla sayıda ara öğün atıştırma alışkanlığına sahip olduğu bulundu.

Çocukların karbonhidrat içeren gıdalar günlük tüketim sayısı 1 ile 6 arasında değişmekte olup ortalama 3,00±1,04 olarak hesaplandı. Çocukların %6,7'sinin günde 1 kez, %24'ünün günde 2 kez, %42'sinin günde 3 kez, %18'inin günde 4 kez, %8,7'sinin günde 5 kez ve %0,7'sinin günde 6 kez karbonhidrat içeren gıda tükettikleri tespit edildi.

Günlük şekerli içecek tüketim sayısı 0 ile 5 arasında değişmekte olup ortalama 1,13±0,84 olarak hesaplandı. Çocukların %22'si gün içerisinde şekerli içecek tüketmezken %48'inin günde 1 kez, %30,1'inin günde 2 veya daha fazla tüketim alışkanlığına sahip olduğu bulundu.

Çocukların ara öğünlerde tükettikleri gıdalar karbonhidrattan fakir, orta ve zengin olarak üçe ayrıldı. Çocukların %39,3'ünün ara öğünlerde karbonhidrattan zengin gıdalarla beslendiği tespit edildi.

Çocukların %10'u dişlerini hiç fırçalamazken, %20,7'sinin haftada 2-3 kez, %48,7'sinin günde 1 kez, %20,7'sinin günde 2 kez dişlerini fırçaladığı tespit edildi. Diş fırçalama süreleri 0,5 ile 5 dakika aralığında değişmekte olup ortalama 1,68±0,98 dakika olarak hesaplandı.

Klinik Bulgular

Tüm çalışma grubunun klinik parametreleri incelendiğinde P.İ. değerleri 0,07-2,04 arasında değişmekte olup ortalaması 0,85±0,51 olarak hesaplandı. G.İ. değerleri 0,00-1,90 arasında değişirken ortalaması 0,69±0,69 idi. C.P.I. değerlerinin en küçük değeri 0,00 iken en büyük değerinin 1,66 olduğu görüldü ve ortalaması 0,52±0,52 olarak hesaplandı.

Periodontal parametreler incelendiğinde, gingivitisli çocuklarda P.İ., G.İ. ve C.P.I. değerlerinin periodontal olarak sağlıklı çocuklara göre anlamlı daha yüksek olduğu görüldü ($p<0,01$).

Mikrobiyolojik Bulgular

Mikrobiyolojik inceleme için toplam 150 adet *swab* örneği edi. Öve bu örnekler kandida (+) olarak kaydedildi. Detaylı mikrobiyolojik inceleme sonucunda kandida (+) örneklerde *C. Albicans*'ın en çok üreme görülen mantar türü [%60 (n=21)] olduğu saptandı. Bu türü sırasıyla *C. dubliniensis* [%37 (n=13)], *C. glabrata* [%5 (n=2)] türleri izledi (Şekil 3).

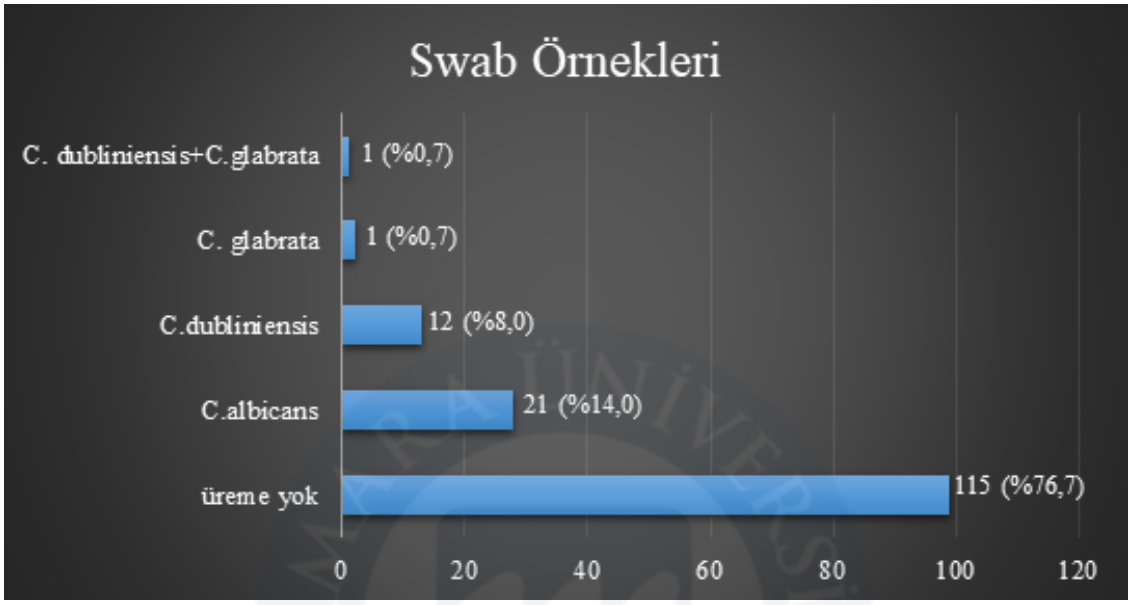

Şekil 3: Swab örneklerindeki kandida türlerinin dağılımı.

Kandida üreme durumu anne veya baba eğitim seviyesine göre ayrı ayrı incelendiğinde, eğitim seviyesi ilköğretim ve altı olan anne veya babaların çocuklarında kandida üreme yüzdesi, eğitim seviyesi lise ve üzeri olan anne veya babaların çocuklarındaki kandida üreme yüzdesinden anlamlı daha yüksek tespit edildi ($p<0,05$) (Tablo 1).

Cinsiyete göre kandida üreme durumunun karşılaştırılması yapıldığında kızlar ve erkekler arasında kandida üremesi açısından istatistiksel olarak anlamlı bir fark bulunmadı ($p>0,05$) (Tablo 1).

Tablo 1: Anne-baba eğitim seviyesi ve cinsiyete göre kandida üreme durumunun değerlendirilmesi

		Swab Üreme		
		Üreme var	Üreme yok	p
		n (%)	n (%)	
Anne Eğitim Seviyesi	İlköğretim ve altı	28 (30,1)	65 (69,9)	0,005
	Lise ve üzeri	6 (10,5)	51 (89,5)	
Baba Eğitim Seviyesi	İlköğretim ve altı	22 (31,4)	48 (68,6)	0,017
	Lise ve üzeri	12 (15,0)	68 (85,0)	
Cinsiyet	Kız	19 (22,9)	64 (77,1)	0,942
	Erkek	15 (22,4)	52 (77,6)	

Pearson Ki-akre Testi

Beslenme alışkanlıklarının kandida üremesi üzerindeki etkileri incelendiğinde günlük karbonhidrat tüketim sayısı, ara öğün sayısı, şekerli içecek tüketim sayısı veya tüketilen ara öğündeki karbonhidrat içeriğine göre gruplandırılan çocuklar arasında kandida üremesi açısından herhangi bir fark yoktu ($p>0,05$) (Tablo 2).

Tablo 2: Beslenme ve fırçalama alışkanlıklarına göre kandida üreme durumunun değerlendirilmesi

		Swab üreme		
		Üreme var	Üreme yok	p
		n (%)	n (%)	
Günlük Ara Öğün Sayısı	Tüketmiyor	3 (17,6)	14 (82,4)	0,290
	1 kez	11 (18,3)	49 (81,7)	
	2 kez	15 (32,6)	31 (67,4)	
	3 ve üzeri	5 (18,5)	22 (81,5)	

Günlük KH Tüketim Sayısı	1 kez	1 (10,0)	9 (90,0)	0,451
	2 kez	8 (22,2)	28 (77,8)	
	3 kez	17 (27,0)	46 (73,0)	
	4 kez	7 (25,9)	20 (74,1)	
	5 ve üzeri	1 (7,1)	13 (92,9)	
Günlük Şekerli İçecek Tüketim Sayısı	Tüketmiyor	4 (12,1)	29 (87,9)	0,242
	1 kez	20 (27,8)	52 (72,2)	
	2 kez	8 (20,0)	32 (80,0)	
	3 ve üzeri	2 (40,0)	3 (60,0)	
Ara Öğün KH İçeriği	Ara öğün yok	3 (17,6)	14 (82,4)	0,599
	KH fakir	4 (14,8)	23 (85,2)	
	KH orta	11 (23,4)	36 (76,6)	
	KH zengin	16 (27,1)	43 (72,9)	
Fırçalama Sıklığı	Fırçalamıyor	6 (40,0)	9 (60,0)	0,111
	Haftada 2-3	6 (19,4)	25 (80,6)	
	Günde 1	12 (6,4)	61 (83,6)	
	Günde 2	10 (32,3)	21 (67,7)	

KH: Karbonhidrat, *Pearson Ki-kare Testi*

Fırçalama sıklığına göre gruplandırılan çocuklar arasında kandida üremesi açısından karşılaştırma yapıldığında da istatistiksel anlamlı fark tespit edilmedi (p>0,05) (Tablo 2).

Kandida (+) ve kandida (-) çocuklar arasında periodontal parametreler karşılaştırıldığında, her iki gruptaki çocukların P.İ., G.İ., C.P.I. değerleri arasında fark olmadığı görüldü (p>0,05) (Tablo 3).

Tablo 3: Kandida üreme durumuna göre periodontal parametreler ve periodontal durumun değerlendirilmesi

		Swab Üreme		
		Üreme var	Üreme yok	p^{+}
		Ort±SS (Ortanca)	Ort±SS (Ortanca)	
Periodontal Parametreler	Plak İndeks	0,98±0,57 (1,13)	0,82±0,49 (0,69)	0,165
	Gingival İndeks	0,84±0,72 (1,15)	0,64±0,67 (0,55)	0,126
	C.P.I.	0,65±0,56 (1,00)	0,48±0,51 (0,24)	0,053
		n (%)	**n (%)**	p^{++}
Periodontal Durum	S Grup	13 (18,6)	57 (81,4)	0,262
	G Grup	21 (26,3)	59 (73,8)	

Ort: Aritmetik Ortalama, SS: Standart Sapma, C.P.I.: *Community Periodontal* İndeks, S Grup: Sağlıklı Grup, G Grup: Gingivitisli Grup, *Pearson Ki-kare Testi*$^{+}$, *Mann-Whitney U Test*$^{++}$

Periodontal açıdan sağlıklı çocuklar ile gingivitisli çocuklar arasında kandida pozitifliği açısından fark bulunmadı (p>0,05) (Tablo 3).

TARTIŞMA

Çocuklarda sıklıkla görülen diş çürükleri ve periodontal hastalıklar, ağız ve diş sağlığını olumsuz yönde etkiler.[20] Çocukluk döneminde en sık görülen periodontal hastalık, birincil etkeni M.D.P olan plağa bağlı gingivitistir.[21] Plak içinde yer alan ve dişetinde iltihabi cevaba neden olan başlıca mikroorganizmalar *Streptococcus, Actinomyces, Eubacterium, Capnocytophaga, Fusobacterium* ve *Prevotella* bakteri türleridir.[2] Bunun yanında viral veya fungal kökenli dişeti hastalıkları da görülebilmektedir.[3]

Son yıllarda kandida türlerinin periodontal hastalıklar içerisindeki rolünü araştıran çalışmalar giderek artmaktadır. Yetişkinlerde kronik periodontal hastalık varlığında oral kandida kolonizasyonunu araştıran çalışmalar mevcuttur.[16, 22, 23] Çocuklarda dişeti hastalığına kandida türlerinin etkisini inceleyen tek çalışmada kandida üremesine yatkınlık yapan sistemik hastalık veya duruma sahip çocuklar ile sistemik açıdan sağlıklı çocuklar arasında karşılaştırmalı olarak bu mikroorganizmaların gingivitis şiddetine olan etkisine bakılmıştır.[17] Çocuklarda yapılan diğer çalışmalarda,

dişeti hastalığından bağımsız olarak, kandida enfeksiyonuna yatkınlık yapan sistemik hastalık nedeniyle ortaya çıkan oral kandidiyazis tablosu veya çürük lezyonlarındaki kandida türleri araştırılmıştır.[24-29] Çalışmamızda sistemik olarak sağlıklı, periodontal açıdan sağlıklı veya gingivitis teşhisi konmuş çocuklarda oral mukozada kandida türü mayaların kolonizasyonunun periodontal parametreler ve periodontal hastalık oluşumuna etkisinin incelenmesi amaçlanmıştır.

Kandidalar, ağız içinde bulunan ve uygun koşullarda patojen özellik kazanarak hastalık yapabilen fırsatçı mikroorganizmalardır[30] ve insanlarda en sık görülen tür *C. albicans*'tır.[31] Çalışmamıza dahil edilen çocukların %23,4'ünde (n=35) kandida üremesi tespit edildi. Kandida (+) olan çocuklarda en çok üreme görülen mantar türünün %60 (n=21) oranla *C. albicans* olduğu bulundu. Bu türü sırasıyla *C. dubliniensis* %37 (n=13), *C. glabrata* %5 (n=2) türlerinin izlediği saptandı. Kandidaların ağız içerisindeki kolonizasyonlarını inceleyen çalışmalarda en sık izole edilen tür *C. albicans* olarak saptanırken; bu türü *C. dubliniensis* başta olmak üzere diğer türlerin izlediği rapor edilmiştir.[16, 17, 32-34] Çalışmamızda elde ettiğimiz sonuç, literatür ile uyumludur ve insanlarda en sık karşılaşılan kandida türünün *C. albicans* olduğu gerçeğini doğrulamaktadır.

Literatürde anne veya baba eğitim seviyesinin çocuklarda oral kandida kolonizasyonuna olan etkisini inceleyen herhangi bir çalışma mevcut değildir. Çalışmamızda anne veya baba eğitim seviyesi ilköğretim ve altı olan çocuklardaki kandida üreme yüzdesi, anne veya baba eğitim seviyesi lise ve üzeri olan çocuklardaki kandida üreme yüzdesinden daha yüksekti. Elde ettiğimiz bu bulgu, ebeveyn eğitim seviyesinin çocuğun ağız sağlığına etki eden çeşitli faktörler aracılığıyla çocuklardaki kandida kolonizasyonunu da değiştirebileceğini düşündürmektedir.

Çalışmamızda kandida pozitifliği açısından kızlar ve erkekler arasında fark tespit edilmedi. Literatürde kandida kolonizasyonu açısından kadınlar ve erkekler arasında fark olmadığı bildirilmektedir.[35-37] Bulgularımız literatürle uyumludur.

Glukoz, *C.albicans* için önemli bir metabolittir ve gastrointestinal sistemde kandida kolonizasyonunu arttırdığı hayvan modelinde gösterilmiştir.[38] Bu çalışmada günlük ara öğün sayısı, ara öğün karbonhidrat içeriği, günlük karbonhidrat tüketim sayısı ve günlük şekerli içecek tüketim sayısına göre kandida üreme durumu açısından fark yoktu. Moalic ve ark.[39] karbonhidrat ağırlıklı beslenmenin oral kandida kolonizasyonunu artırmadığını bildirmişlerdir. Benzer şekilde Genç ve ark.[40] da karbonhidrat ağırlıklı beslenme alışkanlığı ile oral kandida kolonizasyonu, izole edilen türler ya da koloni sayısı arasında ilişki olmadığını tespit etmişlerdir.

Çalışmaya dahil edilen çocuklarda fırçalama sıklığına göre kandida pozitifliği açısından fark bulunmadı. Bu bulguyu destekler şekilde Moalic ve ark.[39] ile Genç ve ark.[40] fırçalama sıklığı ile oral kandida kolonizasyonu veya izole edilen türler arasında ilişki olmadığını tespit etmişlerdir. Fırçalama sıklığına göre kandida kolonizasyonu ile ilgili tespit ettiğimiz bulgular literatürle paralellik göstermektedir.

Tüm çalışma grubunda kandida üreme durumuna göre gruplandırılan çocuklar arasında P.İ. ve C.P.I. değerleri açısından fark bulunmadı. Muzurovic ve ark.'nın[41] M.D.P. ve diştaşı birikiminin kandida üremesi görülen bireylerde üreme görülmeyen bireylere göre anlamlı daha fazla olduğunu tespit etmişlerdir. Aradaki bu fark, Muzurovic ve ark.[41] erişkin popülasyonu incelemesine bağlanabilir. Çalışmamızda kandida üreme durumuna göre gruplandırılan çocuklar arasında G.İ. değeri açısından fark tespit edilmedi. Olczak-Kowalczyk ve ark.[17] tip I diabetli, nefrotik sendromlu çocuklar ile sistemik olarak sağlıklı çocuklar arasında G.İ. değerlendirerek kandida türlerinin gingivitis şiddeti ile olan ilişkisini karşılaştırdıklarında, sistemik olarak sağlıklı çocuklarda kandidaların gingivitis şiddetini artırmadığını, sadece diabetli çocuklarda bu mikroorganizmaların dişeti enflamasyonunu artırdığını tespit etmişlerdir. Olczak-Kowalczyk ve ark.[17] sistemik olarak sağlıklı çocuklarla ilgili buldukları sonuç, çalışmamızda tespit ettiğimiz kandida kolonizasyonu ile G.İ. değeri arasında ilişki olmadığı sonucu ile uyumludur.

Çalışmamızda periodontal olarak sağlıklı ve gingivitisli çocuklar arasında kandida pozitifliği açısından fark bulunmadı. Yapılan sınırlı sayıdaki çalışmalarda sistemik olarak sağlıklı çocuklarda kandida kolonizasyonunun gingivitis şiddetine etki etmediği ile ilgili veriler bulgularımızı doğrular niteliktedir.[17] Ayrıca çalışmamızda kandida kolonizasyonuna göre gruplandırılan çocuklar arasında G.İ. ve C.P.I. değerleri açısından fark bulunmaması, periodontal olarak sağlıklı ve gingivitisli çocuklar arasında kandida kolonizasyonu açısından fark olmadığını desteklemektedir.

Sonuç olarak, çocuklarda oral mukozada kandida türü mayaların kolonizasyonunun incelendiği bu çalışmada, toplanan örneklerde en çok üreyen kandida türünün, insanlarda en sık karşılaşılan patojen mantar türü olan *C. albicans* olduğu saptandı. Çocuklardaki kandida kolonizasyonunda anne ve baba eğitim durumunun etkili olduğu tespit edilirken cinsiyet, beslenme ve fırçalama alışkanlıklarının etkili olmadığı görüldü. Kandida varlığının ölçülen periodontal parametreler üzerine etkisinin olmadığı bulundu. Periodontal açıdan sağlıklı çocuklar ile gingivitisli çocuklar

arasında kandida kolonizasyonu açısından fark bulunmaması nedeniyle bu mikroorganizmaların çocuklarda gingivitis oluşumuna etkisinin olmadığı sonucuna varıldı.

Bu çalışma, periodontal olarak sağlıklı ve gingivitisli çocuklarda kandida kolonizasyonu ve türlerini detaylı olarak inceleyen ilk çalışmadır. Bulgularımız, kandidaların çocuklarda meydana gelen periodontal hastalıklardaki etkilerini inceleyecek diğer çalışmalara ışık tutacaktır.

KAYNAKLAR

[1] Rodan R, Khlaifat F, Smadi L, Azab R, Abdalmohdi A. Prevalence and severity of gingivitis in school students aged 6-11 years in Tafelah Governorate, South Jordan: results of the survey executed by National Woman's Health Care Center. *BMC Res Notes* 2015;8:662.

[2] Masamatti SS, Kumar A, Virdi MS. Periodontal diseases in children and adolescents: a clinician's perspective part. *Dent Update* 2012;39:541-544, 547-548, 551-542.

[3] Armitage GC. Development of a classification system for periodontal diseases and conditions. *Annals of periodontology* 1999;4:1-6.

[4] Barrington EP, Nevins M. Diagnosing periodontal diseases. *Journal of the American Dental Association (1939)* 1990;121:460-464.

[5] Chiapinotto FA, Vargas-Ferreira F, Demarco FF, Corrêa FOB, Masotti AS. Risk factors for gingivitis in a group of B razilian schoolchildren. *Journal of public health dentistry* 2013;73:9-17.

[6] Jürimäe J, Mäestu J, Jürimäe T. Bone turnover markers during pubertal development: relationships with growth factors and adipocytokines. In: *Cytokines, Growth Mediators and Physical Activity in Children during Puberty*. vol. 55: Karger Publishers, 2010:114-127.

[7] Carranza F. Gingival disease in childhood. *Newman M, Takei H, Caranza F Caranza's clinical periodontology, editors 9th ed Philadelphia: WB Saunders Co* 2002:308.

[8] Funieru C, Klinger A, Băicuș C, Funieru E, Dumitriu H, Dumitriu A. Epidemiology of gingivitis in schoolchildren in Bucharest, Romania: a cross-sectional study. *Journal of periodontal research* 2017;52:225-232.

[9] Clerehugh V. Periodontal diseases in children and adolescents. *Br Dent J* 2008;204:469-471.

[10] Yücel A, Kantarcıoğlu AS. Candida albicans'ın taksonomisindeki önemli bazı değişiklikler. *Cerrahpaşa Tıp Dergisi* 1999;30.

[11] Hicks MJ, Carter AB, Rossmann SN, et al. Detection of fungal organisms in saliva from HIV-infected children: a preliminary cytologic analysis. *Pediatr Dent* 1998;20:162-168.

[12] Diz Dios P, Ocampo A, Otero I, Iglesias I, Martinez C. Changes in oropharyngeal colonization and infection by Candida albicans in human immunodeficiency virus-infected patients. *J Infect Dis* 2001;183:355-356.

[13] Domaneschi C, Massarente DB, de Freitas RS, et al. Oral colonization by Candida species in AIDS pediatric patients. *Oral diseases* 2011;17:393-398.

[14] Mujica MT, Finquelievich JL, Jewtuchowicz V, Iovannitti CA. [Prevalence of Candida albicans and Candida non-albicans in clinical samples during 1999-2001]. *Rev Argent Microbiol* 2004;36:107-112.

[15] Cannon RD, Holmes AR, Mason AB, Monk BC. Oral Candida: clearance, colonization, or candidiasis? *J Dent Res* 1995;74:1152-1161.

[16] Canabarro A, Valle C, Farias MR, Santos FB, Lazera M, Wanke B. Association of subgingival colonization of Candida albicans and other yeasts with severity of chronic periodontitis. *J Periodontal Res* 2013;48:428-432.

[17] Olczak-Kowalczyk D, Pyrzak B, Dabkowska M, et al. Candida spp. and gingivitis in children with nephrotic syndrome or type 1 diabetes. *BMC Oral Health* 2015;15:57.

[18] Costa AL, Silva BMA, Soares R, et al. Type 1 diabetes in children is not a predisposing factor for oral yeast colonization. *Med Mycol* 2017;55:358-367.

[19] Portela MB, Lima de Amorim E, Santos AM, et al. Candida species from oral cavity of HIV-infected children exhibit reduced virulence factors in the HAART era. *Microb Pathog* 2017;102:74-81.

[20] Altun C, Güven G, Başak F, Akbulut E. Altı-onbir yaş grubu çocukların ağız-diş sağlığı yönünden değerlendirilmesi. *Gülhane Tıp Dergisi* 2005;47:114-118.

[21] Jordao LMR, Vasconcelos DN, Moreira RdS, Freire MdCM. Individual and contextual determinants of periodontal health in 12-year-old schoolchildren in a Brazilian capital city. *International journal of dentistry* 2012;2012.

[22] Peters BA, Wu J, Hayes RB, Ahn J. The oral fungal mycobiome: characteristics and relation to periodontitis in a pilot study. *BMC Microbiol* 2017;17:157.

[23] Razina IN, Chesnokova MG, Nedoseko VB. [The relevance of Candida spp. in chronic periodontal disease]. *Stomatologiia (Mosk)* 2017;96:4-6.

[24] Gaitan-Cepeda LA, Sanchez-Vargas O, Castillo N. Prevalence of oral candidiasis in HIV/AIDS children in highly active antiretroviral therapy era. A literature analysis. *Int J STD AIDS* 2015;26:625-632.

[25] Marty M, Bourrat E, Vaysse F, Bonner M, Bailleul-Forestier I. Direct Microscopy: A Useful Tool to Diagnose Oral Candidiasis in Children and Adolescents. *Mycopathologia* 2015;180:373-377.

[26] Oyedeji OA, Gbolahan OO, Abe EO, Agelebe E. Oral and dental lesions in HIV infected Nigerian children. *Pan Afr Med J* 2015;20:287.

[27] Xiao J, Moon Y, Li L, et al. Candida albicans Carriage in Children with Severe Early Childhood Caries (S-ECC) and Maternal Relatedness. *PLoS One* 2016;11:e0164242.

[28] Charone S, Portela MB, Martins KO, Soares RM, Castro GF. Role of Candida species from HIV infected children in enamel caries lesions: an in vitro study. *J Appl Oral Sci* 2017;25:53-60.

[29] Hatipoglu N, Guvenc BH, Deswarte C, et al. Inherited IL-12Rbeta1 Deficiency in a Child With BCG Adenitis and Oral Candidiasis: A Case Report. *Pediatrics* 2017;140.

[30] Sardi JC, Duque C, Mariano FS, Peixoto IT, Hofling JF, Goncalves RB. Candida spp. in periodontal disease: a brief review. *J Oral Sci* 2010;52:177-185.

[31] Hirota K, Yumoto H, Sapaar B, Matsuo T, Ichikawa T, Miyake Y. Pathogenic factors in Candida biofilm-related infectious diseases. *J Appl Microbiol* 2017;122:321-330.

[32] Cuesta AI, Jewtuchowicz V, Brusca MI, Nastri ML, Rosa AC. Prevalence of Staphylococcus spp and Candida spp in the oral cavity and periodontal pockets of periodontal disease patients. *Acta Odontol Latinoam* 2010;23:20-26.

[33] Al Mubarak S, Robert AA, Baskaradoss JK, et al. The prevalence of oral Candida infections in periodontitis patients with type 2 diabetes mellitus. *J Infect Public Health* 2013;6:296-301.

[34] Rubio NA, Puia S, Toranzo S, Brusca MI. [Fungal invasion of connective tissue in patients with gingival-periodontal disease]. *Rev Iberoam Micol* 2015;32:20-24.

[35] Weig M, Werner E, Frosch M, Kasper H. Limited effect of refined carbohydrate dietary supplementation on colonization of the gastrointestinal tract of healthy subjects by Candida albicans. *The American journal of clinical nutrition* 1999;69:1170-1173.

[36] Wang H, Wang Y, Chen J, Zhan Z, Li Y, Xu J. Oral yeast flora and its ITS sequence diversity among a large cohort of medical students in Hainan, China. *Mycopathologia* 2007;164:65-72.

[37] Darwazeh AG, Hammad M, Al-Jamaei A. The relationship between oral hygiene and oral colonization with Candida species in healthy adult subjects. *International journal of dental hygiene* 2010;8:128-133.

[38] Vargas SL, Patrick C, Ayers G, Hughes W. Modulating effect of dietary carbohydrate supplementation on Candida albicans colonization and invasion in a neutropenic mouse model. *Infection and immunity* 1993;61:619-626.

[39] Moalic E, Gestalin A, Quinio D, Gest P, Zerilli A, Le Flohic A. The extent of oral fungal flora in 353 students and possible relationships with dental caries. *Caries research* 2001;35:149-155.

[40] Genç GE, Özel S, Erturan Z. Sağlıklı kişilerde oral candida kolonizasyonu sıklığının araştırılması. *ANKEM Derg* 2014;28:26-31.

[41] Muzurovic S, Babajic E, Masic T, Smajic R, Selmanagic A. The relationship between oral hygiene and oral colonisation with Candida species. *Med Arch* 2012;66:415-417.

MARMARA ÜNİVERSİTESİ YAYINEVİ

Diş Hekimliği Fakültesi

Reliability of Four Measurement Indices for Gingival Overgrowth: Preliminary Results

Ahmad Safa Alkateb[1], Hafize Öztürk Özener[2], Leyla Kuru[3]

[1]DDS, Department of Periodontology, Faculty of Dentistry, Marmara University, Istanbul, Turkey.

[2]DDS, PhD, Department of Periodontology, Faculty of Dentistry, Marmara University, Istanbul, Turkey.

[3]DDS, PhD, Department of Periodontology, Faculty of Dentistry, Marmara University, Istanbul, Turkey.

Abstract

Aim: The aim of this study was to analyze the concordance of four indices measuring gingival overgrowth and compare their reliability and reproducibility for diagnosing gingival overgrowth and determining the level of its severity.
Materials and Methods : Plaster models and photographic records of 10 patients with generalized inflammatory or drug-induced gingival overgrowth were analyzed. Twelve anterior teeth are required for including patients in this study. Three examiners performed measurements on plaster models for modified Harris and Ewalt index, Seymour et al. index, and King et al. index. Intraoral photographs were used to assess Ellis and Seymour index. Concordance of inter-examiner analysis of the recorded measurements was carried out for each index using intra-class correlation coefficient (ICC) method with a confidence interval of 95%.
Results: Concordance analysis for the modified Harris and Ewalt index and Seymour et al. index showed ICC values of 0.857 and 0.874, respectively, which both of them describe a good degree of inter-examiner reliability. King et al. index and Ellis and Seymour index showed ICC values of 0.959 and 0.927, respectively, which both of them describe an excellent degree of inter-examiner reliability.
Conclusion: King et al. index and Ellis and Seymour index are considered more reliable and applicable for measuring gingival overgrowth than modified Harris and Ewalt index and Seymour et al. index. However, King et al. index had the greatest sensitivity for detecting early stages of this clinical phenomenon.
Keywords: Gingival overgrowth, index, measurements, concordance.

Öz

Amaç: Bu çalışmanın amacı dişeti büyümesini (DB) ölçen dört indeksin uyumluluğunu analiz etmek ve DB'yi teşhis etmek ve şiddet derecesini saptamak için güvenilirliklerini karşılaştırmaktır.
Gereç ve Yöntemler: Generalize enflamatuvar veya ilaca bağlı DB görülen 10 hastanın alçı modelleri ve fotoğraf kayıtları değerlendirildi. Bu çalışmaya dahil edilen hastalarda 12 anterior dişin olması koşulu arandı. Modifiye Harris ve Ewalt (MHE) indeks, Seymour ve ark. indeks ve King ve ark. indeks için ölçümler alçı modeler üzerinde 3 araştırmacı tarafından yapıldı. Ellis ve Seymour indeksini değerlendirmek için ağız içi fotoğraflar kullanıldı. Tüm indeksler için araştırmacılar arası güvenilirlik analizi %95 güven aralığında sınıf içi korelasyon katsayısı (ICC) skorları kullanılarak değerlendirildi.
Bulgular: MHE indeksi ve Seymour ve ark. indeksi için uyum analizi değerlendirildiğinde, her ikisi için de araştırmacılar arasında iyi seviyede güvenilirlik derecesini tanımlayan, sırasıyla 0.857 ve 0.874 ICC değerleri saptandı. King ve ark., ve Ellis ve Seymour indeksleri için araştırmacılar arasında mükemmel güvenilirlik derecesi olarak kabul edilen, sırasıyla 0.959 ve 0.927 ICC değerleri elde edildi.
Sonuç: King ve ark. indeksi ile Ellis ve Seymour indeksinin, DB'nin şiddetini ölçmek için MHE indeksi ve Seymour ve ark. indeksinden daha güvenilir ve uygulanabilir olduğu görülmektedir. Bununla birlikte, King ve ark. indeksinin bu klinik tablonun erken evrelerini tespit etmekte en yüksek hassasiyete sahip olduğu düşünülmektedir.
Anahtar Kelimeler: Dişeti büyümesi, indeks, ölçümler, uyum.

INTRODUCTION

Gingival overgrowth is an alteration in gingival morphology that might be accompanied by diverse factors, and

characterized by vertical and horizontal enlargement of the gingival tissues in both apico-incisal and bucco-lingual directions respectively [1, 2]. It is a frequent side effect associated with three major drug groups: anticonvulsants, calcium channel blockers, and immunosuppressants especially cyclosporin A (CsA) [3]. Dental plaque causes also gingival overgrowth and appears to cause a secondary inflammation when it is associated with drug-induced gingival overgrowth [1].

The prevalence of drug-induced gingival overgrowth shows variations among the drugs, and its expression is influenced by a variety of risk factors [3]. This prevalence ranges from 6% to 15% for nifedipine, for phenytoin about 50%, and for CsA from 25% to 30% in adult patients and >70% in children [3]. Recently, Hatahira et al. reported the ratio of CsA-induced gingival overgrowth as 39.4 [4].

The diagnosis, treatment and prevention from recurrence of gingival overgrowth could be achieved when the clinician is able to realize the size of gingival overgrowth including its horizontal and vertical components as well as the extent and severity's relation with the etiopathogenesis. The perfect methodology to assess gingival overgrowth can be achieved with the help of a proper and suitable gingival overgrowth index [2].

The criteria to assess clinically gingival overgrowth is not universally defined [5]. A vast range of indices have been employed to assess the severity of gingival overgrowth which has produced doubt and uncertainty with regard to this clinical manifestation [2]. The wide variability in results noticed between the studies which used different methods (vertical/horizontal gingival overgrowth indices) might be the result of using non credible indices during the measurement process [2]. Some of the gingival overgrowth indices are considered invasive since they demand many measurements, or even a data-processing system. On the other hand, other gingival overgrowth indices are less convenient and considered as complex and expensive [2]. The proper index should provide the clinician to indicate severity of lesions and also aid the clinician in deciding whether the surgical excision of the enlarged gingival tissues is necessary or not.

The main objective of this study is to investigate the concordance of four indices measuring gingival overgrowth and compare their reliability and reproducibility for diagnosing gingival overgrowth and determining the level of its severity.

MATERIALS AND METHODS

This study was approved by the Ethical Committee of Clinical Research, Faculty of Dentistry, and Marmara University with the number of 2017-113. Records of ten patients who were referred to the Department of Periodontology, Faculty of Dentistry, Marmara University, with generalized gingival overgrowth due to inflammatory and/or drug-induced were analyzed. Patients who visited the clinics and had been under the clinicians' review, had records including plaster models for both maxilla and mandible and intra-oral photographs which were taken at the patients' first visit.

All the procedures in terms of collecting the diagnostic data were explained to the patients and each individual signed a consent form as they accepted participating in the study.

Inclusion criteria were: dental records of patients having inflammatory, drug-induced, pubertal or hereditary gingival overgrowth on at least 12 anterior teeth (between 13 and 23 in the maxilla, and between 33 and 43 in the mandible); presence of plaster models (maxilla/mandible) of pre-treatment phase; and presence of intra-oral photographs of pre-treatment phase.

Exclusion criteria were: missing one or more of their 12 anterior teeth; gingival overgrowth patients with distorted plaster models such as like bubbles or unclear features; and gingival overgrowth patients with blurry photographs.

Study Design

Three examiners (S.A., H.O.O., L.K.) performed measurements on plaster models for modified Harris and Ewalt index [6], Seymour et al. index [7], and King et al. index [5]. Intraoral photographs were used to assess Ellis and Seymour index [8]. Examiners measured each patient according to the criteria of four different indices.

MARMARA ÜNİVERSİTESİ YAYINEVİ

Modified Harris and Ewalt index

Four gingival units for each firm and completely erupted tooth, except 2nd and 3rd permanent molars if present, were chosen: facial, facio-proximal, lingual and linguo-proximal. The proximal units chosen for the right side were distals, for the left side mesials. According to modified Harris and Ewalt index, gingival overgrowth was classified as the following:

0: No clinical signs of hyperplasia

1: Minimal hyperplasia (impression of increase in density, with/without accentuation of stippling, firm appearance, no distinct increase in size of inter-dental papilla, loss of corrugated appearance, and/or loss of knife-edge appearance of gingival margins).

2: Moderate hyperplasia (increase in size of the interdental papilla such that the papilla does not extend beyond the facio-proximal and linguo-proximal line angles of teeth on either, noticeably rolled gingival margins).

3: Marked hyperplasia (encroachment of the gingival tissues to cover < 50% of the anatomic crown either inciso-gingivally or mesio-distally or either side).

4: Severe hyperplasia (encroachment of the gingival tissues to cover more than > 50% of the anatomic crown inciso-gingivally or mesio-distally on either side).

5: Interference with function.

Seymour et al. index

To assess gingival overgrowth grade according to this method, upper and lower anterior segments were each divided into 5 gingival units for both buccal and lingual sides. Seymour et al. index has two components (vertical/horizontal) as the following:

Gingival thickening (horizontal): Grade 0: Normal thickening of the gingiva; Grade 1: Thickening from the normal up to 2 mm; Grade 2: Thickening from the normal greater than 2 mm.

Gingival encroachment (vertical): The assessment of the gingival encroachment was assessed according to the Figure 1.

King et al. index

Each upper and lower dental plaster model was divided into five gingival units (anteriorly), according to the method developed by Seymour et al. in 1985 and extending from 13 to 23 in the maxilla and from 33 to 43 in the mandible. This index has also 2 components (vertical/horizontal) and described as the following:

Horizontal gingival overgrowth: Grade 0: Normal thickening of the gingiva; Grade 1: Thickening from the normal up to 2 mm; Grade 2: Thickening from the normal greater than 2 mm.

Vertical gingival overgrowth: Grade 0: No gingival hyperplasia; Grade 1: Mild hyperplasia (blunting of gingival margin); Grade 2: Moderate hyperplasia (less than ½ of crown length); Grade 3: Severe hyperplasia (more than ½ of crown length).

Ellis et al. index

Intra-oral photographs were taken for each patient manifesting the anterior buccal aspect. Kodak Ektachrome Elite 200 ASA was used. Spandex plastic retractors were used to retract patients' cheeks. Each of ten anterior papilla (13 to 23, and 33 to 43) were measured.

Grade 0: No encroachment of interdental papilla onto tooth surface; Grade 1: Mild encroachment of interdental papilla, producing a blunted appearance to papilla tip; Grade 2: Moderate encroachment, involving lateral spread of papilla across buccal tooth surface of less than quarter tooth width; Grade 3: Marked encroachment of interdental

MARMARA ÜNİVERSİTESİ YAYINEVİ

papilla, i.e., more than one quarter tooth width and loss of normal papilla form.

Statistical Analysis

The measurements from 10 different patients, measured once by three different examiners were compared. Concordance of inter-examiner analysis of the recorded measurements was carried out for each index using intra-class correlation coefficient (ICC) method with a confidence interval (95% CI) using SPSS program.

Interpretation of agreement for ICC values were (0.50-0.74 = poor to moderate concordance; 0.74-0.86 = good concordance; and 0.86 to 0.99 almost excellent concordance and could be described as clinical measures).

RESULTS

Out of 10 subjects 5 were female and 5 male. Four patients presented inflammatory and six patients drug-induced gingival overgrowth.

Table 1 demonstrates inter-examiner reliability analysis for the four indices. Concordance analysis for the modified Harris and Ewalt index and Seymour et al. index showed ICC values of 0.857 and 0.874 respectively, which both of them describe a good degree of inter-examiner reliability. King et al. index and Ellis and Seymour index showed ICC values of 0.959 and 0.927 respectively, which both of them describe an excellent degree of inter-examiner reliability. Inter-examiner reliability between each of the three examiners for the three indices is described in table 2.

DISCUSSION

Gingival overgrowth is a gingival dimorphism associated with multiple factors and characterized by vertical overgrowth towards the incisal edge and horizontally towards the bucco-lingual area and tooth surface, and is more prevalent in the buccal surface of the anterior teeth [2].

At the initial stages, gingival overgrowth appears as a localized nodullary enlargement of the interdental papilla (horizontal overgrowth), with further progression extends to the clinical crown (vertical overgrowth). The molecular composition of the interdental papilla was found to be distinct from the marginal gingiva, suggesting that the cells in the interdental papilla are in an activated state and/or inherently display a specific phenotype resembling wound healing [2]. Therefore, the interdental papilla has more susceptibility for nodullary enlargement compared to other parts of the gingiva. The first selected gingival overgrowth index, modified Harris and Ewalt, to be examined, focuses on the whole parts of the gingiva. Adversely, Seymour et al., King et al. and Ellis and Seymour indices, focus on the ten anterior interdental papillae spelling check only (13 to 23, and 33 to 43) as gingival units for measuring gingival overgrowth.

CONCLUSION

In conclusion, King et al. index and Ellis and Seymour index were considered more reliable and applicable for measuring gingival overgrowth than the modified Harris and Ewalt index and Seymour et al. index. However, King et al. index had the greatest sensitivity for detecting early stages of this clinical phenomenon.

REFERENCES

[1] Carranza FA, Hogan EL. Gingival Enlargement. In: Carranza FA, editor. Carranza's Clinical Periodontology. 12 ed: Elsevier; 2012.

[2] Miranda-Rius J, Brunet L, Roset P, Farré M, Mendieta C. Reliability of two measurement indices for gingival enlargement; 2012.

[3] Malek R, El Houari B, Kissa J. Periodontal Management of Cyclosporin A-Induced Gingival Overgrowth: A Nonsurgical Approach. Case reports in dentistry 2019;2019:8609547-47.

[4] Hatahira H, Abe J, Hane Y, Matsui T, Sasaoka S, Motooka Y, Hasegawa S, Fukuda A, Naganuma M, Ohmori T, Kinosada Y, Nakamura M. Drug-induced gingival hyperplasia: a retrospective study using spontaneous reporting system databases. Journal of pharmaceutical health care and sciences 2017;3:19-19.

[5] King GN, Fullinfaw R, Higgins TJ, Walker RG, Francis DM, Wiesenfeld D. Gingival hyperplasia in renal allograft recipients receiving cyclosporin-A and calcium antagonists. J Clin Periodontol 1993;20(4):286-93.

[6] Prasad VN, Chawla HS, Goyal A, Gauba K, Singhi P. Incidence of phenytoin induced gingival overgrowth in epileptic children: a six month evaluation. J Indian Soc Pedod Prev Dent 2002;20(2):73-80.

[7] Seymour RA, Smith DG, Turnbull DN. The effects of phenytoin and sodium valproate on the periodontal health of adult epileptic patients. J Clin Periodontol 1985;12(6):413-9.

[8] Ellis JS, Seymour RA, Robertson P, Butler TJ, Thomason JM. Photographic scoring of gingival overgrowth. J Clin Periodontol 2001;28(1):81-5.

[9] Csiszar A, Wiebe C, Larjava H, Hakkinen L. Distinctive molecular composition of human gingival interdental papilla. J Periodontol 2007;78(2):304-14.

MARMARA ÜNİVERSİTESİ

MARMARA ÜNİVERSİTESİ YAYINEVİ

Diş Hekimliği Fakültesi

Dental Anxiety and Dental Fear in Children at the First Dental Visit

Ezgi ARIK, Müesser Ahu DURHAN

Marmara University, Faculty of Dentistry, Istanbul, Turkey

Objective: Dentist anxiety and fear; is a common condition in patients who undergo dental treatment. The avoidance of dental treatment due to anxiety affects the oral health of the patient and leads to serious problems. Therefore, the early detection of anxiety increases the chance of the success of procedures by allowing the patient to overcome the fear of treatment. The aim of this study is to evaluate the level of anxiety in a group of children who have never experienced dental treatment and have never visited the dentist.
Method: Ethics approval was obtained from Marmara University Health Sciences Institute with the approval date and number of 05.03.2018-84. Corah Dental Anxiety Scale (C-DAS) was used to measure their Dental Anxiety level. A total of 105 pediatric patients who were admitted to Marmara University Faculty of Dentistry, Department of Pediatric Dentistry for their first visit between April 2018-May 2018, and were asked to fill out the Anxiety Quesitonaire for the study.
Results: A total number of 105 children participated in the study, 52% were boys and 48% were girls. 39% of children reported that they were excited for the first dental visit and were looking forward to the dental examination. 9% of the children stated that while waiting for the dental visit in the waiting room they felt bad as if they had a physical illness and 45% said they felt comfortable.
Conclusion: The majority of the children who participated in the study admitted that they felt averagely comfortable with the questions about dentist anxiety. This may have attributed to the fact that these children had not experienced dental experience before. The experience during the first meeting is very important in terms of not creating dental anxiety.

Introduction

The first dental visit is important in the development of children's attitudes or beliefs about dentists and dental treatment. If the dentist–patient relationship develops positively, this can have a positive effect on patient satisfaction, compliance and use of oral health care services, even leading to improved home care and oral health [1]. The term 'dental fear' can be defined as a specific anxiety that predisposes an individual to a negative or uncomfortable experience during dental procedures. It may cause occasional and sometimes serious problems for both patient and dentist [2]. Fearful and anxious behaviour is common in children, when they come across new situations and experiences during their developmental process [3]. Dental anxiety and fear vary across a continuum from very mild anxiety and fear to severe and debilitating dental phobia. Children with low or moderate fear or anxiety can be effectively managed by establishing a trusting relationship, good communication skills, empathy, careful treatment and some basic non-pharmacological approaches. On the other hand, highly anxious/fearful or phobic children may require specific pharmacological support in addition to the use of behavior guidance strategies (i.e. behavioral guidance techniques, nitrous oxide sedation, intravenous sedation, and general anesthesia [4]. Studies conducted in different countries have reported that the frequency of dental anxiety varies between 5% and 20% in the adult population and between 3% and 43% in children [5]. The importance of diagnosis and treatment of dental anxiety in developed countries is emphasized. Therefore; in these countries, there are many scale development studies aimed at measuring dental anxiety and fear. The Corah Dental Anxiety Scale (C-DAS), developed by Corah et al. In 1969, is one of the most widely used scales[6]. Dentist Fear Scale with 12 questions is well known and used Dental Anxiety Scale developed in this area in our country [7]. The aim of this study was to determine the level of anxiety and fear towards dental treatments in a group of pediatric patients who have never experienced dental treatment and dental visit.

Material&Methods

Ethics approval was obtained from Marmara University Health Sciences Institute with the approval date and number of 05.03.2018-84. Corah Dental Anxiety Scale (C-DAS) was used to measure their Dental Anxiety level. A total of 105 pediatric patients who were admitted to Marmara University Faculty of Dentistry, Department of Pediatric Den-

tistry for their first visit between April 2018-May 2018, and were asked to fill out the Anxiety Quesitonaire for the study. C-DAS asks patients to rank their anxiety on a scale of 1 to 5 for each of 4 situational dental questions. Totaling the scores of the 4 questions yields a score between 4 and 20. Scores of 4 to 7 indicate low or no dental anxiety. Scores of 8 to 11 identify the mildly anxious patient, whereas scores of 12 to15 identify moderately anxious patients. A score of 16 or greater indicates severe dental anxiety—dental phobia.

Results

A total number of 105 children participating in the study, 52% were boys and 48% were girls. The prevalence of dental anxiety was found 39% for the first dental visit. 55 % of children said that they feel uncomfortable while waiting in the dentist's office and using dental high speed materials. 67% of children stated that, they felt anxious because of dental scaling. Table 1 shows the distribution of anxiety levels by gender (%).

Discussion

Anxiety represents a state when a child is evoked and prepared for something to happen [4]. Avoidance of dental treatment due to anxiety causes serious problems that may affect the patient's oral health. Therefore, early detection of anxiety increases the patient's fear in treatment procedures and increases the chances of success of the procedures. It is multifactorial in origin and many contributing factors have been identified [8]. Many studies have been conducted to understand the degree of fear and anxiety [9],[10-12]. The C-DAS is the widely used dental anxiety assessment instrument. Despite the development of more sensitive instruments, the C-DAS has been the standard of dental anxiety assessment since 1969. It is known to be a reliable, valid, and useful measure of dental anxiety [13]. Dogan et al concluded that the Turkish version of the C-DAS is valid and reliable in all age groups. Thus, it is thought that dental anxiety, which varies according to gender, economic level and age, will allow comparison between groups in field surveys. In addition, in clinical studies, it was concluded that with this scale, it was determined that the patients in the risk group were extremely anxious and fearful and the necessary intervention could be provided in cooperation with the adult and pediatric psychiatry disciplines [5]. We used C-DAS to determine the dental anxiety level of the children who would have no dentist or dental treatment experience previously as well.

Almost half of the children said feel comfortable for the visit in our study. Total fear rates did not show a strong interaction by gender. On the other hand, studies show that dental anxiety level decreased with increase in age and experience [2, 14]. Only nine children had moderate anxiety for the tomorrow's dental visit. Similar answers were obtained from the questions related with dental tools, most of the children said feel comfortable for dental treatment devices. Raj et al point out Fear scores were highest for 'injections', 'choking', 'noise of dentist drilling', 'dentist drilling which was not significant between boy's and girl's [14].

The limitations of this study derive from lack of number of the sample due to short study time. Thus, this is such an observational pilot study, which shows the of anxiety levels of children. According to our results, there are no children with severe fear, and almost half of them feel mild or no dental fear. Therefore, if they leave with good impressions; it will also affect oral health and oral health related quality of life. We can conclude that first dental visit and the treatment experiences are very important in terms of not developing dental anxiety.

Rantavuori et al, aimed of their study was to explore the association between negative experiences during children ›s first dental visit and any subsequent dental anxiety and related factors in Italy. They concluded that, the negative effect of a problematic first visit may fade during subsequent dental visits. However, this effect was modified by the number of subsequent visits. [1].

Conclusion

The majority of the children who participated in the study answered that they felt comfortable with questions about dentist anxiety. This may be related to the fact that children have not had any previous dental experience. It is very important that the experiences to be experienced in the first meeting session leave a positive impression in terms of not developing dental anxiety.

MARMARA ÜNİVERSİTESİ YAYINEVİ

References

[1] Rantavuori K, Zerman N, Ferro R, et al. Relationship between children's first dental visit and their dental anxiety in the Veneto Region of Italy. Acta Odontol Scand. 2002;60(5):297-300.

[2] Kakkar M, Wahi A, Thakkar R, et al. Prevalence of dental anxiety in 10-14 years old children and its implications. J Dent Anesth Pain Med. 2016;16(3):199-202.

[3] Pop-Jordanova N. Different Clinical Expression of Anxiety Disorders in Children and Adolescents: Assessment and Treatment. Pril (Makedon Akad Nauk Umet Odd Med Nauki). 2019;40(1):5-40.

[4] Aminabadi NA, Shokravi M, Jamali Z, et al. Barriers and Drawbacks of the Assessment of Dental Fear, Dental Anxiety and Dental Phobia in Children: A Critical Literature Review. J Clin Pediatr Dent. 2017.

[5] Seydaoglu S., Dogan M.C., Uguz S., et al. Reliability and Validity of the Turkish Version of the Corah Dental Anxiety Scale and the Frequency of Dental Anxiety. Ondokuz Mayis Univ Dis Hekim Fak Derg 2006;7(1):7-14.

[6] Corah NL. Development of a dental anxiety scale. J Dent Res. 1969;48(4):596.

[7] Inanc B, Celik M, H. G. Diş Hekimi Korkusu Ölçeği: Geçerlik ve güvenirlik çalışlması. Türk E¤itim Bilimleri Dergisi. 2003;1:43-49.

[8] Alshoraim MA, El-Housseiny AA, Farsi NM, et al. Effects of child characteristics and dental history on dental fear: cross-sectional study. BMC Oral Health. 2018;18(1):33.

[9] Kumar V, Goud E, Turagam N, et al. Prevalence of Dental Anxiety Level in 6 – to 12-Year – Old South Indian Children. J Pharm Bioallied Sci. 2019;11(Suppl 2):S321-S324.

[10] Porritt J, Morgan A, Rodd H, et al. Development and evaluation of the children's experiences of dental anxiety measure. Int J Paediatr Dent. 2018;28(2):140-151.

[11] Raadal M, Milgrom P, Weinstein P, et al. The prevalence of dental anxiety in children from low-income families and its relationship to personality traits. J Dent Res. 1995;74(8):1439-1443.

[12] Raja GH, Malik FS, Bashir U, et al. Dental Anxiety among Children of Age between 5 to 10 Years Visiting a Teaching Dental Hospital in Islamabad, Pakistan. J Ayub Med Coll Abbottabad. 2015;27(3):587-590.

[13] Woodmansey KF. The prevalence of dental anxiety in patients of a university dental clinic. J Am Coll Health. 2005;54(1):59-61.

[14] Raj S, Agarwal M, Aradhya K, et al. Evaluation of Dental Fear in Children during Dental Visit using Children's Fear Survey Schedule-Dental Subscale. Int J Clin Pediatr Dent. 2013;6(1):12-15.

MARMARA ÜNİVERSİTESİ

MARMARA ÜNİVERSİTESİ YAYINEVİ

Diş Hekimliği Fakültesi

BULKFİLL KOMPOZİTLERDE RENKLENDİRME SONRASI EV TİPİ BEYAZLATMANIN RENK DEĞİŞİMİ ÜZERİNE ETKİSİ

Color Recovery Effect of Home-bleaching Agent on Discolored Bulkfill Composites

Bilge Tarçın, Büşra Karabulut, Ezgi Günsel, Pınar Yılmaz Atalı, Cafer Türkmen

Marmara Üniversitesi Dişhekimliği Fakültesi Restoratif Diş Tedavisi Anabilim Dalı, İstanbul

Öz

Amaç: Bu çalışmanın amacı, kahvede renklendirilen farklı matriks yapıdaki bulkfill kompozitlerin %16'lık karbamid peroksit (KP) içerikli ev tipi beyazlatma ajanı uygulamasını takiben renk değişiminin incelenmesidir.
Yöntem: Metakrilat (GrandioSO X-tra Bulk, Voco; Tetric-N Ceram Bulk, Ivoclar Vivadent; SonicFil 2 Bulk Kerr), Ormoser (Admira Fusion Xtra Bulk, Voco) ve Giomer (Beautifil-Bulk, Shofu) bazlı olmak üzere 5 farklı kompozitten 10x2 mm boyutlarında 100 adet disk şeklinde örnek hazırlanmıştır. Silikon kalıp içerisine yerleştirilen kompozit rezinler her iki taraftan şeffaf bant ile kapatılarak parmak basıncı altında LED polimerizasyon cihazı (Valo, Ultradent) ile 20 sn süreyle polimerize edilmiştir. Örnekler, Sof-lex disklerle (3M Espe) cilalanıp spektrofotometre (Vita Easyshade V) ile renk ölçümü yapıldıktan sonra, deney ve kontrol olmak üzere rastgele iki gruba ayrılmıştır (n=50). Kontrol grubu örnekleri distile suda, deney grubu örnekleri ise kahvede (5 ml, Nescafe Gold, Nescafe) 7 gün bekletilerek renk ölçümleri yapıldıktan sonra tüm örneklere 7 gün süre ile ev tipi beyazlatma ajanı (Opalescence %16 KP, Ultradent) uygulanmıştır. Her iki grup örneklerine cila yapılmasını takiben renk ölçüm işlemi tekrarlanmıştır. Tüm renk ölçümleri gri zemin üzerinde CIE (L*a*b*) değerlerine göre gerçekleştirilmiş olup başlangıç, renklendirme ve beyazlatma sonrası ΔE değerleri hesaplanmıştır. Elde edilen veriler iki yönlü varyans analizi ve Tukey HSd testleri ile anlamlılık $p<0,05$ düzeyinde istatistiksel olarak değerlendirilmiştir.
Bulgular: Kahvede renklendirilen tüm kompozit örneklerde klinik olarak fark edilebilir seviyede renk değişimi görülmüştür ($\Delta E \geq 3,3$). GrandioSO Bulkfill kompozitte en yüksek ΔE değerleri saptanırken diğer kompozitlerin ΔE değerleri arasında anlamlı fark tespit edilememiştir ($p>0,05$). Tüm kompozitlerde kahve ile renklendirmeyi takiben beyazlatma ajanı uygulandığında renk değişimi gözlenmiş olup en yüksek renk değişimi GrandioSO Bulkfill örneklerde tespit edilmiştir. Beyazlatma sonrası ΔE değerleri incelendiğinde, kahve ile renklendirme yapılan örneklerdeki renk değişiminin distile suda bekletilen örneklerden daha az olduğu gözlenmiştir.
Sonuç: Renklendirme potansiyeli yüksek olan kahve ile renklenen bulkfill kompozitlerde ev tipi beyazlatma uygulaması sonucunda rengin geri dönüşümü tamamen mümkün olmamaktadır.
Anahtar Kelimeler: Bulkfill kompozit, ev tipi beyazlatma, renklendirme, renk stabilitesi

Abstract

Aim: The aim of this study was to investigate the color recovery effect of a 16% carbamide peroxide (CP) containing home bleaching agent on coffee discolored bulkfill composites of different matrix structures.
Methods: 100 disc-shaped (10x2 mm) composite samples using methacrylate (GrandioSO X-tra Bulk, Voco; Tetric-N Ceram Bulk, Ivoclar Vivadent; SonicFil 2 Bulk, Kerr), Ormocer (Admira Fusion Xtra Bulk, Voco), and Giomer (Beautifil-Bulk, Shofu) based 5 different bulkfill composite materials were prepared using silicon molds. All samples were light cured (Valo, Ultradent) for 20 sec using mylar strips under finger pressure. Following polishing procedure using Sof-lex discs (3M Espe) and color measurement with spectrophotometer (Vita Easyshade V), the samples were randomly divided into two groups (n=50). After control samples were immersed in distilled water, whereas samples in the experimental group were immersed in coffee (5 ml, Nescafe Gold, Nescafe) for 7 days, color measurements were repeated. Then home-bleaching agent (Opalescence 16% CP, Ultradent) was applied to all samples in both groups for a time equivalent to 7 days of use and color measurements were performed again. All color measurements were performed against a grey background according to CIE (L*a*b*) coordinates and baseline, after staining, and after bleaching ΔE values were

MARMARA ÜNİVERSİTESİ YAYINEVİ
Diş Hekimliği Fakültesi

calculated. Data were analyzed using two-way analysis of variance and Tukey HSD tests with the significance level set at $p<0.05$.
Results: Clinically noticeable color change was observed in all coffee discolored samples ($\Delta E \geq 3.3$).The highest ΔE values were calculated for GrandioSO Bulkfill composite, however no statistically significant difference was found between the ΔE values of other composites ($p>0.05$). Color recovery was detected in all coffee discolored composites following application of bleaching agent and the highest color change was seen in GrandioSO Bulkfill samples. The color recovery in the coffee discolored samples was found to be less than the samples kept in distilled water in regard to ΔE values.
Conclusion: Application of the 16% CP containing home-bleaching agent on bulkfill composites discolored in coffee, with a high discoloring potential, did not result in completely removal of the stain.
Keywords: Bulkfill composite, home bleaching, discoloration, color stability

GİRİŞ

Adeziv diş hekimliğinde yaşanan gelişmelerin sonucunda rezin esaslı kompozitlerin kullanımı hızla yaygınlaşmıştır(1). Restoratif diş hekimliğindeki güncel gelişmeler direkt restorasyonlarda bulkfill kompozitlerin kullanımını ortaya çıkarmıştır. Bulkfill teknikleri, materyallerin ışıklamalarındaki iyileştirmeler, kontrollü polimerizasyon büzülmesi, azalmış tüberkül eğimleri gibi gelişmelerle daha yaygın şekilde kullanılmaya başlanmıştır (2).

Kompozit rezinlerin renk stabilitesi, malzemeye özgü bir zorluk olarak görülen ve kompozitin klinik ömrünü etkileyen önemli bir özelliktir (3). Renk değişimi çeşitli etiyolojik faktörlere bağlı olarak ortaya çıkabilir. Dış renklenme; su emilimi, yüzey pürüzlülüğü, sigara kullanımı ve diyet gibi etkenlerle kompozit yüzeyinde meydana gelen renk değişiklikleridir (4). İç renklenme materyal içindeki fizyomekanik reaksiyonun sonucu olarak ortaya çıkan renk değişikliğidir (5). Renkleşen kompoziti yenilemek bir seçenektir fakat pahalı ve invaziv bir yaklaşımdır. Bunun yerine cilalamak veya beyazlatma prosedürleri uygulamak düşünülebilir (6).

Ev tipi beyazlatma ajanı kullanımı, kolay ulaşılabilirliği ve hastaların artan estetik talebi nedeniyle artmaktadır (6). Son zamanlarda ev tipi beyazlatma ajanının kompozit rezinler üzerine etkisi araştırılan bir konudur. Bu çalışmanın amacı, kahvede renklendirilen farklı matriks yapıdaki bulkfill kompozitlerin %16'lık karbamid peroksit (KP) içerikli ev tipi beyazlatma ajanı uygulamasını takiben renk değişiminin incelenmesidir.

YÖNTEM

Farklı matriks yapılara sahip 5 farklı kompozit markası (Grandio SO Bulk, Admira Fusion Xtra Bulk, Sonicfill 2 Bulk, Tetric N Ceram Bulk, Beauty Bulk) kullanılarak her bir markadan 10'ar örnek olacak şekilde 2mm kalınlığında 100 adet disk hazırlandı. Disklerin 50'si kontrol, 50'si deney grubu olacak şekilde ayrıldı. (Tablo1) Kontrol grubu 3M Espe Sof-lex disklerle kalın grenden ince grene cilalandıktan sonra distile suda 24 saat bekletildi. Distile sudan çıkarıldıktan sonra gri zemin üzerinde spektrofotometre (Vita Easyshade) ile her bir diskin renk değerleri ölçülüp not edildi. Diskler 6 aylık kahve tüketimine denk gelecek şekilde 1 hafta boyunca kahvede (5 ml, Nescafe Gold, Nescafe) bekletildi. Kahveden çıkarılan disklerin renk değerleri gri zemin üzerinde spektrofotometre ile ölçüldü. Elde edilen veriler doğrultusunda her bir disk için ΔE değeri hesaplandı.

Tablo 1: Çalışmada kullanılan kompozit markaları ve içerikleri

Ürün adı	Üretici	Tip	Rezin Yapısı	Doldurucu (Ağırlıkça)
Admira Fusion Xtra Bulk	Voco	Ormoser	Ormoser resin	84%, silikon oksit
Beautifil-Bulk	Shofu	Giomer	Bis-GMA, UDMA, Bis-MPEPP, TEGDMA	87% S-PRG, fluoroboro-aluminosilikat cam
GrandioSO X-tra Bulk	Voco	Metakrilat	Bis-GMA, TEGDMA	89%
Tetric-N Ceram Bulk	Ivoclar Vivadent	Metakrilat	Dimetakrilat	80-81%, baryum cam, ytterbiyum triflorit, oksitler, kopolimerler
SonicFil 2 Bulk	Kerr	Metakrilat	Bis-GMA, TEGDMA, BisEMA	83.5%, SiO2, cam oksit

50 örnekten oluşan deney grubuna 7 gün boyunca 6'şar saat süreyle ev tipi beyazlatma ajanı (Opalescence %10, Ultradent) uygulandı. Beyazlatma işlemi sonrası örnekler 3M Espe Sof-lex disklerle kalın grenden ince grene olacak şekilde cilalandı. Gri zemin üzerinde spektrofotometre ile örnek disklerin renk değerleri ölçüldü. Diskler cilalandıktan sonra kahve (5ml, Nescafe Gold, Nescafe) içerisinde 1 hafta süreyle bekletildi. Kahveden çıkarılan disklerin renk değerleri gri zemin üzerinde spektrofotometre ile ölçüldü. Her bir disk için alınan sonuçlar değerlendirilip ΔE değerleri hesaplandı.

Veriler IBM SPSS V23 ile analiz edildi. Kompozit ve Solüsyona göre karşılaştırmalar iki yönlü varyans analizi ile gerçekleştirildi. Çoklu karşılaştırmalar Tukey HSD ile yapıldı. Su solüsyonundaki ΔE değerlerinin kompozit içlerinde karşılaştırılması tekrarlı ölçümler varyans analizi ile incelendi. Analiz sonuçları ortalama ± s. sapma olarak sunuldu. Önem düzeyi $p<0,05$ olarak alındı.

BULGULAR

Renklendirilen tüm kompozit örneklerde klinik olarak fark edilebilir seviyede renk değişimi görülmüştür ($\Delta E \geq 3,3$). GrandioSO Bulkfill kompozitte en yüksek ΔE değerleri saptanırken diğer kompozitlerin ΔE değerleri arasında anlamlı fark tespit edilememiştir ($p>0,05$). (Tablo 2)

Tablo 2: Kompozitlerin ilk ölçülen renk değerleri ve renklendirme sonrası değerleri farkı

	Distile su	Kahve
Tetric N Ceram Bulk	1,1 ± 0,6	4,83 ± 0,62
Sonic Fill 2	0,04 ± 0,02	6,27 ± 2,29
Grandio SO Bulk	2,91 ± 3,38	8,8 ± 0,41
Admira Fusion Bulk	1,77 ± 1,22	4,57 ± 1,83
Beauty Bulk	1,11 ± 0,29	4,07 ± 2,49

Tüm kompozitlerde kahve ile renklendirmeyi takiben beyazlatma ajanı uygulandığında renk değişimi gözlenmiş olup en yüksek renk değişimi GrandioSO Bulkfill örneklerde tespit edilmiştir. (Tablo 3)

Tablo 3: Renklendirme işlemi sonrası ve beyazlatma sonrası elde edilen değerlerin farkı

	Distile su	Kahve
Tetric N Ceram Bulk	1,73 ± 0,59	2,31 ± 0,48
Sonic Fill 2	3,16 ± 0,28	3,56 ± 0,45
Grandio SO Bulk	7 ± 1,38	2,39 ± 0,37
Admira Fusion Bulk	1,36 ± 0,74	1,48 ± 0,77
Beauty Bulk	2,29 ± 0,57	3,42 ± 1,47
Toplam	3,11 ± 2,2	2,63 ± 1,08

Beyazlatma sonrası ΔE değerleri incelendiğinde, kahve ile renklendirme yapılan örneklerdeki renk değişiminin distile suda bekletilen örneklerden daha az olduğu gözlenmiştir. (ΔE_3)(Tablo 4)

Tablo 4: Çalışmada elde edilen ΔE değerleri

	ΔE_1	ΔE_2	ΔE_3
Tetric-N Ceram Bulk	1,57 ± 0,73	1,1 ± 0,6	1,73 ± 0,59
SonicFil 2 Bulk	3,19 ± 0,31	0,04 ± 0,02	3,16 ± 0,28
GrandioSO X-tra Bulk	6,03 ± 2,5	2,91 ± 3,38	7 ± 1,38
Admira Fusion Xtra Bulk	1,23 ± 1,3	1,77 ± 1,22	1,36 ± 0,74
Beautifil-Bull	2,21 ± 0,74	1,11 ± 0,29	2,29 ± 0,57

TARTIŞMA

Renk değişiminin ölçümünde spektrofotometre sıklıkla kullanılan bir cihazdır. Bu çalışmada spektrofotometre ile elde edilen veriler doğrultusunda CIE Lab değerlerine göre ΔE değerleri hesaplandı.

Günümüzde renklendirme potansiyeli yüksek içeceklerin farklı matriks yapıdaki kompozit rezinlerin renk stabilitesi üzerine etkisini inceleyen çalışmalar mevcuttur (1,7,8). Bulkfill kompozitler sundukları kullanım kolaylığı ve iyileştirilmiş özellikleri sayesinde posterior restorasyonlarda çokça tercih edilen materyaller olmaları nedeniyle bu çalışmada bulkfill kompozitler kullanılmıştır. Araştırmamızda elde edilen veriler doğrultusunda günlük yaşamda sık tüketilen bir içecek olan kahvenin bulkfill kompozitlerin renk değişiklikleri üzerine etkisi klinik olarak fark edilebilir düzeyde oldu (ΔE> 3.3). Awliya ve ark., Falkensammer ve ark., ElSayad ve ark.'ın yaptıkları çalışmalarda da kahvenin kompozit materyalin klinik olarak fark edilebilir düzeyde renk değişimine neden olduğu bildirilmiştir (1,9,10).

Renkleşen kompozitlerin renk geri dönüşünü sağlamak için beyazlatma uygulaması invaziv olmayan ve restorasyonun yenilenmesine göre maliyeti daha düşük bir girişimdir. Kolay uygulanabilme ve ulaşılabilirliğinden ötürü ev tipi beyazlatma sistemleri günümüzde sıklıkla tercih edilmektedir. Türkün ve ark. 2004 yılında yaptığı çalışmada ofis tipi beyazlatma uygulaması renklenmiş anterior kompozitlerde neredeyse orijinal renge dönüş sağlarken, Xing ve ark.'ın yaptığı çalışmada klinik olarak anlamlı bir geri dönüş görülmemiştir (11,12). Bu çalışmada da renklendirilmiş kompozitlerden beyazlatma sonrası elde edilen değerler GrandioSo marka kompozit hariç klinik olarak fark edilebilir düzeyde değildir. Kullanılan kompozit materyallerin içeriklerinin, kullanılan beyazlatma ajanlarının konsantrasyonlarının ve uygulama sürelerinin farklı oluşları bu farkın oluşmasının sebepleri arasında düşünülebilir.

SONUÇ

Bu çalışma şartları altında; renklendirme potansiyeli yüksek olan kahve ile renklendirilen bulk fill kompozitlerde, ev tipi beyazlatma uygulaması sonucunda bir miktar renk değişimi gözlense de başlangıç renk seviyesine geri dönüş tamamen mümkün olmamaktadır.

Bu çalışmada, Marmara Üniversitesi Bilimsel Araştırma Projeleri Koordinasyon Birimince SAG-A-081.117.0609 numarasıyla desteklenen proje kapsamında temin edilen Vita Easyshade V spektrofotometre cihazı kullanılmıştır.

KAYNAKÇA

[1] Awliya WY, Al-Alwani DJ, Gashmer ES, Al-Mandil HB: The effect of commonly used types of coffee on surface microhardness. Saudi Dent J 2010;22:177-181

[2] Benetti AR, Havndrup-Pedersen C, Honoré D, Pedersen MK, Pallesen U: Bulk-fill resin composites: polymerization contraction, depth of cure, and gap formation. Oper Dent 2015;40:190-200

[3] Kıvrak Çongara T, Gökay O: Kompozit rezinlerin renk stabilitesine etki eden faktörler. AÜ Diş Hek. Fak Derg 2018;45:105-114

[4] Nasim I, Neelakantan P, Sujeer R, Subbarao CV: Color stability of microfilled, microhybrid and nanocomposite resins-an in vitro study. J Dent 2010;38:137-142

[5] Shamszadeh S, Sheikh-Al-Eslamian SM, Hasani E, Abrandabadi AN, Panahandeh N: Color stability of the bulk-fill composite resins with different thickness in response to coffee/water ımmersion. Int J Dent 2016;2016:7186140

[6] Telang A, Narayana IH, Madhu KS, Kalasaiah D, Ramesh P, Nagaraja S: Effect of staining and bleaching on color stability and surface roughness of three resin composites: an in vitro study. Contemp Clin Dent 2018;9:452-456

[7] Ayad NM: Susceptibility of restorative materials to staining by common beverages: an in vitro study. Eur J Esthet Dent 2007;2:236-247

[8] Erdemir U, Yıldız E, Eren MM: Effects of sports drinks on color stability of nanofilled and microhybrid composites after long-term immersion. J Dent 2012;40:55-63

[9] Falkensammer F, Arnetzl GV, Wildburger A, Freudenthaler J: Color stability of different composite resin ma-

terials. J Prosthet Dent. 2013;109:378-383

[10] ElSayad II: Color and translucency of finished and unfinished esthetic restorative materials after staining and bleaching. Saudi Dent J 2018:30;219-225

[11] Turkun SL, Turkun M: Effect of bleaching and repolishing procedures on coffee and tea stain removal from three anterior composite veneering materials. J Esthet Restor Dent 2004;16:290-301

[12] Xing W, Jiang T, Liang S, Sa Y, Wang Z, Chen X, Wang Y: Effect of in-office bleaching agents on the color changes of stained ceromers and direct composite resins. Acta Odontol Scand 2014;72:1032-1038

MARMARA ÜNİVERSİTESİ

MARMARA ÜNİVERSİTESİ YAYINEVİ

Diş Hekimliği Fakültesi

Sınıf V Kavitelerde *Heavy-Flow* Kompozit Uygulamalarının Mikrosızıntı Üzerine Etkisi

Evaluation of the Microleakage in Heavy-flow Composite Restored Class-V Cavities

Bilge Tarçın, Elif Alkan, Ayşe Aslı Şenol, Seda Özmen, Bora Korkut, Pınar Yılmaz Atalı

Marmara Üniversitesi Diş Hekimliği Fakültesi, Restoratif Diş Tedavisi Anabilim Dalı, İstanbul

Öz

Amaç: Bu çalışmanın amacı gingival kenar lokasyonunun heavy-flow kompozitlerle restore edilen sınıf V kavitelerdeki mikrosızıntı düzeyleri üzerine etkisinin karşılaştırılmasıdır.
Yöntem: 40 adet çekilmiş çürüksüz büyük azı dişine 80 adet standart sınıf V kavite açılmıştır. Kavitelerin gingival sınırları bukkal yüzde mine seviyesinde, lingual yüzde sement seviyesinde sonlanacak şekilde hazırlanarak dişler rastgele 4 gruba ayrılmıştır. Hazırlanan sınıf V kaviteler Estelite Universal Flow Super Low (Tokuyama), GrandioSo Heavy Flow (Voco), G-Aenial Universal Flo (GC) ve Beautifil Flow Plus F00 (Shofu) kullanılarak kendi adeziv sistemleri ile üretici talimatları doğrultusunda restore edilmiştir. Elipar (3M) LED ışık cihazı ile 20 sn polimerizasyonun ardından restorasyonların bitim ve cila işlemleri Enhance-Pogo (Dentsply) ile yapılmıştır. Örnekler 24 saat 37°C distile suda bekletilip termal siklus işlemine tabi tutulduktan sonra (1000 kez, 5-55°C), %0.02'lik Rodamin-B solüsyonunda 24 saat bekletilmiştir. Restorasyonlardan bukkolingual yönde dikey kesitler alınarak kenar sızıntısı [oklüzal kenar sızıntı değeri (OSD), gingival kenar sızıntı değeri (GSD)] yönünden stereomikroskopta (Leica M27.5) x40 büyütmede incelenerek skorlama yapılmıştır. Elde edilen veriler Wilcoxon testi ve Mann Whitney U testi kullanılarak anlamlılık $p<0,05$ düzeyinde istatistiksel olarak değerlendirilmiştir.
Bulgular: G-Aenial Universal Flo, Estelite Universal Flow Super Low ve Beautifil Flow Plus F00 heavy-flow kompozitlerde kavite gingival kenar lokasyonunun mine veya sement dokusunda olması OSD ve GSD değerleri açısından anlamlı fark oluşturmamıştır ($p>0,05$). GrandioSo Heavy Flow ile restore edilen sınıf V kavitelerde, gingival kenarın mine veya sement dokusunda lokalizasyonu açısından mikrosızıntı değerleri arasında anlamlı fark bulunmazken ($p>0,05$); GSD değerleri OSD değerlerinden anlamlı derecede yüksektir ($p<0,05$).
Sonuç: Elde edilen bulgulara dayanarak, heavy-flow kompozitlerle restore edilen sınıf V kavitelerde gingival kenar lokasyonunun mine yada sement dokusunda olması mikrosızıntı üzerine etkili değildir.
Anahtar Kelimeler: Heavy-flow, Kompozit, Mikrosızıntı

Abstract

Aim: The purpose of this study was to evaluate the effect of gingival margin location on micro-leakage in class V cavities restored with different heavy-flow composite materials.
Methods: 80 standard class V cavities were prepared in 40 freshly extracted human molar teeth. The gingival margins of the cavities were located in the enamel on buccal, and in the cementum on lingual surfaces. The teeth were randomly assigned into 4 groups (n=20). The cavities were restored using Estelite Universal Flow Super Low (Tokuyama), GrandioSo Heavy Flow (Voco), G-Aenial Universal Flo (GC), and Beautifil Flow Plus F00 (Shofu) according to the manufacturers' instructions with their adhesive systems. After polymerization with Elipar (3M) LED curing unit for 20 sec, finishing and polishing procedures of restorations were performed using Enhance-Pogo (Dentsply).The samples were kept in 37°C distilled water for 24 hours, thermocycled (1000 cycles, 5-55°C), and immersed in 0.02% Rhodamine-B solution for 24 hours. Following separation longitudinally in buccolingual direction, occlusal margin microleakage (OMM) and gingival margin microleakage (GMM) were scored under x40 magnification using a stereomicroscope (Leica M27.5). Data were statistically analysed using Wilcoxon and Mann Whitney U tests with the significance level set at $p<0.05$.
Results: No statistically significant difference was observed in OMM and GMM values regarding gingival margin loca-

MARMARA ÜNİVERSİTESİ YAYINEVİ

tion in G-Aenial Universal Flo, Estelite Universal Flow Super Low and Beautifil Flow Plus F00 heavy-flow composite restored cavities ($p>0.05$). Similarly, in the cavities restored with GrandioSo Heavy Flow gingival margin location was shown to have no significant effect on microleakage values ($p>0.05$), however GMM values in this group were significantly higher compared to OMM values ($p<0.05$).
Conclusion: Based on these findings, the gingival margin location, in enamel and/or cementum, is not effective on microleakage in class V cavities restored with heavy-flow composites.
Keywords: Heavy-flow, Composite, Microleakage

GİRİŞ

Restoratif diş hekimliğinde sınıf V kavitelerin restorasyonunda karşılaşılan sorunlar günümüzde hekimleri zorlamaya devam etmektedir. Gingival kavite kenarları çoğunlukla mine-sement sınırında veya altında sonlanan sınıf V kavitelerde restoratif materyallerin uygulanmasında zorluklar yaşanmakta ve uzun dönem prognozda mikrosızıntıya bağlı problemlere neden olmaktadır (1).

Mikrosızıntı, bakterileri, sıvı, iyon ya da moleküllerin kavite duvarı ve restoratif materyal arasından geçişi olarak tanımlanır ve klinik olarak tespit edilmesi güçtür. Mikrosızıntı, sekonder çürük, post-operatif hassasiyet, kenar bütünlüğünün bozulmasına ve sonuç olarak klinik açıdan başarısız restorasyonlara neden olmaktadır (2). Literatüre bakıldığında özellikle dentin veya sementte yer alan gingival kenarlarda marjinal mikrosızıntının oluştuğu gözlenmiştir. Bu iki doku, kompozit rezinlerin adezyonu için mine dokusu gibi uygun şartları sağlayamamaktadır. Ayrıca dişetine yakınlık nedeniyle nem kontrolünü sağlamaktaki yetersizlik bu bölgelerde restorasyonun kalitesini azaltabilmektedir (3). Estetik, aşınma ve kullanım özellikleri gibi birçok avantaja sahip kompozit rezinler servikal bölge lezyonlarında kullanılmaktadır. Ancak, yüksek polimerizasyon büzülmesi kompozit restorasyonları ile diş arayüzü arasında bağlantıda başarısızlığa ve mikrosızıntıya yol açmaktadır (4). Bu gibi olumsuzlukları engellenmek amacıyla daha düşük doldurucu oranı içeren düşük vizkoziteli akışkan kompozit rezinler üretilmiştir. Akışkan kompozit rezinler, hibrit kompozit rezinlere göre kavitelere daha kolay diffüze olabilmektedir. Ayrıca elastik modülü daha düşük olduğundan geleneksel kompozitlerden daha yüksek bağlanma dayanımına sahiptir (5). Ancak, fazla organik matris içeriğinden dolayı polimerizasyon büzülmesi, aşınma ve boşluk oluşumu gözlenmektedir (6). Bu problemleri azaltabilmek adına akışkan kompozitlerden daha fazla inorganik doldurucu oranına sahip heavy-flow kompozit rezinler piyasa sürülmüştür.

Bu çalışmada da güncel heavy-flow kompozitlerin mikrosızıntısında gingival kenar lokasyonunun (mine veya sement) etkisinin incelenmesi amaçlanmaktadır. Çalışmamızın sıfır hipotezi gingival bölgede mine-sement sınırının altında sonlanan restorasyon gruplarında mine-sement sınırının üstünde sonlanan restorasyon grubuna göre daha fazla marjinal mikrosızıntı oluşacağıdır.

GEREÇ VE YÖNTEM

Dişlerin ve kavitelerin hazırlanması

Bu çalışma Marmara Üniversitesi Diş Hekimliği Fakültesi Klinik Araştırmalar Etik Kurulu'nun 2019-91 sayılı kararı ile onaylanmıştır.

Çalışmada 40 adet çürüksüz ve herhangi bir restorasyon içermeyen yeni çekilmiş üzerinde çatlak, kırık vb. defektler olmayan molar dişler kullanıldı. Çekim sonrasında kökler üzerindeki dokular periodontal el aletleriyle uzaklaştırıldı ve dişler deney aşamasına kadar %0.1'lik timol içeren izotonik salin solüsyonunda 37 °C 24 saat bekletildi. Bir tek araştırmacı tarafından her dişin bukkal ve lingual yüzeylerine su soğutması altında silindirik elmas frezlerle standart sınıf V kaviteler hazırlandı. Her bir dişin bukkal yüzeylerinde gingival kenarı mine-sement sınırının 1 mm üstünde sonlanan, lingual yüzeylerinde gingival kenarı mine-sement sınırının 1mm altında sonlanan; oklüzo-gingival yüksekliği 2 mm ve mezio-distal genişliği 5mm olan; dentin dokusunda 2.5 mm derinliğindeki sınıf V kaviteler hazırlandı. Boyutların belirlenmesinde periodontal sond kullanıldı ve kavite kenarlarına bizotaj yapılmadı.

Deney gruplarının oluşturulması

Çalışmada kullanılan materyaller, içerikleri ve uygulama basamakları Tablo 1 de gösterilmiştir. Kavite preparasyonundan sonra dişler her bir grup 10'ar diş içerecek şekilde kullanılan kompozit türüne göre rastgele 4 gruba

ayrıldı.

Tablo 1: Çalışmada kullanılan kompozit ve adeziv ajanlar

	Restoratif materyal	Restoratif materyal içeriği	Üretici	Asit	Bond
1. grup	GrandioSo Heavy Flow	Bis-GMA, TEGDMA, Bis-EMA	Voco	%37 ortofos-forik asit	Futura Bond
2.grup	Beautifil Flow Plus FOO	Bis-GMA, TEGDMA, Alumino-floro-borosilikat cam, Al2O3	Shofu	%37 ortofos-forik asit	Beautibond
3.grup	Estelite Uni-versal Flow Super Low	Bis-GMA, Bis-MPEPP, TEGDMA, UDMA , Supra-Nano sferik doldurucu (200nm sferik SiO2-ZrO2), kompozit dolduru-cu (200nm sferik SiO2-ZrO2 içerir	Tokuyama	%37 ortofos-forik asit	Bond Force
4.grup	G-Aenial Universal Flo	UDMA, Bis-MEPP, TEGDMA doldurucu Si-likon dioksit (16nm), Stronsiyum cam (200 nm)	GC	%37 ortofos-forik asit	GC Univer-sal Bond

Grup 1: Estelite Universal Flow Super Low (Tokuyama Dental Corporation, Tokyo, Japonya)

Grup 2: GrandioSo Heavy Flow (VOCO GmbH, Cuxhaven, Almanya)

Grup 3: G-Aenial Universal Flo (GC Corporation, Tokyo, Japonya)

Grup 4: Beautifil Flow Plus F00 (Shofu Inc. Kyoto, Japonya)

Her grupta öncelikle mine kenarlarına 30 sn süreyle % 37'lik fosforik asit jel (i-Gel N Phosphoric Acid Etching Gel, I-Dental Products) uygulanarak 10 sn suyla yıkandı. Ardından kavitelerin tüm yüzeylerine, her kompozit grubunun kendi adeziv sistemleri üretici talimatları doğrultusunda bir aplikatör yardımıyla uygulanarak 1000 mW/cm^2 gücündeki LED ışık cihazı (Elipar S10; 3M ESPE, St.Paul, MN, USA) ile 10 sn polimerize edildi. Kaviteler heavy-flow kompozitler ile restore edilerek 20 sn polimerize edildi. Restorasyonların bitim ve cila işlemleri En-hance-Pogo (Dentsply) ile yapıldı. Örnekler 24 saat 37°C distile suda bekletildikten sonra 5-55°C arasında 1000 kez, termal siklus işlemine tabi tutuldu.

Mikrosızıntı testi

Restorasyonların 1 mm yakınına kadar olan yerler açıkta kalacak şekilde, dişlerin tüm yüzeylerine 2 kat tırnak cilası uygulandıktan sonra dişler %0.02'lik Rodamin-B solüsyonunda 37°C'de 24 saat bekletildi. Mikrosızıntının incelen-ebilmesi için dişler, mikrotom ile 0,2 mm kalınlığında elmas separe yardımıyla (Isomet, Buehler Ltd, Lake Bluff, IL, ABD) su soğutması altında bukko-lingual yönde dikey olarak ikiye ayrıldı. Kavite kenarlarındaki boya infiltrasyonu kenar sızıntısı [oklüzal kenar sızıntı değeri (OSD), gingival kenar sızıntı değeri (GSD)] 40x büyütmede bir stereo-mikroskop (Leica M27.5) altında değerlendirilerek skorlandı. (Resim 1 ve 2).

MARMARA ÜNİVERSİTESİ YAYINEVİ



Resim 1: Sol: OSD ve GSD skor 1, Sağ: OSD ve GSD skor 0 değeri.



Resim 2: Sol: OSD ve GSD skor 0, Sağ: OSD ve GSD skor 1 değeri

Oklüzal bölgede boya penetrasyonunun değerlendirilmesi için aşağıdaki skala kullanıldı:

0= Boya penetrasyonu yok

1= Kavite derinliğinin ½'si veya daha azı ile sınırlı boya penetrasyonu

2= Kavite derinliğinin ½'sinden fazlasını içeren boya penetrasyonu

3= Kavite tabanının ½'sini içeren boya penetrasyonu

4= Kavite tabanının ½'sinden fazlasını içeren boya penetrasyonu

Gingival bölgede boya penetrasyonunun değerlendirilmesi için ise aşağıdaki skala kullanıldı:

0= Boya penetrasyonu yok

1= Kavite tabanının ½'sini içeren boya penetrasyonu

2= Kavite tabanını içeren boya penetrasyonu

3= Aksiyal duvarın ½'sini içeren boya penetrasyonu

4= Aksiyal duvarın ½'sinden fazlasını içeren boya penetrasyonu

İstatistiksel analiz

Çalışmada kullanılan 4 farklı heavy-flow kompozit materyali ve ayrıca gingival-koronal olmak üzere 2 ayrı bölgeye ait mikrosızıntı değerlerinin karşılaştırılması Wilcoxon testi ve Mann Whitney U testi kullanılarak anlamlılık $p<0,05$ düzeyinde istatistiksel olarak değerlendirildi.

BULGULAR

Mine ve sement için mikrosızıntı skorlarının ortalaması ve deney gruplarının karşılaştırılması Tablo 2'de gösterilmiştir.

G-Aenial Universal Flo, Estelite Universal Flow Super Low ve Beautifil Flow Plus F00 heavy-flow kompozitlerde kavite gingival kenar lokasyonunun mine veya sement dokusunda olması OSD ve GSD değerleri açısından anlamlı fark oluşturmamıştır ($p>0,05$). GrandioSo Heavy Flow ile restore edilen sınıf V kavitelerde, gingival kenarın mine veya sement dokusunda lokalizasyonu açısından mikrosızıntı değerleri arasında anlamlı fark bulunmazken ($p>0,05$); GSD değerleri OSD değerlerinden anlamlı derecede yüksektir ($p<0,05$).

Tablo 2: Heavy Flow karşılaştırmaları

		MİNE KAVİTELER	SEMENT KAVİTELER	P
G-Aenial Universal Flo GC	OSD	0.2	0.6	0,221
	GSD	0.8	0.6	0,513
	p	0,083	1,000	
Estelite Universal Flow Super Low Tokuyama	OSD	0.4	0.4	0,513
	GSD	0.2	0.2	0,513
	p	1,000	1,000	
GrandioSo Heavy Flow VOCO	OSD	0	0.2	0,317
	GSD	1	1	1,000
	p	0,025	0,046	
Beautifil Flow Plus F00 SHOFU	OSD	0.4	0.6	0,549
	GSD	0.6	0.8	1,000
	p	0,157	0,317	

TARTIŞMA

Günümüzde posterior restorasyonlarda rezin esaslı kompozitler estetik, aşınma dayanımı ve kullanım kolaylığı nedeniyle vazgeçilmez bir seçenektir. Rezin kompozitlerin polimerizasyon büzülmesi hala birincil eksikliklerinden biri olmaya devam etmektedir. Polimerizasyon büzülmesi mikrosızıntıya yol açarak restorasyon içinde ve çevreleyen diş dokusunda büzülme streslerinin oluşmasına neden olur (7,8). Diğer hibrid materyallerle karşılaştırıldığında daha düşük elastisite modülüne sahip olan akışkan kompozitler polimerizasyon sırasında oluşan büzülme streslerinin dağılması sağlar. Buna ek olarak, akışkan kompozitlerin artan esnekliği, düşük viskozitesi ve yüksek ıslanabilirlik özellikleri akışkan kompozitlerin kavite tabanı ve duvarlarına maksimum kontak sağladığını göstermiştir (9).

Sınıf V kavitelerde gingival kenarların mine yerine dentin ve ya sement yüzeyinde sonlanması geleneksel rezin kompozitlerin kavite duvarlarına iyi adapte olmasını zorlaştırmakta ve yetersiz marjinal adaptasyon sonucu mikrosızıntı ile sonuçlanmaktadır (10,11). Ayrıca servikal bölgede restorasyonların dişeti dokusuna yakınlıkları nedeni ile tükürük ve nem kontrolünün zor olması, çiğneme sırasında yoğun abfraksiyon ve makaslama kuvvetlerine maruz kalmaları, uzun vadede yüksek klinik başarı elde edilmesini güçleştirmekte ve restoratif materyal seçimi konusunda hekimleri zorlamaktadır (12,13). Bu nedenle, kavite gingival kenarlarının mine-sement birleşiminin apikaline uzandığı dolayısıyla ideal koşulların sağlanamadığı durumlarda, heavy-flow kompozitlerin kullanılması ile polimerizasyon büzülme streslerinin azaltılması amaçlanmıştır.

Mikrosızıntının klinik tanısı için en çok kullanılan test yöntemi, boyama teknikleridir (14,15,). Boya penetrasyonu ile kenar sızıntısının saptanmasında genellikle dişler dikey yönde kesildikten sonra basamaklı olarak artan skalalar kullanılmaktadır (16,17). Bu *in vitro* çalışmada da örnekler öncelikle klinik koşulları taklit etmesi amacıyla termal yaşlandırmaya tabi tutulmuş, boya solüsyonunda bekletilmesinin ardından, diş ile restorasyon arayüzündeki penetrasyon derinliği 0-4 skalasındaki sayısal skorlarla belirlenmiştir.

Günümüzde mikrosızıntıyı hiçbir materyalin ve tekniğin tamamen elimine edemediği konusunda fikir birliğine varılmış ve servikal lezyonların dentin-sement birleşim hattında yer alan gingival kenarlarında, minede yer alan oklüzal kenarlarından daha fazla sızıntı sergilediği bildirilmiştir (18,19).

Çalışmamız sonucunda heavy-flowkompozit restorasyon grupları arasında gingival kenarda minede ve sementte mikrosızıntı skorları arasında fark bulunamadığından çalışmamızın sıfır hipotezi reddedilmiştir.

Çalışmanın sınırları dahilinde, mikrosızıntının test edildiği materyallerden GrandioSo Heavy Flow kompozitin kullanıldığı gruplarda mine kenarlarında en düşük mikrosızıntı değerleri elde edilirken sement kenarlarında en düşük değerler Estelite Universal Flow Super Low kompozitinin kullanıldığı gruplarda elde edilmiştir. Bunun yanında mine ve sementteki mikrosızıntı skorları açısından herhangi bir grup, kavite tabanının ½'sini ve daha fazlasını içeren sızıntıyı ifade eden 3 ve 4 skorunu almazken, gruplar arasında da istatistiksel olarak anlamlı bir farka rastlanmamıştır. Sementteki değerler incelendiğinde en yüksek ortalama mikrosızıntı değerini GrandioSo Heavy Flow göstermiştir ancak gruplar arasında istatistiksel olarak anlamlı bir farka rastlanmamıştır.

Daha önceki çalışmalarda, restorasyonların servikal kenarının dentin veya sementte sonlandığı durumlarda, mine

kenarlarında olduğundan daha zayıf kenar örtülenmesi gerçekleştiğini göstermiştir (20,21). Bu iki doku, kompozit rezinlerin adezyonu için minedokusu gibi uygun koşullar sağlayamamaktadır. Bunun nedeni sementin hipomineralize ve hiperorganik dış tabakasının, adeziv sistemler için asit uygulansa dahi mikroretansiyona izin vermeyen yapı olmasıdır (22).

Kompozit rezin grupları kendi içinde incelendiğinde ise Estelite Universal Flow Super Low, G-Aenial Universal Flo ve Beautifil Flow Plus F00 kompozit gruplarında mine ve sementteki mikrosızıntı değerleri arasında anlamlı bir farka rastlanmazken, sadece GrandioSo Heavy Flow kompozit grubu sementte mineye göre istatistiksel olarak daha yüksek mikrosızıntı göstermiştir.

Bu çalışma *in vitro* şartlarda yapılmış bir çalışma olduğundan, oral sıvılar, oklüzal kuvvetler, ısısal değişiklikler gibi çeşitli faktörler hesaba katılamamıştır. Bundan dolayı ilave *in vivo* ve *in vitro* çalışmalar ile desteklenmesi gerekmektedir.

SONUÇ

Elde edilen bulgulara dayanarak, heavy-flow kompozitlerle restore edilen sınıf V kavitelerde gingival kenar lokasyonunun mine ya da sement dokusunda olması mikrosızıntı üzerine etkili değildir.

TEŞEKKÜR

Marmara Üniversitesi Diş Hekimliği Fakültesi AR-GE laboratuvarında termal siklus ve stereomikroskop cihazlarının kullanımına imkan veren Sayın Dekanımız Prof Dr. Yasemin Kulak Özkan, ARGE sorumluları Sayın Dekan Yardımcımız Doç. Dr. Korkut Ulucan ve Dr. Öğr. Üyesi Erkut Kahramanoğlu'na teşekkür ederiz.

KAYNAKÇA

[1] Gönülol N, Bulucu N, Özböler S, Ay T: Influence of gingival margin on the microleakage of bulk-fill composites. OMÜ Diş Hek Fak Derg 2013;14:13-19

[2] Peşkersoy C, Yıldırım G, Özata F, Onal B: Üç farklı akışkan kompozitin ve bir kendinden adezivli akışkan kompozitin sınıf V restorasyonlardaki mikrosızıntı değerlerinin in-vitro olarak incelenmesi. EÜ Diş Hek Fak Derg 2013;34:99-104

[3] Demirbuğa S, Balkaya H, Aydınbelge M: Sınıf V kavitelerde akışkan liner uygulanmasının mikrosızıntı üzerine etkisi. J Health Sci 2017;26:216-222

[4] Bağlar S, Dallı M, Çolak H, Ercan E, Hamidi M: İki farklı restoratif materyalin sınıf V kavitelerdeki mikrosızıntıya etkisi. Cumhuriyet Dent J 2010;13:9-14

[5] Luong E, Shayegan A: Assessment of microleakage of class V restored by resin composite and resin-modified glass ionomer and pit and fissure resin-based sealants following Er:YAG laser conditioning and acid etching: in vitro study. Clin Cosmet and Investig Dent 2018;10:83-92

[6] Xie H, Zhang F, Wu Y, Chen C, Liu W: Dentine bond strength and microleakage of flowable composite, compomer and glass ionomer cement. Aust Dent J 2008;53:325-331

[7] Ozel Bektas O, Eren D, Akin EG, Akin H: Evaluation of a self-adhering flowable composite in terms of micro-shear bond strength and microleakage. Acta Odontol Scand 2013;71:541-546

[8] Sumino N, Tsubota K, Takamizawa T, Shiratsuchi K, Miyazaki M,. Latta MA: Comparison of the wear and flexural characteristics of flowable resin composites for posterior lesions. Acta Odontol Scand. 2013;71:820-827

[9] Yaman BC, Efes BG, Dörter C, Gömeç Y, Erdilek D, Yazıcıoğlu O: Microleakage of repaired class V silorane and nano-hybrid composite restorations after preparation with erbium:yttrium-aluminum-garnet laser and diamond bur. Lasers Med Sci. 2011;26:163-170

[10] Sadeghi M, Lynch CD: The effect of flowable materials on the microleakage of class II composite restorations that extend apical to thecemento-enamel junction. Oper Dent 2009;34:306-331

MARMARA ÜNİVERSİTESİ YAYINEVİ

[11] Sadeghi M: An in vitro microleakage study of class V cavities restored with a new self-adhesive flowable composite resin versus different flowable materials. Dent Res J 2012;9:460-465

[12] Demirci M, Özer F, Küşdemir M, Sancakli HŞ, Karakaya Ş: Adeziv sistemlerin farklı uygulama şekillerinin V. sınıf kavitelerdeki mikrosızıntı üzerine etkileri. SÜ Diş Hek Fak Derg 2007;16:29-38

[13] Blunck U: Improving cervical restorations: a review of materials and techniques. J Adhes Dent 2001;3:33-44

[14] Ernst CP, Galler P, Willerhausen B, Haller B: Marginal integrity of class V restorations: SEM versus dye penetration. Dent Mater 2008;24:319-327

[15] Ghasemi A, Torabzadeh H, Mahdian M, Afkar M, Fazeli A, Akbarzadeh Baghban A: Effect of bonding application time on the microleakage of Class V sandwich restorations. Aust Dent J 2012;57:334-338

[16] Kuşgöz A, Ülker M, Yeşilyurt C, Yoldaş OH, Özil M, Tanrıver M: Silorane-based composite: Depth of cure, surface hardness, degree of converison and cervical microleakage in ClassII cavities. J Esthet Restor Dent 2011;23:324-335

[17] Wendt SL, McInnes PM, Dickinson GL: The effect of thermocycling in microleakage analysis. Dent Mater 1992;8:181-184

[18] Santini A, Ivanovic V, Ibbetson R, Milia E: Influence of marginal bevels on microleakage around Class V cavities bonded with seven self etching agents. Am J Dent 2004;17:257-261

[19] Çelik Ç, Yazıcı AR, Dayangaç B, Özgünaltay G: Farklı iki ışık kaynağının akışkan restoratif materyallerin kenar sızıntıları üzerine etkisi. HÜ Diş Hek Fak Derg 2007;31:64-70

[20] Poggio C, Chiesa M, Scribante A, Mekler J, Colombo M: Microleakage in Class II composite restorations with margins below the cej: In vitro evaluation of different restorative techniques. Med Oral Patol Cir Bucal 2013;18:793-798

[21] Ferrari M, Cagidiaco MC, Davidson CL: Resistance of cementum in Class II and V cavities to penetration by an adhesive system. Dent Mater 1997;13:157-162

[22] Yuan Y, Shimada Y, Ichinose S, Tagami J: Hybridization quality in cervical cementum and superficial dentin using current adhesives. Dent Mater 2008;24:584-593

MARMARA ÜNİVERSİTESİ

MARMARA ÜNİVERSİTESİ YAYINEVİ

Diş Hekimliği Fakültesi

Odontoma: Vaka Serisi

Odontomas: Case Series

Nuran Bayramov[1], Asel Üsdat[1], Emrah Canbazoğlu[2], Fatma Nihan Aksakallı[3], Vakur Olgaç[3], Şebnem Erçalık Yalçınkaya[1]

[1]Marmara Üniversitesi Diş Hekimliği Fakültesi Ağız Diş ve Çene Radyolojisi Anabilim Dalı, İstanbul

[2]Marmara Üniversitesi Diş Hekimliği Fakültesi Ağız Diş ve Çene Cerrahisi Anabilim Dalı, İstanbul

[3]İstanbul Üniversitesi Onkoloji Enstitüsü Tümör Patolojisi Bilim Dalı, İstanbul

Özet

Odontoma epitelyal ve mezenşimal dokuları içeren çene kemiği hamartomudur. Lezyonların çoğu asemptomatik olup rutin radyolojik incelemelerde rastlantı bulgusu olarak farkedilirler. Dünya Sağlık Örgütü'nün 2005 yılı sınıflamasında iki çeşit odontoma tanımlanmıştır: (1) Ufak, radyoopak diş benzeri yapılar içeren uniloküler lezyonlar olarak görülen kompaund odontomalar ve (2)Sert ve yumuşak diş dokularından düzensiz kitle şeklinde oluşmuş kompleks odontomalar. Kompaund odontomalar kompleks olanlara göre iki kat daha fazla görülme sıklığına sahiptir. Yavaş büyüyen, agresif olmayan davranış karakterindedirler. Bu vaka serisinde beş odontoma vakası (2 komplek, 3 kompound) radyolojik, klinik ve histopatolojik özellikleriyle sunulmuştur. Tedavi yöntemi olarak cerrahi işlem uygulanmıştır. Odontomaların tanısı radyolojik olarak kolaylıkla konulabilmesine rağmen yine de lezyonun kesin tanısı için histopatolojik değerlendirmeye gereksinim vardır.

Abstract

Odontomas are the hamartomas of the jaws involving both epithelial and mesenchymal tissues. Most of these lesions are asymptomatic and are often detected on routine X-ray examinations. 2005 classification of the World Health Organization acknowledged two types of odontomas: (1) compound odontomas which are usually unilocular lesions containing multiple radiopaque, miniature tooth-like structures known as denticles; and (2) complex odontomas which consist of an irregular mass of hard and soft dental tissues. Compound odontomas are approximately twice as common as complex odontomas. They are characterized by their slow growth and non-aggressive behavior. In this case series, five odontoma cases (two complex, three compound) were presented with radiological, clinical and histopathological aspects. Surgical removal is considered as the treatment of choice. Although the diagnosis of odontomas may easily be made by radiographic examination, a histopathological examination is still needed for the definite diagnosis of the removed lesion.

Giriş

Odontomalar epitelyal ve mezenşimal dokulardan köken aldıkları için mikst odontojenik tümör olarak adlandırılan tümörlerdir[1]. Makroskobik ve mikroskobik özelliklerine göre kompaund ve kompleks olmak üzere iki alt tipi mevcuttur. Diş benzeri yapılar içeren formu kompaund, mine, dentin, sement ve pulpa dokularının düzensiz bir şekilde yerleşimi ile karakterize amorf kalsifiye kitle görünümünde olan formu ise komplex odontoma olarak nitelendirilir[2].

Odontomalar radyolojik olarak iyi sınırlı, dens radyolusent sınırlı radyopak lezyonlar şeklinde görülür. Kompound odontoma boyut ve şekil olarak kabaca bir dişe benzer. Kompleks odontomada radyoopasitenin spesifik bir şekli yoktur, radyografide organize olmamış, düzensiz kitle biçiminde izlenir. Kompaund form, sıklıkla mental foramen bölgelerin arasında anterior bölgede, kompleks form ise daha çok posterior bölgede tutulum gösterir[3]. Maksillada

mandibulaya göre daha fazla görülmekle beraber cinsiyet açısından bir farlılık göstermezler[4].

Travma, enfeksiyon gibi çevresel faktörler ve herediter faktörlerin bir rolü olmasına rağmen, odontomaların etyolojisi tam olarak bilinmemektedir[5]. Bu makalede Marmara Üniversitesi Diş

Hekimliği Fakültesi Ağız, Diş ve Çene Radyolojisi A.D. kiliniğine başvuran , ikisi kompleks üçü kompaund, toplam beş adet odontoma vakası sunulmaktadır.

Vaka Raporu

Vaka 1

Diş ağrısı sebebiyle başvurmuştur sistemik herhangi bir problemi bulunmayan 32 yaşında kadın hastaya yapılan intra-oral muayenede 46 nolu dişsiz bölgede semptomsuz sert şişlik olduğu farkedildi. İlgili bölgedeki 45 ve 47 no`lu dişlere yapılan vitalometrik muayenede her iki dişin (+) vital olduğu izlendi. Hastadan alınan panoramik filmde, alt çene sağ korpus bölgesinde amorf radyoopak kitle tespit edildi (Resim-1:a). Ayrıca konik ışınlı bilgisayarlı tomografi(KIBT) ile elde edilen kesitlerde hiperdens kitlenin ekspansiyona neden olduğu görüldü (Resim-1:b,c,d). Cerrahi operasyon sonrası yapılan histopatolojik incelemede radyolojik tanı ile uyumlu olarak kompleks odontoma tanısı konmuştur.

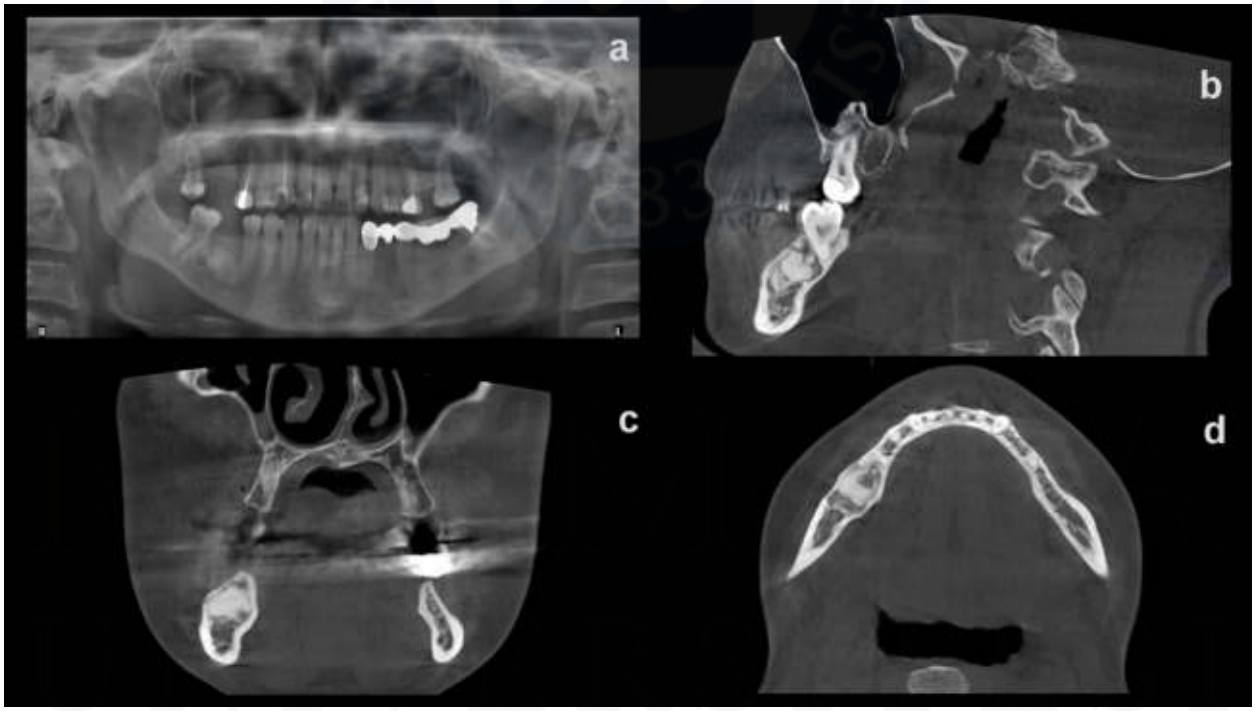

Resim-1. a – OPTG'de 46 no'lu dişsiz bölgede görülen radyoopak kitle. b,c,d – Konik ışınlı bilgisayarlı tomografi kesitlerinde izlenen hiperdens kitleye kompleks odontoma ön tanısı konulmuştur. (Vaka-1)

Vaka 2

28 yaşında kadın hastanın panoramik görüntüsünde, tesadüf bulgusu olarak maksilla sol tüber bölgede gömük 28 no'lu dişle birlikte amorf radyoopak bir kitle saptanmıştır (Resim-2:a). Hastanın ilgili bölgeden her hangi şikayeti olmadığı, ekstra-oral belirti vermediği tespit edilmiştir. İlgili odakların tespiti sonrasında, ileri inceleme amacıyla Konik Işınlı Bilgisayarlı Tomografi (KIBT) ile görüntüler alınmış (Resim-2:b,c,d) ve incelenen kesitlerde ekspansiyona neden olan, hipodens sınırla çevrili hiperdens lezyona kompleks odontoma radyolojik tanısı konmuştur. İnsizyonel biopsiyle opera edilen kitleler histopatolojik olarak incelenmiş, klinik ve radyolojik özelliklerle uyumlu olarak kompleks odontoma kesin tanısı konmuştur. Hastanın takibi devam etmektedir.

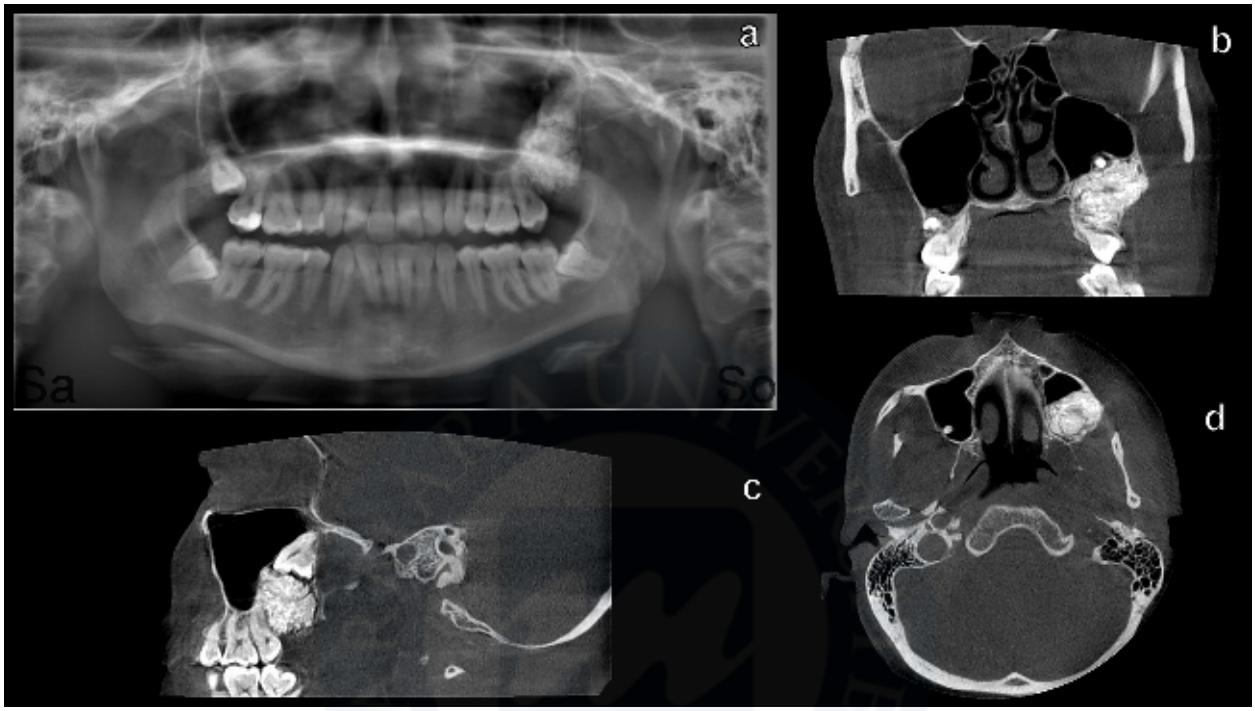

Resim-2. a – Kitlenin panoramik filmdeki görünümü. b,c,d – Kitlenin KIBT kesitlerinde görünümü. (Vaka-2)

Vaka 3

Kronik dental ağrısı nedeniyle başvuran, sistemik herhangi bir problemi bulunmayan 32 yaşındaki kadın hastaya yapılan intra-oral muayenede 32-33 nolu dişler arasında sürmüş diş benzeri bir yapı olduğu farkedilmiş, 32 ve 33 no`-lu dişlerin vital olduğu saptanmıştır. Panoramik görüntüde alt çene 32-33 no`lu dişler bölgesinde radyoopak kitleler tespit edilmiştir (Resim-3:a). KIBT kesitlerinde hipodens sınırla çevreli, diş benzeri hiperdens kitlelere kompaund odontoma ön tanısı konmuştur (Resim-3:c). Cerrahi eksizyon sonrası yapılan histopatolojik incelemede klinik ve radyolojik tanı ile uyumlu olarak kompound odontoma kesin tanısı konmuştur.

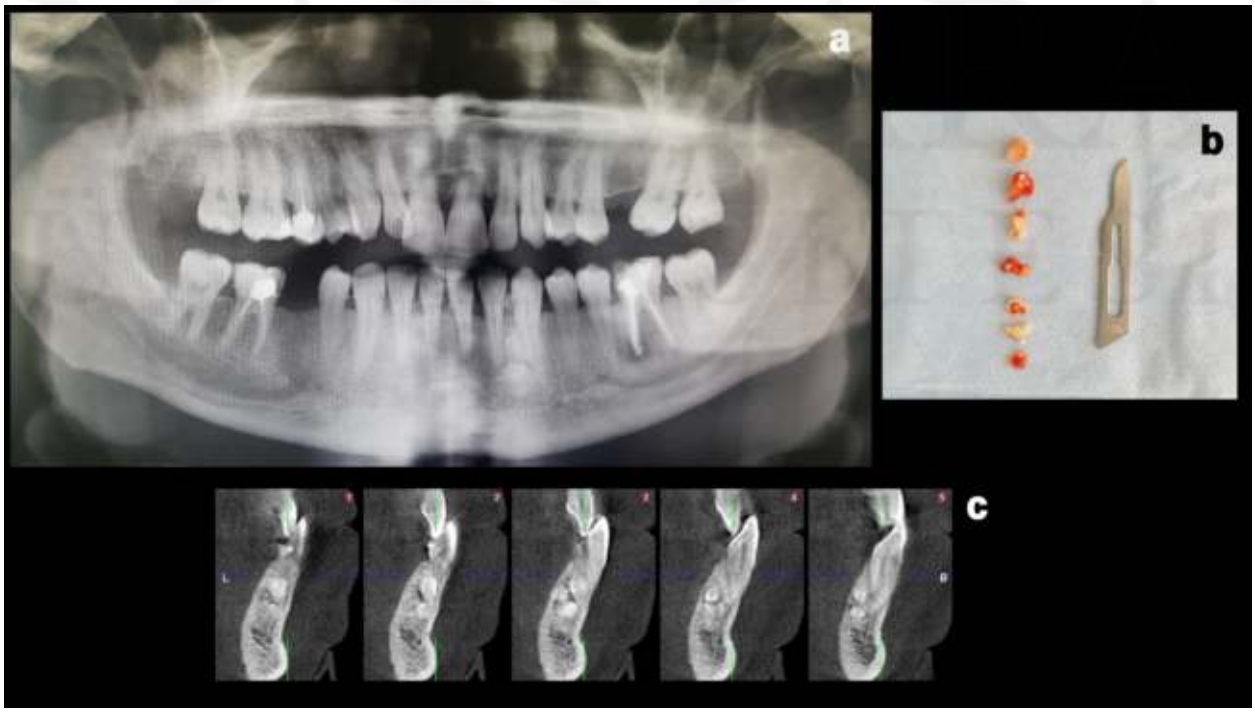

Resim-3. a – Kitlelerin panoramik filmde görünümü. b – Histopatolojiye gönder-ilen kitleler. c – Kitlelerin KIBT çapraz kesitlerde görünümleri. (Vaka-3)

Vaka 4

Dental tedavilerinin yapılması için başvuran, anamnezinde hipertansiyon ve tip 2 Diabetes Mellitus olan 62 yaşında kadın hastadan alınan panoramik filmde, 22-23 no`lu dişlerin apikalinde radyopak kitleler tesadüf bulgusu olarak saptanmıştır (Resim-4:a). KIBT görüntülerinde diş benzeri hiperdens kitlelerin hafif ekspansiyona, bukkal ve palatinal kemik korteksinde desrüksiyona neden olduğu izlenmiştir (Resim-4:c,d,e). Lokal anestezi altında enükle edilen kitleler (Resim-4:b), histopatolojik incelemeye gönderilmiş ve radyolojik tanı ile uyumlu olarak kompound odontoma kesin tanısı konmuştur.

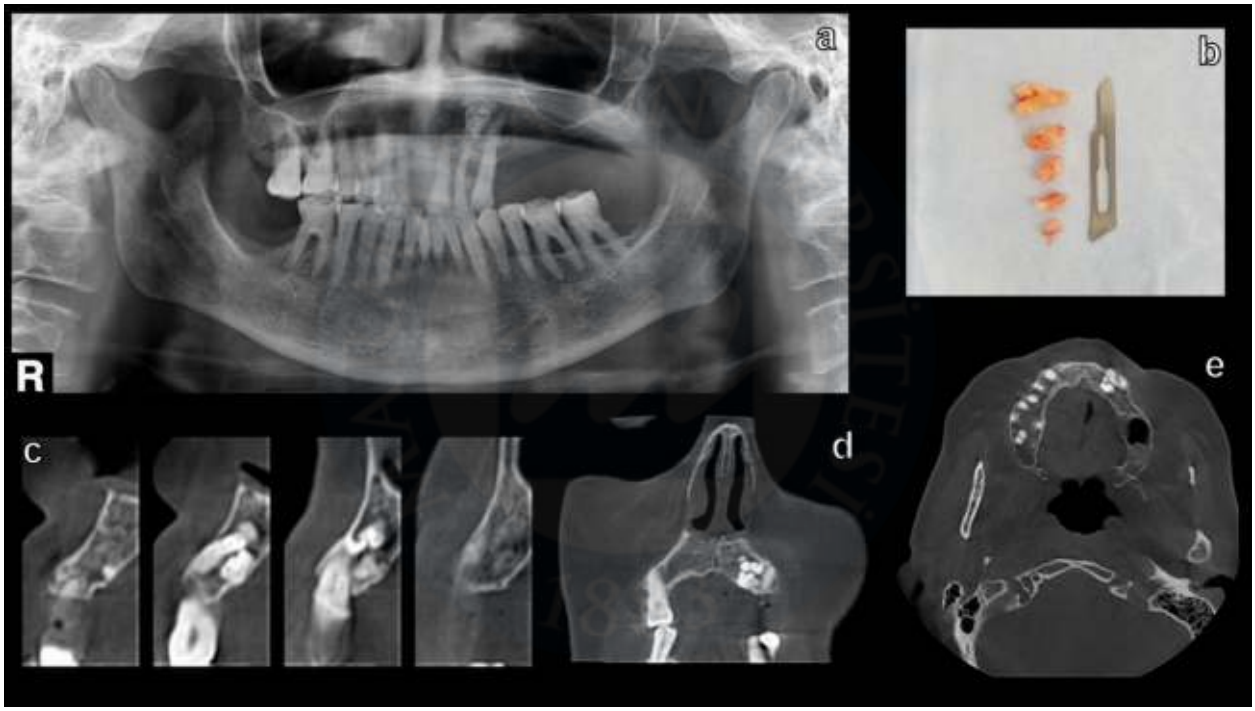

Resim-4. a – Kitlelerin panoramik filmde görünümü. b – Histopatolojiye gönderilen kitleler. c,d,e – Kitlelerin KIBT kesitlerinde görünümleri. (Vaka-4)

Vaka 5

Dental ağrı nedeniyle başvuran 34 yaşında erkek hastanın intra-oral muayenesinde 23 no`lu dişin dental arkta bulunmadığı, 63 no`lu süt dişinin ise persiste olduğu görülmüştür. Panoramik filmde filmde, 22-24 no`lu bölgede 23 nolu dişin gömülü kalmasına neden olan radyopak kitleler izlenmştir (Resim-5:a). Üç boyutlu incelemek amacıyla alınan KIBT kesitlerinde (Resim-5;b,c,d) 23 no`lu dişin distoanguler yönde gömük olduğu, diş benzeri hiperdens kitlelerin bukkal kemik korteksinde desrüksiyona neden olduğu izlenmiştir. Cerrahi eksizyonla birlikte kitle çıkartılmış ve yapılan histopatolojik incelemede radyolojik tanı ile uyumlu olarak kompound odontoma kesin tanısı konmuştur.

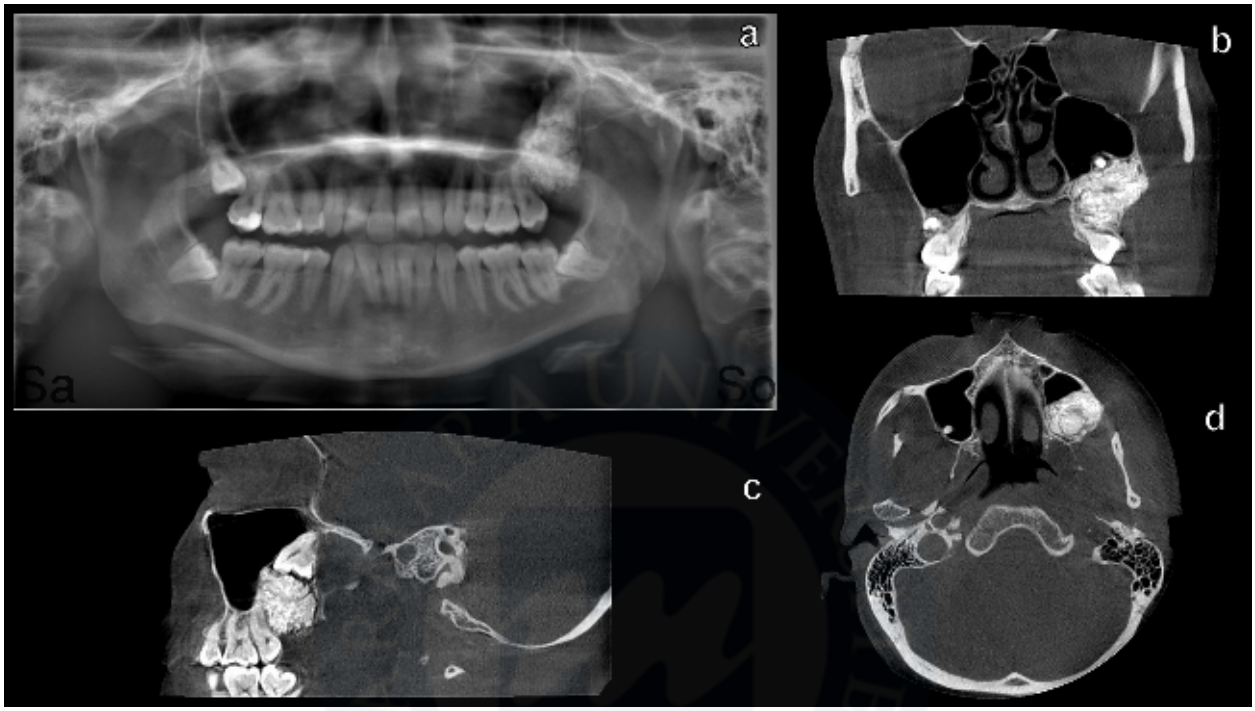

Resim-5. a – Kitlelerin panoramik filmde görünümü. b,c,d – Kitlelerin KIBT kesitlerinde görünümü. (Vaka-5)

Tartışma

Odontomalar tüm odontojenik fasiyal tümörler içerinde % 22'lik görülme oranına sahiptir[6]. Özellikle büyümesinin yavaş ve sınırlı olması ve tamamen farklılaşmış diş dokusu nedeniyle, bu lezyonlar gerçek bir tümör değil, hamartom olarak kabul edilir[7].

Sınırları belirgin bir lezyonun içinde radyopak yapıların diş benzeri görünümü, kompound odontomanın erken tanısını kolaylaştırır. Kompleks odontomalar, sürmemiş molar dişleri etkileme eğilimleriyle ve daha radyopak yapılarıyla ossifiye fibromlardan ayrılır. Odontomalar, ossifiye fibromalara göre daha genç bireylerde de gelişebilir. Periapikal semental displazi kompleks odontomalara benzeyebilir, ancak genellikle çok sayıdadır ve dişlerin periapikal bölgesinde yerleşirler. Bununla birlikte, osseöz displastik lezyon tekse ve çenelerin dişsiz bir gölgesinde yerleşmişse, ayırıcı tanı zorlaşabilir. Osseöz dizplazinin periferi genellikle daha geniş, düzensiz bir sklerotik sınıra sahipken, odontomaların belirgin bir kortikal sınırı bulunur ve genellikle odontomalarda yumuşak doku kapsülü osseöz displaziye göre daha üniform ve daha belirgindir. İdiopatik osteosklerozlar radyoopak olmalarına karşın, odontomalarda görülen yumuşak doku kapsülüne sahip değildir[7].

Bu vaka serisinde ikisi mandibulada üçü maksillada toplam beş adet odontoma (iki kompleks, üç kompaund) vakası sunulmaktadır. Kompleks tip odontomalar literatür ile uyumlu olarak çenelerin posterior bölgelerinde, kompaund tip odontoma vakaları ise anterior bölgede görülmüştür.

Klinik olarak asemptomatik olan ve genellikle rutin radyolojik muayene sırasında fark edilen odontomalar, nadiren de olsa şişlik ya da ağrı oluşturmaları, daimi dişlerin erupsiyonunu engellemeleri veya oral kavite içerisine sürmeleri durumunda hasta tarafından fark edilebilirler[8]. Bu vaka serisinde herhangi şikayeti olmayan hastalarda sadece bir kompound odontoma vakasında oral kaviteye sürme durumu tespit edilmiştir.

Odontomalar ile birlikte görülen patolojiler içinde ilk sıraya gömülü dişler, persiste süt dişleri ve dislokasyonlar almaktadır. Vakaların % 63`e varan oranda gömülü daimi dişle birlikte olduğu bildirilmiştir[9]. Bu vaka serisinde beş vakanın ikisinde (bir kompleks, bir kompound) odontoma ile birlikte gömülü diş izlenmiştir.

Odontomaların tedavi seçenekleri olarak enükleasyon ve küretaj gösterilmektedir[10]. Komşu kemik dokusuna invaze olmadıkları için kemik kavitesinden enükleasyonları genellikle tercih edilmektedir[11]. Büyük hacimli kompaund veya kompleks odontoma vakalarında intraoperatif radyografi alınması kemik içersinde küçük parçaların kalıp kalmadığı-

na emin olmak adına faydalıdır[12].

Cerrahi işlem sırasında komşu dişlere ve çocuklarda daimi diş germlerine zarar verilmemesi oldukça önemlidir. İşlem sonrasında opere edilen bölgede daimi dentisyonun değerlendirilmesi için de takip önemlidir. Makalede sunulan olguların dördü enükleasyon ile tedavi edilmiş olup, sadece bir vakada insizyonel biyopsi sonrası takibe bırakılmıştır.

Odontomalar genellikle çocuklarda ve genç erişkinlerde, diş sürmelerinde gecikme ve ya anormal şişliklere neden olurlar. Böyle durumlarda radyografik inceleme önemlidir. Odontomaların tanısı radyolojik olarak kolaylıkla konulabilmesine rağmen yine de lezyonun kesin tanısı için histopatolojik değerlendirmeye gereksinim vardır.

Kaynaklar

[1] Regezi JA, Sciubba J: Oral Pathology. Philadelphia, WB Saunders Company, 1993, s.390.

[2] Marx RE, Stern D. Oral and maxillofacial pathology. Quintessence Publishing Co, Florida 2002 p:678-9.

[3] Kramer IR, Pindborg JJ, Shear M. Histological typing of odontogenic tumour. WHO Internaional Classification of Tumours. 2nd ed Berlin Springer 1992;p:16-21.

[4] Günhan Ö. Oral ve maksillofasiyal patoloji. Atlas kitapçılık, Ankara 1. Baskı 2001;p:51-2.

[5] Ownes BM, Schuman NJ, Pliske TA ve Culley WL: Compuond compouse odontoma associated with an impacted cuspid. J Clin Pediatr Dent 1995; 19: 293-295.

[6] Amado CS, Gargallo AJ, Berini AL, Gay EC. Review of 61 cases of odontoma. Presentation of an erupted complex odontoma. Medicina oral: organo oficial de la Sociedad Espanola de Medicina Oral y de la Academia Iberoamericana de Patologia y Medicina Bucal 2002;8:366-73.

[7] White SC, Pharoah MJ. Benign Tumors of the Jaws. Oral Radiology: Principles and Interpretation. 6th ed. St Louis; Mosby Inc: 2009; 378-80.

[8] Serra Serra G, Berini Aytés L, Gay Escoda C. Erupted odontomas: a report of three cases and review of the literature. Medicina Oral, Patología Oral y Cirugia Bucal 2009;14:299-303.

[9] Yamalık MK, Alparslan G, Özgür T ve Alasya D: Odontomalar. Hacettepe Diş Hek Fak Derg 1988;12:117-120.

[10] Toledo OA, Bormann EP, Bezerra ACB. Odontomas-Reports of 3 cases. Braz Dent J 1992;3:59-66.

[11] Küçükkolbaşı H, Kızıloğlu D. Kompleks odontoma: Olgu sunumu. SÜ Dişhek Fak Derg 2007;16:44-6.

[12] Liu JF. Characteristics supernumerary teeth: A survey of 112 cases. ASDC J Dent Child 1995;62:262-5.

MARMARA ÜNİVERSİTESİ YAYINEVİ

Diş Hekimliği Fakültesi

The Evaluation of Indications and Images of CBCTs in A Group of Pediatric Patients

Konik Işınlı Bilgisayarlı Tomografi Endikasyon ve Görüntülerinin Bir Grup Çocuk Hastada Değerlendirilmesi

BOZKURT A[1], YALÇINKAYA Ş[2],AKYÜZ S[1]

[1]Marmara Üniversitesi Diş Hekimliği Fakültesi Pedodonti Anabilim Dalı

[2]Marmara Üniversitesi Diş Hekimliği Fakültesi Ağız Diş ve Çene Radyolojisi Anabilim Dalı

Abstract

Background and Aim: An European evidence-based Cone Beam Computed Tomography(CBCT) guideline named as SEDENTEXCT Project* documented the use of dental CBCT in different fields of dentistry. In terms of referral and indication criteria, few case reports, studies and reviews have been published to highlight the potential value of CBCT in paediatric dentistry. However the data about it's application in particular pediatric populations is still limited. Appropriate use of CBCT is highly important because of greater radiation risks in this age group. Therefore, the aim of this study was to evaluate the indications ,and for CBCT referral and their findings retrospectively.
Materials and Methods: CBCT images of patients(i.e.≤17 years) which solely referred from the Department of Pediatric Dentistry were searched into the Archive of Department of Dentomaxillofacial Radiology. 190 images obtained between 2015 and 2018 were examined according to their indications and findings. The patients were divided into three age groups as 4 to 6, 7 to 12 and 13 to 17, based on primary, mixed and permanent dentition respectively. Statistical examination was performed by StataSe (15,StataCorpLLC,USA)
Results: The CBCTs of patients younger than 8 years showed motion artifacts (6.8%). The mostly observed indications were mesiodens/supernumerary teeth (35.2%) and cysts and other pathologies (22.6%). Regarding the mesiodense a statistically significant difference was seen between girls and boys (p=0.002). Other CBCT indications were impacted teeth(20.5%), trauma(8.9%) and cleft lip/palate(1%). When the three age groups were analyzed, only other dental anomalies showed statistical significance (p=0.016).
Conclusion: The most common indications for CBCT were mesiodens. Trauma was seen in 7 to 12 age group and mostly in boys. The syncronous maxilla and mandibule was the most frequently imaged region and this was not found in accordance with SEDENTEXCT guidelines. Pediatric dentist should consider the most appropriate FOV to avoid unnecessary radiation exposure, especially in younger patients
Keywords: CBCT, pediatric patients, SEDENTEXCT, mesiodens, trauma

Öz

Amaç: Avrupa Birliği Konik Işınlı Bilgisayarlı Tomografi(KIBT) yönergesi SEDENTEXCT diş hekimliğinin farklı alanlarında dental KIBT kullanımını tanımlamıştır. KIBT'ın pedodonti alanında önemini vurgulayan, endikasyon ve kullanım kriterleriyle ilgili az sayıda olgu sunumu, araştırma, ve derleme bulunmakla beraber uygulama alanlarıyla ilgili veriler hala yeterli değildir. Çocuk hastalarda yüksek radyasyon riski nedeniyle KIBT'ın doğru endikasyon ve uygun FOV alanında kullanımı oldukça önemlidir. Bu çalışmada KIBT talebine neden olan endikasyonları ve bulguları retrospektif olarak değerlendirmek amaçlanmıştır.
Gereç ve Yöntem: Çocuk hastaların (≤17 yaş) yalnızca Pedodonti Anabilim Dalı'ndan talep edilmiş KIBT görüntüleri Ağız, Diş ve Çene Radyolojisi Anabilim Dalı arşivinde taranarak değerlendirilmiştir. 2015-2018 yılları arasında çekilmiş 190 adet KIBT görüntüsü endikasyonlarına ve bulgularına göre incelenmiştir. Hastalar sırasıyla süt, karışık ve daimi dişlenme zamanları dikkate alınarak 4-6; 7-12 ve 13-17 yaşları olmak üzere üç ayrı yaş grubuna ayrılarak istatistiksel incelemeler StataSe(15, StataCorpLLC, ABD) istatistik programı tarafından yapılmıştır.

MARMARA ÜNİVERSİTESİ YAYINEVİ
Diş Hekimliği Fakültesi

Bulgular: KIBT görüntüleri incelendiğinde sıklıkla 8 yaşından küçük hastalardan olmak üzere % 6.8 oranında hareket artefaktına rastlanmıştır. En sık görülen endikasyonların meziodens/sürnümerer dişler(35.2%) ve kistik yapılar/diğer lezyonlar(22.6%) olduğu saptanmış olup meziodens/sürnümerer dişler açısından cinsiyete göre istatistiksel olarak anlamlı bir fark saptanmıştır (p = 0.002). Diğer KIBT endikasyonları ise sırasıyla gömük dişler(% 20.5), travma (% 8.9) ve dudak/damak yarığı (% 1) olarak belirlenmiştir. Yaş grupları arasında yapılan değerlendirmelerde yalnızca diğer dental anomaliler (dilaserasyon, geminasyon, germ eksikliği vb.) grubu istatistiksel olarak anlamlı bulunmuştur(p =0.016).
Sonuç: En yaygın KIBT endikasyonunun meziodens olarak belirlendiği bu araştırmada Çocuk Diş Hekimliği açısından en önemli endikasyonlardan biri olan travmanın daha çok 7-12 yaş grubunda ve erkek çocuklarında görüldüğü saptanmıştır. KIBT talepleri sıklıkla maksilla ve mandibulanin bir arada görüntülenmesi şeklinde olup bu durumun SEDENTEXCT yönergesine uyumlu olmadığı belirlenmiştir. Çocuk hastaların gereksiz radyasyona maruz kalmasını engellemek için pedodontistlerin en uygun FOV'u seçmeleri gerekmektedir.
Anahtar Kelimeler: KIBT, çocuk hastalar, mesiodens, SEDENTEXCT, travma

Introduction

Cone beam computed tomography (CBCT) has been used as the gold standard in the maxillofacial region, because of the need for high-resolution three-dimensional imaging for a variety of reasons. It is generally requested in orthodontic treatment, orthognathic surgery, dental implant treatment, cyst and tumor cases, bone diseases and other pathological conditions[1]. CBCT is a device designed to achieve high-resolution images with a lower radiation dose against some limitations of conventional computed tomography (CT). It is accepted that the total radiation dose is equal to 1/5 of CT and equal to the dose of full mouth periapical radiographs[2,3]. Children are more susceptible to radiation than adults due to their immature anatomical and biological structures, organ development, and cell growth[4]. Another important problem in children is motion artifacts. There may be a decrease in images quality and may even cause the repetition of the imaging[5]. One major advantage of CBCT is being fast; imaging takes approximately 9-18 seconds. Due to above-mentioned reasons, CBCT is considered as a good alternative, especially for pediatric patients[6].

According to the EAPD's declaration in 2013; cone beam computed tomography is not accepted as a routine practice like other radiographic techniques. CBCT certainly plays an important role in pediatric dental imaging and diagnosis; however, when its use outweighs the potential risks of its benefit, it should be assessed on a patient basis[7].

The most common requests of CBCT in children are endodontic and orthodontic purposes, airway examinations[8], cysts, and other lesions, root resorption and fractures, maxillofacial morphology and impacted teeth[9, 10]. A European evidence-based Cone Beam Computed Tomography(CBCT) guideline named the SEDENTEXCT Project* determined the mean and effective dose value for pediatric patients after 10 years of studies with anthropomorphic phantoms[11]. SEDENTEXCT recommends the most appropriate FOV selection and "small patient size" settings for CBCT use in pediatric patients[12]. However, the data about its application in particular pediatric populations is still limited. For these reasons, it is important to decide the indications that require the use of CBCT in pediatric patients. Therefore the aim of this study was to evaluate the indications and for CBCT referral and their findings retrospectively.

Materials and Methods

CBCT images were obtained from the archive of Dentomaxillofacial Radiology Department of Marmara University Faculty of Dentistry.

CBCT images of 190 pediatric patients younger than 17 years solely referred from the Department of Pediatric Dentistry were evaluated. 190 images obtained between 2015 and 2018 were examined according to their indications and findings. The patients were divided into three age groups as 4 to 6, 7 to 12 and 13 to 17, based on primary, mixed and permanent dentition respectively.

CBCT images of all patients were generated by Planmeca Promax 3D Mid (Planmeca Oy, Helsinki, Finland, 2012). The parameters reported by the manufacturer are 90 kV, 10 mA and 36 seconds. During imaging, individuals were positioned with their head perpendicular to the ground in the sagittal and vertical planes, and the orbitomeatal planes parallel to the ground. Stabilization was achieved by adjusting the headband and chin support for each patient to prevent artifact formation due to patient movement. In all irradiations, the device performed only one 360-degree rotation around the patient's head. The isotropic voxel size of the images is 0.2mm cubic and the cross-sectional thickness is 0.20 mm. The maxillary and mandibular images taken in the 16 x 16 cm FOV area were combined with the integration module of the Planmeca Romexis 2.92 computer program.

Statististical examination was performed by StataSe (15,StataCorpLLC,USA). Descriptive statistical analysis and chi-square test were used to compare the incidence of indications between genders. P <0.05 was considered statistically significant.

Results

The indications that were observed were trauma, impacted teeth, cysts, and other lesions, clefts, other dental anomalies, mesiodenses, and other supernumerary teeth, and no pathological findings were discovered. The mostly observed indications were mesiodens/supernumerary teeth (35.2%) and cysts and other pathologies (22.6%).

The least common indications were cleft lip and palate(1.05%) and other dental anomalies (5.26%). However, no pathological findings were found in 12 out of 190 patients.

The most common indications were mesiodens / supernumerary teeth (35.2%) and cystic structures / other lesions (22.6%), and there was a statistically significant difference in terms of gender for the same two indication groups (p = 0.002).

The patients were divided into three age groups as 4 to 6, 7 to 12 and 13 to 17, based on primary, mixed and permanent dentition respectively. When the three age groups were analyzed, only other dental anomalies showed statistical significance (p=0.016). The most commonly observed dental anomaly was anterior teeth dilaserations.

Motion artifact is one of the major problems in pediatric patients.The CBCTs of patients younger than 8 years showed motion artifacts (6.8%).

Discussion

This research was performed on CBCT images requested by the Department of Paediatric Dentistry, Faculty of Dentistry, Marmara University.

The findings of this study were different from the results of the CBCT study performed in three different English hospitals in Hidalgo-Rivas et al., relatively few indications of TMJ were found in this study. In contrast, no indications for TMJ disorders were placed in this study [13].

Nervina JM et al. stated that CBCT was essential for evaluating the airway. Although, this evaluation was found to be rare in this study and previous studies[14].

Dobbyn et al. stated the orthodontics was the second largest area for requesting CBCT imaging this was followed by orthognathic reasons and clefts. While in this study, the second largest area was found to be was cysts and other lesions followed by impacted teeth and trauma. Also, while CBCT imaging for clefts was a popular request in this study, this case was the least requested reason for this study[15].

Kapila S et al. found that the most common CBCT indication was implant planning. In our study, no indication for implant planning was found. Implant treatment is not preferred in patients younger than 18 years of age due to incomplete dentofacial bone development[16].

In another study examining the use of CBCT in children and young adults, the most frequent indication was the localization of teeth, followed by the presence of root resorption, and less common indications were cleft palate, TMJ disorders and dental trauma[13].

The findings of this study results showed similarity to those found in the study conducted by İsman et al. Likewise, in both studies the most frequent indication was dentofacial anomalies. Not only was the second largest area impacted teeth in this study; but also this was found to be one of the largest areas in our study. Similarly, in this study, there were three different age groups like our study(deciduous, mixed, and permanent dentition)[17].

In contrast, in there study the statistically significant group according to age was trauma, while in our study this was dental anomalies.

SEDENTEXCT states that CBCT has no place in caries indication. No image was requested for caries indication.

Conclusion

The most common indications for CBCT were mesiodenses. Trauma was seen in the age group of 7 – 12 age and mostly in males.

The synchronous imaging of the maxilla and mandible was the most frequently imaged region and this was not found in accordance with SEDENTEXCT guidelines.

A pediatric dentist should consider the most appropriate FOV to avoid unnecessary radiation exposure, especially in younger patients

REFERENCES

[1] Dula K, Benic GI, Bornstein M et al. SADMFR guidelines for the use of cone-beam computed tomography/ digital volume tomography. Swiss Dent J 2015; 125: 945–953.

[2] Baba, R., et al., Comparison of flat-panel detector and image-intensifier detector for cone-beam CT. Comput Med Imaging Graph, 2002. 26(3): p. 153-8.

[3] Mah, J. and D. Hatcher, Current status and future needs in craniofacial imaging. Orthod Craniofac Res, 2003. 6(Suppl 1): p. 10-6; discussion 179-82.

[4] Scarfe WC. Radiation risk in low-dose maxillofacial radiography. Oral Surg Oral Med Oral Pathol Oral Radiol 2012; 114: 277–280.

[5] Scarfe WC, Farman AG, Sukovic P. Clinical applications of cone-beam computed tomography in dental practice. J Can Dent Assoc 2006; 72: 75–80.

[6] Stutzki M, Jahns E, Mandapathil MM, et al. Indications of cone beam CT in head and neck imaging. Acta Otolaryngol 2015:1-7.

[7] European Academy of Paediatric Dentistry guideline February 2016, Volume 17, Issue 1, pp 1–2

[8] Osorio F, Perilla M, Doyle DJ, Palomo JM. Cone beam computed tomography: an innovative tool for airway as

[9] Dagassan-Berndt DC, Zitzmann NU, Lambrecht JT, Weiger R, Walter C. Is the Schneiderian membrane thickness affected by periodontal disease? A cone beam computed tomography-based extended case series. J Int Acad Periodontol 2013; 15: 75–82.

[10] Kumar V, Ludlow J, Soares Cevidanes LH, Mol A. In vivo comparison of conventional and cone beam CT synthesized cephalograms. Angle Orthod 2008; 78: 873–879.

[11] Theodorakou C, Walker A, Horner K et al. Estimation of paediatric organ and effective doses from dental cone beam CT using anthropomorphic phantoms. Br J Radiol 2012; 85: 153–160

[12] Estimation of paediatric organ and effective doses from dental cone beam CT using anthropomorphic phantoms Theodorakou C, Walker A, Horner K, Pauwels R, Bogaerts R, Jacobs R and The Sedentexct Project Consortium

[13] Hidalgo-Rivas JA, Theodorakou C, Carmichael F, Murray B, Payne M, Horner K.Int J Paediatr Dent. 2014 Sep;24(5):336-48. Use of cone beam CT in children and young people in three United Kingdom dental hospitals.

[14] Nervina JM Cone beam computed tomography use in orthodontics. Aust Dent J. 2012 Mar;57 Suppl 1:95-102. doi: 10.1111/j.1834-7819.2011.01662.x.

[15] Dobbyn LM, Morrison JF, Brocklebank LM, Chung LL. A survey of the first 6 years of experience with cone beam CT scanning in a teaching hospital orthodontic department J Orthod. 2013 Mar;40(1):14-21. doi: 10.1179/146.531.3312Y.000.000.0041

[16] Kapila S, Conley RS, Harrell WE Jr. The current status of cone beam computed tomography imaging in orthodontics. Dentomaxillofac Radiol 2011; 40: 24–34.

[17] İşmail Ö, Yılmaz HH, Aktan AM, Yilmaz B. Indications for cone beam computed tomography in children and young patients in a Turkish subpopulation. Int J Paediatr Dent. 2017 May;27(3):183-190. doi: 10.1111/ipd.12250. Epub 2016 Jul 25.

Table 1: The distribution of indications according to gender

Indication	Male	%	Female	%	Total	%
trauma	12	71%	5	29%	17	9%
impacted teeth	23	59%	16	41%	39	21%
Cysts and other lesions	19	44%	24	56%	43	23%
Cleft lip and palate	2	100%	0	0%	2	1%
other dental anomalies	7	70%	3	30%	10	5%
mesiodens and other supernumerary teeth	53	79%	14	21%	67	35%
no pathology	6	50%	6	50%	12	6%
Total	122	64%	68	36%	190	100%

Table 2 : Assessment of indications by gender square test

indication	Male	Female	Total	P
trauma	12	5	17	0,565
impacted teeth	23	16	39	0,444
Cysts and other lesions	19	24	43	0,002
Cleft lip and palate	2	0	2	0,288
other dental anomalies	7	3	10	0,695
mesiodens and other supernumerary teeth	53	14	67	0,002
no pathology	6	6	12	0,298
Total	122	68	190	0,009

Table 3: The distribution of indications according to age

indication	4-6 age	7-12 age	13-17 age	Total	P
trauma	1	11	5	17	0,598
impacted teeth	1	29	9	39	0,896
Cysts and other lesions	2	29	12	43	0,457
Cleft lip and palate	0	2	0	2	0,711
other dental anomalies	2	7	1	10	0,016
mesiodens and other supernumerary teeth	1	56	10	67	0,102
no pathology	0	8	4	12	0,496
Total	7	142	41	190	0,234

MARMARA ÜNİVERSİTESİ YAYINEVİ

Diş Hekimliği Fakültesi

Maksiller Defekt Vakasının Kuron-içi Resilient Hassas Bağlantı ile Protetik Rehabilitasyonu

Prosthetic Rehabilitation of Maxillary Defect Patient with Intracoronal Resillient Precision Attachment

Arş.Gör.Dt.Emre TEZULAŞ, Prof.Dr.Şebnem Begüm TÜRKER, Doç.Dr.Coşkun Yıldız, Doç.Dr.Rifat GÖZNELİ, Prof.Dr.Yasemin Özkan

Marmara Üniversitesi, Diş Hekimliği Fakültesi, Protetik Diş Tedavisi Anabilim Dalı

Öz

Amaç: Çene yüz defektleri konjenital, travma, tümör veya enfeksiyonlara bağlı olarak oluşabilir. Benign veya malign tümörlerin rezeksiyonlarından sonra normal stomatognatik sistemin hem yapı hem de işlevinin bütünlüğü bozulduğundan genellikle ilgili bölgede estetiği ve fonksiyonu sağlamak için protetik rehabilitasyona ihtiyaç duyulmaktadır. Bu vaka raporunda, maksillada sağ tarafta parsiyel maksillektomi yapılmış 45 yaşındaki erkek hastanın kuron içi resillient hassas bağlantı ile protetik rehabilitasyonu anlatılmıştır.
Gereç Yöntem: Hastamız eski obtüratör protezinin retansiyon ve stabilite kaybı şikayetiyle Marmara Üniversitesi Diş Hekimliği Fakültesi Protetik Diş Tedavisi Anabilim Dalı'na başvurmuştur. Yapılan ekstra-oral muayenesinde yüzdeki defektin plastik cerrahi işlemleriyle rehabilite edildiği gözlenmiştir. Intra-oral muayenesinde ise sağ maksillada Aramany Sınıf II defekt ile birlikte apekslerinde lezyonlar bulunan 12,11,21,22 numaralı dişler ve sağlam olarak görülen 23, 24, 25, 26, 27 numaralı dişlerin mevcut olduğu ve bu dişlere kroşelerle tutunan eski bir obtüratör protezi kullanmakta olduğu gözlenmiştir. Hastanın estetik ve fonksiyonel beklentilerinin karşılanması amacıyla 12, 11, 21, 22 numaralı dişlerin çekimini takiben eski protezin hassas bağlantılı bir obtüratör protez ile değiştirilmesi planlanmıştır. Hastanın planlama aşamasında alınan panoramik röntgen ve teşhis modelleri incelendiğinde 27 numaralı dişin distalinde hassas bağlantı için yeterli mesafe bulunmadığı, ancak 27 numaralı dişte önceden yapılmış başarılı bir kanal tedavisi olduğu için bu bölgede hassas bağlantı ataşman ünitesinin kuron içi olarak üretilmesine ve 24, 25, 26, 27 numaralı dişlere freze ve bu dişlerin aralarına inter-lock bağlantı yerleştirilmesine karar verilmiştir.
Bulgular: Hastanın yapılan takiplerinde defektin başarılı bir şekilde kapatıldığı ve yumuşak dokuların sağlıklı olduğu ve fonksiyonel oklüzyonun sağlandığı gözlenmiştir.
Sonuç: Hastaya uygulanan kuron içi resillient ataşmanlı obtüratör protez sonucunda hastanın estetik ve fonksiyonel beklentileri karşılanmıştır.
Anahtar Kelimeler: Obtüratör, Hassas Bağlantı, Kuron-içi Ataşman

Abstract

Aim: Maxillofacial defects can be caused by trauma, tumor, infections or they might be formed congenitally. After resection of benign and malign tumors, both the function and structure of stomatognathic system are compromised. The aim of this report is to present prosthetic rehabilitation of a 45-year-old male patient who had right partial maxillectomy by using intracoronal resillient precision attachment.
Materials and Method: The patient was referred to University of Marmara, Faculty of Dentistry, Department of Prosthodontics with loss of stability and retention of his old obturator prosthesis. In his extra-oral examination, the defect on his face was rehabilitated by plastic surgery. Intra-oral examination showed an Aramany class II defect in his right maxilla. His remaining teeth in the maxilla were 11, 12, 21, 22 which have periapical lesions and sound teeth were 23, 24, 25, 26, 27 and he was using an old obturator prosthesis with clasps. In order to achieve better esthetic and functional results, an obturator prosthesis with precision attachments was planned after extraction of teeth 11, 12, 21, 22. In the prosthetic planning step, radiological and diagnostic cast examinations showed that there was no space for precison at-

MARMARA ÜNİVERSİTESİ YAYINEVİ
Diş Hekimliği Fakültesi

tachment occluso-gingivally in the distal part of tooth 27. As there was a successful root canal treatment on tooth 27, it was decided to place the precision attachment intra-coronally. Teeth 23-27 were connected with bridgework to increase support. Interlock attachments were also placed in the interdental spaces of premolar and molars.
Results: It was observed that the defect area was successfully closed and the soft tissues were healthy and the functional occlusion was achieved.
Conclusion: The patient was satisfied with the esthetic and functional result of the obturator prosthesis manufactured with intra-coronal resillient precision attachment system.
Keywords: Obturator, Precision Attachment, Intra-coronal Attachment

Giriş

Çene, yüz defektleri konjenital, travma, tümör veya enfeksiyonlara bağlı olarak oluşabilir. Benign veya malign tümörlerin rezeksiyonlarından sonra normal stomatognatik sistemin hem yapı hem de işlevinin bütünlüğü bozulmaktadır.

Maksillada çene yüz defektlerinin protetik olarak sınıflandırması Aramany tarafından yapılmıştır.[1] Aramany sınıflandırmasına göre maksilladaki defektler altı sınıfta değerlendirilmektedir (Resim 1).[1,2] Aramany sınıf I defekt, orta hattan tek tarafa doğru uzanmaktadır. Defektin bulunduğu bölgenin karşı tarfında hastanın dişleri mevcuttur. Bu defekt tipi en çok rastlanılan defekt tipi olup çoğu hasta bu sınıfta yeralmaktadır. Aramany sınıf II defekt ise yine maksillanın tek tarfında yeralmaktadır ancak defektin karşı tarafında ve aynı zamanda defekt ile aynı tarafta ve defekte komşu olarak sağlam dişler mevcuttur. Bu vakalardaki protez dizaynı Kenedy II protez dizaynı gibi yapılmaktadır ve indirekt tutucu koyulabilmesi nedeniyle yerçekimine karşı protezin hareket etmesi engellenebilir. Bu tip bir cerrahi rezeksiyon klasik maksillektomilere göre tercih edilmektedir. Aramany sınıf III defektlerde dentisyon hiç etkilenmemiş olup defekt sadece palatinalde santral olarak yer almaktadır. Bazen defekt yumuşak damağa da uzanabilir. Bu vakalarda dizayn oldukça kolay olup retansiyon, stabilite ve resiprokasyon kolayca planlanmaktadır. Aramany sınıf IV defektlerde defekt orta hattı geçer ve defekt maksillanın her iki tarafında yer almaktadır. Dişler tek taraflı olarak lineer pozisyonda kalmıştır. Bu tür vakalarda tek taraflı desteğe sahip klasik bölümlü protezlere benzer şekilde planlanmaktadır. Aramany sınıf V defektlerde defekt bilateral olup sadece posteriorda yeralmaktadır. Anteriordaki dayanak dişler ağızda mevcuttur. Bu durumda labial stabilizasyon ve kalan dişlerin birbirine splintlenmesi faydalıdır. Aramany sınıf VI defektlerde ise defekt yine biletraldir ancak defekt pozisyonu anteriordadır. Bu çok nadir görülen bir defekt tipi olup sadece travma veya konjenital sebeplerle görülmektedir. Bu durumda çapraz ark stabilizasyonu, destek ve retansiyonun dengeli dağılımı çapraz ark barlarıyla sağlanmaktadır.[1,2]

MARMARA ÜNİVERSİTESİ

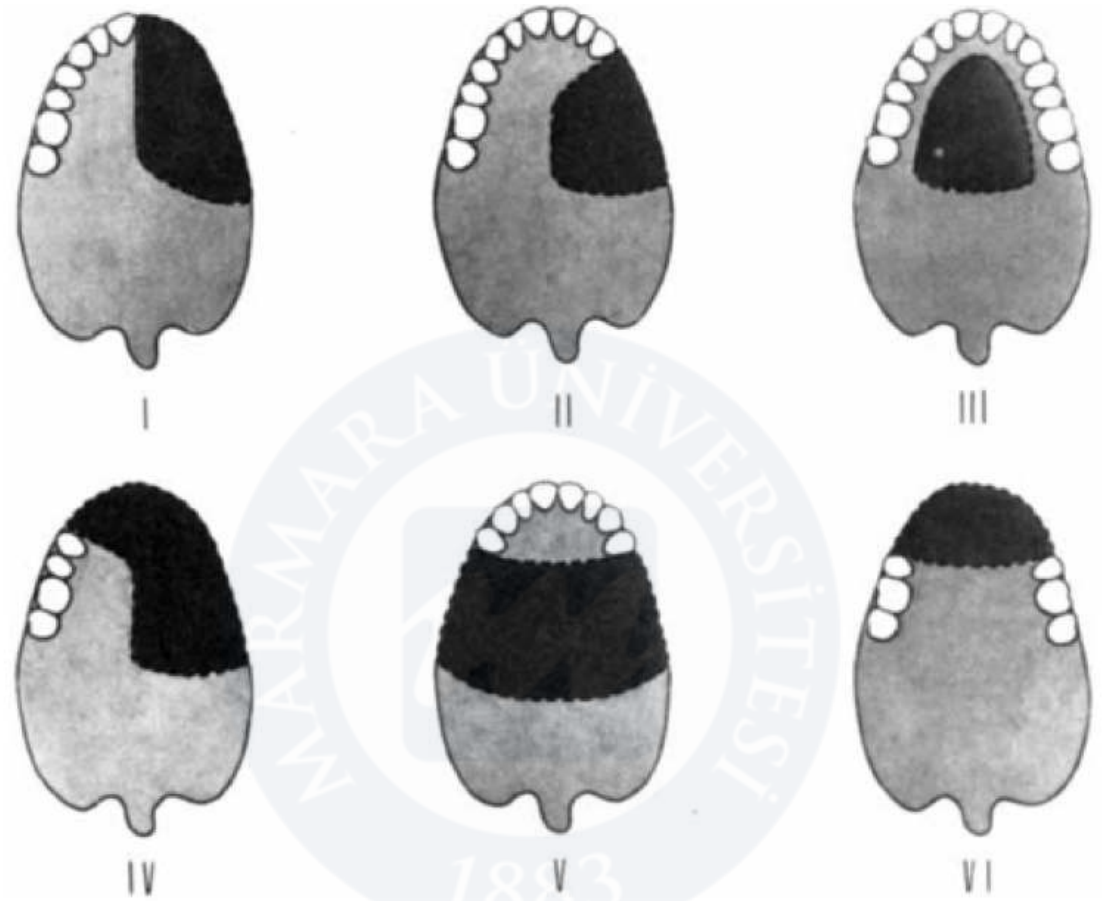

Resim 1. Aramany[1] sınıflandırması

Klasik diş destekli obtüratör protez dizaynı estetik nedenlerle günümüzde modifiye edilebilmektedir. Bunun sebebi hastaların fonksiyon ile birlikte estetik beklentilerinin artmasıdır. Özellikle kroşeler yerine hassas bağlantı ataşmanlarının kullanımı estetiği ve retansiyonu arttıran önemli bir uygulamadır.[3,4]

Bu vaka raporunda, maksillada kondrosarkom nedeniyle sağ tarafta parsiyel maksillektomi yapılmış (Aramany sınıf II) 45 yaşındaki erkek hastanın kuron içi resillient hassas bağlantı ile protetik rehabilitasyonu anlatılmıştır.

Gereç ve Yöntem

Hastamız eski obtüratör protezinin retansiyon ve stabilite kaybı şikayetiyle Marmara Üniversitesi Diş Hekimliği Fakültesi Protetik Diş Tedavisi Anabilim Dalı'na başvurmuştur. Yapılan ekstra-oral muayenesinde yüzdeki defektin plastik cerrahi işlemleriyle rehabilite edildiği gözlenmiştir. Hastanın ilk yapılan intra-oral muayenesinde ise sağ maksillada Aramany Sınıf II defekt ile birlikte apekslerinde lezyonlar bulunan 12,11,21,22 numaralı dişler ve sağlam olarak görülen 23, 24, 25, 26, 27 numaralı dişlerin mevcut olduğu (Resim 2 ve 3) ve bu dişlere kroşelerle tutunan eski bir obtüratör protezi kullanmakta olduğu gözlenmiştir. Hastanın estetik ve fonksiyonel beklentilerinin karşılanması amacıyla eski protezin hassas bağlantılı bir obtüratör protez ile değiştirilmesi planlanmıştır. Hastanın enfekte dişlerinin (12, 11, 21, 22) çekilmesini takiben eski protezine diş ve kroşe ilavesi yapılmıştır ve çekim bölgesinin iyileşmesi beklenmiştir (Resim 4 ve 5). İyileşme tamamlandıktan sonra hastanın yeni protezinin planlama aşamasında alınan panoramik röntgen ve teşhis modelleri incelendiğinde 27 numaralı dişin distalinde hassas bağlantı için yeterli mesafe bulunmadığı, ancak 27 numaralı dişte önceden yapılmış başarılı bir kanal tedavisi olduğu için bu bölgede hassas bağlantı ataşman ünitesinin kuron içi olarak üretilmesine ve 24, 25, 26, 27 numaralı dişlere freze ve bu dişlerin aralarına inter-lock bağlantı yerleştirilmesine karar verildi.

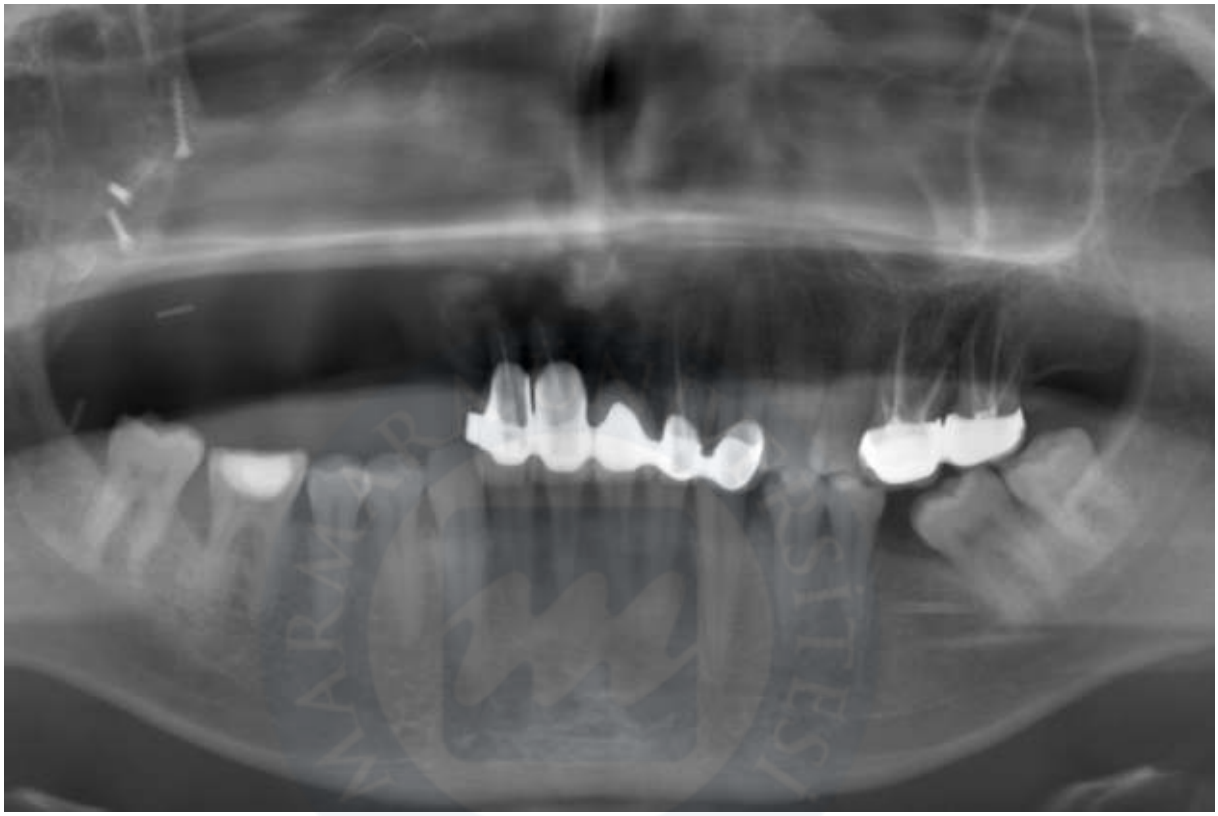

Resim 2. Hastanın başlangıç panoramik röntgen görüntüsü



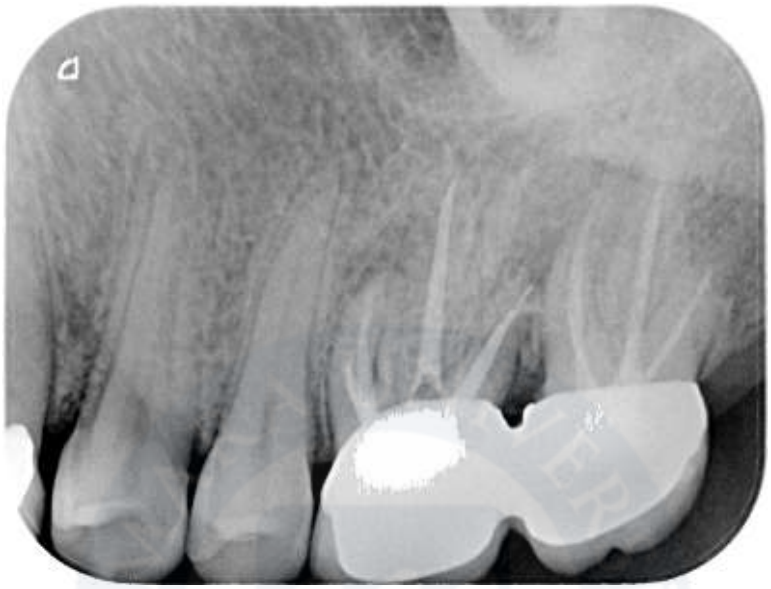

Resim 3. Hastanın başlangıç peri-apikal röntgen görüntüleri



Resim 4. Hastanın extra-oral görüntüleri

MARMARA ÜNİVERSİTESİ YAYINEVİ



Resim 5. Hastanın eski protezinin görüntüsü

Bu planlama doğrultusunda hastanın 23, 24, 26, 27 numaralı dişleri prepare edildi. Özellikle 27 numaralı dişin distalinde kron-içi hassas bağlantıya yer açılacak şekilde özel bir kavite preparasyonu yapıldı ve kron restorasyonları için C-tipi silikon ile ölçü alındı. Daha sonra alt-yapı prova yapıldı (Resim 6). Alt-yapının üzerine porselen işlendi ve porselen prova aşamasında hastaya bireysel kaşık hazırlamak üzere irreversible hidrokolloid ölçü maddesiyle ölçü alındı. Alınan ölçü üzerine hazırlanan bireysel kaşığa önce stenç ölçü maddesi ile kenar şekillendirmesi yapıldı daha sonra A-tipi silikon ile tekrar ölçü alınarak iskelet yapının hazırlanması aşamasına geçildi. İskelet yapının doğru oturduğu görüldükten sonra üzerine diş dizimi yapıldı ve dizilen dişlerle hasta ağzında son bir prova daha yapıldı. Daha sonra protez bitirildi (Resim 7 ve 8). Bitirilen protezde okluzal düzenlemeler yapıldı ve protezin sabit kron restorasyonları cam-iyonomer siman ile simante edildi. Son olarak, hastaya protezi nasıl takıp çıkartacağı ve ağız hijyenini nasıl sağlaması gerektiği konularında bilgi verildi. Hastanın bitmiş protezi resim 9 ve 10'da görülmektedir.

MARMARA ÜNİVERSİTESİ



Resim 6. Diş preparasyonu ve metal provanın görüntüsü



Resim 7. Porselen ve iskelet yapının hazırlanması ve bitmiş protezin görünümü

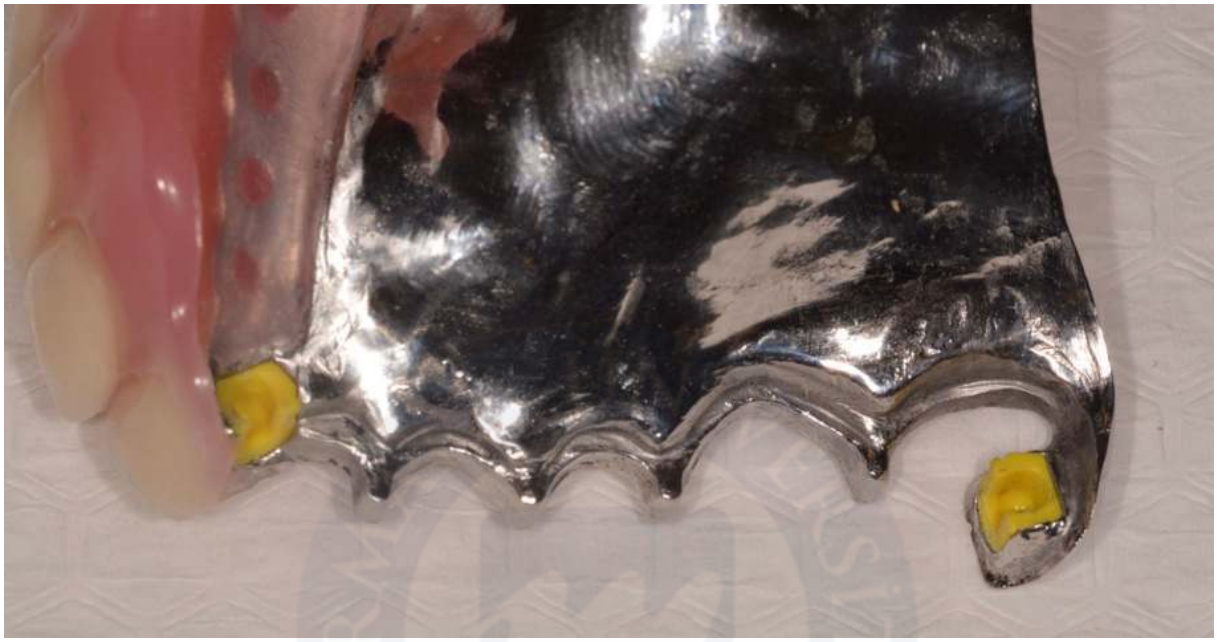





Resim 8. Kron-içi resilient hassas bağlantının görüntüsü



Resim 9. Bitmiş protezin ağız içi görüntüsü



Resim 10. Hastanın extra-oral önceki ve sonraki protezlerinin görüntüsü

Bulgular: Hastanın 6 aylık yapılan takibinde defektin başarılı bir şekilde kapatıldığı ve yumuşak dokuların sağlıklı olduğu ve fonksiyonel oklüzyonun sağlandığı gözlenmiştir.

Sonuç: Hastaya uygulanan kuron içi resillient ataşmanlı obtüratör protez sonucunda hastanın estetik ve fonksiyonel beklentileri karşılanmıştır.

Referanslar

[1] Aramany MA. Basic principles of obturator design for partially edentulous patients. Part I: Classification. J Prosthet Dent. 2001; 86: 559-61.

[2] Aramany MA. Basic principles of obturator design for partially edentulous patients. Part II: Design principles. J Prosthet Dent. 2001; 86: 562-8.

[3] Vikhe DM, Saraf VR, Angadi GS, Bhandari AJ, Vikhe GD. Cast Partial Denture with Cekapreci-Sagix Extra Coronal Attachment and Obturator for Rehabilitation of Patient with Maxillary Defect. J Clin Diagn Res. 2016; 10: ZJ07-9.

[4] Murat S, Gurbuz A, Isayev A, Dokmez B, Cetin U. Enhanced retention of a maxillofacial prosthetic obturator using precision attachments: Two case reports. Eur J Dent. 2012; 6: 212-7.

MARMARA ÜNİVERSİTESİ YAYINEVİ

Diş Hekimliği Fakültesi

Altered Salivary Glutathion S-Transferase Activity in Oral Lichen Planus Disease

Oral Liken Planus Hastalığında Değişen Tükürük Glutatyon S-Transferaz Aktivitesi

Furkan Said İpek[1], Perihan Seda Ateş[2], Ünsal Veli Üstündağ[3], Şebnem Erçalık-Yalçinkaya[4], Ebru Emekli-Alturfan[2]

[1]Faculty of Dentisty, Marmara University, Istanbul, Turkey

[2]Department of Biochemistry, Faculty of Dentistry, Marmara University, Istanbul, Turkey

[3]Department of Biochemistry, Faculty of Medicine, Istanbul Medipol University, Kavacık, Istanbul, Turkey

[4]Department of Dentomaxillofacial Radiology, Faculty of Dentistry, Marmara University, Istanbul, Turkey.

Abstract

Aim: Oral lichen planus(OLP) is a chronic disease and occurs in nearly 0.1-4% of adult population. An important feature of saliva is that it contains many parameters that give foresight about oral health and diseases. The enzymes that catalyze the reaction of glutathione and xenobiotics are called Glutathione S-Transferases, briefly GST. Aim of this study is evaluate salivary GST activity in OLP disease.
Material and Methods: Marmara University Faculty of Dentistry, Ethic Commitee of Clinical Researches approved the study protocol. Unstimulated saliva samples of eight OLP patients(seven female, one male, aged between 55-71 years-old) and 14 healthy conrol subjects were collected for 5 minutes from each patient and they immediately transferred to the laboratory for biochemical analysis. Saliva samples were stored at – 20°C until analysis. Salivary GST activities were evaluated using the method of Habig. The Graph Pad program was used for statistical evaluation of data.
Results: The mean age of the patients were 61.37. Most of the OLP lesions were seen on buccal mucosa bilaterally(75%). Of the OLP patients 87.5% had erosive-ulcerative form of OLP. Significant decrease was found in the salivary GST activities of the OLP patients when compared with the control group ($p<0,05$).
Conclusion: Monitoring GST activity of saliva may serve as an efficient and less intrusive marker for determining stages of disease development in patients with OLP and it may be helpful for screening.

Öz

Amaç: Oral Liken Planus (OLP) kronik bir hastalıktır ve vakaların %0.1-%4'ü yetişkin nüfusta meydana gelir. Tükürüğün önemli bir özelliği, içeriğinde ağız sağlığı ve hastalıklar hakkında öngörü veren parametreler bulundurmasıdır. Glutatyon ve ksenobiyotiklerin reaksiyonunu katalizleyen enzimlere ''Glutatyon S-Transferazlar'', kısaca ''GST'' denmektedir. Bu çalışmanın amacı OLP hastalarında tükürükte GST aktivitesini değerlendirmektir.
Yöntem: Marmara Üniversitesi Diş Hekimliği, Klinik Araştırmalar Etik Kurulu çalışma protokolünü onaylamıştır. Sekiz tane OLP hastasının (55-71 yaş aralığında, yedi kadın, bir erkek) stimüle edilmemiş tükürük örnekleri her hastadan 5 dakika boyunca toplanmış ve örnekler hızlıca biyokimyasal analiz için laboratuvara iletilmiştir. Tükürük örnekleri analizler yapılana değin – 20°C'de saklanmıştır. Tükürük GST aktiviteleri Habig metodu kullanılarak değerlendirilmiştir. Verilerin istatistiksel analizinde ise Graph Pad programı kullanılmıştır.
Bulgular: Hastaların ortalama yaşı 61.37'dir. OLP lezyonlarının çoğu bukkal mukozada bilateral olarak görülmektedir (%75). Hastaların 87.5%'inde eroziv-ülseratif tip OLP görülmüştür. Kontrol grubuyla kıyaslandığında OLP hastalığında tükürük GST aktivitelerinde istatistiksel düzeyde anlamlı bir azalma görülmüştür ($p<0,05$).
Sonuç: Tükürüğün GST aktivitesinin izlenmesi, OLP hastalarında hastalığın gelişme aşamalarını belirlemek için etkili ve daha az girişimsel bir belirteç olarak görev yapabilir ve taramaya yardımcı olabilir.

MARMARA ÜNİVERSİTESİ YAYINEVİ

INTRODUCTION

Lichen planus (LP) is a relatively common chronic inflammatory disease of the skin and mucous membranes (1). This disease was first described in 1869. It is more common in females than males (females / males: 2/1). Individuals in middle age or older are more affected by this disease. In the mouth oral lichen planus (OLP) may occur alone or with skin lesions. Oral lichen planus can be seen in three clinical forms: reticular, erythematous (atrophic) and erosive (ulcerated, bullous) (2,3). This chronic inflammatory disease is most commonly seen in the cheek mucosa, tongue back and, more rarely, in the gum. It is mostly observed bilaterally and symmetrically (4).

The idea that the mouth and saliva are a mirror of physiological or pathological changes in the organism has long been known and is still valid (5). Due to its rich content, saliva can be used in the diagnosis of diseases or following the body's response to the applied treatment. Diagnoses are needed by means of biomarkers of saliva to detect physiological and pathological changes in the body. Biomarkers in saliva play an important role in the detection of diseases in the mouth as well as systemic diseases. Saliva also contains antioxidants that play an important role as a defense system (6). The imbalance between free radicals and antioxidants plays an important role in the development of oral pathology.

Glutathione is a tripeptide consisting of glutamic acid, cysteine and glycine and is an antioxidant and reducing agent. The enzymes that catalyze the reaction of glutathione and xenobiotics are called Glutathione S-Transferases (GST). GST enzyme systems are one of the Phase II metabolism enzymes that play an important role in the detoxification and biotransformation of many different xenobiotics and endogenous compounds. Role of GST in xenobiotic metabolism is to conjugate reactive species formed by phase I enzymes with glutathione and ultimately prevent cell damage (7). Aim of this study was to evaluate salivary GST activity in patients with Oral Lichen Planus.

MATERIAL AND METHODS

Marmara University Faculty of Dentistry, Ethic Commitee of Clinical Researches approved the study protocol (No: 2018/244, 29/11/18). Unstimulated saliva samples of eight OLP patients (seven female, one male, aged between 55-71 years-old) and 14 healthy conrol subjects were collected for 5 minutes from each patient and they immediately transferred to the laboratory for biochemical analysis. Saliva samples were stored at – 20°C until analysis. Salivary protein levels were evaluated by the method of Lowry (8) and GST activities were evaluated using the method of Habig (9). The Graph Pad program was used for statistical evaluation of data.

RESULTS

The mean age of the patients were 61.37. Most of the OLP lesions were seen on buccal mucosa bilaterally (75%). Of the OLP patients 87.5% had erosive-ulcerative form of OLP. When the GST activities were compared significantly decreased activity was observed in the OLP group when compared with the Control group. The results are given in Table 1 and Figure 1.

Table 1: GST activities of the Control and the OLP groups.

	Control Group n=14	OLP Group n=8
GST U/µg P	1,02±0,15	0,44±0,09*

**p<0,05 Significantly different from the Control Group*

MARMARA ÜNİVERSİTESİ YAYINEVİ

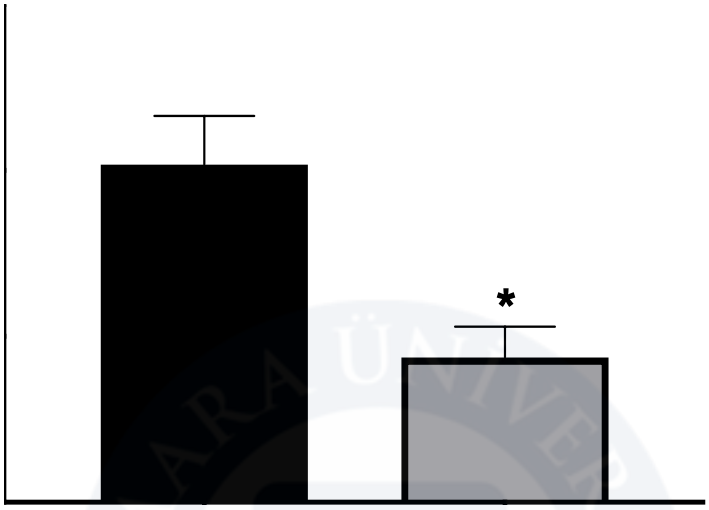

Figure 1: GST activities of the Control and the OLP groups.

**p<0,05 Significantly different from the Control Group*

DISCUSSION

GSTs are very common in human and plants and have been identified in many different speices including fly, snail, sharks and even some bacteria. They are located in the soluble fraction of cell components with the highest activity in the liver and the lowest activity in the testes and female reproductive organs (7).

GST enzymes protect cells against cytotoxic and carcinogenic effects of free radicals. Glutathione is an endogenous antioxidant tripeptide found in all mammalian tissues. GST conjugates the resulting cytotoxic molecules with glutathione to detoxify them. In recent years, in addition to their known functions, GSTs have been suggested reflect early damage of various tissues and therefore they have been suggested as sensitive and reliable indicators of various diseases (10).

It has been shown in several studies that the balance between oxidant-antioxidant system in OLP is impaired towards increased oxidant damage. Darczuk et al. (10) reported that oxidative stress markers in saliva increased and glutathione levels decreased in OLP patients compared to healthy controls. In the present study, GST activity was significantly decreased in the OLP group when compared with the healthy group.

Since GST enzymes uses glutathione in conjugation reactions, we think that the decrease in GST enzyme activity may be due to the decrease in glutathione, an antioxidant in OLP group.

Further studies are needed in larger patients and control groups to elucidate the mechanism of GST in OLP disease. Since saliva is considered as a mirror of the body, evaluating GST acitivity in saliva may help to monitor the oral health of OLP patients.

REFERENCES

[1] Sonis TS, Faizo CR, Fang L. Oral Medicine. 2nd ed. Philadelphia: WB Saunders Co, 1995: 364-365.

[2] Fang M, Zhang W, Chen Y, He Z. Malignant transformation of oral lichen planus: a retrospective study of 23 cases. Quint Int 2009; 40: 235-242.

[3] Cawson RA, Odell EW, Porter S. Disease of the oral mucosa: Non-infective stomatitis. In: Cawson RA, Odell EW, Porter S (eds). Cawson's Essentials of Oral Pathology and Oral Medicine. 7th ed. London: Churchill Livingstone, 2002: 197-199.

[4] Gedik R, Arıcı S, Hah Marufi. Lichen planus: Case report. J Cumhuriyet University Dental Faculty 2000; 3: 44-46.

[5] Streckfus CF, Bigler LR. Saliva as a diagnostic fluid. Oral Dis 2002;8(2):69-76.

[6] Lee JM, Garon E, Wong DT. Salivary diagnostics. Orthod Craniofac Res 2009;12(3): 206-11.

[7] Bonola-Gallardo I, Irigoyen-Camacho ME, Vera-Robles L, Campero A, Gómez-Quiroz L. Enzymatic Activity of Glutathione S-Transferase and Dental Fluorosis Among Children Receiving Two Different Levels of Naturally Fluoridated Water. Biol Trace Elem Res. 2017; 176(1):40-47.

[8] Lowry OH, Rosebrough NJ, Farr AL, Randall RJ. Protein measurement with the Folin phenol reagent. J Biol Chem 1951; 193:265-275.

[9] Hayes JD, McLellan LI. Glutathione and glutathione-dependent enzymes represent a co-ordinately regulated defence against oxidative stress. Free Radic. Res. 1999; 31(4): 273–300.

[10] Darczuk D, Krzysciak W, Vyhouskaya P, Kesek B, Galecka-Wanatowicz D, Lipska W, Kaczmarzyk T, Gluch-Lutwin M, Mordyl B, Chomyszyn-Gajewska M. Salivary oxidative status in patients with oral lichen planus. J Physiol Pharmacol. 2016;67(6):885-894.

MARMARA ÜNİVERSİTESİ

MARMARA ÜNİVERSİTESİ YAYINEVİ

Diş Hekimliği Fakültesi

An Important Oxidative Marker in Oral Lichen Planus: Lipid Peroxidation (A Pilot Study)

Oral Liken Planusda Önemli Oksidatif Belirteç: Lipit Peroksidasyonu (Pilot Çalışma)

Zeynep Malkoç[1], Ünsal Veli Üstündağ[2], Perihan Seda Ateş[3], Ebru Emekli-Alturfan[3], Şebnem Erçalık-Yalçinkaya[4]

[1]Faculty of Dentisty, Marmara University, Istanbul, Turkey

[2]Department of Biochemistry, Faculty of Medicine, Istanbul Medipol University, Kavacık, Istanbul, Turkey

[3]Department of Biochemistry, Faculty of Dentistry, Marmara University, Istanbul, Turkey

[4]Department of Dentomaxillofacial Radiology, Faculty of Dentistry, Marmara University, Istanbul, Turkey.

Abstract

Aim: Oral lichen planus (OLP) is a chronic inflammatory mucocutaneous disease. OLP manifests as a succession of outbreaks that can adopt a variety of clinical forms: mainly reticular, erosive/ulcerous, and erythematous/atrophic OLP and it is slightly more common in women than in men. Saliva contains many parameters that give insight about oral health and diseases. It has been suggested that increased reactive oxygen species and lipid peroxidation (LPO) may play a part in the pathogenesis of various skin diseases, such as atopic dermatitis, psoriasis, vitiligo, and OLP. Therefore the aim of this study was to evaluate the salivary LPO in a group of patients with OLP.
Material and Methods: Marmara University Faculty of Dentistry, Ethic Commitee of Clinical Researches approved the study protocol. Unstimulated saliva samples of eight patients (seven female, one male) diagnosed with OLP and 14 healthy controls subjects were collected. Salivary LPO was evaluated using the method of Yagi as by measuring malondialdehyde (MDA) levels. Graph Pad program was used for statistical evaluation of data.
Results: The mean age of the patients were 61.37. Most of the OLP lesions were seen on buccal mucosa bilaterally (75%). Of the OLP patients 87.5% had erosive-ulcerative form of OLP. Significant increase was found in the salivary LPO levels of the OLP patients when compared with the control group ($p<0,05$).
Conclusion: Increase in oxidative stress and an imbalance in the antioxidant defense may play important roles in the molecular mechanism of OLP. Further studies are needed in larger patient groups to support our results.

Öz

Amaç: Oral liken planus (OLP) kronik, enflamatuar, mukokütanöz bir hastalıktır.OLP çeşitli klinik formları bulunur: özellikle retiküler, eroziv/ülseratif ve eritematöz/atrofik oral liken planus.OLP kadınlardan çok erkeklerde görülür. Tükürük ağız sağlığı ve hastalıkları hakkında birçok veri barındırmaktadır. Artmış reaktif oksijen türleri ve lipit peroksidasyonun (LPO), atopik dermatitis, OLP, sedef, vitiligo gibi deri hastalıklarında rol oynadıkları öne sürülmüştür. Bu çalışmada bir grup hastanın tükürüklerinde LPO düzeyleri ölçülmüştür.
Yöntem: Marmara Üniversitesi Diş Hekimliği, Klinik Araştırmalar Etik Kurulu çalışma protokolünü onaylamıştır. Sekiz adet OLP hastasının (55-71 yaş aralığında, yedi kadın, bir erkek) ve kontrol grubunu oluşturan 14 sağlıklı gönüllünün stimüle edilmemiş tükürük örnekleri her hastadan 5 dakika boyunca toplanmış ve örnekler hızlıca biyokimyasal analiz için laboratuvara iletilmiştir. Tükürük örnekleri analizler yapılana dek – 20°C'de saklanmıştır. Yagi metoduyla LPO belirteci olarak malondialdehit (MDA) düzeyleri ölçülmüştür. İstatiksel analiz için Graph Pad programı kullanılmıştır.
Bulgular: Hastaların ortalama yaşı 61.37'dir. OLP lezyonlarının çoğu bukkal mukozada bilateral olarak görülmüştür (%75). Hastaların 87.5 %'inde eroziv-ülseratif tip OLP saptanmıştır. Kontrol grubuyla kıyaslandığında OLP hastalığında tükürük LPO düzeylerinde istatistiksel düzeyde anlamlı bir artma görülmüştür ($p<0,05$).

MARMARA ÜNİVERSİTESİ YAYINEVİ

Sonuç: Oksidatif stresin artması ve antioksidan savunma mekanizmasının azalması OLP moleküler mekanizmasında önemli rol oynar. Bulgularımızın desteklenmesi için daha büyük hasta gruplarıyla çalışmalar gerekmektedir.

INTRODUCTION

Oral lichen planus (OLP) is a self-limiting chronic inflammatory mucocutaneous disease that can cause symptoms ranging from itching to severe pain interfering with speaking, eating and swallowing. OLP has recurrent nature and shows different clinical forms: reticular showing Wickham's Striae, erosive-ulcerous, atrophic, plaque, papule and bullous with a prevalence from 0.1 to 2% (1, 2).

Free radicals in the organism can be generated by both endogenous and exogenous sources. Free radicals are produced continuously in the cell and environment. The lipids found in the membranes of intracellular organelles are extremely sensitive to free radical damage. Free radicals can have a highly detrimental effect on lipid peroxidation (LPO), which occurs when reacting with lipids. LPO leads to the production of large quantities of toxic by-products, which act as second precursors and show their effects in a region away from the area where they are produced (2). Damage caused by LPO is extremely detrimental to cell function. LPO can damage the cell membrane, disrupting the flowability and permeability of the cell membrane. Peroxidation of lipids is initiated by the attack of some species. Malondialdehyde (MDA) is the principal and most studied end product of LPO and has been considered a good marker of free radical-mediated damage as well as oxidative stress (3). Saliva has been used as a diagnostic fluid since it showed many advantages as a noninvasive technique (2-5). Therefore the aim of this study was to evaluate salivary LPO in patients with Oral Lichen Planus.

MATERIAL AND METHODS

Marmara University Faculty of Dentistry, Ethic Committee of Clinical Researches approved the study protocol (No: 2018/236, 29/11/18). Unstimulated saliva samples of eight OLP patients (seven female, one male, aged between 55-71 years old) and 14 healthy control subjects were collected for 5 minutes from each patient and they immediately transferred to the laboratory for biochemical analysis. Saliva samples were stored at – 20°C until analysis. Salivary protein levels were evaluated by the method of Lowry (6) and LPO was evaluated using the method of Yagi (7). The Graph Pad program was used for statistical evaluation of data.

RESULTS

The mean age of the patients were 61.37. Most of the OLP lesions were seen on buccal mucosa bilaterally (75%). Of the OLP patients 87.5% had erosive-ulcerative form of OLP. When the LPO levels were compared significantly increased LPO was observed in the OLP group when compared with the Control group. The results are given in Table 1 and Figure 1.

Table 1: LPO levels of the Control and the OLP groups.

	Control Group n=14	OLP Group n=8
LPO nmol MDA/mg P	0,03±0,01	0,06±0,005*

**p<0,05 Significantly different from the Control Group*

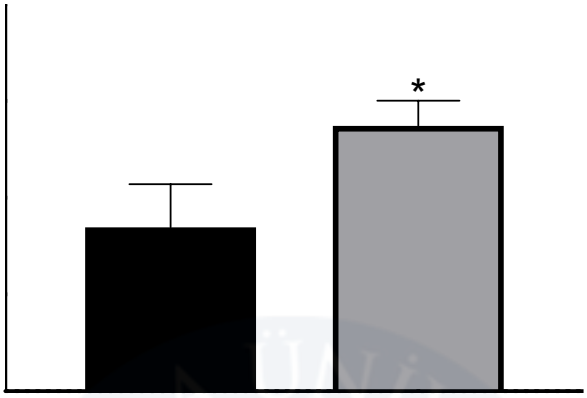

Figure 1: LPO levels of the Control and the OLP groups.

**p<0,05 Significantly different from the Control Group*

DISCUSSION

Free radicals and reactive oxygen species are essential for biological processes. It is known that when antioxidants do not efficiently counteract their action, tissue damage can occur. The oral cavity is critical for oxidative stress because of the frequent exposure to chemical, thermal, and microbial stimulants (5).

Abnormally increased lipid peroxidation and the simultaneous decrease in antioxidant mechanisms may cause damage to cellular organelles and produce oxidative stress. The antioxidant status of patients would decide if they have microvascular or macrovascular complications. Depletion of antioxidants may increase the risk of OLP complications (2). It has been shown in different studies that the balance between oxidant-antioxidant system in OLP is impaired towards increased oxidant damage. Darczuk et al. (3) reported that oxidative stress markers in saliva increased and glutathione levels decreased in OLP patients compared to healthy controls. Also, Rekha et al showed that salivary MDA levels were significantly higher in OLP than in controls (2). Similar to these studies in the present study, LPO significantly increased in the OLP group when compared with the healthy group. This increase shows the increased oxidative stress and impaired antioxidant defense mechanism in OLP.

Further studies are needed in larger patients and control groups to elucidate the mechanism of LPO in OLP disease. Evaluating LPO in saliva as a marker of oxidative stress may reflect the oral health status of OLP patients.

REFERENCES

[1] Eisen D, Carrozzo M, Bagan Sebastian JV, Thongprasom K. Number V Oral lichen planus: clinical features and management. Oral Dis. 2005; 11:338-49.

[2] Rekha VR, Sunil S, Rathy R. Evaluation of oxidative stress markers in oral lichen planus. J Oral Maxillofac Pathol. 2017; 21:387–393.

[3] Darczuk D, Krzysciak W, Vyhouskaya P, Kesek B, Galecka-Wanatowicz D, Lipska W, et al. Salivary oxidative status in patients with oral lichen planus. J Physiol Pharmacol 2016; 67:885-894.

[4] Agha-Hosseini F, Mirzaii-Dizgah I, Farmanbar N, Abdollahi M. Oxidative stress status and DNA damage in saliva of human subjects with oral lichen planus and oral squamous cell carcinoma. J Oral Pathol Med. 2012; 41:736-40.

[5] Mansourian A, Agha-Hosseini F, Kazemi HH, Mortazavi N, Moosavi MS, Beytollahi J et al. Salivary oxidative stress in oral lichen planus treated with triamcinolone mouthrinse. Dent Res J . 2017; 14: 104-110.

[6] Lowry OH, Rosebrough NJ, Farr AL, Randall RJ. Protein measurement with the Folin phenol reagent. J Biol Chem 1951; 193:265-275.

[7] Yagi K. Assay for blood plasma or serum. Methods Enzymol 1981; 105: 328-37.

MARMARA ÜNİVERSİTESİ YAYINEVİ

Diş Hekimliği Fakültesi

Pilot Study on Altered Salivary Nitric Oxide Levels in Oral Lichen Planus Disease

Oral Liken Planus Hastalığında Değişen Tükürük Nitrik Oksit Düzeyleri Üstüne Pilot Çalışma

Sinem İşler[1], Perihan Seda Ateş[2], Ünsal Veli Üstündağ[3], Şebnem Erçalık-Yalçinkaya[4], Ebru Emekli-Alturfan[2]

[1]Faculty of Dentisty, Marmara University, Istanbul, Turkey

[2]Department of Biochemistry, Faculty of Medicine, Istanbul Medipol University, Kavacık, Istanbul, Turkey

[3]Department of Biochemistry, Faculty of Dentistry, Marmara University, Istanbul, Turkey

[4]Department of Dentomaxillofacial Radiology, Faculty of Dentistry, Marmara University, Istanbul, Turkey.

Abstract

Aim: Oral Lichen Planus (OLP) is an inflammatory dermatosis with chronic manifestation that may also present in the mouth mucosa. The papules on the skin are gray-white thin lines. 1/3 of cases of Lichen Planus develops only in the oral mucosa. Nitric oxide (NO), a short-lived radical, is a biological mediator. The localization of the neuronal NOS enzyme in the salivary gland suggests that NO may play a role in the regulation of blood flow and secretion of the salivary gland. It has been reported that NO controls vascular tone in salivary glands, has detoxification and antibacterial effects and regulates of salivary amylase secretion. Aim of this study was to evaluate salivary NO levels in patients with OLP.
Material and Methods: Marmara University Faculty of Dentistry, Ethic Commitee of Clinical Researches approved the study protocol. Unstimulated saliva samples of eight OLP patients(seven female, one male, aged between 55-71 years-old) and 14 healthy conrol subjects were collected for 5 minutes from each patient and they immediately transferred to the laboratory for biochemical analysis. Saliva samples were stored at – 20°C until analysis. Salivary NO levels were evaluated using the method of Miranda. The Graph Pad program was used for statistical evaluation of data.
Results: The mean age of the patients were 61.37. Most of the OLP lesions were seen on buccal mucosa bilaterally (75%). Of the OLP patients 87.5% had erosive-ulcerative form of OLP. Significant increase was found in the salivary NO levels of the OLP patients when compared with the control group ($p<0,05$).
Conclusion: Determination of salivary NO levels in saliva may provide valuable data for the progression of oral diseases.

Abstract

Amaç: Oral liken planus (OLP) kronik seyreden inflamatuar bir deri hastalığı olmakla beraber oral mukozada da görülebilir. OLP vakalarının üçte biri sadece oral mukozada gelişir. Kısa ömürlü serbest radikal olan nitrik oksit (NO), biyolojik mediatördür. Tükürük bezinde bulunan nöronal NO sentaz enzimi, NO'nun kan akımı ve tükürük bezi salgısının düzenlenmesinde rol alabildiğini göstermektedir. Tükürük bezlerindeki damarsal tonus nitrik oksit tarafından kontrol edildiği bildirilmiştir, nitrik oksitin detoksifikasyon, antibakteriyal etkisi ve tükürük amilaz sekresyonunu düzenleme özelliği mevcuttur. Bu çalışmanın amacı OLP hastalarında tükürük NO seviyelerini değerlendirmektir.
Yöntem: Marmara Üniversitesi Diş Hekimliği, Klinik Araştırmalar Etik Kurulu çalışma protokolünü onaylamıştır. Sekiz tane OLP hastasının (55-71 yaş aralığında, yedi kadın, bir erkek) stimüle edilmemiş tükürük örnekleri her hastadan 5 dakika boyunca toplanmış ve örnekler hızlıca biyokimyasal analiz için laboratuvara iletilmiştir. Tükürük örnekleri analizler yapılana değin – 20°C'de saklanmıştır. Tükürük NO düzeyleri Miranda'nın metodu kullanılarak değerlendirilmiştir. Verilerin istatistiksel analizinde ise Graph Pad programı kullanılmıştır.

MARMARA ÜNİVERSİTESİ YAYINEVİ

Bulgular: Hastaların ortalama yaşı 61.37'dir. OLP lezyonlarının çoğu bukkal mukozada bilateral olarak görülmektedir (%75). Hastaların 87.5%'inde eroziv-ülseratif tip OLP görülmüştür. Kontrol grubuyla kıyaslandığında OLP hastalığında tükürük NO düzeylerinde istatistiksel düzeyde anlamlı bir artma görülmüştür ($p<0,05$).
Sonuç: Tükürükteki NO seviyelerinin belirlenmesi oral hastalıkların gelişiminin izlenmesi için değerli veriler sağlayabilir.

INTRODUCTION

Lichen planus (LP) was first defined in 1869. It is a relatively common chronic inflammatory disease of the skin and mucous membranes (1). LP is explained to be more common in females than males (females / males: 2/1).LP is usually observed in individuals in middle age or older. Oral lichen planus (OLP) may occur alone in the mouth or with skin lesions. OLP can be observed in three different clinical forms as reticular, erythematous (atrophic) and erosive (ulcerated, bullous) (2,3). OLP as a chronic inflammatory disease is mostly observed bilaterally and symmetrically. OLP is most commonly observed in the cheek mucosa, tongue back and, more rarely, in the gum (4).

The mouth and saliva are reflects the physiological or pathological changes in the organism (5). Saliva can be used in the diagnosis of many diseases or following the body's response to the applied treatment. The biomarkers in saliva are used to detect physiological and pathological changes in the body, they play important roles in the determination of diseases in systemic and oral diseases. Salivary antioxidants also have important roles in the defense system of the organism (6).

Nitric oxide (NO), a short-lived radical, is a biological mediator. It is synthesized from L-arginine by nitric oxide synthase (NOS). NO acts as a vasodilator, antiaggregant, neurotransmitter, immunomodulator, and has antitumoral functions. The localization of the neuronal NOS enzyme in the salivary gland suggests that NO may play a role in the regulation of blood flow and secretion of the salivary gland.NO acts as an antibacterial agent and protects oral mucosa when low concentration is found in saliva. Accordingly aim of this study was to evaluate NO levels in OLP (7).

MATERIAL AND METHODS

Marmara University Faculty of Dentistry, Ethic Commitee of Clinical Researches approved the study protocol (No: 2018/236, 29/11/18). Unstimulated saliva samples of eight OLP patients (seven female, one male, aged between 55-71 years-old) and 14 healthy conrol subjects were collected for 5 minutes from each patient and they immediately transferred to the laboratory for biochemical analysis. Saliva samples were stored at – 20°C until analysis. Salivary protein levels were evaluated by the method of Lowry (8) and NO levels were evaluated using the method of Miranda (9). The Graph Pad program was used for statistical evaluation of data.

RESULTS

The mean age of the patients were 61.37. Most of the OLP lesions were seen on buccal mucosa bilaterally (75%). Of the OLP patients 87.5% had erosive-ulcerative form of OLP. When the NO levels were compared significantly increased NO levels were observed in the OLP group when compared with the Control group. The results are given in Table 1 and Figure 1.

Table 1: NO levels of the Control and the OLP groups.

	Control Group n=14	OLP Group n=8
NO nmol/mgP	7,93±1,89	12,88±1,81*

**p<0,05 Significantly different from the Control Group*

MARMARA ÜNİVERSİTESİ YAYINEVİ

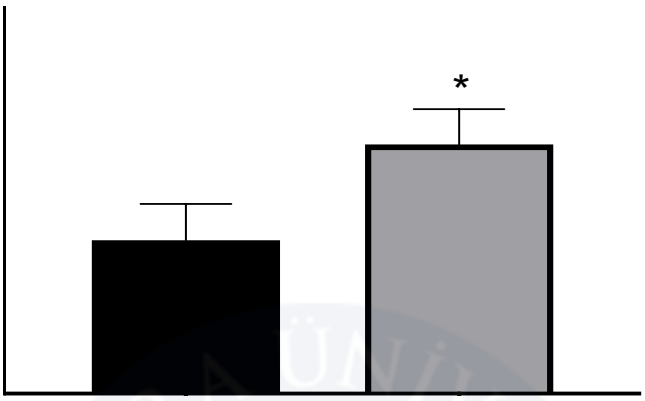

Figure 1: NO levels of the Control and the OLP groups.

**p<0,05 Significantly different from the Control Group*

DISCUSSION

NO is produced in salivary glands, gastrointestinal tract, respiratory and blood circulation through its physiological pathway. The source of NO is the physiological reduction of dietary nitrate. The nitrate taken from the diet is absorbed from the upper part of the small intestine and into the bloodstream and condensed in the salivary glands by the active carrier systems. The physiological role of NO in the oral mucosa is not fully understood. However, considering the effects it has on other tissues, physiological NO has also been shown to play an important role in immune reactions.

NO levels in saliva has been reported to increase due to oxidative stress, oral microorganism, plaque accumulation, periodontal diseases, pulpal infections, and as a component of non-specific immune response in some periods of orthodontic treatments. NO synthesis has been shown to increase as a result of macrophage infiltration.

It has been reported by Darczuk et al. (10) that oxidative stress markers in saliva increased and glutathione levels decreased in OLP patients compared to healthy controls. Humberta et al (7) reported higher salivary NO concentrations in OLP patients than in healthy controls, suggesting a possible relation between NO and oral diseases. In the present study, NO levels significantly increased in the OLP group when compared with the healthy group.

The result of our study shows that salivary NO may be a useful marker in OLP but further research is needed.

REEFERENCES

[1] Sonis TS, Faizo CR, Fang L. Oral Medicine. 2nd ed. Philadelphia: WB Saunders Co, 1995: 364-365.

[2] Fang M, Zhang W, Chen Y, He Z. Malignant transformation of oral lichen planus: a retrospective study of 23 cases. Quint Int 2009; 40: 235-242.

[3] Cawson RA, Odell EW, Porter S. Disease of the oral mucosa: Non-infective stomatitis. In: Cawson RA, Odell EW, Porter S (eds). Cawson's Essentials of Oral Pathology and Oral Medicine. 7th ed. London: Churchill Livingstone, 2002: 197-199.

[4] Gedik R, Arıcı S, Marufi H. Lichen planus: Case report. J Cumhuriyet University Dental Faculty 2000; 3: 44-46.

[5] Streckfus CF, Bigler LR. Saliva as a diagnostic fluid. Oral Dis 2002;8(2):69-76.

[6] Lee JM, Garon E, Wong DT. Salivary diagnostics.Orthod Craniofac Res 2009;12(3): 206-11.

[7] Humberto JSM, Pavanin JV, Rocha MJAD, Motta ACF. Cytokines, cortisol, and nitric oxide as salivary biomarkers in oral lichen planus: a systematic review. Braz Oral Res 2018 13;32:e82.

[8] Lowry OH, Rosebrough NJ, Farr AL, Randall RJ. Protein measurement with the Folin phenol reagent. J Biol Chem 1951; 193:265-275.

[9] Miranda KM, Espey MG, Wink DA. A rapid, simple spectrophotometric method for simultaneous detection of nitrate and nitrite. Nitric Oxide 2001; 5(1): 62-71.

[10] Darczuk D, Krzysciak W, Vyhouskaya P, Kesek B, Galecka-Wanatowicz D, Lipska W, Kaczmarzyk T, Gluch-Lutwin M, Mordyl B, Chomyszyn-Gajewska M. Salivary oxidative status in patients with oral lichen planus. J Physiol Pharmacol. 2016; 67(6):885-894.

MARMARA ÜNİVERSİTESİ

MARMARA ÜNİVERSİTESİ YAYINEVİ

Diş Hekimliği Fakültesi

A Pilot Study On Salivary Superoxide Dismutase as Antioxidant Parameter in Oral Lichen Planus

Oral Liken Planusta Antioksidan Parametre Olarak Tükürük Süperoksit Dismutaz (Pilot Çalışma)

Ayça Günal [1], Ünsal Veli Üstündağ[2], Perihan Seda Ateş[3], Ebru Emekli-Alturfan[3], Şebnem Erçalık-Yalçinkaya[4]

[1]Faculty of Dentisty, Marmara University, Istanbul, Turkey

[2]Department of Biochemistry, Faculty of Medicine, Istanbul Medipol University, Kavacık, Istanbul, Turkey

[3]Department of Biochemistry, Faculty of Dentistry, Marmara University, Istanbul, Turkey

[4]Department of Dentomaxillofacial Radiology, Faculty of Dentistry, Marmara University, Istanbul, Turkey.

Abstract

Aim: Patients with oral lichen planus (OLP) comprise a big part of patients presenting to oral medicine departments. Lichen planus is a chronic autoimmune cell-mediated inflammatory disease, affecting the skin and oral mucosa The disease occurs more common in women than in men. Superoxide dismutase (SOD) in all cells that metabolize oxygen is a metalloenzyme that catalyzes the dismutation of superoxide to H_2O_2. Aim of this study was to evaluate salivary SOD activity in patients with Oral Lichen Planus.
Material and Methods: Marmara University Faculty of Dentistry, Ethic Commitee of Clinical Researches approved the study protocol. Unstimulated saliva samples of eight OLP patients (seven female, one male, aged between 55-71 years-old) and 14 healthy conrol subjects were collected for 5 minutes from each patient and they immediately transferred to the laboratory for biochemical analysis. Saliva samples were stored at – 20°C until analysis. This study consisted of 8 patients diagnosed with OLP and 14 healthy controls. Salivary SOD activities were evaluated using the method of Mylorie. Graph Pad program was used for statistical evaluation of data.
Results: The mean age of the patients were 61.37. Most of the OLP lesions were seen on buccal mucosa bilaterally (75%). Of the OLP patients 87.5% had erosive-ulcerative form of OLP. Significant decrease was found in the salivary SOD activities of the OLP patients when compared with the control group ($p<0,05$).
Conclusion: Evaluating SOD activity of saliva may serve as an efficient and non-invasive marker for determining antioxidant status in patients with Oral lichen planus. Further studies with larger groups are needed to evaluate the results more comprehensively.

Öz

Amaç: Oral liken planuslu hastalar (OLP), oral tıp bölümlerine başvuran hastaların büyük bir bölümünü oluşturur. OLP, kadınlarda erkeklerden daha sık görülür. Oksijeni metabolize eden tüm hücrelerde süperoksit dismutaz (SOD), süperoksitin H_2O_2'ye ayrılmasını katalize eden bir metaloenzimdir. Bu çalışmanın amacı OLP hastalarında tükürük SOD aktivitesini değerlendirmektir.
Yöntem: Marmara Üniversitesi Diş Hekimliği, Klinik Araştırmalar Etik Kurulu çalışma protokolünü onaylamıştır. Sekiz tane OLP hastasının (55-71 yaş aralığında, yedi kadın, bir erkek) stimüle edilmemiş tükürük örnekleri her hastadan 5 dakika boyunca toplanmış ve örnekler hızlıca biyokimyasal analiz için laboratuvara iletilmiştir. Tükürük örnekleri analizler yapılana değin – 20°C'de saklanmıştır. Tükürük SOD aktiviteleri Mylorie metodu kullanılarak değerlendirilmiştir. Verilerin istatistiksel analizinde ise Graph Pad programı kullanılmıştır.
Bulgular: Hastaların ortalama yaşı 61.37'dir. OLP lezyonlarının çoğu bukkal mukozada bilateral olarak görülmektedir

MARMARA ÜNİVERSİTESİ YAYINEVİ
Diş Hekimliği Fakültesi

(%75). Hastaların 87.5%'inde eroziv-ülseratif tip OLP görülmüştür. Kontrol grubuyla kıyaslandığında OLP hastalığında tükürük SOD aktivitelerinde istatistiksel düzeyde anlamlı bir azalma görülmüştür ($p<0,05$).
Sonuç: Tükürüğün SOD aktivitesinin değerlendirilmesi, OLP hastalarında antioksidan durumunun belirlenmesi için etkin ve invazif olmayan bir belirteç olarak hizmet verebilir. Sonuçları daha kapsamlı değerlendirmek için daha büyük gruplarla daha fazla çalışmaya gereksinim vardır.

INTRODUCTION

Lichen planus is an inflammatory disorder affecting the skin, mucous membranes, nails and hair. Oral mucosa is frequently affected and oral lichen planus (OLP) affects approximately 0.1-2 % of the population. OLP clinically present six different forms: reticular, erosive, atrophic, plaque, papule and bullous each showing specific characteristics and appearing in either isolated or associated forms (1, 2).

It has been shown that both antibodies and T-cell-mediated activity play a role in the pathogenesis of OLP. Few studies have reported that oxidative stress may also have an influence upon the clinical status of OLP. The inflammatory cellular infiltrates in LP, which consists mainly of CD4+ lymphocytes, is a well-known source of reactive oxygen species (2, 3).

Substances which prevent oxidation caused by free radicals and have the ability to capture and stabilize free radicals are called "antioxidants". Antioxidants are divided into two as primary and secondary antioxidants according to their mechanisms. Primary antioxidants are compounds that react with existing radicals to prevent them from becoming more harmful forms and the formation of new free radicals (2). Enzyme systems such as SOD, glutathione peroxidase and catalase are in the primary antioxidant category are capable of destroying free radicals. As a consequence of oxidative stress, OLP is accompanied by increased oxidative stress and decreased antioxidant levels. Accordingly oxidative stress may play significant roles in the pathogenetic mechanism that take place in OLP and its complications (4). Since fluids like saliva is naturally composed of several antioxidants, many studies were conducted using saliva and showed that salivary levels of total antioxidant status in erosive LP patients were lower than those in healthy controls. Therefore the aim of this study was to evaluate salivary SOD activity in patients with OLP.

MATERIAL AND METHODS

Marmara University Faculty of Dentistry, Ethic Committee of Clinical Researches approved the study protocol (No: 2018/241, 29/11/18). Unstimulated saliva samples of eight OLP patients (seven female, one male, aged between 55-71 years-old) and 14 healthy conrol subjects were collected for 5 minutes from each patient and they immediately transferred to the laboratory for biochemical analysis. Saliva samples were stored at – 20°C until analysis. Salivary protein levels were evaluated by the method of Lowry (5) and SOD activities were evaluated using the method of Mylorie (6). The Graph Pad program was used for statistical evaluation of data.

RESULTS

The mean age of the patients was 61.37. Most of the OLP lesions were seen on buccal mucosa bilaterally (75%). Of the OLP patients, 87.5% had erosive-ulcerative form of OLP. When the SOD activities were compared significantly decreased activity was observed in the OLP group when compared with the Control group. The results are given in Table 1 and Figure 1.

Table 1: SOD activities of the Control and the OLP groups.

	Control Group n=14	OLP Group n=8
SOD U / mg P	0,42±0,07	0,32±0,07*

**p<0,05 Significantly different from the Control Group*

MARMARA ÜNİVERSİTESİ YAYINEVİ

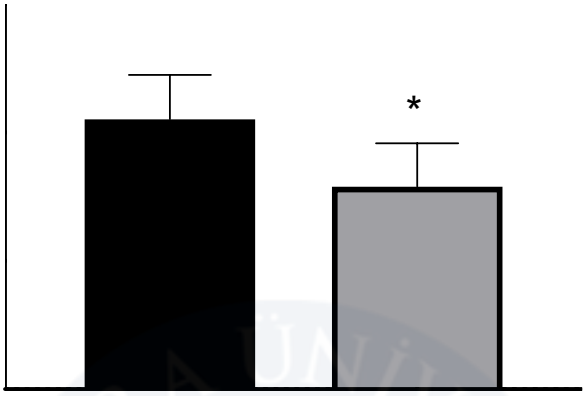

Figure 1: SOD activities of the Control and the OLP groups.

**p<0,05 Significantly different from the Control Group*

DISCUSSION

Previous studies reported that oxidative stress and reactive oxygen species may be involved in the pathogenesis of the OLP (2, 3, 7, 8) Saliva has been used as a diagnostic fluid since it showed many advantages: it is a noninvasive technique, easy to collect, and requires no special equipment needed for collection (2, 3). Thus saliva of oral LP patients was used in this study to assess the SOD activity.

Abnormally increased lipid peroxidation and the simultaneous decrease in antioxidant mechanisms may cause damage to cellular organelles and produce oxidative stress. The antioxidant status of patients would decide if they have microvascular or macrovascular complications (2).

Depletion of antioxidants may increase the risk of OLP complications (2). It has been shown in different studies that the balance between the oxidant-antioxidant system in OLP is impaired towards increased oxidant damage.

Darczuk et al. (4) reported that oxidative stress markers in saliva increased and glutathione levels decreased in OLP patients compared to healthy controls.

In a previous study, conducted by Jingyan *et al*., serum SOD levels were found significantly lower in 42 oral LP patients before the treatment than those in healthy controls and have shown that after the treatment, the SOD levels increased significantly in OLP patients, and no significant difference was found as compared with healthy controls (8). Contrary to that, Rekha et al showed that the mean values of salivary SOD showed a significant increase in OLP patients when compared to healthy controls (2). In the present study, SOD activity significantly decreased in the OLP group when compared with the healthy group. This finding agrees with the result of Jingyan et al and this decrease shows the impaired antioxidant defense mechanism in OLP.

Further studies are needed in larger patients and control groups to elucidate the mechanism of SOD in OLP disease. Since saliva is considered as a mirror of the body, evaluating SOD activity in saliva as an antioxidant enzyme, may help to show the oral health status of OLP patients.

REFERENCES

[1] Mollaoglu N. Oral lichen planus: A review. Br J Oral Maxillofac Surg. 2000;38:370–7.

[2] Rekha VR, Sunil S, Rathy R. Evaluation of oxidative stress markers in oral lichen planus. J Oral Maxillofac Pathol. 2017; 21:387–393.

[3] Agha-Hosseini F, Mirzaii-Dizgah I, Farmanbar N, Abdollahi M. Oxidative stress status and DNA damage in saliva of human subjects with oral lichen planus and oral squamous cell carcinoma. J Oral Pathol Med. 2012; 41:736-40.

[4] Darczuk D, Krzysciak W, Vyhouskaya P, Kesek B, Galecka-Wanatowicz D, Lipska W, et al. Salivary oxidative

status in patients with oral lichen planus. J Physiol Pharmacol 2016; 67:885-894.

[5] Lowry OH, Rosebrough NJ, Farr AL, Randall RJ. Protein measurement with the Folin phenol reagent. J Biol Chem. 1951; 193:265-275.

[6] Mylorie AA, Collins H, Umbles C, Kyle J. Erythrocyte SOD activity and other parameters of copper status in rats ingesting lead acetate. Toxicol Appl Pharmacol 1986; 82: 512-20.

[7] Sezer E, Ozugurlu F, Ozyurt H, Sahin S, Etikan I. Lipid peroxidation and antioxidant status in lichen planus. Clin Exp Dermatol. 2007; 32:430-4.

[8] Jingyan Z, Ming T, Yunhai D. Changes of serum SOD and LPO levels in OLP patients before and after the therapy integrated with traditional Chinese medication. Acta Acad Med Wannan. 2000-2001;5:5-9.

MARMARA ÜNİVERSİTESİ

MARMARA ÜNİVERSİTESİ YAYINEVİ

Diş Hekimliği Fakültesi

Persiste Süt Dişlerinin Tedavisinde Alternatif Bir Yöntem: Pediatrik Zirkonyum Kuronlar

An Alternative Treatment Method for Persistent Teeth: Pediatric Zirconium Crowns

Güven C, Eren Giray F, Kalyoncu Özgül I

Marmara Üniversitesi Diş Hekimliği Fakültesi Pedodonti Anabilim Dalı

Öz

Amaç: Aşırı madde kaybı olan süt azı dişlerin tedavisinde pedodontik kuronların kullanılması önerilmektedir. Genel diş hekimliğinde olduğu gibi çocuk diş hekimliğinde de kozmetik hizmetler ve estetik restorasyonlar için talep her geçen yıl artmaktadır. Bu talebi karşılamak amacıyla günümüzde pediatrik zirkonyum kuronların kullanımı giderek yaygınlaşmaktadır. Bu çalışmada amaç infraoklüzyonda bulunan persiste süt dişlerinin estetik bir yöntemle tedavi edilmesi, fonksiyon kazandırılması ve uzun süreli klinik olarak takip edilmesidir.
Gereç ve Yöntemler: 7 adet infraoklüzyondaki süt molar dişlerin çürükleri uzaklaştırılarak 2 adet (54-55) amputasyon tedavisi (%20 ferrik sülfat ile vital amputasyon) uygulanırken diğer 5 adet dişin restorasyonu kompomer (Dyract® XP Dentsply) dolgu maddesi ile tamamlandı. Dişlerin fonksiyona getirilmesi amacıyla çocuk ve ailenin estetik beklentileri doğrultusunda zirkonyum kuronların (ZR Zirconia NuSmile) uygulanmasına karar verildi. Deneme kuronları kullanılarak uygun mezio-distal boyuttaki zirkonyum kuronlar seçildi ve gerekli preparasyonlar yapıldıktan sonra cam iyonomer siman ile simante edildi (Kavitan™ CEM). Aileye ağız hijyeni ve diet eğitimi verildi. Zirkonyum kuronlar 3, 6 ve 12 aylık kontrollerde retansiyon, renklenme, kırık ve plak birikimi açısından değerlendirildi.
Bulgular: 85 nolu dişte 6. ay da desimantasyon görüldü. Zirkonyum kuronda renk değişimi ve kırık olmaması sebebiyle kuronun iç yüzeyinin kumlanması sonrasında resimante edildi. 12.ay sonunda kuronlarda renklenme, kırık ve desimantasyon görülmedi. Plak birikimi açısından başlangıca göre olumlu yönde değişim gözlendi.
Sonuç: Pediatrik zirkonyum kuronlar, fazla madde kaybı olan ve infraoklüzyonda olan süt molar dişlerin tedavisinde ve fonksiyon kazandırılmasında alternatif bir tedavi yöntemidir.
Anahtar Kelimeler: zirkonyum kuron, persiste süt dişi, çocuk diş hekimliği

Abstract

Background: It is recommended to use pediatric crowns in the treatment of primary molar teeth with excessive material loss. As in general dentistry, the demand for cosmetic services and an esthetic restorations in child dentistry is increasing every year. In order to do this demand, the use of pediatric zirconium crowns are becoming increasingly widespread. The aim of this study was to treat persistent primary teeth in infraoclusion with an aesthetic method, to gain function and to follow long term clinical follow-up.
Materials and Methods: For the treatment of 7 primary molar teeth in infraocclusion, two (54-55) amputations (20% ferricsulphate vital amputation) were applied and the remaining 5 teeth (64-65-74-84-85) restorations was completed with compomer (Dyract® XP Dentsply) restoration. In order to bring the teeth to function, zirconium crowns (ZR Zirconia NuSmile) were decided to be applied in accordance with the aesthetic expectations of the child and the family. The appropriate mesio-distal size of zirconium crowns were selected using the trial crowns and the necessary preparations were made and then cemented with glass ionomer cement (Kavitan™ CEM). The family received oral hygiene and diet recommendations. Retention, staining, fracture and plaque deposition were evaluated at 3, 6 and 12 months follow-up.
Results: Desimantation was seen at tooth number 85 at 6th month. Zirconium crown was recemented after sandblasting the innersurface of the crown due to color change and lack of fracture. At the end of 12th month, there was no staining, fracture and desimantation. A positive change was observed in terms of plaque deposition compared to baseline.
Conclusion: Pediatric zirconium crowns are an alternative treatment method in the treatment and function of primary molar teeth with excessive material loss and infraoclusion.

MARMARA ÜNİVERSİTESİ YAYINEVİ
Diş Hekimliği Fakültesi

Keywords: zirconium crowns, persistent primary teeth, pediatric dentistry

Giriş

Süt dişleri, daimi dişler sürene kadar ağızda belirli bir süre kalmaktadır. Kaldığı bu süre boyunca çocuğun gelişimi ve çiğneme fonksiyonu için süt dişlerinin bütünlüğü önemlidir. Bu nedenle süt dişlerinin orijinal boyutlarında restore edilerek, düşme zamanına kadar korunması gerekmektedir. Alttaki daimi dişin konjenital yokluğunda süt dişlerinin rezorpsiyonu gecikir böyle durumlarda normal oklüzyon seviyesinin altında kalırlar. Bu dişler persiste (deprime) süt dişi olarak adlandırılırlar. İyi yapılmış bir kuron, kök, alveol kemiği ve destek dokularıyla beraber uzun yıllar ağızda kalabileceği gibi periodontitis, derin çürük lezyonları, ankiloz gibi klinik sorunlara da yol açabilir.(1) Persiste süt dişlerinin tedavisinde hastanın yaşı ve beklentisine göre; süt dişinin çekimi ve çekim boşluğunun protetik amaçlı korunması, süt dişinin çekimi ve çekim boşluğunun ortodontik tedavi ile kapatılması ve süt dişinin restore edilerek oklüzyona getirilmesi gibi alternatif yaklaşımlar uygulanabilmektedir. Genel diş hekimliğinde olduğu gibi çocuk diş hekimliğinde de kozmetik hizmetler ve estetik restorasyonlar için talep her geçen yıl artmaktadır. *Peretz ve Ram* (2) yaptıkları çalışmada hem ebeveynlerin hem de çocukların diş rengindeki restorasyonlara olan artan ilgiden bahsetmiş, *Zimmerman ve ark*. (3) yaptıkları başka bir çalışmada ise restoratif materyaller üzerindeki ebeveyn tutumlarında estetik beklentinin yüksek olduğunu kanıtlamışlardır. Günümüzde bu beklentileri karşılamak adına pediatrik zirkonyum kuronların kullanımı yaygınlaşmaktadır. Bu kuronlar (EZ Pedo, Loomis, CA, USA; NuSmile ZR Primary Crowns, Houston, TX, USA; Hu-Friedy Mfg. Co., LLC, Chicago, IL, USA; Kinder Krowns, St. Louis Park, MN, USA; Cheng Crown, Exton, PA, USA; Zirkiz Hass Corp. Korea) güçlü seramik kuronlardır, süt kesici ve molar dişler için daha estetik ve biyouyumludurlar.(4) Zirkonyum; doğal dişe göre çok daha fazla eğilme direnci, doğal dişe benzer görünüm (5), otaklavlanabilirlik, mükemmel kırılma direnci (6), ve üstün estetik gibi birçok avantaj sunmaktadır. Zirkonyum kuronlar paslanmaz çelik kuronlara göre daha kalındır, manüple edilemez ve simantasyonu sırasında pasif olması önerilir. Bu çalışmada amaç infraoklüzyonda bulunan persiste süt dişlerinin estetik bir yöntemle tedavi edilmesi, fonksiyon kazandırılması ve uzun süreli klinik olarak takip edilmesidir.

Gereç ve Yöntemler

Kliniğimize başvuran 11 yaşında kız hastanın yapılan radyografik ve klinik muayenesinde; daimi küçük azı dişlerinin tamamında ve 31, 17, 47 numaralı dişlerde germ eksikli**ği** (Resim 1), a**ğızda bulunan** tüm süt molar dişlerde derin dentin **çürüğü,** oklüzyon kaybı , çürüğe bağlı kavite **içerisine** prolifere olmuş diş etleri tespit edildi. Ayrıca 75 numaralı dişin kayıp olduğu gözlendi. İnfraoklüzyondaki 7 adet süt molar dişin çürükleri uzaklaştırılarak 2 adet (54-55) amputasyon tedavisi (%20 ferrik sülfat ile vital amputasyon) uygulanırken diğer 5 adet dişin restorasyonu kompomer (Dyract® XP Dentsply) ile tamamlandı. Proksimal alanlarda prolifere olmuş diş etleri diode lazer ile şekillendirildi (1,5-2 Watt continuous wave (sürekli dalga boyu) modunda, 980 nm dalga boyu, Doctor Smile diode laser) (Resim 2). Oklüzal seviyenin altında bulunan persiste 71 numaralı diş, kompozit dolgu maddesi (Essentia Universal, GC Europe) ile restore edilerek oklüzyona getirildi. Persiste süt molar dişlerin fonksiyona getirilmesi amacıyla çocuk ve ailenin estetik beklentileri doğrultusunda zirkonyum kuronların (ZR Zirconia NuSmile) uygulanmasına karar verildi. Boyut belirlemek amacı ile hastadan ölçü alındı ve deneme kuronları kullanılarak uygun mezio-distal boyuttaki zirkonyum kuronlar seçildi. Kuronların klinik başarısı için izolasyon kontrolü çok önemlidir. Bu sebeple aynı boyutlarda otaklavlanabilir ve tekrar kullanılabilir deneme kuronları üretilmiştir. Kuronların kontaminasyonu durumunda ise, üretici firma talimatları doğrultusunda alüminyum oksit kumlamasının ardından Ivoclean (Ivoclar Vivadent, www.ivoclarvivadent.com) uygulandı. Deneme kuronlarından uygun boyuttaki zirkonyum kuronlar seçilerek simantasyon için izolasyon yapıldı. Zirkonyum kuronların simantasyonu için geleneksel cam iyonomer, rezin-modifiye cam iyonomer, rezin siman, biyoaktif kalsiyum alüminat siman (Ceramir® Crown & Bridge, Canada), biyoseramik siman (NuSmile BioCem Universal BioActive Cement®) önerilmektedir. (7) Gerekli preparasyonlar yapıldıktan sonra geleneksel cam iyonomer siman ile simantasyon yapıdı. (Kavitan™ CEM, Pentron, Czech Republic) Siman artıkları temizlendi ve oklüzyon kontrolü yapıldı (Resim 3). Aileye ağız hijyeni ve diet eğitimi verildi. Zirkonyum kuronlar 3, 6 ve 12 aylık kontrollerde retansiyon, renklenme, kırık ve plak birikimi açısından değerlendirildi.

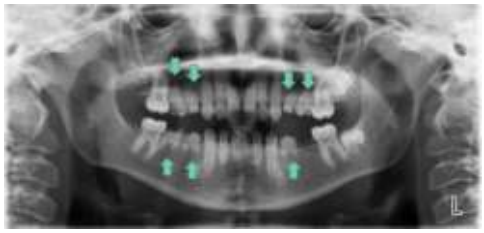

Resim 1: Germ eksikliği ve Persiste süt dişleri



Resim 2: Diode lazer ile dişeti şekillendirilmesi



Resim 3a: Simantasyon sonrası sağ yarım çene görüntüsü, **3b:** alt çene okluzal görüntü, **3c:** sol yarım çene görüntüsü



Resim 4: Gıda birikimine bağlı hiperemik lezyon



Resim 5a: Hiperemik lezyon sonrası panaromik röntgen, **5b:** Hiperemik lezyon sonrası periapikal rötgen



Resim 6: 1 hafta sonraki kontrol görüntüleri

MARMARA ÜNİVERSİTESİ YAYINEVİ

Bulgular

Kuronların 1. ay kontrolünde hastanın oral hijyeninin olumlu yönde değiştiği, plak birikiminin olmadığı gözlendi. Kuronlarda herhangi bir olumsuzluk gözlenmedi. 6. ay kontrolünde 85 no' lu dişte desimantasyon görüldü. Zirkonyum kuronda renk değişimi ve kırık olmaması sebebiyle kuronun iç yüzeyi alüminyum oksit kumlanması sonrasında yeniden simante edildi. 9. ay kontrolünde kuronlarda desimantasyon, kırılma, renk değişimi görülmedi fakat 54-55 numaralı diş bölgesinde hiperemik lezyon görüldü (Resim 4). Lezyon kaynağını belirlemek amacıyla radyografi alındı (Resim 5).Dişlerde perküsyon hassasiyeti (-), ağrı şikayeti yoktu. Gıda birikimine bağlı diş eti kaynaklı bir lezyon olduğu düşünülüp bölge anestezi altında kürete edildi. 1hafta sonra yapılan kontrolde lezyonun iyileşmiş olduğu görüldü (Resim 6). 12. Ay kontrolünde kuronlarda renklenme, kırık ve desimantasyon görülmedi. Plak birikimi açısından başlangıca göre olumlu yönde değişim gözlendi.

Tartışma

Süt dişlerinin estetik restorasyonları için preveneer paslanmaz çelik kuronlar, strip kuronlar, polikarbonat kuronlar, pediatrik zirkonyum kuronlar gibi çeşitli restoratif seçenekler mevcuttur. Zirkonyum kuronların en belirgin avantajı, diğer pediatrik kuron seçeneklerinden çok daha üstün olan mükemmel estetiğidir. Zirkonyum kuronlar için diş preparasyonu daha çok zaman alır, bu kuronlar uyumlu olmayan çocuklar için önerilmemektedir. Zirkonyum kuronları adapte etmek çok zordur, seramik yapıda olduğundan geleneksel paslanmaz çelik kuronlar gibi makasla kesilemez. Adaptasyon için yüksek devirde elmas frezler bol su ile kullanılabilir çünkü yüksek ısı seramikte çatlamalara neden olmaktadır. Kuronların oklüzal ve interproksimal alanlarından aşındırma yapılması, seramik kalınlığını azaltacağından önerilmez.(4) Zirkonyum kuronların pasif bir şekilde adaptasyonu çok önemlidir. Çünkü bu kuronlar solid yapıda zirkonyumdan üretilmiştir ve esnemezler. Basınçla adapte etmek kırılmalara ve mikroçatlaklara neden olur. Uygun boyuttaki kuron dişeti dokusunu bozmadan pasif ve tamamen supragingival olarak adapte edilmelidir. (8, 9) Zirkonyum kuronlarda diş preparasyonu için gerekli zamanın çok daha fazla olması, bu kuronların kullanımını kısıtlayan faktörlerdendir. Ağlama veya koltuğa oturmama gibi koopere olamama durumunda geleneksel paslanmaz çelik kuronlar kullanılabilir. Bu kuronların hazırlık süreci ve simantasyonu çok daha az zaman almaktadır. Ancak üretici firmalar bu faktörlerin önüne geçmeyi hedeflemektedir. EZ-Pedo kuron retansiyonunu artırmak amaçlı Zir-Lock adı altında mekanik alt çizgileri sunmuştur. NuSmile firması ise dikkat edilmesi gereken diğer önemli nokta olan simantasyonda kontaminasyonun önüne geçebilmek için deneme kuronlarını üretmiştir. (10) 'Süt Anterior Zirkonyum', 'Süt dişi zirkonyum' ve 'Süt anterior ve posterior dişler zirkonyum' anahtar sözcükleri ile literatür taraması (PubMed, MEDLINE, Medknow, Google Akademik) yapıldığında zirkonyum pediatrik kuronlar ile ilgili yalnızca iki makaleye rastlanmıştır. Townsend ve ark. yaptıkları in-vitro çalışmada süt molarlar için ticari olarak temin edilebilen üç zirkonyum kuronun kırılma direncini ölçmüş ve bunu zirkonyum kuronların kalınlığı ve paslanmaz çelik kuronların ölçülmüş kırılma direnci ile karşılaştırmışlardır. Paslanmaz çelik kuronların kırılması için gereken kuvvetin, diğer üç zirkonyum kuron için gereken kuvvetten daha fazla olduğunu bildirmişlerdir. Ayrıca kuvvetteki artışın kuron kalınlığı ile uyumlu olduğunu tespit etmişlerdir. (11) Walia ve ark. nın yaptığı diğer bir klinik çalışmada; çürük ve travma görmüş süt kesici dişlerde üç estetik kuron restorasyonunun (kompozit strip kuron, preveneer paslanmaz çelik kuron, prefabrike pediatrik zirkonyum kuron) retansiyon başarısı, karşıt dişlerde aşınma ve dişeti sağlığı açısından karşılaştırılmıştır. Retansiyon başarısı zirkonyum kuronlarda %100, preveneer paslanmaz çelik kuronlarda %95 olarak bildirilmiştir. Hassas tekniklerinden dolayı en düşük retansiyon oranının, kompozit strip kuronlarda olduğu belirtilmiştir. Zirkonyum kuronların karşıt 4 dişte düşük derecede aşınma gösterdiği rapor edilmiştir. Gingival indeks skorları değerlendirildiğinde ise, strip ve preveneer paslanmaz çelik kuronların ortalama gingival indeks skorlarında zamanla artış gözlendiği, zirkonyum kuronlarda ise 6 aylık takipte değerlerde azalma gözlendiği bildirilmiştir. (12)

Sonuç

Pediatrik zirkonyum kuronlar, fazla madde kaybı olan ve infraoklüzyonda olan süt molar dişlerin tedavisinde ve fonksiyon kazandırılmasında alternatif bir tedavi yöntemidir.

MARMARA ÜNİVERSİTESİ YAYINEVİ

Kaynaklar

[1] Aktan A. M, Kara İ, Şener İ, Bereket C, Çelik S, Kırtay M, Çiftçi M. E. , Arıcı N: An evaluation of factors associated with persistent primary teeth. European Journal of Orthodontics 2012;34:208–212

[2] Peretz B, Ram D. : Restorative material for children's teeth: preferences of parents and children. ASDC J Dent Child. 2002;69(3):243-248

[3] Zimmerman JA, Feigal RJ, Till MJ, Hodges JS. : Parental attitudes on restorative materials as factors influencing current use in pediatric dentistry. Pediatr Dent. 2009;31(1):63-70

[4] Khatri A. : Esthetic zirconia crown in pedodontics. International Journal of Pedodontic Rehabilitation 2017;2:31-3

[5] Reis RF, Borges PC.: Alternative methodology for flexural strength testing in natural teeth. Braz Dent J. 2005;16(1):45-49

[6] Townsend JA, Knoell P, Yu Q : In vitro fracture resistance of three commercially available zirconia crowns for primary molars. Pediatr Dent. 2014;36(5):125-129

[7] Zirconia-Prefabricated Crowns for Pediatric Patients With Primary Dentition:Technique and Cementation for Esthetic Outcomes

[8] Karaca S, Ozbay G, Kargul B. : Primary zirconia crown restorations for children with early childhood caries. Acta Stomatol Croat 2013;47:64-71

[9] Soxman JA. :The Handbook of Clinical Techniques in Pediatric Dentistry. Hoboken: Wiley-Blackwell; 2015;47-50.

[10] Planells del Pozo P, Fuks AB. : Zirconia crowns – An esthetic and resistant restorative alternative for ECC affected primary teeth. J Clin Pediatr Dent 2014;38:193-5

[11] Townsend JA, Knoell P, Yu Q, Zhang JF, Wang Y, Zhu H.: In vitro fracture resistance of three commercially available zirconia crowns for primary molars. Pediatr Dent 2014;36:125-9

[12] Walia T, Salami AA, Bashiri R, Hamoodi OM, Rashid F. : A randomised controlled trial of three aesthetic full-coronal restorations in primary maxillary teeth. Eur J Paediatr Dent 2014;15:113-8

MARMARA ÜNİVERSİTESİ

MARMARA ÜNİVERSİTESİ YAYINEVİ

Diş Hekimliği Fakültesi

6-15 Yaş Arasındaki Bir Grup Hasta Popülasyonunda Maksiller Sinüs Hacminin Volumetrik Değerlendirilmesi

Volumetric Analysis of Maxillary Sinus İn a 6-15-Year-Old Subpopulation

Asel Üsdat[1], Figen Eren Giray[2], Şebnem Erçalık Yalçınkaya[1]

[1] Marmara Üniversitesi, Diş Hekimliği Fakültesi, Ağız, Diş ve Çene Radyolojisi Anabilim Dalı, İstanbul

[2] Marmara Üniversitesi Diş Hekimliği Fakültesi Pedodonti Anabilim Dalı, İstanbul

Öz

Amaç: Maksiller sinüs (MS) gelişimi iki fazda gerçekleşir. İlk gelişimi 3 yaşında, ikincisi ise kalıcı dişlerin ortaya çıkması ile ilişkili olarak 7-18 yaşları arasında tamamlanır. MS hacim ölçümü ile ilgili çalışmaların olduğu literatürlerde, bir fikir birliği olmadığı görülmektedir; Bu çalışmada, bir grup pediatrik alt popülasyonda, MS hacminin retrospektif olarak ölçüm ve değerlendirilmesi amaçlanmıştır.
Gereç ve Yöntem: Çalışma Marmara Üniversitesi Diş Hekimliği Fakültesi Klinik Araştırmalar Etik Kurulu tarafından onaylanmıştır. Pediatrik hastaların tıbbi ve dental öyküsü Fakülte veri tabanından alınmıştır. Sistemik hastalığı ve hareket artefaktı olmayan 120 pediatrik hastanın Konik Işınlı Bilgisayarlı Tomografi (KIBT) görüntüsü (Planmeca Romexis®, 3D Mid Planmeca Oy, Helsinki, Finlandiya) Ağız, Diş ve Çene Radyolojisi Anabilim Dalı arşivinden seçilmiştir. Uygun görülen toplam 50 KIBT görüntü DICOM (Tıpta Dijital Görüntüleme ve İletişim) formatında kaydedilmiş ve 3D Doktor yazılımı (Able Software Corp., Lexington, MA, ABD) kullanılarak her maksiller sinüs için hacimler ölçülmüştür. Veriler, betimsel istatistiksel analizde (T testi ve ki-kare testi) değerlendirilmiş. (IBM SPSS Statistics 22.5, Türkiye). P <0.05 istatistiksel olarak anlamlı kabul edilmiştir.
Bulgular: 50 pediatrik hastanın KIBT görüntüsünde yapılan çalışmada yaş ortalaması 10,44 ± 1,98, MS hacmi 22,31 ± 7,18 cm^3 olarak hesaplanmıştır. Hastalar yaşlarına göre iki gruba ayrıldığında, 6-11 (n = 36) ve 12-15 (n = 14) MS hacimleri arasında istatistiksel olarak anlamlı bir fark kaydedilmiştir. (p <0.005).
Sonuç: Çalışmanın sonuçları bir grup pediatrik hastayı değerlendirerek elde edilmiş ve önceki çalışmalarla benzer sonuçlar elde edilmiştir. MS'in pnomatizasyonunun ve özelliklerinin ayrıntılı değerlendirilmesi için daha büyük ve spesifik hasta grupları ile ileri çalışmalara ihtiyaç vardır.

Abstract

Objective: The development of maxillary sinus (MS) is biphasic. Its first development is completed at the age of 3 and the second and main development is completed between the ages of 7–18 in connection with the emergence of permanent teeth. The literature shows a lack of consensus in studies measuring the volume; therefore the aim of this study was to analyze the volume of MS in a group of pediatric subpopulation retrospectively.
Materials and Methods: The study was approved by the Marmara University Faculty of Dentistry Clinical Research Ethics Committee. The medical and dental history of pediatric patients were obtained from the database of the Faculty. A total of 120 CBCT images (Planmeca Romexis®, 3D Mid Planmeca Oy, Helsinki, Finland) of pediatric patients with no systemic diseases or motion artifacts were chosen from the archive of Department of Dentomaxillofacial Radiology. A total of 50 CBCT images deemed suitable were saved in DICOM (Digital Imaging and Communications in Medicine) format, and the volumes were calculated for each maxillary sinus using the 3D Doctor software (Able Software Corp., Lexington, MA, USA). Data were evaluated by descriptive statistical analysis paired t test and chi-square test by (IBM SPSS Statistics 22.5, Turkey). P<0.05 was statistically significant.
Results: The mean age of the group was 10,44 ± 1,98 MS volume of 50 pediatric patients was determined as 22,31 ± 7,18 cm^3. A statistically significant difference was recorded between MS volumes when the patients were divided into two groups according to their ages; i.e., 6-11 (n=36) and 12-15 (n=14) – year-old (p <0.005).

MARMARA ÜNİVERSİTESİ YAYINEVİ

Diş Hekimliği Fakültesi

Conclusion: The results of the study were obtained by evaluating a group of pediatric patients and found in accordance with previous studies. Further studies in larger and specific patient groups are needed to fullfill the characteristics of pnomatisation of MS.

Giriş

Maksiller sinüsler (MS) paranasal sinüslerin en büyüğü olup ilk gelişmeye başlayan, sağ ve sol maksilla içerisinde bulunan, epitelle kaplı, piramit şeklinde, içi hava dolu kavitelerdir.[1,2] MS gelişimi iki fazda gerçekleşir. İlk gelişimi 3 yaşına kadar hızlı bir şekilde sürer, bu büyüme 7 yaşına kadar yavaşlayarak devam etmektedir. İkinci büyüme atağı ise kalıcı dişlerin ortaya çıkması ile ilişkili olarak 7 yaşından 11 yaşına kadar devam eder. Bu büyüme atakları sonrasında da, 18-20 yaşına kadar MS büyümesi devam eder.

MS'lerin değerlendirilmesinde, dental panaromik, ekstraoral radyografi, bilgisayarlı tomografi, manyetik rezonans görüntüleme ve konik ışınlı bilgisayarlı tomografi (KIBT) kullanılabilmektedir. Günümüzde diş hekimliğinde MS'ü ayrıntılı ve 3 boyutlu olarak görebilmek için en uygun teknik KIBT'dır.

MS hacim ölçümü ile ilgili çalışmaların olduğu literatürlerde, bir fikir birliği olmadığı görülmektedir; Bu çalışmada, bir grup pediatrik subgrupta, MS hacminin retrospektif olarak ölçüm ve değerlendirilmesi amaçlanmıştır.

Gereç ve Yöntem

Çalışma Marmara Üniversitesi Diş Hekimliği Fakültesi Klinik Araştırmalar Etik Kurulu tarafından onaylanmıştır. Pediatrik hastaların tıbbi ve dental öyküsü Fakülte veri tabanından alınmıştır. Ttravmaya bağlı fasiyal uyumsuzluk, post-operatif nedenli fasiyal uyumsuzluk, intrakraniyal ve ekstrakraniyal patolojiye sahip olan hastalar çalışma dışında tutulmuştur. Yaşları 7-15 arasında olan, KIBT görüntüleri MS bölgesinde değerlendirme yapabilecek yüksek diagnostik kaliteye sahip olan toplam hastalar çalışmaya dahil edilmiştir.

Dahil edilme ve hariç tutulma kriterler doğrultusunda 120 pediatrik hastanın Konik Işınlı Bilgisayarlı Tomografi (KIBT) görüntüsü Ağız, Diş ve Çene Radyolojisi Anabilim Dalı arşivinden seçilmiş ve yapılan inceleme sonucu uygun görülen toplam 50 KIBT görüntüsü çalışmaya dahil edilmiştir. KIBT görüntüleri (Planmeca Romexis®, 3D Mid Planmeca Oy, Helsinki, Finlandiya) volumetrik tomografi cihazı ile 0.2 mm^3 izotropik voksel, 0.20 mm kesit kalınlığı kullanılarak elde edilmiştir. Cihazın kullanım parametreleri 90 kVp, 12mA ve 36 sn'dir. Bütün çekimler hasta hareketine engel olacak şekilde standart bir protokol çerçevesinde gerçekleştirilmiştir. Toplam 50 KIBT görüntüsü DICOM (Tıpta Dijital Görüntüleme ve İletişim) formatında kaydedilmiş ve 3D Doktor yazılımı (Able Software Corp., Lexington, MA, ABD) kullanılarak her maksiller sinüs için hacimler ölçülmüştür. Veriler, betimsel istatistiksel analizde (T testi ve ki-kare testi) değerlendirilmiş. (IBM SPSS Statistics 22.5, Türkiye). P <0.05 istatistiksel olarak anlamlı kabul edilmiştir.

Bulgular

KIBT görüntülerinin değerlendirildiği araştırmada 28'i erkek, 22'si kız toplam 50 hastanın yaş ortalaması 10,44 ± 1,98 'dir. Çocuk hastaların toplam MS hacmi 22,31 ± 7,18 cm^3 olarak hesaplanmıştır.

Erkek çocuklarda MS hacmi 24,27 ± 10,57 cm^3, kız çocuklarında 19,85 ± 8,53 cm^3 olarak hesaplanmış olsa da cinsiyetler arası karşılaştırma yapıldığında istatistiksel olarak anlamlı bir farkın olmadığı görülmüştür (p>0.05), (Tablo 1).

Tablo 1: MS hacimlerinin cinsiyet açısından karşılaştırılması

Maksiller Sinüs Hacmi (cm3)	Erkek Çocuk	Kız Çocuk	p*
Sağ	12,12 ±5,42	9,98 ± 4,55	>0,05
Sol	12,14 ± 5,25	9,87 ± 4,08	
Toplam	24,27 ± 10,57	19,85 ± 8,53	

Hastalar büyüme ataklarına göre iki yaş grubuna ayrıldığında, (Tablo 2) 1.grup 6-11 yaş aralığında 36 hastanın olduğu ve 2.grup 12-15 yaş aralığında 14 hastanın olduğu görülmüş, bu iki yaş grubunda MS hacimleri arasında istatistiksel olarak anlamlı bir fark saptanmıştır (p <0.005).

Tablo 2: MS hacimlerinin iki farklı yaş grubu arasında karşılaştırılması

Maksiller Sinüs hacmi (cm3)	6-11 yaş	12-15 yaş	p*
Sağ	10,17 ± 5,07	13,78 ± 4,24	<0,05
Sol	9,98 ± 4,58	14,14 ± 4,37	
Toplam	20,15 ± 9,63	27,93 ± 8,46	

Tartışma

Paranazal sinüsleri değerlendirmede, oluşturdukları hava boşluğunun hacmini ölçmek en basit yöntemdir. Bu yüzden paranazal sinüslerle ilgili yapılan değerlendirmelerde bu kavitelerin hacmini ve bu hacimde meydana gelen değişiklikleri bilmek diş hekimliği ve tıbbın değişik alanları, antropoloji gibi birçok branş için önemli yer tutmaktadır.[3, 4, 5, 6, 7, 8, 9]

MS ile ilgili yapılmış çalışmalar incelendiğinde hasta gruplarının yaş dağılımı çeşitlilik göstermektedir. Bazı çalışmalar çok geniş yaş aralığındaki hastaları dahil ederken bazı çalışmalar da belirli yaş gruplarındaki hastaları incelemişlerdir. Oktay[10] 6-30 yaş arası, Kawarai ve ark.[7] 21-36 yaş arası, Endo ve ark.[14] 12-16 yaş arası, Uthman ve ark.[9] 20-49 yaş arası, Barghouth ve ark.[11] 17 yaş altı, Emirzeoğlu ve ark.[5] 18-72 yaş, Orhan ve ark.[12] 16-79 yaş, Jun ve ark.[13] 0-80 yaş, Ariji ve ark.[15, 16] 4-94 yaş, Karakaş ve ark.[17] ise 5-25 yaş ve 25 yaş üstü hastalar arasından hasta gruplarını seçmişlerdir.

Bu çalışmada ise, 2 farklı yaş grubu arasında MS'lerin büyüme gelişiminin değerlendirilmesi amacıyla, 6-15 yaş arası hastalar çalışmaya dahil edilmiştir.

Oktay[10] ise yaş arttıkça, MS genişliğinin de arttığını görmüştür. Karakaş ve ark.[17] da, Oktay[10] gibi yaş ile tüm paranazal sinüslerin hacimlerinin arttığı sonucuna ulaşmıştır.

Emirzeoğlu ve ark.[5] yaş arttıkça paranazal sinüs hacimlerinin azaldığını belirlemişlerdir. Ancak ayrı ayrı sinüsler yaşa göre değerlendirildiğinde aralarında bir ilişki olmadığını bulmuşlardır.

Ariji ve ark[15], 20 yaşına kadar MS hacimlerinin arttığını ancak yaş ilerledikçe azaldığını belirtmişlerdir.

Çalışmalar arasındaki sonuç farklılıklarının, farklı yaş gruplarında ve farklı hasta ırklarında olmasına bağlı olduğu düşünülmüştür. Bu çalışmada ise, yaş ile birlikte sağ, sol ve toplam MS hacminde istatistiksel olarak anlamlı bir artış izlenmiştir.

Diamant yaptığı çalışmada, MS pinömatizasyonunun kadınlarda 16-20 yaşında, erkeklerde 21-25 yaşında en yüksek olduğu ve toplamda erkekler MS hacminin kadınlara göre daha yüksek olduğunu belirtmiştir.[19]

Qadir M ve Mushtaq M. de benzer şekilde, 15-35 yaş arası hastalarda yaptıkları çalışmada, erkeklerin MS hacimlerinin kadınlardan daha yüksek olduğunu bildirmişlerdir.[20]

Ariji ve ark, yaşları 4-94 arasında değişen 115 hastanın BT görüntüleri üzerinde MS'lerin hacimlerini analiz etmiş ve yaş, cinsiyet, premolar ve molar diş eksikliği, dişli ve dişsiz hastalar olarak çalışma gruplarını oluşturmuş ve paranazal sinüslerin orta yüz yüksekliği, vücut ağırlığı ve kilo ile ilişkisini değerlendirmiştir. 20 yaşına kadar MS hacimlerinin arttığını ancak yaş ilerledikçe azaldığını belirtmişlerdir. Yetişkin erkeklerde boy ve kilo arttıkça MS hacminde artış görüldüğünü, yaşla birlikte MS'lerin hacminde azalma olduğunu saptamışlardır. Bu durumu Japon erkeklerinin boy ve kilolarının gençlere göre daha az olmasına bağlamışlardır.[15,16]

Bu araştırmada erkeklerde MS hacmi daha yüksek olmakla birlikte, cinsiyetler arası anlamlı bir fark saptanmamıştır.

Çalışmanın sonuçları bir grup pediatrik hastayı değerlendirerek elde edilmiş ve önceki çalışmalarla benzer sonuçlar elde edilmiştir. MS›in pnomatizasyonunun ve özelliklerinin ayrıntılı değerlendirilmesi için daha büyük ve spesifik hasta grupları ile ieri çalışmalara ihtiyaç vardır.

Beyan: Çalışmamızın tarafsızlığı ile ilgili bilinmesi gereken herhangi bir mali katkı veya diğer çıkar çatışma ihtimali (potansiyeli) ve ilişki alanı bulunmamaktadır.

KAYNAKLAR

[1] Dolan KD, Smoker WR. Paranasal sinus radiology, Part 4A: Maxillary sinuses. Head & neck surgery. 1983;5(4):345-62.

[2] Arıncı K, Elhan A. Anatomi. 3 ed: Ankara, Güneş Kitabevi; 2001: 42, 53, 288-289 (2013).

[3] Lawson W, Patel ZM, Lin FY. (2008). The development and pathologic processes that influence maxillary sinus pneumatization. Anat Rec (Hoboken), 291(11):1554-63.

[4] Sümbüllü MA. (2010). Maksiller Sinüs Enflamatuar Hastalıklarında Volumetrik Dental Tomografinin Tanı Değeri ve Bulguların Waters Pozisyonunda Çekilen Paranasal Sinüs Radyogramı İle Karşılaştırılması. A.Ü. Sağlık Bilimleri Enstitüsü, Doktora Tezi, Erzurum, (Danışman: Prof. Dr. Abubekir Harorlı)

[5] Emirzeoglu M, Sahin B, Bilgic S, Celebi M, Uzun A. (2007). Volumetric evaluation of the paranasal sinuses in normal subjects using computer tomography images: a stereological study. Auris Nasus Larynx, 34:191-5.

[6] Fernandes CL. (2004). Volumetric analysis of maxillary sinuses of Zulu and European crania by helical, multislice computed tomography. J Laryngol Otol, 118:877-81.

[7] Kawarai Y, Fukushima K, Ogawa T, Nishizaki K, Gunduz M, Fujimoto M, Masuda Y. (1999). Volume quantification of healthy paranasal cavity by three-dimensional CT imaging. Acta Otolaryngol Suppl, 540:45-9.

[8] Teke HY, Duran S, Canturk N, Canturk G. (2007). Determination of gender by measuring the size of the maxillary sinuses in computerized tomography scans. Surg Radiol Anat, 29:9-13.

[9] Uthman AT, Al-Rawi NH, Al-Naaimi AS, Al-Timimi JF. (2011). Evaluation of maxillary sinus dimensions in gender determination using helical CT scanning. J Forensic Sci, 56(2) 2.

[10] Oktay H. (1992). The study of the maxillary sinus areas in different orthodontic malocclusions. Am J Orthod Dentofac Orthop, 102(2):143-145.

[11] Barghouth G, Prior JO, Lepori D, Duvoisin B, Schnyder P, Gudinchet F. (2002). Paranasal sinuses in children: size evaluation of maxillary, sphenoid, and frontal sinuses by magnetic resonance imaging and proposal of volume index percentile curves. Eur Radiol, 12:1451-8.

[12] Orhan K, Aksoy S, Bilecenoglu B, Sakul BU, Paksoy CS. (2011). Evaluation of bifid mandibular canals with cone-beam computed tomography in a Turkish adult population: A retrospective study. Surg Radiol Anat, 33:501-7.

[13] Jun BC, Song SW, Park CS,. Lee DH, Cho KJ, Cho JH. (2005). The analysis of maxillary sinus aeration according to aging process; volume assessment by 3dimensional reconstruction by high-resolutional CT scanning. Otolaryngol Head Neck Surg, 132:429-34.

[14] Endo T, Abe R, Kuroki H, Kojima K, Oka K, Shimooka S. (2010). Cephalometric evaluation of maxillary sinus sizes in different malocclusion classes. Odontology, 98:65-72.

[15] Ariji Y, Ariji E, Yoshiura K, Kanda S. (1996). Computed tomographic indices for maxillary sinus size in comparison with the sinus volume. Dentomaxillofac Radiol, 25:19-24.

[16] Ariji Y, Kuroki T, Moriguchi S, Ariji E, Kanda S. (1994). Age changes in the volume of the human maxillary sinus: a study using computed tomography. Dentomaxillofac Radiol, 23:163-8.

[17] Karakas S, Kavakli A. (2005). Morphometric examination of the paranasal sinuses and mastoid air cells using computed tomography. Ann Saudi Med, 25(1):41-5.

[18] Orhan I, Ormeci T, Aydin S, Altin G, Urger E, Soylu E, Yılmaz F. (2013). Morphometric analysis of the maxillary sinus in patients with nasal septum deviation. Eur Arch Otorhinolaryngol, DOI 10.1007/s00405.013.2617-7.

[19] Sacide Karakas, Ahmet Kavaklı. Morphometric examination of the paranasal sinuses and mastoid air cells using computed tomography. Ann Saudi Med 2005; 25(1): 41-45.

[20] Qadir M and Mushtaq M. Maxillary sinus size and malocclusion: Is there any relation? International Journal of Applied Dental Sciences 2017; 3(4): 333-337.

MARMARA ÜNİVERSİTESİ YAYINEVİ

Diş Hekimliği Fakültesi

Büyükazı-Keser Hipomineralizasyonunda Selektif Çürük Doku Uzaklaştırılması Sırasında Davranış Değerlendirilmesi

Behaviour Assesment During Selective Carious Tissue Removal in Molar – Incisor Hypomineralization

Cansu Çalışkan, Berkant Sezer, Nihan Tuğcu, Başak Durmuş, Betül Kargül

Pedodonti Anabilim Dalı, Diş Hekimliği Fakültesi, Marmara Üniversitesi, İstanbul, Türkiye

Öz

Amaç: Çocuklarda, diş hekimi kaygısı ve tedavi korkusu, yıllarca tedavinin ve idamesinin kalitesini etkileyebilecek bir sorun olarak kabul edilmiştir.Büyük azı-keser hipomineralizasyonu (BAKH) bulunan çocuklarda çürük temizlenmesi esnasında davranışlarını uygun şekilde değerlendirebileceğimiz ölçek bulunmamaktadır. Houpt skalası, çocukların tedavi süresince davranışlarını kolayca göstermektedir. Çalışmamızda amacımız Selektif çürük doku uzaklaştırılması sırasında BAKH sahip çocuklarda davranış değerlendirmesi yapmaktır.
Yöntem: 63 çocukta 134 sayıda şiddetli BAKH sahip azı dişinde çürük selektif yöntemle uzaklaştırılarak restorasyonlar yapılmıştır. Bu prosedür sırasında çocuğun davranışsal durumu Houpt davranış skorlama skalasıyla değerlendirilmiştir (tedavi sırasında ağlama ve tedavide işbirliği kategorilerinde)
Bulgular: Houpt skalasında genel davranış değerlendirilmesi ortalama skoru 5,16(±1,03)olarak bulunmuştur. En fazla gözlemlenen ağlama skoru (4)'Ağlama yok' iken (%68), hareket kategorisinde (3) 'Hareket yok' skorudur (%60).
Sonuç: Çocukların davranışlarının doğru şekilde değerlendirilmesi diş hekiminin gerekli tedavi planını en uygun şekilde yürütmesine yardımcı olur. Dental tedavi sırasındaki BAKH'lu çocukların endişeli davranışları, dental anksiyeteleriyle çok fazla ilişkili olmadığı belirlenmiştir. Houpt Scale, bir hastanın belirli tedavi prosedürlerine verdiği yanıtı puanlamak için kullanılırsa güvenilir bir araçtır.
Anahtar Kelimeler: Büyükazı Keser Hipomineralizasyonu, davranış tipi, Houpt skalası

Abstract

Aim: In children, dental anxiety and fear of dental treatment have been recognized as a source of problems in patient management for many years, which can affect the quality of care. There is no information regarding the ability of observational scales to properly assess the behaviour of children with molar incisor hypomineralization (MIH) during caries removal. The Houpt categories can easily demonstrate children's behavior during procedures.
The aim of this study was to assess the behavior of children during selective carious tissue removal without any local anesthetics in children with MIH.
Method: The carious tissue was removed selectively, depending on 63 children with 134 severe MIH. The completion of treatment was assessed by Houpt Scale, behaviour assessment was done as categorical rating scale during cavity preperation in three categories (crying, movement, overall behaviour).
Results: The mean score of Houpt scale for overall behaviour was 5,16(±1,03). Mostly recorded rating score in crying category was 'No crying' (4) (68%) and 'No movement' (4) (60%) in movement category . 'Excellent, no crying or movement' (6) (47%) was mostly recorded in overall behaviour category.
Conclusion: Proper assessment of children's behavior helps the dentist to execute a required treatment plan in the most appropriate manner. The anxious behaviour during actual restorative dental treatment is not so much related to their dental anxiety in children with MIH. The Houpt Scale is a reliable tool if used to score a patient's response to specific items of treatment, such as cavity preperation.
Keywords: Molar-Incisor Hypomineralisation, behaviour, Houpt scale

MARMARA ÜNİVERSİTESİ YAYINEVİ

Giriş

Büyükazı Keser Hipomineralizasyonu (BAKH) en az bir veya daha fazla daimi birinci büyük azı dişinin etkilendiği, sınırları belirgin opasitelerden madde kaybına kadar ilerleyen çoğunlukla keser dişlerde de hipomineralize alanlarla karakterize sistemik kökenli gelişimsel mine defektidir. (1,2,3) Hipomineralize mine, normal mine yapısından daha poröz yapıda olup, çiğneme kuvvetlerinin altında sürmeyi takiben kısa sürede yıkıma uğrama özelliğindedir. (2,4) Sürme sonrası yıkım, oluşan yüzey nedeniyle biyofilm için retansiyon alanı olmakta, özellikle etkilen büyükazılarda aşırı hassasiyet nedeniyle oral hijyen de yeterli düzeyde sağlanamamakta dolayısıyla hızla çürük oluşumu gerçekleşmektedir.

Çürük ve yıkım sonrası oluşan kavitenin restorasyonu, hem hipomineralize lezyonun yayılımına ve derinliğine hem de çocuğun kooperasyonuna ve yaşına bağlıdır. (5,6) Özellikle derin lezyonlarda, BAKH görülmeyen vital dişlerde, yeni minimal invaziv prensiplere göre selektif kavite preparasyonu non-selektif kavite preperasyonuna göre çürük uzaklaştırmada daha çok benimsenmeye başlanmıştır.(7)

Selektif çürük uzaklaştırma konsepti, bırakılacak lezyonun restorasyonla örtülmesini, dolayısıyla bakterilerin diyet karbohidratlarından metabolik ürün oluşturmasını engelleme prensibine dayanmaktadır. Selektif uzaklaştırma sırasında, periferalde sert dentin bırakılırken, pulpaya yakın boynuzlar ve pulpa odasının üstünde yumuşak, nemli dentin bırakılmaktadır. Bu şekilde selektif uzaklaştırma belirgin şekilde, pulpanın ekspoz olma riskini azaltmakta, özellikle tedavisi güç çocuklarda ileri endodontik tedavileri-kanal tedavisi gibi önüne geçmektedir.(7,8,9,10)

Davranış yönlendirme problemleri, dental korku ve anksiyete BAKH'den etkilenmiş çocuklarda etkilenmemiş çocuklardan daha fazla görülmektedir. Bu tür problemlerin çoğu bu çocukların 9 yaşına gelmeden, sağlıklı yaşıtlarıyla kıyaslandığında daimi birinci büyükazı dişleriyle ilgili on kat fazla sıklıkta tedavi görmeleri, hatta ilgili dişte de en iki kere yenilenen tedavilerin olması ve tedavi girişimi sırasında tekrarlayan ağrılarla ilişkilidir. Etkilenmiş dişte pulpada kronik inflamasyon başlamakta ve anestezi komplike hale gelmektedir. Bu dişler, genellikle geniş çaplı bir tedaviye gereksinim duymakta ve hem hekim hem de hasta için anestezi ve yeterli restorasyon yapımı açısından problem teşkil etmektedir. BAKH görülen dişler sürekli olarak termal ve mekanik uyarılara maruz kalırlar ve bu da çocuklarda huzursuzluğa sebep olmaktadır.

Tüm bu etmenler çocuğun yaşam kalitesini etkilemekte ve tedavi süresince davranışlarının yönetiminde problem oluşturmaktadır. (3,11)

Dental anksiyete çoğunlukla anket ve skorlama yöntemleriyle değerlendirilmektedir. Anketler adölesan ve yetişkinlerde daha sıklıkla kullanılmasının nedeni; sözel olması, küçük çocukların anlama ve duygusal gelişim kapasitesinin yeterli düzeyde olamamasıdır. Dolayısıyla küçük çocuklarda ve adölesanlarda daha çok davranış skorlama yöntemleri uygulanmaktadır. Genellikle vücut hareketleri birbirinden bağımsız **gözlemciler tarafından değerlendirilmektedir**. Ölçek tutarlı olmalıdır ve gözlemciler arasında biasa neden olmamalıdır. (12) Davranışsal değerlendirmede Frankl skalası, Houpt skalası veya Kuzey Carolina Davranış Skalası dental tedavi boyunca veya sonrasında uygulanmaktadır. Venham resim testi, **Çocuklarda dişhekimliği korku alt skalası dental tedavi öncesi kullanılan skalalardır. Ancak halen davranış değerlendirme skalasının çocuklarda kullanımının en uygun ve en tutarlı olmasına, en kolay uygulanabilir olmasına yönelik geliştirmeler devam etmektedir. (12)**

Houpt ölçeği ilk olarak 1985 yılında geliştirilmiş olup, tedavi sürecindeki belli zaman aralıklarında hastanın hareket etme, ağlama ve genel davranışının değerlendirildiği bir ölçektir. (13) (Tablo 1). Houpt ölçeğinin avantajı çocuk davranış tiplerini (hareket, ağlama) şiddetine göre değerlendirip kategorize etmesidir. Dezavantajı ise değerlendirmeyi yapacak gözlemcinin yetkinliğinin tam olması gerekmektedir, değerlendirme yapılırken davranış değişimlerinin iyi yakalanması gerekmektedir. Buna rağmen Houpt ölçeğinin gözlemciler arası uyumu, gözlemcilerin birbiri arasında deneyim farklılıkları olsa da iyidir. (12)

Tablo 1: Houpt Skalası

Hareket	
Hareket yok	(4)
Tedaviyi etkilemeyen fasılalı hareket	(3)
Tedaviyi etkileyen devamlı hareket	(2)
Tedaviyi kesen şiddetli hareket	(1)

Ağlama	
Ağlama yok	(4)
Fasılalı ağlama tedaviye zarar vermeyen	(3)
Devamlı kalıcı ağlama tedaviyi zorlaştıran	(2)
Histerik ağlama	(1)
Tüm Davranış	
Mükemmel ; ağlama ve hareket yok	(6)
Çok iyi ; bazı sınırlı ağlama ve hareket tedavi sorunsuz tamamlandı	(5)
İyi; az zorluk fakat tedavi tamamlandı	(4)
Orta (vasat); zorluk var fakat tedavi tamamlandı	(3)
Zayıf; yarım tedavi	(2)
Tam başarısızlık	(1)

Literatürde rastlanmamış olup, çalışmamızda amacımız selektif çürük doku uzaklaştırılması sırasında BAKH sahip çocuklarda Houpt ölçeğiyle davranış değerlendirmesi yapmaktır.

Materyal-Method

Bu çalışma Marmara Üniversitesi DişHekimliği Fakültesi Klinik bilimleri Etik kurulu tarafından onaylanmıştır. (2009/2973-1139)

Tek-kol prospektif çalışma, en az 1 birinci büyükazı dişinde restorasyon ihtiyacına sahip hastalar üzerinde gerçekleştirilmiştir.

Hasta seçimi

Çalışmaya dahil edilen hastalar 2017 Ocak-2019 Şubat tarihleri arasında Marmara Üniversitesi Dişhekimliği Fakültesi Pedodonti AD'na tedavi ve kontrol amaçlı gelen hastalardan oluşturulmuştur. Kalibre olmuş iki uzman dişhekimi tarafından hastalar BAKH açısından EAPD kriterlerine göre değerlendirilmişlerdir. (14) Dahil edilme kriterleri; i) Çocukların 8-11 yaş aralığında olup, çoklu yüzlü çürüğü olan tamamiyle sürmüş büyükazılara sahip olmaları (ICDAS 5), bu çok yüzlü kavitasyonların hipersensitiviye sahip olmadan plak retansiyonu ve yüzeylerinin yumuşak mine-dentin yapısında olması gerekmektedir. ii) Dişlerde pulpa nekroz semptomu olmamalıdır. iii) Tedavilerin local anestezi gerektirmeden yapılabileceği düşünülen lezyonlar olmalıdır. iv) Hastalardan yazılı ve sözlü onamlarının alınmış olması gerekmektedir.

Tedavi

Hipomineralize lezyonların uzaklaştırılması yüksek devirli su soğutmalı aeratörle gerçekleştirilmiştir. Çürük dokusu sert dentin periferalde bırakılırken, merkeze doğru yumuşak dentin bırakılmıştır. Mine kenarları yüksek devirli aeratörle, daha yumuşak lezyon su soğutmasız mikromotor ve ekskavatör el aletiyle gerçekleştirilmiştir. Tedaviler sırasında lokal anestezi yapılmamıştır. Tedavi sırasında hasta davranışları Houpt ölçeğiyle deneyimli çocuk dişhekimi tarafından hastanın klinik durumu tedavi boyunca kaydedilmiştir. Houpt skalası dört ayrı parametreden oluşmasına karşın çalışmamızda yalnızca ağlama, hareket ve tüm davranış parametrelerinden yararlanılmıştır.

Bulgular

Çalışma grubu yaş ortalaması 8,98±1,47 olan 63 hasta (31 erkek, 32kız)'dan oluşmaktadır.

Gözlemciler arası uyumun iyi düzeyde olabilmesi için Houpt skalasına yönelik kalibrasyon yapılmıştır. Gözlemleri yapan iki pedodontistin Houpt sakalası değerlendirmeleri arasında uyum görülmüştür.(k=0.89)

Houpt skalasında genel davranış değerlendirilmesi ortalama skoru 5 olarak bulunmuştur. En fazla gözlemlenen ağlama skoru (4)'Ağlama yok' iken (%68), hareket kategorisinde (3) 'Hareket yok' skorudur (%60). (Tablo 2).

Tablo 2: Gözlenen Houpt Skorlarının Yüzdesel dağılımı

Hareket Değerlendirme	
(1)Şiddetli, tedaviye engel olacak derecede hareket	%3,2
(2)Sürekli, tedaviye zorluk çıkartıcak şekilde hareket	%6,3
(3)Kontrol edilebilir, tedaviye engel olmayacak şekilde hareket	%30
(4)Hareket yok	%60
Ağlama Değerlendirme	
(1)Histerik ağlama, tedaviye ilgisiz	%2,3
(2)Tedaviyi zorlaştıracak şekilde sürekli ağlama	%4,7
(3)Hafif, tedaviye engel olmayacak şekilde	%25
(4) Ağlama yok	%68
Genel Davranış Değerlendirimesi	
(1)Tedavi yapılamadı	
(2)Tedavi yarıda kesildi, kısmen kavite temizliği yapıldı	%3,2
(3)Tedavi aralıklarla tamamlandı	%4,8
(4)İyi, tedavi tamamlandı	%13
(5)Çok iyi, arada hareket etse de tedavi tamamlandı	%32
(6) Mükemmel, hareket etme ya da ağlama yok	%47

Tartışma

Bu klinik çalışmada, şiddetli BAKH'dan etkilenen dişlerde hipomineralize çürük alanın selektif olarak uzaklaştırılması ile yapılan restorasyonlar sırasında çocukların davranış durum değerlendirilmesi yapılmıştır. Çocuk davranışlarını değerlendiren ölçekler çocuk diş hekimliğinde davranış yönetimi teknikleri hakkında karar vermede önemli bir araçtır. Global bir ölçek olan Houpt skalası, küçük çocuklarda bile BAKH tedavisi sırasında davranış derecelendirmesinde yeterli düzeyde kullanılabileceği görülmüştür.

Selektif çürük doku uzaklaştırılması halen tartışmalı bir konudur. Bu çalışmada, atipik keskin mine kenarları su soğutmalı-hızlı tur dönüşlü aeratörle elmas frezlerle gerçekleştirilirken, merkeze doğru el aletleriyle plak ve çok yumuşak dentin çıkarılmış, kavite tabanında etkilenmiş hafif nemli ve kuru dentin, pulpa ekspozunu önlemek amacıyla bırakılmıştır (10,15) Tedaviler sırasında lokal anestezi uygulanmamıştır. Özellikle BAKH'da kronik dentin ekspozuna bağlı gelişen, tam bir anestezi etkinliğinin olmasını engelleyen hiperaljezi durumu düşünüldüğünde, anestezi ihtiyacının azalması, tedavi prosedürünün bir avantajı olarak düşünülebilir. Literatürde belirtildiği üzere BAKH'da mine dokusu farklılıkları, hipersensitivite ve çocuklardaki anksiyete dişhekimleri için de oldukça zorlayıcıdır. (16) Selektif çürük uzaklaştırılmasındaki lokal anestezi ihtiyacının azalması, el aletlerinin kullanılması ile ilgili olabileceği düşünülmektedir, ancak yine de bu konuda daha fazla araştırmaya ihtiyaç vardır. Houpt skalasında genel davranış değerlendirilmesi ortalama skoru 5 olarak bulunmuş olması, en fazla gözlemlenen ağlama skoru (4)'Ağlama yok' iken (%68), hareket kategorisinde (3) 'Hareket yok' skoru (%60)'nun olması, invaziv olmayan selektif çürük uzaklaştırılması yaklaşımının hasta açısından da konforlu olduğunu göstermektedir.

Houpt skalası gibi kısıtlı olarak nitelendirilen skalaların, belli bir kayıt süresi içinde, farklı ifade derecelerini belirten farklı davranış biçimlerinin algılanması, ayırımlarının yapılması ve aynı anda kayıt tutulması, eşik altı olan, ancak klinik olarak önemli davranışların yakalanması ve belli bir davranışın sıklığı ve süresinin belirlenmesi gibi avantajlarının yanı sıra birtakım dezavantajları da vardır. Bunlardan biri de, bir yandan işlem devam ederken, skala uygulayanın ve dereceleyenin tanımlama, ayırım yapma ve bir çok alt kategori arasından seçim yapabilme zorunluluğunun sonuçları etkilemesidir. Bu nedenle çalışma sırasında video kayıtlarının alınması, tüm tedavi sürecinin değerlendirilmesinde faydalı olacağını ancak, alınan görüntülerin sonradan izlenerek skalanın derecelendirilmesinin ise kullanılan alt bölümler arasında bias (ikilem) etkisinin gelişmesine yol açabileceğini ileri sürmüştür. Değerlendirmede video kaydı alınmamış sadece gözlemcilerin skorlamasına göre bulgular oluşturulmuştur. (17)

BAKH ilgili araştırmalar oldukça sınırlı olup, Houpt skalasının kavite preparasyonu sırasında değerlendirmede kullanıldığı başka bir çalışmaya literatürde rastlanmamıştır. Ancak anket-gözlem ölçeklerinden biri olan ve çürük daimi birinci büyükazı dişlerin ve şiddetine bakılmaksızın BAKH'dan etkilenmiş daimi birinci büyükazı dişlerin restorasyonu sırasında çocuk hastaların davranışlarının, Çocuk dental korku alt skalası ile değerlendirildiği bir

çalışmada, sonuçlarımıza benzer şekilde, dental anksiyete BAKH arasında korelasyon saptanmamıştır.(18)

Sonuç

Houpt skalasında derecelendirme prosedürü hızlı, basit ve tedaviyi yönlendirici değildir. Klinik uygulamalarda, araştırmalarda çalışmaya kolayca entegre edilip veriler istatistik tekniklerle analiz edilebilir. Houpt Skalası, bir hastanın belirli tedavi prosedürlerine verdiği yanıtı puanlamak için kullanılırsa güvenilir bir araçtır.

Kaynaklar

[1] 1. Weerheijm KL, Duggal M, Mejare I, Papagiannoulis L, Koch G, Martens LC: Judgement criteria for molar incisor hypomineralisation (MIH) in epidemiologic studies: a summary of the European meeting on MIH held in Athens, 2003. Eur. J. Paediatr. Dent 4(2003);110–113

[2] 2. Weerheijm KL: Molar incisor hypomineralization (MIH): clinical presentation, aetiology and management. Dent. Update 31(2004);9–12

[3] 3. Lygidakis NA, Wong F, Jalevik B, Vierrou AM, Alaluusua S, Espelid I: Best clinical practice guidance for clinicians dealing with children presenting with molar-incisor-hypomineralisation (MIH): an EAPD policy document. Eur. Arch. Paediatr. Dent. 11(2010);75–81

[4] 4. Fagrell TG, Dietz W, J€alevik B, Nor_en JG: Chemical, mechanical and morphological properties of hypomineralized enamel of permanent first molars. Acta Odontol Scand 2010; 68: 215–222

[5] 5. Fayle SA: Molar incisor hypomineralization: Restorative management. Eur J Paediatr Dent 2003;4:121-126

[6] 6. Mahoney EK: The treatment of localized hypoplastic and hypomineralized defects in first permanent molars. N Z Dent J 2001;97:101-105

[7] 7. Thompson V, Craig RG, Curro FA: Treatment of deep carious lesions by complete excavation or partial removal: a critical review. J Am Dent Assoc. 2008;139:705–712

[8] 8.Innes NP, Frencken JE, Bjørndal L: Managing carious lesions: consensus recommendations on terminology. Adv Dent Res 2016;28:49–57

[9] 9. Casagrande L, Seminario AT, Correa MB, Werle SB, Maltz M, Demarco FF, Araujo FB: Longevity and associated risk factors in adhesive restorations of young permanent teeth after complete and selective caries removal: a retrospective study. Clin Oral Invest 2017; Apr;21(3):847-855 DOI: 10.1007/s00784.016.1832-1. Epub 2016 Apr 22.

[10] 10. Franzon, R, Guimaraes LF, Magalhaes CE, Haas AN, Araujo FB: Outcomes of one-step incomplete and complete excavation in primary teeth: a 24-month randomized controlled trial. Caries Res 2014;48: 376–383

[11] 11. Kotsanos N, Kaklamanos EG, Arapostathis K: Treatment management of first permanent molars in children with Molar incisor hypomineralisation. Eur J Paediatr Dent 2005;Dec;6(4):179-84

[12] 12. Hosey MT, Blinkhorn AS: An evaluation of four methods of assessing the behaviour of anxious child dental patients. Int J Paediatr Dent 1995;Jun;5(2):87-95

[13] 13.Houpt MI, Weiss NJ, Koenigsberg SR, Desjardins PJ: Comparison of chloral hydrate with and without promethazine in the sedation of young children. Pediatr Dent 1985;7(1):41–46

[14] 14. Ghanim A, Silva MJ, Elfrink MEC, Lygidakis NA, Mariño RJ, Weerheijm KL, Manton DJ: Molar incisor hypomineralisation (MIH) training manual for clinical field surveys and practice. Eur Arch Paediatr Dent. 2017 Aug;18(4):225-242. DOI: 10.1007/s40368.017.0293-9. Epub 2017 Jul 18.

[15] 15. Dalpian DM, Casagrande L, Franzon R, Dutra GM, de Araujo FB: Dentin microhardness

[16] of primary teeth undergoing partial carious removal. J Clin Pediatr Dent. 2012;Summer;36(4):363-7

[17] 16.Elhennawy K, Schwendicke F: Managing molar-incisor hypomineralization: A systematic review. J Dent. 2016;Dec;55:16-24. DOI: 10.1016/j.jdent.2016.09.012. Epub 2016 Sep 28.

[18] 17. Wilson S: A review of important elements in sedation study methodology. Pediatr Dent. 1995;Nov-Dec;17(7):406-12

MARMARA ÜNİVERSİTESİ YAYINEVİ

[19] 18. Kosma I, Kevrekidou A, Boka V, Arapostathis K, Kotsanos N: Molar incisor hypomineralisation (MIH): correlation with dental caries and dental fear. Eur Arch Paediatr Dent. 2016 Apr;17(2):123-9. DOI: 10.1007/s40368.016.0221-4

MARMARA ÜNİVERSİTESİ

MARMARA ÜNİVERSİTESİ YAYINEVİ

Diş Hekimliği Fakültesi

Dudak Damak Yarıklı Hastalarda Protetik Tedavi: Vaka Raporu

Prosthetic Treatment in Patients with Cleft Lip and Palate: Case Report

Fuldan Baysal , Şebnem Begüm Türker, Yılmaz Umut Aslan, Seda Keban Aydın, Yasemin Kulak Özkan

Marmara Üniversitesi, Diş Hekimliği Fakültesi, Protetik Diş Tedavisi Anabilim Dalı, İstanbul,Türkiye

Öz

Amaç: Dudak damak yarığı (DDY) hamilelik sırasında yüzün anormal gelişimi sonucu dudak ve damak bölgesinde yarık oluşmasıyla karakterize konjenital bir anomalidir. DDY'nın kesin etiyolojisi bilinmemektedir. Dudak damak yarığı olan hastalarda; estetik, fonetik, fonksiyonel ve psikolojik problemler ortaya çıkmaktadır. Protetik rehabilitasyonun amacı maksiller defekti kapatmak ve hastayı rehabilite etmektir. Çalışmanın amacı Marmara Üniversitesi Dişhekimliği Fakültesi'ne başvurmuş olan 42 yaşındaki dudak damak yarıklı hastanın tedavi basamakları anlatılmaktadır.
Gereç ve Yöntemler: 42 yaşında dudak-damak yarıklı kadın hasta var olan total protezlerinin retansiyon eksikliği şikayetiyle Marmara Üniversitesi Diş hekimliği Fakültesi'ne başvurmuştur. Tedavi için maxillaya obturatör mandibulaya tam protez planlaması yapılmıştır. Maxillanın darlığı sebebiyle standart ölçü kaşıkları kullanılamadığından stenç ağız içinde manipüle edilerek bireysel bir kaşık hazırlanmış, bunu üzerinden A tipi polivinil siloksan ölçü maddesiyle ilk ölçüsü alınmıştır. Elde edilen modelden akrilik bireysel kaşık oluşturulmuştur ve c tipi silicone (Very Light) kullanılarak ölçü alınmıştır. Provaları tamamlanan protezler hastaya yumuşak astar uygulanarak teslim edilmiştir.
Bulgular: Erken kontrollerinde hastanın protezi kullanmaya başlaması ile yaşam kalitesinde belirgin bir artış olmuştur. Yapılan bu tedaviden sonra, hastanın konuşması, çiğnemesi ve estetik görünümü düzelmiştir.
Sonuç: Dudak damak yarığı sonucu estetik fonksiyonel ve fonasyonel kayıplara uğramış hastaların tedavileri maxillaya uygulanan obturatörler yardımıyla rehabilite edilebilmektedir.
Anahtar Kelimeler: dudak damak yarığı, obturatör

Abstract

Aim: The Cleft Lip and Palate (CLP) is variation of a type of clefting congenital anomaly caused by abnormal facial development during pregnancy. The etiology of CLP is unknown. Cleft lip and palate leads to esthetic, phonetic, functional and important psychological problems for the patient. The primarily aim of the prosthetic rehabilitation is to close the maxillary defect and rehabilitate the patients. The aim of this study was to present the treatment steps of cleft palate patient.
Materials & Method: A 42-years-old female patient with cleft palate was referred to Marmara University Faculty of Dentistry. The patient complained about the loss of retention of her total prostheses. The treatment plan was done to construct the obturator for maxilla,and a complete denture for mandible. Because of the narrow and unusual form of the maxillary arc, standard size impression tray could not be used, so that the thermoplastic impression compaund was manipulated in the mouth, and an individual impression tray was prepared. The first impression was obtained with the A-type polyvinyl siloxane impression material. Acrylic individual impression tray was formed from the obtained model. The final impression was taken using C-type silicone (Very Light). The completed prostheses were relined with soft lining.
Results: There was a significant increase in the quality of life of the patient with the use of prosthesis.
After this treatment, the patient's speech, chewing and aesthetic appearance was improved.
Conclusion: Patients with aesthetic functional and phonetic losses as a result of cleft lip and palate could be rehabilitated with the help of obturators applied to the maxilla.
Keywords: Keywords: cleft lip and palate, obturator

MARMARA ÜNİVERSİTESİ YAYINEVİ

Giriş

Doğumsal anomalilerin en sık görülen nedenlerinden biri de yüzde oluşan dudak damak yarıklarıdır. Yüz estetiğini ve çene-yüz fonksiyonları bozulmuş olan hastanın uzun süreli takip ve tedavisini gerektirir[1].

Uterus içi yaşamda, fetüsün dudak ve damak yapısını oluşturan hücrelerin birleşmesinin tam olarak sağlanamaması durumunda fetüste oral yarıklar meydana gelir. Nazomaksiller komplekste yer alan bu yarıklar, bölgenin tüm fonksiyonlarını bozabilmektedir. Yarığa bağlı olarak üst çenenin bütünlüğü, dil, alveoler ark, alt-üst çeneler, dudak ve yanak arasındaki denge bozulmakta, solunum ve yutma fonksiyonlarında yetersizlik oluşabilmektedir[2].

Dudak ve damak yarıkları embriyolojik dönemde çeşitli faktörlerin etkisi ile oluşmaktadır. Bunlar; enfeksiyon, toksisite, kötü beslenme, hormonal dengesizlikler, folik asit eksikliği, antiepileptik ilaç kullanımı, yüksek doz retinoik asit, B6 ve B12 vitamin eksikliği, nikotin ve alkole maternal maruz kalma, annenin yaşı, ozon gazı artışıdır[3-4]

Dudak-damak yarığı hikayesi bulunan bir ailede çocuğun dudak-damak yarıklı doğma riski artabilmekte ama bunun genetik açıklaması net olarak yapılamamaktadır. Orofasiyal yarıkların yaklaşık %20'sini oluşturan sendromik yarıklarda basit Mendelian tipi kalıtım olduğu bilinirken, sendromik olmayan yarıkların genetik kalıtımın da ki belirsizlikler devam etmektedir[5].

Sendromik hasta grubunda sıklıkla yarık bölgesi dışında anatomik organ anomalileri ve mental retardasyon da tabloya eşlik eder. Dudak damak yarığı ile beraber görülen sendromlar; Van der woude sendromu, ektodermal displazi, ectrodactyly, opitz sendromu ve wolf-hirschhorn sendromudur. İzole damak yarığı ile beraber görülen sendromlar; Treacher collins sendromu, holoprosencephaly sendromu, stickler sendromu'dur[6].

Yarık dudak damak etiyolojisi ve görülme sıklığı, incelenen populasyon ve etnik yapı ile yakın ilişkilidir. Dudak damak yarıkları Asyalılarda ve Amerikan yerlilerinde en sık, beyaz ırkta orta sıklıkta siyah ırkta ise en az sıklıkta görülmektedir. Türkiye'de 2005 yılında Biri ve arkadaşları tarafından Gazi Üniversitesinde yapılan çalışmaya göre 17259 doğum üzerinde doğumların geriye dönük incelenmesi ile dudak damak yarığı insidansı on binde 5 olarak bulunmuştur. Çalışmaya ölü doğumların dahil edilip edilmediği konusunda bilgi verilmemiştir[7].

Dudak damak yarıklı (DDY) hastaların protetik tedavisi; defektin büyüklüğüne, kalan dişlerin durumuna, hastanın sosyoekonomik düzeyine ve hastanın kliniğe başvurma yaşına göre değişebilmektedir. Hekimler bu hastaların rehabilitasyonunda sabit ya da hareketli protez kararını vermekte zorlanmaktadır. Dudak damak yarığı olan hastalarda genellikle mevcut dişlerde sayı, şekil, yapı ve konum anomalileri sıklıkla görül – mektedir.2ö Damakta doku eksikliği, birkaç fistül, yumuşak damak disfonksiyonu veya nasofarengeal sfinkterde koordinasyonsuzluk hipernasal konuşmaya sebep olabilir ve bu hastalar özellikle hareketli protezle tedavi edilir[8].

Bu çalışmanın amacı dudak damak yarıklı total dişsiz bireylerin rehabilitasyonu,estetik fonksiyonel ve fonasyonel eksikliklerinin giderilmesi hakkında bilgi vermektir.

Olgu sunumu

53 yaşındaki dudak damak yarıklı kadın hasta tedavi süreci için Marmara Üniversitesi Diş Hekimliği Fakültesi Protetik Diş Tedavisi Ana Bilim Dalı Kliniği'ne başvurdu. Yapılan muayenede hastanın total dişsiz olduğu, bilateral dudak damak yarığına ve oroantral fistüle sahip olduğu görüldü.Hastanın alınan anamnezinde sistemik problemi olmadığı, bilateral dudak damak yarığıyla doğduğu geçirdiği operasyonlar sonucunda dudak defektnin giderildiği fakat palatinal bölgedeki ve labial suklukstaki açıklığın hastanın kendi isteğiyle kapatılmadığı öğrenildi.(Resim 1) Hastanın kendisi gibi bilateral komple dudak damak yarıklı bir kız çocuğuna sahip olduğu, onun tedavi sürecinde operasyon geçirmek istemediği için kapatılmadığı öğrenildi.



Resim 1: Hastanın ağız içi görüntüsü

Dişsiz maksilla ve mandibulaya sahip olan hastanın tedavisi için maksillar obturatör ve mandibular total protez planlandı. Kişisel kaşık için alınacak ilk ölçüde, hastanın maksillar darlığı sebebiyle standart ölçü kaşığı kullanılamadı. Bunun yerine kırmızı tabaka stenç (Harvard Impression Compound Red,Hoppegarten/Almanya) hasta ağzında manipüle edilerek ilk ölçü için bir matris oluşturuldu.(Resim 2.a.) Bu matris üzerinden irreversible hidrokolloid ölçü maddesi (Zhermack Tropicagin, Badia Polesine/İtalya) ile ölçü alındı.(Resim 2.b.)

Elde edilen model üzerinden akrilik (İntegra Self Cure Acyrilic,Haarlem/Hollanda) yardımıyla kişisel kaşık elde edildi. Kişisel kaşığın kenarları hasta başında tekrardan düzenlendikten sonra stenç yardımıyla kenar şekillendirilmesi yapıldı.(Resim 2.c.)

Kenar şekillendirilmesi tamamlanmış kişisel kaşık yardımıyla, C tipi silikon (Oranwash VL C-Silicone impression material,Badia Polesine/İtalya) kullanılarak master ölçü alındı.

(Resim 2.d.) Elde edilen yeni model üzerinden yapılan kaidelere mum duvarlar eklendi ve Niswonger metodu kullanılarak hasta başında dikey boyut belirlendi. Laboratuvarda yapılan diş dizimi hasta ağzında prova edildikten sonra arka sığmayan 15-25-35-45 numaralı dişler elimine edilerek dizim dikey boyuta uygun bir şekilde tamamlandı (Resim 3) ve muflaya alınarak pişimi gerçekelşti.

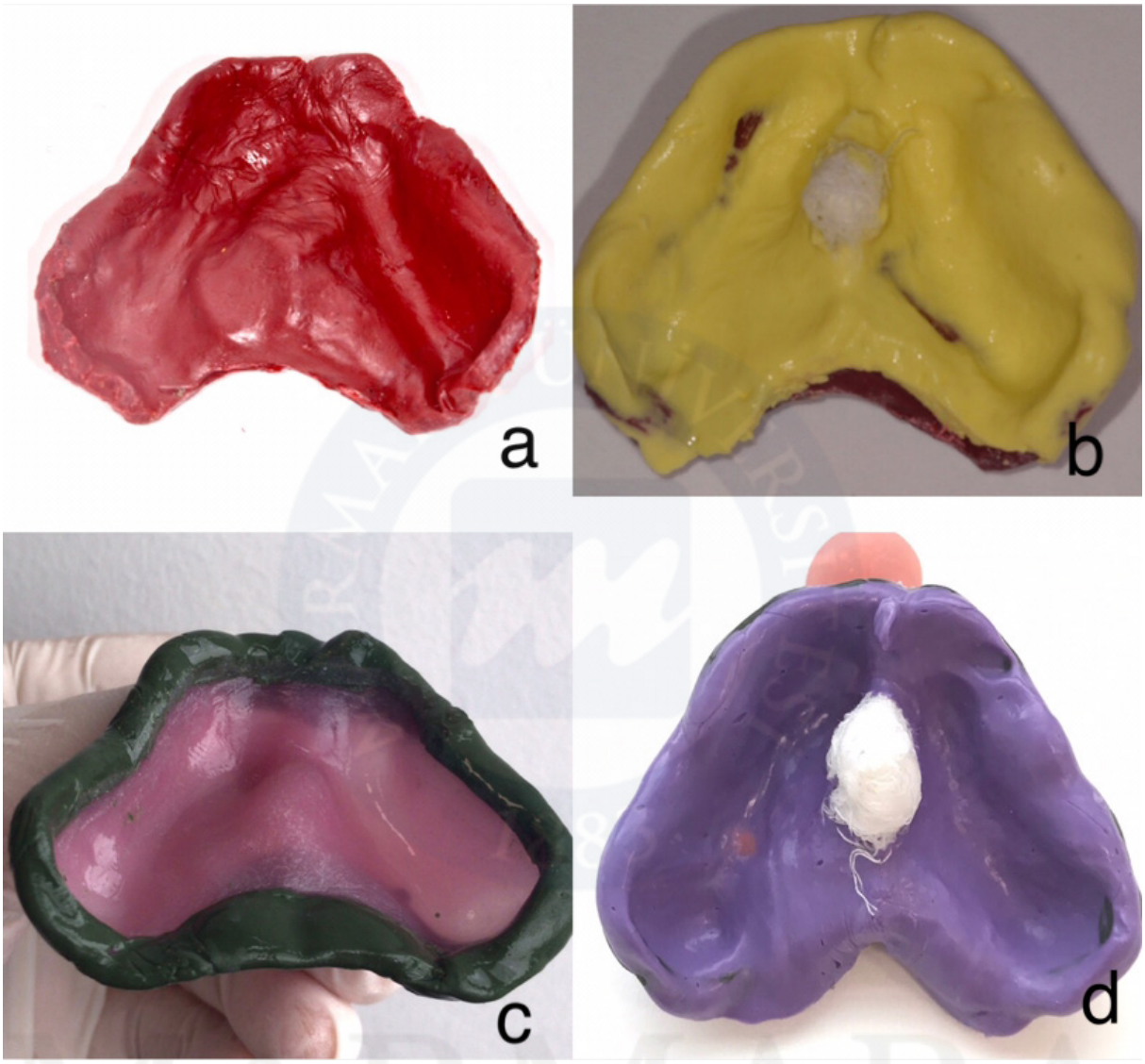

Resim 2: a. Stenç yardımıyla ilk ölçü için kaşık yapımı (Harvard Impression Compound Red) b. İrrevesible hidrokolloid ölçü (Zhermack Tropicagin, Badia Polesine/İtalya) c. Stenç yardımıyla kenar şekillendirme (Kerr İmpression Compaund,Jicin/Çek Cumhuriyeti) d. Silikon ölçü (Oranwash VL C-Silicone impression material,Badia Polesine/İtalya)



Resim 3: Standart total protez diş dizimi provası

Mufla ve pişim sonrasında kenar uyumu ve oklüzyon düzenlemeleri yapılan proteze yumuşak astar (Dentsply, Visco-Gel, Temporary Soft Denture Liner,Surrey/İngiltere) uygulandı ve hastaya teslim edildi.

Teslimden 2 gün sonra tekrar çağırılan hastanın geçici yumuşak astarı kalıcı yumuşak astarla (Detax, Molloplast B, Soft Denture Liner – Silicone Base,Ettlingen/Almanya) değiştirildi (Resim 4.a.) ve hastaya protezi teslim edildi. (Resim 4.b.)

MARMARA ÜNİVERSİTESİ

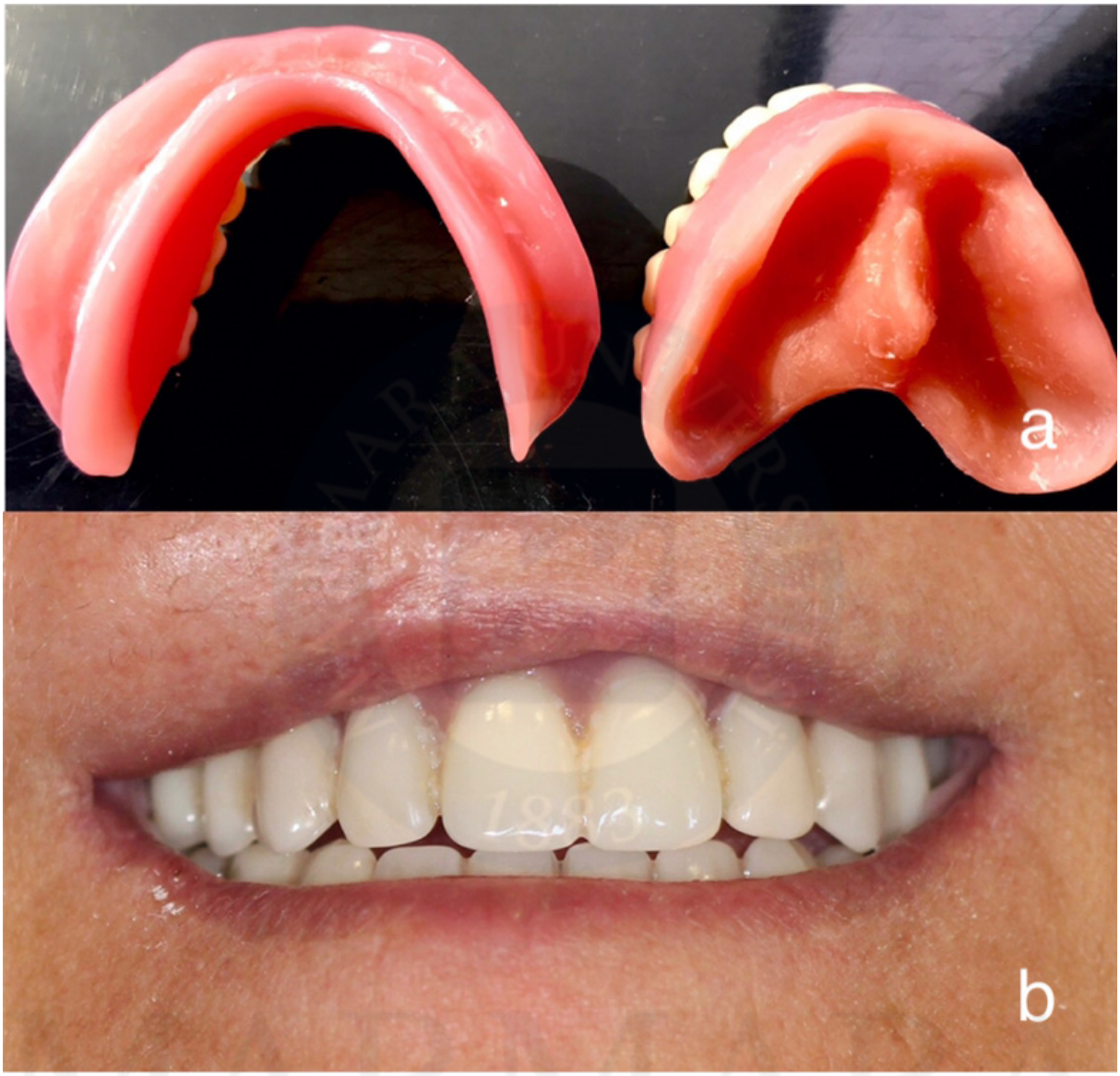

Resim 4: a. Yumuşak astar uygulamasından sonra Dentsply, Visco-Gel, Temporary Soft Denture Liner,Surrey/İngiltere b.Hastanın nihai protezi ile ağız dışı görüntüsü

Tartışma

Dudak damak yarıklı hastalarda kalıcı protetik rehabilitasyon tedavinin son safhasını oluşturur. Dudak damak yarıklı hastalarda erişkin dönemde uygulanan bir çok kalıcı protetik rehabilitasyon yaklaşımı mevcuttur. Uygun tedavi yönteminin seçiminde, vakanın özellikleri, daha öncesinde uygulanan tedaviler, büyüme ve gelişimini tamamlamış olup olmaması ve hastanın sosyo – ekonomik düzeyi belirleyici rol oynar.

Defektin cerrahi yollarla kapatılamadığı, doku yüzeyinin düzensiz olduğu durumlarda geleneksel yollarla hazırlanan protezler de estetik ve fonksiyonel anlamda başarı şansı azdır. Türkaslan'ın[9] sunmuş olduğu vaka raporunda DDY'li hastaların protetik rehabilitasyonun da destek olarak kullanılacak uygun dişleri belirlemek ve korumak gerektiğini belirtmiştir. Fakat dişsiz maksilla ve mandibulaya sahip bir hastayı rehabilite ederken Pinborough ve ark.[10] yaptığı gibi oroantral fistülü akrilik parça ile kapantan protezler yapılmaktadır.

Yapmış olduğumuz vakada hastanın ekonomik sebepleri, oroantral fistülün kapatılmamış olması ve dişsizlik sebebiyle maksillaya klasik obturarot alt çeneye ise klasik total protez yapılmıştır.

Sonuç

Dudak damak yarığı ile doğan bireylerin tedavisi, çok sayıda işlemi içermektedir. Henüz netleşmiş bir tedavi standartı yoktur. Cerrahi girişimlerin yetersiz kaldığı durumlarda protetik uygulamalar ile de başarılı sonuçlar elde edilebilmektedir.

Yarık dudak-damak hastalarında uygulanacak protezlerin minimum ağırlık ve boyutta olmaları, kullanılan materyalin kolay temizlenebilir olması ve uzun süre gerek estetik gerekse fonksiyonel özelliklerini koruyabilmesi gerekmektedir.

Kaynaklar

[1] Beumer III J, T.A. C, Marunik MT. Maxillofacial Rehabilitation. Prosthodontic and Surgical Considerations. Ishiyaku EuroAmerica, Inc. St Louis. 1996: 225-47.

[2] Gülşen A.,Atalay Z., Özel ŞA. Yetişkin dudak damak yarıklı olgularda estetik ve fonksiyonel tedavi yaklaşımları. Gazi Tıp Dergisi. 2008;19:33 – 7

[3] Lebby KD., Tan F., Brown CP. Maternal factors and disparities as sociated with oral clefts. Ethn Dis 2010;20146-9.

[4] Krapels IP., van Rooij IA., Ocké MC, van Cleef BA., Kuijpers-Jagtman AM., Steegers-Theunissen RP.Maternal dietary B vitaminin take,other than folate, and the association with orofacial cleft in the offspring. Eur J Nutr 2004;43:7-14

[5] Wong FK, Hagg U. An update on the aetiology of orofacial clefts. Hong Kong Med.J.2004;10:331-6

[6] Vargel İ. Dudak damak yarıklarına eşlik eden anatomik bozukluklar ve genetik sendromlar. Türkiye Klinikleri J. Plast.Surg-Special Topics 2011;3:142-6

[7] Biri A., Onan A., Korucuoğlu Ü. Bir Üniversite Hastanesinde Konjenital Malformasyon Sıklığı ve Dağılımı. Perinatoloji Derg. 2005;13: 86-90

[8] HochmanN,YaffeA,BrinI,ZilbermanY,EhrlichJ. Functional and esthetic rehabilitation of an adolescent cleft lip and palate patient. Quintessence Int 1991; 22: 401-4.

[9] Türkaslan S. Dudak damak yarığı ve overdenture. SDÜ. Tıp Fak. Derg. 2008;15:34-8

[10] Pinborough-Zimmerman J, Canady C, Yamashiro DK, Morales L, Jr. Articulation and nasality changes resulting from sustained palatal fistula obturation. Cleft Palate Craniofac J 1998; 35: 81-7.

MARMARA ÜNİVERSİTESİ YAYINEVİ

Diş Hekimliği Fakültesi

MAKSİLLER SİNÜS PNÖMATİZASYONUNUN VE SEPTUM MORFOLOJİSİNİN ÜÇ BOYUTLU İNCELENMESİ

THREE-DIMENSIONAL EVALUATION OF MAXILLARY SINUS PNEUMATISATION AND SEPTUM MORPHOLOGY

Devrim Biriken Sipahi [1], Kadir Beycan [2], Şebnem Erçalık Yalçınkaya [3]

[1] İstanbul Sarıyer, ADSM

[2] Marmara Üniversitesi, Diş Hekimliği Fakültesi, Ortodonti Anabilim Dalı, İstanbul

[3] Marmara Üniversitesi, Diş Hekimliği Fakültesi, Ağız, Diş ve Çene Radyolojisi Anabilim Dalı, İstanbul

Öz

Amaç: Bu çalışmanın amacı konik ışınlı bilgisayarlı tomografi (KIBT) görüntüleri kullanılarak farklı dikey boyuta ve Angle sınıflamasına sahip bireylerin, maksiller sinüslerinin pnömatizasyonları ile septum morfolojilerinin analiz edilerek değerlendirilmesidir.
Gereç ve Yöntem: Bu çalışma Marmara Üniversitesi Diş Hekimliği Fakültesi Etik Kurulu tarafından onaylanmıştır. Çalışmada fakülte arşivinden seçilmiş, yaşları 18-50 arasında değişen, maksiller sinüslerinde kist ve/veya tümoral değişiklik olmayan, ortodontik tedavi görmemiş, tam dişli 90 (47♀, 43♂) hastaya ait KIBT görüntüleri (Planmeca Romexis®) kullanılmıştır. Sefalometrik analizlerini (NEMOCEPH Imaging 11.5) takiben hastalar iskeletsel Angle Sınıflamasına ve dikey boyut ölçümlerine göre gruplandırılmıştır. Maksiller sinüslerin hacimleri ve mevcut septumlar 3D Doctor (Able Software Corp, USA) yazılımı kullanılarak ölçülmüş ve bulgular istatistiksel olarak değerlendirilmiştir.
Bulgular: Maksiller sinüs pnömatizasyonu erkeklerde kadınlara göre yüksek bulunmuştur ($p< 0.001$). Bulgular yaş grupları, Angle sınıflaması ve dikey boyuta göre değerlendirildiğinde istatistiksel olarak anlamlı bir fark saptanmamıştır. Sağ maksiller sinüste septum görülme sıklığı 18-30 yaş grubunda, 31 – 50 yaş grubundan fazla ($p<0.01$) ve tam septum görülme oranı Angle Sınıf II'de Angle Sınıf III'e göre anlamlı şekilde yüksektir ($p<0.05$).
Sonuç: Septum tipi ve oryantasyonuyla ilgili elde edilen çalışma bulgularının pre-operatif değerlendirmelerde ve intra-operatif işlemlerde göz önüne alınmasının yararlı olacağı açıktır. Gelecekteki çalışmalarda klinik değerlendirmelerin yapıldığı ve daha fazla sayıda hasta görüntülerinin kullanıldığı araştırmalara gereksinim vardır.

Abstract

Aim: It was aimed to evaluate the pneumatization and septum of maxillary sinuses of different vertical height and Angle Class and to investigate the associations among these groups.
Material and Method: This study was approved by the Ethic Committee of Marmara University, Faculty of Dentistry. CBCT images (Planmeca Romexis®) of 90 dentate patients (47 female, 43 male/18-50-year-old) were collected from the archive of Marmara University Faculty of Dentistry. These patients had not received any orthodontic treatment and no cyst or tumor was detected in their maxillary sinuses. After cephalometric analyses (NEMOCEPH 11.5), patients were grouped according to Angle Classification and vertical height. Volumes of maxillary sinuses were analyzed by 3D Doctor programme (Able Software Corp, USA) and septums were evaluated. The data were evaluated statistically.
Results: Males had higher maxillary sinus pneumatization than females ($p<0.001$). When the data were evaluated according to age groups, skeletal classification and vertical angle, no statistically significant differences were detected. Right septum was more frequent in the 18-30 age group ($p<0.01$). The complete septum was frequently seen in Angle Class II than in Class III ($p<0.05$).
Conclusion: The findings regarding the maxillary septum may be beneficial in pre – and intra-operative evaluation. Further clinical and radiological studies in a larger group of patients are needed to assess these results.

MARMARA ÜNİVERSİTESİ YAYINEVİ

Giriş

Maksiller sinüsler paranazal sinüsler içinde en büyük ve ilk gelişmeye başlayan, epitelle kaplı, piramit şekilli, içi hava dolu iki kavitelerdir (Jun ve ark., 2005). Maksiller sinüsler gelişimleri sırasında üst dişlerle yakın komşulukları nedeniyle iskeletsel veya dental malokluzyonlardan ve maksillanın anatomik varyasyonlarından etkilenebilirler (Price ve ark., 2007). Yapılan araştırmalar maksiller sinüslerin hacimlerinin yaşam boyu doğal bir artış eğiliminde olduğunu göstermiştir. Büyüme döneminde tüm paranazal sinüslerin içinde meydana gelen pnömatizasyon (havalanma) sinüslerin içini hava ile doldurarak hacimlerini arttıran fizyolojik bir olaydır. Maksiller sinüs pnömatizasyonu dişlerin alveol kemiğine doğru olan genişlemedir. Özellikle premolar ve molar dişler çekildiğinde, kâğıt inceliğinde kemik kalacak şekilde maksiller sinüsler aşağıya doğru genişleyebilir. Maksiller sinüsün pnömatizasyonu sürecinde rol oynayan faktörler; diş çekiminden sonra diş köklerinin yokluğu ve maksiller alveoler kretin atrofik rezorpsiyonudur. Sinüs membranı ve kısmen de alveol kemiğinde yer alan osteoklastlar alveol kretin rezorbsiyonundan sorumludur. Sinüs iç basıncının çok az artması bile maksiller sinüsün hacminde belirli bir artışa neden olabilmektedir (Van den Bergh ve ark., 1998).

Kortikal kemikten oluşmuş duvarlar şeklinde kısaca tanımlanabilecek maksiller sinüs septumlarının eskiden klinik önemi olmayan anatomik değişiklikler olduğu düşünülürken son yıllarda pre – ve intra-operatif uygulamalardaki önemi ortaya konmuştur (Krennmair ve ark., 1999). Bu çalışmada farklı dikey boyuta ve Angle sınıflamasına sahip bireylerin, maksiller sinüslerinin pnömatizasyonları ile septum morfolojilerinin analiz edilerek değerlendirilmesi amaçlanmıştır.

Gereç ve Yöntem

Çalışma protokolü Marmara Üniversitesi Sağlık Bilimleri Enstitüsü Girişimsel Olmayan Klinik Araştırmalar Etik Kurulu tarafından incelenmiş ve onaylanmıştır (27.04.2016/27, Protokol No:30). Çalışma grubu Marmara Üniversitesi Dişhekimliği Fakültesi Ağız, Diş ve Çene Radyolojisi Anabilim Dalı Radyoloji Birimi'ne 2012-2017 yılları arasında, çeşitli nedenlerle başvurmuş hastaların KIBT görüntülerinden oluşmuştur. Ağız, Diş ve Çene Radyolojisi Anabilim Dalı Radyoloji Birimi'ne ait KIBT arşiv görüntüleri retrospektif olarak incelenmiş ve aşağıda belirtilen çalışmaya alınma kriterlerine uyan, 47'ı kadın, 43'ü erkek toplam 90 hastanın KIBT görüntüleri çalışmaya dahil edilmiştir. Dengeli yüz görünümü ve simetriye sahip, daimi dişleri olan, daha önce ortodontik tedavi görmemiş, TME hikayesi olmayan 18-50 yaş arası hastalar araştırmaya dahil edilmiştir.

Travmaya veya operasyona bağlı bağlı fasiyal uyumsuzluğu olan, ortodontik tedavi görmüş veya gören, düzeltici girişimsel veya koruyucu aparey uygulaması yapılmış veya yapılmakta olan, merkezi sinir sistemi hastalığı nedeniyle tedavi görmüş veya intrakraniyal bulaşıcı hastalık geçirmiş olan, TME veya romatizmal hastalık nedeniyle oral medikasyon kullanan, kist, tümör vb. patolojiye veya sistemik hastalığa sahip hastalar araştırma dışında tutulmuştur.

Arşivdeki KIBT görüntüleri, Planmeca Promax 3D Mid (Planmeca Oy, Helsinki, Finlandiya, 2012) volumetrik tomografi cihazı ile 0.2 mm3 izotropik voksel, 0.20 mm kesit kalınlığı kullanılarak elde edilmiştir. Cihazın kullanım parametreleri 90 kVp, 12mA ve 36 sn'dir. Cihazın FOV'u 16x9 cm olup, ardı sıra yapılan iki ayrı ışınlama sonucu elde edilen görüntüler cihaza ait Romexis yazılım programı sayesinde birleştirilip 16x9 cm FOV alanı elde edilmiş olmaktadır. Bütün çekimler hasta hareketine engel olacak şekilde standart bir protokol çerçevesinde gerçekleştirilmiştir. Hasta cihaza supin pozisyonunda, baş ve çene ucu uygun şekilde sabitlenip ısırma çubukları ile okluzyona getirilmiştir. Frankfurt horizontal düzlemi yere paralel ve lazer ışınları yardımıyla gantri içine yerleştilerek hareket etmeden tam okluzyonda ve yutkunmaması sağlanarak görüntüler alınmıştır. Elde edilen görüntüler, çalışma grubuna uygun hastalar seçilerek DICOM (Digital Imaging and Communications in Medicine) formatında kaydedilmiştir.

Çalışmamızda Planmeca tomografi cihazı ile alınan görüntülerin Nemotec (Nemotec Imaging 11.5, Spain) yazılım ile sefalometrik analizi yapılmış hastalar dikey boyuta ve ayrıca Angle sınıflamasına göre sınıf I.II ve III olarak gruplara ayrılmıştır. Sinüslerin değerlendirilmesinde aksiyel, koronal ve sagittal kesitler kullanılarak panaromik ve çapraz kesitler kullanılmıştır. 3D Doctor (Able Software Corp, Lexington, MA, USA) yazılımı ile maksiller sinüs hacimleri ölçülmüş, maksiller sinüs septumları Qian ve ark.(2016) ve Bornstein ve ark.(2016) 'a göre sınıflandırılmıştır

İstatistiksel değerlendirme SPSS 11.5 programı kullanılarak Ki kare / Fisher's Exact Testi, tek yönlü varyans analizi ve t testi ile yapılmış ve istatistiksel anlamlılık sınırı olarak $p<0,05$ kabul edilmiştir.

Bulgular

Çalışma 47 ‹si (%52,2) kadın, 43›ü (%47,8) erkek olmak üzere toplam 90 kişi üzerinde yapılmıştır. Olguların yaşları 18 ve 50 arasında olup ortalaması 31,47+_6,32 dir. Şekil 1'de erkeklerin maksiller sinüs hacimlerinin istatistiksel anlamlı olarak daha yüksek olduğu görülmektedir ($p<0.001$).Tablo 1'de Angle iskeletsel sınıflamaya göre maksiller sinüs hacimleri arasında anlamlı bir fark olmadığı görülmektedir ($p>0.05$). Tablo 2'de maksiller sinüs septumu tipleri ve dağılımları sunulmuştur. İskeletsel Angle Sınıflar arası karşılaştırmalar değerlendirildiğinde hastalarda maksiller sinüs septum görülme oranları, sağda septum görülme oranları ile solda septum görülme oranları arasında fark vardır. Angle İskeletsel Sınıf I, Sınıf II ve Sınıf III gruplarındaki hastalarda cinsiyet dağılımları arasında fark bulunmuştur ($p<0.05$). İskeletsel Sınıf II grubundaki hastalarda sağda tam septum görülme sıklığı sınıf III'deki hastalara göre anlamlı düzeyde yüksektir. Diğer gruplar arasında ise fark bulunamamıştır.

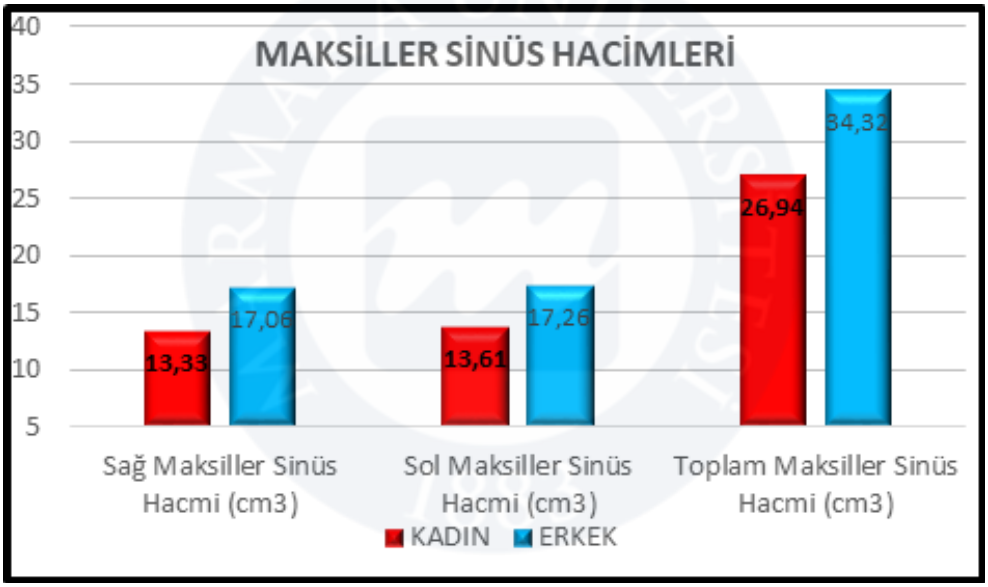

Şekil 1: Kadın ve erkeklerde sağ, sol ve toplam maksiller sinüs hacimleri

Tablo 1: İskeletsel Angle Sınıf I, II ve III bireylerde toplam maksiller sinüs hacimleri

	SINIF 1	SINIF 2	SINIF 3	
	Ort ± SS	Ort ± SS	Ort ± SS	p*
Toplam Hacim	31.12±12.01	29.19±9.06	31.08±11.87	0.745

Tablo 2: Angle iskeletsel sınıflandırmaya göre septum dağılımları

	SINIF 1		SINIF 2		SINIF 3	
	n	%	n	%	n	%
Cinsiyet						
Kadın	17	56.7	20	66.7	10	33.3
Erkek	13	43.3	10	33.3	20	66.7
Septum						
Yok	16	53.3	13	43.3	13	43.3
Var	14	46.7	17	56.7	17	56.7
Sağda Septum						
Yok	20	66.7	17	56.7	15	50
Var	10	33.3	13	43.3	15	50
Solda Septum						
Yok	23	76.7	17	56.7	21	70
Var	7	23.3	13	43.3	9	30
Sağda Tam Septum						

Yok	28	93.3	24	80	30	100
Var	2	6.7	6	20	0	0
Sağda Tam olmayan Septum						
Yok	21	70	24	80	18	60
Var	9	30	6	20	12	40
Solda Tam Septum						
Yok	27	90	26	86.7	25	83.3
Var	3	10	4	13.3	5	16.7
Solda Tam Olmayan Septum						
Yok	27	90	20	66.7	25	83.3
Var	3	10	10	33.3	5	16.7

Tartışma

Maksiller sinüsler radyolojik olarak bütünlüğünü koruyan bir boşluk olarak tarif edilmekle birlikte zaman zaman kriptalar veya daha küçük kompartımanlar halinde de görülebilmektedir. Özellikle implant cerrahisinde rezorbe kretlerin implant yapımına uygun hale getirmede, maksiller sinüslere yapılacak operatif işlemlerde maksiller sinüs anatomisinin çok iyi bilinmesi gerekmektedir (Güven ve Kaymak, 2010, Yang ve ark.2012).

Birçok çalışmada erkeklerin sağ, sol ve toplam olarak maksiller sinüs hacimleri kadınlara göre yüksek bulunmuştur (Jun ve ark., 2005; Emirzeoğlu ve ark., 2007; Çolakoğlu, 2013; Ekizoğlu ve ark., 2014). Bu çalışmada yukarıdaki araştırmalarla uyumlu olarak erkeklerde maksiller sinüslerin hacimlerinin kadınlara göre daha yüksek olduğu saptanmıştır. Öte yandan bazı çalışmalarda iki cinsiyet arasında anlamlı bir farkın olmadığı bildirilmiştir (Uchida ve ark., 1998; Ariji ve ark., 1994).

Maksiller sinüslerin dental ve iskeletsel malokluzyonla ilişkisini inceleyen çeşitli araştırmalar vardır (Endo ve ark., 2010; Cho ve ark., 2010; Pamporakis, 2012) Cho ve ark., maksiller sinüs hacmini okluzyona göre değerlendirmişlerdir. KIBT görüntüleri üzerinde Angle Sınıf I, II ve III gruplarında ölçümler yapmışlardır. Bu araştırmacılar ayrıca dişlerde periodontitis varlığı, diş çekimi rinosinüzit varlığı gibi parametreleri değerlendirmeye almışlar ve kronik rinosinüzitli hastalarda kontrol grubuna oranla Angle Sınıf II malokluzyon görülme sıklığında artış olduğunu bildirmişlerdir (Cho ve ark., 2010). Endo ve ark., 12 ve 16 yaşları arasında 120 hastanın sefalometrik filmleri üzerinde maksiller sinüslerin alan ve genişliklerini analiz etmişler ve iskeletsel malokluzyonlar arasında istatiksel olarak anlamlı farklar tespit etmemişlerdir (Endo ve ark., 2010). Çolakoğlu tez çalışmasında maksillayı sagittal yöndeki konumuna göre retrognatik, normal ve prognatik olarak sınıflayarak KIBT görüntüleri üzerinde maksiller hacimlerini morfometrik olarak değerlendirmiş ve bu sınıflar arasında sağ, sol ve toplam maksiller sinüs hacimlerinin faklılık göstermediğini saptamıştır (Çolakoğlu, 2013).

Bu araştırmada Angle iskeletsel Sınıf I, II ve III hastalarda yapılan hacim analizlerinde sağ, sol ve toplam maksiller sinüs hacimlerinde istatiksel olarak anlamlı bir farklılık görülmemiştir. Ayrıca dikey boyut normal, düşük ve yüksek olarak değerlendirildiğinde de maksiller sinüs hacimlerinde istatiksel olarak anlamlı bir fark olmadığı saptanmıştır. Bu bulgular Cho ve ark., (2010), Endo ve ark., (2010) ve Çolakoğlu (2013)'nun sonuçlarıyla paralellik göstermektedir.

Maksiller sinüs septumu sinüs içersinde kortikal kemikten oluşmuş, maksiller sinüsü en az iki bölgeye ayıran ve sinüsün kemik dayanıklılığını artıran ince bir duvardır. Diş kaybından sonra posterior maksillanın alveoler prosesi rezorbsiyondan etkilenebilmektedir. Bu rezorbsiyon kişiden kişiye değişir ve implant için yetersiz kemik hacmi ve yoğunluğuna sebep olur. İlk maksiller sinüs elevasyonu prosedürü implantasyona yeterli kemik yüksekliği sağlamak için alveoler sırtta restorasyon amaçlı olarak 1980 yılında gerçekleştirilmiştir. Klinisyenler maksiller sinüs septumunun yönünün ‘’Schneiderian membranında’’ perforasyon riskine sebep olacak şekilde prosedürü zorlaştırdığını belirtmektedir. Sinüs septum varlığı, morfolojisi ve yeri iyi değerlendirmeden işlem yapılırsa ya da septum varlığı saptandığı halde cerrahi operasyon buna göre modifiye edilmezse maksiller sinüs membranında perforasyon oluşma ihtimalinin yüksek olduğu ve elevasyondan önce maksiller sinüsün dikkatlice değerlendirmesi gerektiği vurgulanmıştır Sinüs lifting operasyonunun komplikasyonlarını ve membran perforasyonuna yol açabilecek riskleri değerlendiren bir araştırmada Schneiderian membranı perforasyonunun, septum varlığında % 45.5, septum yokluğunda ise % 8.6 olduğu bildirilmiştir. Ayrıca Schneiderian membranı yırtılma oranının membran kalınlığı ile ters orantılı, ince

veya kalın dişeti fenotipiyle de membran tipinin doğru orantılı olduğu bildirilmiştir (Schwarz ve ark., 2015).

Önceki yıllarda yapılan çalışmalarda maksiller sinüs septumu morfolojisinin bireyler arasında değişebildiği gösterilmiştir. Farklı toplumlarda yapılan çalışmalarda maksiller sinüs septum prevalansı % 9,5-69 arasında değişen oranlarda bildirilmiştir. (Krennmair ve ark., 1997; Koymen ve ark., 2009; Park ve ark., 2011; Orhan ve ark., 2013; Bornstein ve ark., 2016).

Bu çalışmada 180 sinüste % 37.2 oranında septum varlığı saptanmıştır. Bu oran sinüslerdeki maksiller sinüs septum varlığına göre, Koymen ve ark' nın % 35.4, Qian ve ark' nın % 36.2, Naitoh ve ark' nın % 37 olarak bildirdiği sonuçlarıyla uyumlu bulunmuştur (Koymen ve ark., 2009; Qian ve ark., 2016, Naitoh ve ark,2009). Öte yandan bu çalışmada tüm Angle sınıfları arasında maksiller sinüs septum görülme sıklığı oranları arsında anlamlı bir fark görülmemiştir. Yapılan literatür araştırmasında farklı iskeletsel Angle sınıfları ile maksiller sinüs septum sıklığı arasında çalışmaya rastlanmamıştır. Bu tez araştırmasında iskeletsel Angle Sınıf I grubunda % 28.3, Sınıf II'de % 43.3 ve Sınıf III malokluzyonda % 40 septum görülmüştür. Çalışmada Sınıf II ve Sınıf III malokluzyonlarda daha fazla septum görülmesine rağmen grup içi hasta sayılarının azlığı nedeniyle istatiksel olarak anlamlı farklılık saptanmamıştır.

Bazı araştırmacılar maksiller sinüs septumlarını tam ve tam olmayan olarak iki şekilde değerlendirmişlerdir. Tam septumlar ise maksiller sinüsü ikiye ayıran ve ayırmayan olarak iki alt gruba ayrılmıştır (Pommer ve ark., 2012; Bornstein, 2016). Kreinmar çalışmasında % 89.5 tam ve % 10.5 tam olmayan septum, Bornstein ve ark., araştırmalarında sinüs tabanında % 68,7 oranında tam, % 31.3 tam olmayan septum saptamışlardır. Bu çalışmada maksiller sinüslerin % 67.2' sinde tam olmayan , % 32.8' inde ise tam septum saptanmıştır. Yine önemli bir bulgu olarak sağda Angle Sınıf II malokluzyonda tam septum görülme yüzdesi Angle Sınıf III malokluzyona göre anlamlı şekilde yüksek bulunmuştur.

Bu araştırmada üç farklı iskeletsel ilişkiye sahip hastaların görüntüleri çalışma grubunu oluşturmuştur. Hasta grupları oluşturulurken maksiller sinüslerinde kist ve tümörü olmayan, baş ve boyun bölgesinde kemik yapıyı etkileyebilecek sistemik hastalığı bulunmayan, travma ve ortodontik tedavi görmemiş, daimi dişleri mevcut olan hastaların azlığı çalışma grubunun sayısını sınırlandırmıştır. Marmara Üniversitesi Dişhekimliği Fakültesi Ağız, Diş ve Çene Radyolojisi Anabilim Dalı Radyoloji Birimi arşivinde taranan 2500 hastanın sadece 90'ında çalışmaya uygun kriterler bulunabilmiştir. Hasta yaş alt sınırının büyüme gelişimin tamamlandığı 18 yaş olarak belirlenmesi de Ortodonti A.D arşivinden tomografisi alınmış, tedaviye başlanmamış hasta kayıtlarının kullanılmasını kısıtlamıştır. 180 maksiller sinüsün yalnızca 67'sinde septum görülmesi ve görülen bu septumların özelliklerine göre alt gruplara ayrılması da analiz edilen parametrelerin sayıca azalmasına neden olmuştur. Gelecekteki çalışmalarda klinik değerlendirmelerin yapıldığı, daha fazla sayıda hasta görüntülerinin kullanıldığı araştırmaların planlanmasına gereksinim vardır. Bu çalışmada septum tipi ve oryantasyonuyla ilgili elde edilen bulguların pre-operatif değerlendirmelerde ve intra-operatif işlemlerde göz önüne alınmasının faydalı olacağı açıktır.

Beyan: Çalışmamızın tarafsızlığı ile ilgili bilinmesi gereken herhangi bir mali katkı veya diğer çıkar çatışma ihtimali (potansiyeli) ve ilişki alanı bulunmamaktadır.

KAYNAKLAR

[1] Jun BC, Song SW, Park CS. The analysis of maxillary sinus aeration according to aging process; volume assessment by 3-dimensional reconstruction by high resolutional CT scanning. Otolaryngol Head Neck Surg. 2005; 132: 429-434.

[2] Price DL, Friedman O. Facial asymmetry in maxillary sinus hypoplasia. Int J Pediatr Otorhinolaryngolog. 2007; 71: 1627-1630.

[3] Van den Bergh JPA, Ten Bruggenkate CM, Krekeler G, Tuınzıng DB. Sinus floor elevation and grafting with autogenous iliac crest bone. Clin Oral Implants Res 1998; 9: 429-35.

[4] Krennmair G, Ulm GW, Lugmayr H, Solar P. The incidence, location, and height of maxillary sinus septa in the edentulous and dentate maxilla. J Oral Maxillofac Surg, 1999; 57:667–771.

[5] Bornstein MM, Seiffert C, Maestre-Ferrín L. An analysis of frequency, morphology, and locations of maxillary sinus septa using cone beam computed tomography. Int J Oral Maxillofac Implants. 2016; 31:280–287.

[6] Qian L, Tian XM, Zeng L, Gong Y, Wei B. Analysis of the Morphology of Maxillary Sinus Septa on Recon-

structed Cone-Beam Computed Tomography Images. J Oral Maxillofac Surg. 2016; 74:729-737.

[7] Güven O, Kaymak T. İmplantolojide Maksiller Sinüsün Önemi ve Sinüs Lifting İşlemleri. Turk Klinikleri J Med Sci 2010; 1: 31-39

[8] Yang SM, Park SI, Kye SB, Shin SY. Computed tomographic assessment of maxillary sinus wall thickness in edentulous patients. J Oral Rehabil. 2012; 39: 421-428.

[9] Ekizoglu O, Inci E, Hocaoglu E. The use of maxillary sinus dimensions in gender determination: a thin-slice multidetector computed tomography assisted morphometric study. J Craniofac Surg. 2014; 25: 957-960.

[10] Emirzeoglu M, Sahin B, Bilgic S, et al. Volumetric evaluation of the paranasal sinuses in normal subjects using computer tomography images: A stereological study. Auris, Nasus, Larynx. 2007; 34: 191-195.

[11] Çolakoğlu G. Sagital Yönde Farklı Maksiller Konuma Sahip Bireylerde Maksiller Sinüs Hacimlerinin Dental Volumetrik Tomografi Kullanılarak Morfometrik Olarak Karşılaştırılması Doktora Tezi, Marmara Üniversitesi Sağlık Bilimleri Enstitüsü, 2013, İstanbul (Danışman Yrd. Doç. Dr. Asım Dumlu).

[12] Ariji Y, Kuroki T, Moriguchi S, Ariji E, Kanda S. Age changes in the volume of the human maxillary sinus: a study using computed tomography. Dentomaxillofac Radiol. 1994; 23: 163-168.

[13] Uchida Y, Goto M, Katsuki T, Akiyoshi T. A cadaveric study of maxillary sinus size as an aid in bone grafting of the maxillary sinus floor. J Oral Maxillofac Surg. 1998; 56: 1158-1163.

[14] Endo T, Abe R, Kuroki H. Cephalometric evaluation of maxillary sinus sizes in different malocclusion classes. Odontol. 2010; 98: 65-72.

[15] Cho SH, Kim TH, Kim KR. Factors for maxillary sinus volume and craniofacial anatomical features in adults with chronic rhinosinusitis. Arch Otolaryngol Head Neck Surg. 2010; 136: 610-615.

[16] Pamporakis P. Three Dimensional Evaluation of Changes in Maxillary Sinuses and Pharyngeal Airway in Class III Maxillary Deficiency Cases Undergoing Orthopedic Facemask Treatment. M.Ü. Sağlık Bilimleri Enstitüsü, Master Tezi, 2012, İstanbul (Danışman: Prof. Dr. Nazan Küçükkeleş).

[17] Schwarz L, Schiebel V, Hof M, Ulm C, Watzek G, Pommer B. Risk factors of membrane perforation and postoperative complications in sinus floor elevation surgery: Review of 407 augmentation procedures. J Oral Maxillofac Surg. 2015; 73: 1275-1282.

[18] Koymen R, Gocmen Mas N, Karacayli U, Ortakoglu K, Ozen T, Yazici AC. Anatomic evaluation of maxillary sinussepta: surgery and radiology. Clin Anat, 2009; 22: 563– 570.

[19] Park YB, Jeon HS, Shim JS, Lee KW, Moon HS. Analysisof the anatomy of the maxillary sinus septum using 3-dimensional computed tomography. J Oral Maxillofac Surg, 2011; 69: 1070-1078.

[20] Orhan K, Seker BK, Aksoy S, Bayindir H, Berberoğlu A, Seker E. Cone beam CT evaluation of maxillary sinus septaprevalence, height, location and morphology in childrenand an adult population. Med Princ Pract, 2013; 22: 47-53.

[21] Bornstein MM, Seiffert C, Maestre-Ferrín L. An analysis of frequency, morphology, and locations of maxillary sinus septa using cone beam computed tomography. Int J Oral Maxillofac Implants. 2016; 31:280–287.

[22] Naıtoh M, Suenega Y, Kondo S, Gotoh K, Arıjı E. Assessment of maxillary sinus septa using cone-beam computed tomography: etiological consideration. Clin Implant Dent Releated Res. 2009; 11: 52-58.

[23] Pommer B, Ulm C, Lorenzoni M, Palmer R, Watzek G, Zechner W. Prevalence, location and morphology of maxillary sinus septa: systematic review and metaanalysis. J Clin Periodontol. 2012; 39: 769-773.

MARMARA ÜNİVERSİTESİ YAYINEVİ

Diş Hekimliği Fakültesi

Dudak-Damak Yarıklı Hastada Fonksiyonel,Konservatif ve Estetik Protetik Rehabilitasyon

Functional, Conservative and Aesthetic Rehabilitation of a Cleft Lip and Palate Patient

Tuğçe ÇETİN, Rifat GÖZNELİ, Buket EVREN, Yılmaz Umut ASLAN, Yasemin ÖZKAN

Marmara Üniversitesi, Dişhekimliği Fakültesi, Protetik Anabilim Dalı, İstanbul, Türkiye

Öz

Amaç: Dudak-damak yarıkları embriyolojik ve erken fetal dönemde oluşan, gelişim varyasyonlarının sonucu olarak gelişmektedir. Dudak-damak yarıklı bireylerin tedavi planlaması, hastada mevcut bulunan defektin büyüklüğüne, eğer var ise dişlerin sağlıklı olup olmamasına, hastanın sosyo-ekonomik durumuna bağlı olarak değişmektedir. Hasta için planlanan protetik tedaviler;ortodontik ve cerrahi tedavilerin yarığın kapatılmasında yeterliolmadığı durumlarda, protetik uygulama ile kapatılmasıyla, çiğneme fonksiyonu, fonasyonve estetiğin iyileştirilmesi adına büyük önem kazanmaktadır.Bu vaka raporunda,eskiprotezlerinden memnun olmayan ve posterior bölgede çok sayıda diş eksikliği olan damak yarıklı hastanın protetik tedavisinin sunulması amaçlanmıştır.
Materyal ve Metot: Üst çenesinde tek taraflı damak yarığı bulunan 54 yaşındaki erkek hasta, diş eksikliği, fonksiyon ve fonasyon zorluğu şikayetleriyle Marmara Üniversitesi Diş Hekimliği Fakültesine başvurmuştur. Hastanın üst çenesindeki dişlerinin klinik ve radyolojik muayenesi sonrasında,kemik desteği iyi olmamasına rağmen mevcut defekt büyüklüğünün korunabilmesi amacıyla 13 ve 23 numaralı dişlerin ağızda bırakılmasına karar verildi. Protetik restorasyona destek ve tutuculuk sağlanabilmesi amacıyla dişsiz üst çene posterior bölgeye 6 adet dental implant uygulandı. Osseointegrasyon döneminden sonra, defektin büyümesinin engellenmesi amacıyla ağızda tutulmuş 13 ve 23 numaralı dişlerden sadece dikey yönde destek v eimplant üstü sabit protetik restorasyonlardan tutuculuk sağlanan,implant üstü sabit protez üzerine yerleştirilmiş hassas ataşman tutuculu bir hareketli bölümlü protez (HBP) yapıldı.
Bulgular: Hastanın fonksiyonel, konservatif ve estetik rehabilitasyonu;implant destekli sabit restorasyonlara yerleştirilen hassas ataşman tutuculuğu olan HBP ve yarık alanına komşu dişlerin ağızda bırakılması ile sağlandı.
Sonuç: Kemik kaybının fazla olduğu dudak-damak yarıklı hastalarda,implant üstü sabit protetik restorasyonlar üzerine yerleştirilmiş hassas ataşman tutuculu HBP'ler uygulanabilir.
Anahtar Kelimeler: Dudak-daman yarığı, hassas bağlantı, implantüstü.

Abstract

Aim: Cleft lip and palate that occurs during the embryonic and early fetal period,results from developmental variations. Patients with cleft lip and palate experience social, functional and psychological problems in their further life. Treatment planning for individuals with cleft lip and palate varies depending on defect size, if existing, the health of remaining teeth, and socio-economic status of the patient. The prosthetic treatments planned for patients, are of great importance for obstructing the cleft by a prosthetic appliance for sufficient chewing function, phonation and aesthetics, in case of orthodontic and surgical treatments are not enough to obstruct the cleft. In this case report, it was aimed to present the prosthetic treatment of a cleft palate patient who was not satisfied with old prosthetic restorations and had edentulous posterior maxillary.
Material and method:A 54-year-old male with a unilateral cleft palate was referred to Marmara University, Dentistry Faculty with a complaint of missing teeth, chewing and phonation disorder. After clinical and radiological examination, it was decided to leave the teeth #13 and #23 to maintain the present defect size. To provide sufficient support and retention, 6 dental implants were applied at edentulous posterior maxilla. After the osseointegration period, a precision attachment retained removable partial denture (RPD)supported by implant retained fixed partial dentures for retention

MARMARA ÜNİVERSİTESİ YAYINEVİ

and the teeth number #13 and #23 were used only for vertical support and for preventing the growth of the defect area.
Results: Functional, conservative and aesthetic rehabilitation of the patient was provided by a RPD, which has retention of precision attachments placed on implant supported fixed restorations and by remaining the teeth near to the cleft area.
Conclusions: In addition to patients with cleft lip-palate with severe bone loss, precision attachment retained RPDs placed on implant supported fixed restorations can be applied.
Keywords: Cleft lip and palate, precision attachment, implant supported.

GİRİŞ

Kranyofasiyal anomaliler, insanlardaki doğum defektlerinin önemli bir çoğunluğunu oluşturur (1). Dudak-damak yarıkları bu grupta en sık görülen ikinci hastalıktır (2). Epidemiyolojik çalışmalar, coğrafi ve etnik farklılıklar barındıran dünya genelinde oral yarıkların görülme sıklığını 1-7/1000 olarak ortaya koymuştur (3). Maksiller ve medial nazal çıkıntılar arasındaki ya da damak çıkıntıları arasındaki birleşmenin başarısız olması sonucunda tek veya çift taraflı yarıkla meydana gelmektedir (4). Embriyolojik patojenezdeki farklılıklara dayanarak oral yarıklar; yarık damakla birlikte olan/olmayan dudak yarığı ve sadece damak yarığı olmak üzere iki ana gruba ayrılmıştır (5). Oral yarıklar, karmaşık ve çok yönlü bir genetik ve çevresel etiyolojiye sahiptir. Bilinen sendromların bir parçası olarak görülmesinin yanı sıra sayısız risk faktörü açıklanmıştır. Annenin gebelik sürecinde, özellikle ilk trimestrde alkol ve sigara kullanmasının, kimyasal maddelere maruz kalması ve/veya ilaç kullanmasının, beslenme yetersizliğinin, folik asit eksikliğinin, A vitamini fazla alması veya yetersizliğinin, strese ve radyasyona maruz kalmasının ve enfeksiyon hastalıkları geçirmesinin etkili olduğu belirtilmiştir. Ayrıca genetik geçiş, akraba evlilikleri, ileri yaşta hamilelik ve anne-baba arasında yaş farkının fazla olması da dudak-daman yarığı oluşumunda rol oynamaktadır (6-7).

Mevcut tedavi protokollerinin amacı, estetik açıdan tatmin edici bir sonuç almanın yanı sıra doğru bir konuşma ve çiğneme işlevini geri getirmek için kemik ve yumuşak dokuların devamlılığının ve oral rehabilitasyonun sağlanmasıdır. Dudak damak yarıklı hastalar genellikle maksillofasiyal cerrahlar, ortodontistler, konuşma terapistleri ve prostodontistler arasında işbirliği içeren kombine yaklaşım ile tedavi edilir (8-9).

Dudak damak yarıklı bireylerin ideal tedavisi defekt bölgesi kemik grefti ve ortodonti ile kapatılmasıdır.10 Birçok vakanın tedavisi geleneksel veya implant üstü hareketli protez, sabit protez, hassas ataşman tutuculu hareketli bölümlü protez ve sabit/hareketli protez kombinasyonları gibi tedavi seçenekleriyle yapılmaktadır (11). Bu tür vakalarda protetik rehabilitasyon tedavinin son aşamasını oluşturur (12). Geleneksel sabit protezler diş desteğinin iyi olduğu vakalarda dudak damak yarıklı hastaların tedavisinde kullanılabilir. Bu tedavi seçeneğinde dişsiz alanlara komşu dişlerin preperasyonunu ve üzerlerine metal seramik restorasyonların yerleştirilmesini gerektirir (13). Sabit restorasyonlarla uzun dönemde iyi bir estetik ve fonksiyon elde edilebilir (14). Ancak düşük kemik kalitesi ve dudak desteğinin yetersiz olduğu durumlarda kron içi ve dışı ataşmanlarla tutuculuk sağlanan hareketli bölümlü protezlerle rehabilitasyon sağlanabilir (15).

Dudak damak yarıklı hastalarda defektin kapatılamadığı durumlarda protetik tedavi gerekmektedir (16). Üst çenede edinsel ya da kojenital defektlerin kapatılmasında kullanılan protezlere obtüratör adı verilmektedir (17-18). Sert ve yumuşak damakta ya da her ikisinde de bulunan defektlerin kapatılmasını sağlayan; burun ile ağız boşluklarının herhangi bir etkenle meydana gelmiş perforasyonlarını restore ederek bu boşlukları birbirinden ayırmaya yarayan apareylere bu isim verilir (19).

Bu çalışmanın amacı daha önce cerrahi olarak defekt bölgesi kapatılmış ve protetik rehabilitasyon görmüş ancak mevcut protezleri kullanamayan olan dudak damak yarıklı hastanın protetik tedavisinin aşamalarıyla anlatılmasıdır.

VAKA SUNUMU

Üst çenesinde dudak damak yarığı bulunan 54 yaşındaki erkek hasta fonksiyon, fonasyon ve estetik şikayetlerle fakültemize başvurdu. Hastadan alınan anamnezde tek taraflı dudak damak yarığı ilen doğan hastanın multidisipliner bir tedavi gördüğü ve mevcut kemik defektini kaplayan daha önceden yapılmış sabit metal destekli porselen restorasyonları artık kullanamadığı belirlendi. Mevcut dudak damak yarığı ile ilgili ailesel geçmiş sorgulandığında, ailesinde başka dudak damak yarıklı birey bulunmadığı, sigara, alkol veya herhangi bir ilaç kullanmadığı tespit edildi.

Hastaya yapılan ağız dışı muayenede anterior bölgede alveol kemiği olmadığı için dudak desteğinin olmadığı ve yarıktan dolayı dudakta skar dokusu olduğu gözlemlendi (Resim 1.a-b.).



Resim 1. a. Hastanın ağız dışı görüntüsü b. Hastanın ağız dışı görüntüsü c. Hastanın ağız içi görüntüsü d. Hastanın panaromik röntgen görüntüsü

Hastaya yapılan oral ve radyolojik muayenede insiziv foramen önünde alveol kretini ve dudağı kapsayan defekt bölgesinin cerrahi işlemlerle başarı bir şekilde kapatıldığı görüldü (Resim 1.c.). Hastanın mevcut dişleri radyolojik değerlendirildiğinde; 14 nolu dişindeki kırık, 17-18-24-27 nolu dişlerindeki periodontal ve endodontal lezyonlar sebebiyle çekimine karar verildi (Resim 1.d.). Defekt bölgesine komşu olan 13 ve 23 nolu dişlerin periodontal durumlarının iyi olmadığı gözlemlendi. Ancak defekt genişliğinin korunması için bu dişlerin ağızda bırakılmasına karar verildi. Bütün posterior dişlerin kaybı ve defekt bölgesinin vertikal yüksekliğinin fazla olması sebebiyle hastanın sabit protetik restorasyonla tedavi edilemeyeceğine karar verildi. Hasta kroşe tutuculu hareketli bölümlü protez kullanmak istemediği için yapılacak proteze destek olması amacıyla dişsiz posterior bölgeye implant uygulaması düşünüldü. Yapılan ağız içi ve radyolojik muayene sonucunda kemik yapının 14,15,16,24,25 ve 26 nolu diş bölgelerine implant uygulanmasına karar verildi.

Teşhis modellerininin incelenmesi sonucunda defekt bölgesindeki eksik kemik yapıyı akrilik kaide ile dolduran, ağızda tutulan 13 ve 23 nolu dişlerin palatal yüzeyine hazırlanan freze sistemiyle stabilizasyona katkı sağlanmasının amaçlandığı, vida tutuculu implant üstü sabit protetik restorasyonlar üzerine yerleştirilen hassas bağlantı ataşmanlarından tutuculuk ve stabilizasyon sağlanan ataşman tutuculu hareketli bölümlü protez yapımına ve diş yada implant destekli hareketli bölümlü protez için sürgü tipi hassas ataşman kullanılmasına karar verildi.

Üst çenenin teşhis modeliyle kaide ve mum duvar hazırlanarak hasta için uygun dikey boyut belirlendi. Metal destekli porselen kron restorasyonu için 13 ve 23 nolu dişler chamfer bitim çizgisi ile restore edildi ve kondansasyon tipi silikon (ZetaPlus Intro Kit L, Zhermack, Badia Polesine,İtalya) ile iki aşamalı ölçü alındı. İmplant üstü restorasyonların açık kaşık ölçüsü için teşhis modeli üzerinden bireysel kaşık hazırlandı. İmplant üstü vida tutuculu sabit protetik restorasyonlara destek olacak multi ünit dayanaklar (Institut Straumann, Basel, İsviçre) ağızda 25 N/cm kuvvet ile torklandı (Resim 2.a.). Üzerlerine açık kaşık ölçü postları yerleştirildi. Ağız içinde açık kaşık ölçü başlıkları ligatürler ile birbirine bağlanıp akrilik esaslı rezin ile sabitlendi (Resim 2.b.). Polivinil siloksan (Zhermack Hydrorise Putty/Light Body. Zhermack, Badia Polesine,İtalya) ölçü maddesi ile tek aşamalı ölçü alındı. Ölçü maddesi sertleştikten sonra ölçü postları gevşetilerek ölçü kaşığı ağızdan çıkartıldı (Resim 2.c.). Sabit protetik restorasyonlar için elde edilen alçı modeller üzerine daha önceden ağızda uyumlanan kaide mum duvar uyumlandı ve alt teşhis modeli ile birlikte artikülatöre alındı. Teknisyenler tarafından metal altyapılar hazırlandı. İmplant üstü sabit protetik restorasyonlara bağlı sürgü tipi ataşmanlar bu aşamada teknisyenler tarafından hazırlandı (Resim 3.a.). Ağız içinde

MARMARA ÜNİVERSİTESİ YAYINEVİ

hazırlanan altyapıların uyumu kontrol edildi (Resim 3.b.). Dikey boyut için tekrar kontrol edildikten sonra üzerine porselen işlenilmesi için teknisyene gönderildi. Hazırlanan metal destekli porselen restorasyonlar ağız içinde prova edildi. Basamak ve doku uyumları kontrol edildikten sonra kaşıt arkla oklüzyonu düzenlendi. Estetik görünüm, dikey boyut, dudak desteği ve istirahat pozisyonunda görünümleri son kez kontrol edildikten sonra restorasyonlar ağızda iken prefabrik kaşıkla bireysel kaşık hazırlanmak üzere ölçü alındı. Akrilik rezinle hazırlanan bireysel kaşıkla hassas bağlantılı hareketli bölümlü protez için polivinil siloksan silikon (Zhermack Hydrorise Putty/Light Body. Zhermack, Badia Polesine,İtalya) ile ölçü alındı. Hazırlanan modelde ruga bölgesinin posterior sınırında başlayan ve birinci küçük azı dişlerin distalinde sonlanan damak bandı şeklinde tasarlanan ana bağlayıcı üretildi (Resin 3.c.). Ağız içinde provası yapıldıktan (Resim 3.d.) sonra anterior bölgede akrilik dişlerin yerleşimi için mum duvar hazırlandı. Modeller üzerinde diş dizimi yapıldıktan sonra ağız içinde dişli prova yapıldı . Dişlerin estetik görünümü, dudak desteği ve hastanın fonasyonu kontrol edildikten sonra protezin bitimi için teknisyene gönderildi. Hareketli protezin mufla aşamasından sonra ağız içinde son kez doku sınırları kontrol edildi. Protezin hasta ağzında sentrik, lateral ve protrüziv hareketlerde kontrolleri yapılarak protezde grup fonksiyonu oklüzyon sağlandı. Vida tutuculu implant üstü sabit protetik restorasyonlar multi ünit dayanaklara (Institut Straumann, Basel, İsviçre) 15 N/cm kuvvet ile torklandı. Vida deliklerinin üzeri kompozit rezin ile restore edilip cilalandı. 13 ve 23 nolu dişlere ait kronlar cam iyonomer siman (Kavitan(®) Plus, Spofa Dental, Çek Cumhuriyeti) ile simante edildi. Tüm yüzeyleri cilalanan hareketli bölümlü protez ağız için sabitlenen sabit protetik restorasyonlar üzerine yerleştirildi (Resim 4.a-b.). Restorasyonların ağız dışı kontrolü yapıldıktan sonra (Resim 4.c-d.) , hastaya protezin takıp çıkarılması ve temizlenmesi anlatıldıktan sonra teslim edildi. Protezler ile hastanın estetik, fonksiyonel, fonetik ve psikolojik problemleri rehabilite edildi. 6 aylık klinik takip sonucunda protezlerin uyumunda ve balansında herhangi bir problemle karşılaşılmamış, hastanın beklentileri karşılanmıştır.

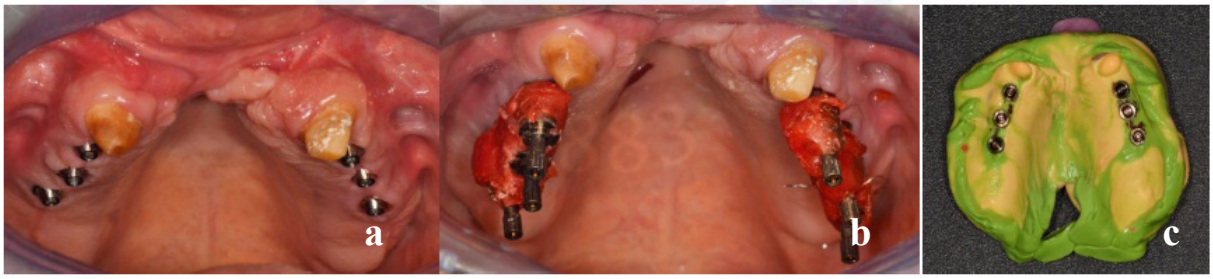

Resim 2. a. Multi-ünit dayanakların yerleştirilmesi b. Açık kaşık ölçü postlarının yerleştirilmesi ve sabitlenmesi c. Ölçü

MARMARA ÜNİVERSİTESİ

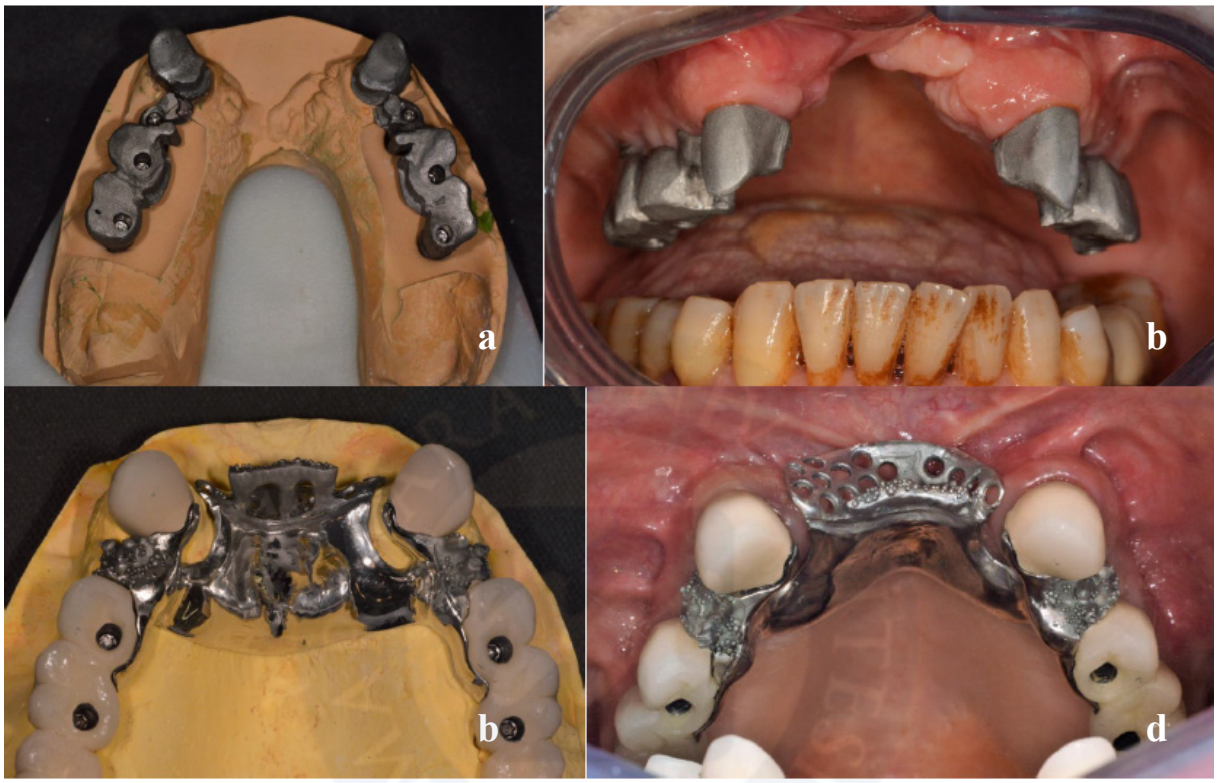

Resim 3. a. Metal altyapı ve hassas ataşmanlar b. Metal altyapı provası c. Ana bağlayıcı d. Ana bağlayıcı provası



Resim 4. a. Protezlerin bitmiş halinin oklüzal görüntüsü b. Protezin ağız içinde görüntüsü c. Bitmiş protezlerle profil görüntüsü d. Bitmiş protezlerle gülme hattının kontrolü

MARMARA ÜNİVERSİTESİ YAYINEVİ

TARTIŞMA

Dudak-damak yarıklı bireylerin ideal multidisipliner tedavisinde ortodontik ve cerrahi tedavisiyle defekt bölgesi kapatıldıktan sonra protetik rehabilitasyon gerekmektedir (6). Yetişkin dudak damak yarıklı bireylerde tedavinin son aşaması olarak birçok protetik tedavi seçeneği vardır (20). Tedavi seçenekleri değerlendirilmesinde bir çok faktör etkilidir ve bu faktörler doğrultusunda sabit ya da hareketli protezler planlanır. Defekt bölgesinin büyüklüğü,pozisyonu, varsa mevcut dişlerin sayısı ve periodontal durumu ve hastanın sosyo-ekonomik ve psikolojik durumu vakanın planlanmasında etkilidir (21).

Eksik dişlerin fazla olduğu vakalarda protetik tedavi seçenekleri arasında tutuculuk ve stabilizasyonu sağlamak amacıyla implant üstü sabit ya da hareketli protezler bulunmaktadır (22).

Dudak damak yarıklı hastalarda eksik diş sayısı,kalan kemik miktarı ve dudak desteği gibi etkenlerden dolayı sadece sabit ya da sadece hareketli protezlerle başarılı bir protetik tedavi mümkün olmamaktadır (23). Bu yüzden sabit ve hareketli protezlerin kombinasyonlarına başvurmak gerekmektedir (24). Sabit ve hareketli protezlere destek olması için implantlar planlamaya dahil edilebilir (23).

Dudak damak yarıklı hastalarda implant tedavisi sadece dental uygulamalarla sınırlı kalmamaktadır. Zigomatik implantlarla da kemik desteğinin yeterli olmadığı durumlarda protezlere destek sağlanmaktadır (25). Pham ve ark. maksiller tam dişsiz dudak damak yarıklı hastada 2 adet zigomatik implant ve 4 tane dental implant kullanarak overdenture protezle rehabilitasyonu sağlamışlardır (26). Bu vakada ise kanin dişler hareketli protezin tutuculuğu ve stabilitesini sağlayamayacağı için posterior bölgeye uygulanan implantlar üzerine yerleştirilen hassas ataşmanlardan faydalanıldı.

Dudak damak yarıklı bireylerde en yaygın problemlerden biri de yetersiz dudak desteğidir. Hareketli protezler, defektlerin rehabilite edilmesi gereken ciddi kemik kaybı olan olgularda sıklıkla tercih edilir. Palemiro ve ark., teleskop kronlar üzerine yerleştirdikleri akrilik uzantılı hareketli protezle geniş kemik kaybından dolayı kaybolan dudak desteğini tekrar kazandırmışlardır. Kozmetik olarak diş eti görünümünü akrilik ile sağlamışlardır (27).

SONUÇLAR

Dudak damak yarığı tedavisi multidisipliner bir tedavi yaklaşımı gerektirir. Cerrahi işlemle defekt bölgesi kapatılmış hastalarda protetik tedavinin amacı; eksik dişlerin tamamlanması, alveolar defektin düzenlenmesi, çiğneme ve konuşma fonksiyonunun düzeltilmesi, estetik beklentinin karşılanması ve stabil oklüzyonun sağlanmasıdır. Bu amaçlar doğrultusunda hastanın protezini konforlu bir şekilde kullanmasına yardımcı olacak tutuculuk ve stabilizasyonu etkili bir şekilde sağlamak için implantlardan ve hassas tutuculardan faydalanılan protetik restorasyonlar planlanabilir.

KAYNAKLAR

[1] Strauss RP: The organization and delivery of craniofacial health services: the state of the art. Cleft Palate Craniofac J 1999; 36: 189-95.

[2] Strong EB, Buckmiller LM: Management of the cleft palate. Facial Plast Surg Clin North Am 2001; 9: 15-25.

[3] Altalibi M, Saltaji H, Edwards R, Major PW, Flores-Mir C: Indices to assess malocclusions in patients with cleft lip and palate. Eur J Orthod 2013; 35:772-82.

[4] Ranta R: A review of tooth formation in children with cleft lip/palate. Am J Orthod Dentofacial Orthop 1986; 90:11-8

[5] World Health Organization. Global Registry and Database on Craniofacial Anomalies: Report of a WHO Registry Meeting on Craniofacial Anomalies (2001: Bauru, Brazil). Geneva, Switzerland: WHO; 2001.

[6] Grewal J, Carmichael SL, Ma C, Lammer EJ, Shaw GM: Maternal periconceptional smoking and alcohol consumption and risk for select congenital anomalies. Birth Defects Res A Clin Mol Terato 2008; 82: 519-26.

[7] Mossey PA, Little J, Munger RG, Dixon MJ, Shaw WC: Cleft lip and palate. Lancet 2009; 374: 1773-85.

[8] Pena WA, Vargervik K, Sharma A: The role of endos – seous implants in the management of alveolar clefts. Pediatr Dent 2009; 31(4):329-33

[9] Brauner E, Jamshir S, Papi P: Obturator prostheses in post-oncological maxillofacial patients: our experience. Senses Sci 2014;1:119-22

[10] Freitas JA, Garib DG, Oliveira M, Lauris Rde C, Almeida AL, Neves L: Rehabilitative treatment of cleft lip and palate: Experience of the hospital for rehabilitation of craniofacial anomalies-USP (HRAC-USP) – Part 2: Pediatric dentistry and orthodontics. J Appl Oral Sci 2012;20:268-81.

[11] Acar O, Kaya B, Saka M, Yuzugullu B: Prosthodontic rehabilitation of cleft lip and palate patients using conventional methods: A case series. Int J Prosthodont Restor Dent 2013;3:120-4.

[12] Freitas JA, Garib DG, Oliveira M, Lauris Rde C, Almeida AL, Neves LT, Trindade-Suedam IK, Yaedú RY, Soares S, Pinto JH: Rehabilitative treatment of cleft lip and palate: Experience of the hospital for rehabilitation of craniofacial anomalies/USP (HRAC/USP) – Part 4: Oral rehabilitation. J Appl Oral Sci 2013;21:284-92.

[13] Randow K, Glantz PO, Zöger B: Technical failures and some related clinical complications in extensive fixed prosthodontics. An epidemiological study of long-term clinical quality. Acta Odontol Scand 1986;44(4):241-55.

[14] Reisberg DJ: Dental and prosthodontic care for patients with cleft or craniofacial conditions. Cleft Palate Craniofac J 2000,37(6): 534-37.

[15] Saito M, Notani K, Miura Y, Kawasaki T: Complications and failures in removable partial dentures: a clinical evaluation. J Oral Rehabil 2002;29(7): 627-33.

[16] Chalian VA, Drane JB, Standish SM: Maxillofacial prosthetics: multidisciplinary practice. Baltimore: Williams & Wilkins Company, 1972, pp 294-304

[17] Oral K: Construction of a buccal flange obturator. J Prosthet Dent 1979;41(2): 193-97.

[18] Shifman A: A technique for the fabrication of the open obturator. J Prosthet Dent 1983;50:384-85.

[19] Schwartzman B, Caputo, AA, Beumer, J: Gravity-induced stresses by an obturator prosthesis. J Prosthet Dent 1990;64: 466-68.

[20] Deniz ŞT, Ozkan P, Çelik E: All-ceramic fixed partial denture for cleft lip and palate patient: A case report. Clin Dent Res 2014;38:42-7.

[21] Papi P, Giardino R, Silvestri A, Di Carlo S, Cascone P, Pompa G: Conventional prosthetic rehabilitation of cleft lip and palate patients: Our experience. Senses Sci 2015;2:36-9.

[22] Wiens J, Wiens R, Taylor T: Psychological management of the maxillofacial prosthetic patient. In: Taylor TD, editor. Clinical Maxillofacial Prosthetics. Chicago: Quintessence, 2000, pp 1-13.

[23] Hickey AJ, Margery S: Prosthodontic and psychological factors in treating patients with congenital and craniofacial defects. J Prosthet Dent 2006;95:392-96

[24] Çakan U, Güncü B, Germeç D, Aslan Y: Dudak damak hastalarında protetik rehabilitasyon. Yeditepe klinik 2006; 2:11-6

[25] De Santis D., Trevisiol L., Cucchi A., Canton LC: Zygomatic and maxillary implants inserted by means of computer-assisted surgery in a patient with cleft palate. J. Craniofac Surg 2010;21:858 – 62

[26] Pham AV, Abarca M, De Mey A, Malevez C: Rehabilitation of a patient with cleft lip and palate with an extremely edentulous atrophied posterior maxilla using zygomatic implants: case report. Cleft Palate Craniofacial J 2004;41(5): 571-74.

[27] Palmeiro MR, Piffer CS, Brunetto VM, Maccari PC, Shinkai RS: Maxillary rehabilitation using a removable partial denture with attachments in a cleft lip and palate patient: A clinical report. J Prosthodont 2015;24:250-3.

MARMARA ÜNİVERSİTESİ YAYINEVİ

Diş Hekimliği Fakültesi

Peripheral Cemento-Ossifying Fibroma: A Case Report

Ece Yetiş[1], Hafize Öztürk Özener[1], Merva Soluk Tekkeşin[2], Leyla Kuru[1]

[1] Department of Periodontology, Dental Faculty, Marmara University, Istanbul, Turkey.

[2] Institute of Oncology, İstanbul University, Istanbul, Turkey.

Abstract

Aim: Peripheral cemento-ossifying fibroma (PCOF) is a reactive response of gingiva to irritants such as microbial dental plaque, trauma and irregular restorations. The management of PCOF with recurrence rate of 8-20% involves the excision of the lesion with healthy borders extending to periosteum. In this case report, periodontal treatment of PCOF is presented.
Method: Systematically healthy 37 year-old male applied to our clinic with complaint of gingival overgrowth. Intraoral examination revealed generalized inflammation due to heavy plaque accumulation and an inflamed pedunculated localized gingival overgrowth between #11-#12 on the vestibular site, extending from gingival margin to attached gingiva. Whole mouth horizontal bone loss including the lesion area was evident. Initial periodontal treatment including oral hygiene instructions, scaling and root planing was applied. Fixed prosthetic restoration was removed from #12-#22 due to marginal irregularity. Following elimination of the inflammation, the lesion extending to periosteum was excised, mucoperiosteal flap was raised. After degranulation, flap was placed to cover the root exposure on #11-#12.
Results: The early healing period was uneventful. Histopathologic examination revealed stratified squamous epithelium overlying soft and hard tissues with cemento-osseous nature surrounded by lymphoplasmacytic infiltration. The tissue sample was diagnosed as "PCOF". No recurrence was observed at 7-month follow-up period.
Conclusion: With the periodontal treatment of PCOF, including complete excision of the lesion and reconstruction of the remaining tissues, a stable mucogingival complex without any recurrence can be achieved.
Keywords: gingival overgrowth, fibroma, root planing, inflammation

INTRODUCTION

Peripheral cemento-ossifying fibroma (PCOF) is a reactive response of gingiva to irritants such as microbial dental plaque, trauma and irregular restorations.[1,2] Even though the pathogenesis has not been clarified yet, it is thought to originate from periodontal ligament and periosteum cells.[3] Clinically, PCOFs appear as sessile or pedunculated usually with ulcerated and erythematous surface. In some cases, the lesion has the same color as the surrounding gingiva. Despite the fact that it can be seen in every age, it reaches the peak incidence in between the second and third decades.[5,6] PCOF has a low incidence with different histopathological forms. The lesion consists of fibrotic tissue, including mineralized content resembling bone and cementum in various amounts.[4] Since the clinical appearance of similar lesions are the same, exact diagnosis can be made by only histopathological examination.

PCOF involves 9.6% of gingival lesions.[7] Approximately, 60% of the lesions originate from maxilla and 50% of them exist on the incisor-canine region.[8,9] The management of PCOF with recurrence rate of 8-20%[10] involves the excision of the lesion with healthy tissue borders extending to periosteum since the lesion originates from periosteal and periodontal ligament cells. This case report describes the periodontal treatment approach of PCOF, including the initial periodontal treatment (IPT) and periodontal surgery.

CASE REPORT

Systematically healthy 37 year-old male patient applied to the Clinics of Periodontology Department, Faculty of Dentistry, Marmara University with a complaint of gingival overgrowth. Intraoral examination revealed generalized inflammation due to heavy plaque accumulation and an inflamed pedunculated localized gingival overgrowth between #11-#12 on the vestibular site, extending from gingival margin to attached gingiva (Fig. 1a, 1b). Whole mouth horizontal bone loss including the lesion area was evident (Fig. 2). Initial periodontal treatment (IPT) including oral

hygiene instructions, scaling and root planing was applied. Fixed prosthetic restoration was removed from the region of #12-#22 due to marginal irregularity. Following the elimination of the inflammation and the reduction in the size of localized gingival overgrowth (Fig. 3a, 3b), local anesthesia was applied to the region of the lesion. Using the scalpel #15, the lesion extending to periosteum was totally excised including 1 mm of healthy surrounding soft tissue (Fig. 4a, 4b). Then, mucoperiosteal flap was raised, degranulation was performed and flap was placed coronally to cover the root exposure on #11-#12 (Fig. 4c). Flap was sutured with 4-0 resorbable sutures (Fig. 4d, 4e) and the patient was prescribed amoxicillin/clavulonic acid (Augmentin, 1000 mg, 2x1) and non-steroid anti-inflammatory drug (Apranax Fort, 550 mg, 2x1), benzydamine HCl/chlorhexidine digluconate mouthwash (Kloroben, 0.12%, 2x1) for 7 days. The sutures were removed after 7 days. The early healing period was uneventful. Histopathologic examination (Fig. 5) revealed stratified squamous epithelium overlying soft and hard tissues with cemento-osseous nature surrounded by lymphoplasmacytic infiltration. The tissue sample was diagnosed as "PCOF". No recurrence was observed at 11-month follow-up period (Fig. 6).

DISCUSSION

PCOFs are local reactive non-neoplastic lesions which progress from interdental papilla. Although their ethiopathogenesis is uncertain, they are thought to arise from periodontal ligament and periosteum cells.[11] If the lesion contains bone and cementum-like cells, it is called as PCOF.[6,12] A high amount of mature fibrotic connective tissue form as a result of the reactive response of the gingiva to irritants such as trauma, subgingival calculus or incompatible restoration margins.[13] Chronic irritation of the periosteum and periodontal membrane alters the connective tissue structure, as a result calcification areas occur.[13] Clinically as the lesion grows, functional and aesthetic problems accompanied by pain arise. Recurrence rate is reported as 8% – 20%.[10] The risk factors such as calculus and restorations with irregular margins should be eliminated to reduce this rate. Postoperative patient follow-up is of utmost importance. PCOF has similar clinical features with other gingival lesions. Since the diagnosis based on the clinical appearence only is difficult, both radiographic and histopathologic examinations of the tissue sample are required for proper diagnosis.[13]

The treatment of PCOF involves complete excision of the lesion extending to periosteum with the degranulation of the inflammatory tissues following the IPT.[14,15] Since the lesion occurs as a result of microbial dental plaque and irregular restoration margins, IPT involving the elimination of the inflammation and correction of the restoration margins play a crucial role in the treatment success and the reduction of the recurrence rate.[16] The excision can be performed with laser, electrosurgery or conventional surgical procedures.[17,18] In this case, following the IPT, surgical procedure was prefered for providing a precise excision with healthy tissue borders extending through periosteum to minimize the recurrence rate. Fibrosis arises from the granulation tissues[3] ; hence, rigorous degranulation of the inflammatory tissues during the surgical procedure is important. Additional reconstructive mucogingival procedures are needed in the aesthetic zone to restore the defect after the excision of the lesion. In the present case, the defect following the excision of the lesion, is restored with a mucogingival procedure which is the coronally advanced flap.

In conclusion, patients generally apply to clinic when they encounter with aesthetics and functional problems because of the relatively slow progressive nature of PCOF. After the completion of periodontal treatment, strictly long postoperative follow-up is essential since the recurrence rate is quite high[10]. With complete surgical excision of the lesion and mucogingival reconstruction of the remaining tissues, a stable mucogingival complex without any recurrence can be achieved in the treatment of PCOF.

REFERENCES

[1] Eversole LR, Rovin S. Reactive lesions of the gingiva. J Oral Pathol 1972; 1: 30-38 [PMID: 4626993]

[2] Gardner DG. The peripheral odontogenic fibroma: an at – tempt at clarification. Oral Surg Oral Med Oral Pathol 1982; 54: 40-48 [PMID: 6750498 DOI: 10.1016/0030-4220(82)90415-7]

[3] Kendrick F, Waggoner WF. Managing a peripheral ossifying fibroma. ASDC J Dent Child 1996; 63: 135-138 [PMID: 8708123]

[4] Waldron CA. Fibro-osseous lesions of the jaws. J Oral Maxil – lofac Surg 1993; 51: 828-835 [PMID: 8336219 DOI: 10.1016/ S0278-2391(10)80097-7]

[5] Cuisia ZES, Brannon RB. Peripheral ossifying fibroma—a clinical evaluation of 134 pediatric cases. Pediatric Dentistry. 2001;23(3):245–248.

[6] Das S, Das AK. A review of pediatric oral biopsies from a surgical pathology service in a dental school. Pediatric Dentistry. 1993;15(3):208–211.

[7] Delbem ACB, Cunha RF, Silva JZ, Pires AM. Soubhiac Peripheral Cemento-Ossifying Fibroma in Child. A Follow-Up of 4 Years. Report of a Case. Eur J Dent 2008; 2: 134-137

[8] Poon CK, Kwan PC, Chao SY. Giant peripheral ossifying fi – 22 broma of the maxilla: report of a case. J Oral Maxillofac Surg 1995; 53: 695-698 [PMID: 7776054 DOI: 10.1016/0278-2391(9 5)90174-4]

[9] Kenney JN, Kaugars GE, Abbey LM. Comparison between the peripheral ossifying fibroma and peripheral odontogenic fibroma. J Oral Maxillofac Surg 1989; 47: 378382 [PMID: 2926546 DOI: 10.1016/0278-2391(89)90339-X]

[10] Mishra AK, Maru R, Dhodapkar SV, Jaiswal G, Kumar R, Punjabi H. Peripheral cemento-ossifying fibroma: A case report with review of literature. World J Clin Cases 2013 June; 1(3): 128-133 ISSN 2307-8960 (online)

[11] Bodner L, Dayan D. Growth potential of peripheral ossifying fibroma. J Clin Periodontol 1987; 14: 551-554 [PMID: 3479457 DOI: 10.1111/j.1600-051X.1987.tb00998.x]

[12] De Vi Cente Rodriguez JC, Mendez SG, Zuazua JS, Rubiales B. Tumors no odontogenicos de los maxilares: classification clinically diagnostic. Medicina Oral. 1997;12:83–93.

[13] Ganji KK, Chakki AB, Nagaral SC, Verma E. Peripheral Cemento-Ossifying Fibroma: Case Series Literature Review. Case Rep Dent. 2013; 2013: 827247.

[14] Seymour RA: Effects of medications on the periodontal tissues in health and disease. Periodontol 2000 2006, 40:120-9.

[15] Wood NH, Anagnostopoulos C, Meyerov R, Lemmer J, Feller L: Idiopathic gingival fibromatosis: a review of the literature and a case report. SADJ 2008, 63(5):298-300.

[16] Ozener OH, Kundak K, Sipahi NG, Yetiş E, Dogan B. Different treatment approaches fort he localized gingival overgrowths: Case series. Eur J Dent. 2018; IP: 95.183.147.205.

[17] Carlson-Mann LD: Surgical intervention for hyperplastic gingival tissue. Probe 1994, 28:233-234.

[18] Mattson JS, Blankenau R, Keene JJ: Case report. Use of an argon laser to treat drug-induced gingival overgrowth. J Am Dent Assoc 1998, 129:78-83.

MARMARA ÜNİVERSİTESİ

MARMARA ÜNİVERSİTESİ YAYINEVİ

Diş Hekimliği Fakültesi

Protetik Tedavilerde Diş Hekimlerinin Tercih Ettiği Ölçü Maddeleri ve Yöntemleri

Zeliha Şanıvar Abbasgholizadeh[1], Ayşe Hümeyra Üstündağ[2], Buket Evren[3], Y. Umut Aslan[4], Yasemin Özkan[5]

[1]Araştırma Görevlisi, Marmara Üniversitesi Diş Hekimliği Fakültesi Protetik Diş Tedavisi Anabilim Dalı, İstanbul, Türkiye

[2] Serbest Diş Hekimi, İstanbul, Türkiye

[3] Doç. Dr., Marmara Üniversitesi Diş Hekimliği Fakültesi Protetik Diş Tedavisi Anabilim Dalı, İstanbul, Türkiye

[4] Dr. Öğr. Üyesi, Marmara Üniversitesi Diş Hekimliği Fakültesi Protetik Diş Tedavisi Anabilim Dalı, İstanbul, Türkiye

[5] Prof. Dr., Marmara Üniversitesi Diş Hekimliği Fakültesi Protetik Diş Tedavisi Anabilim Dalı, İstanbul, Türkiye

Öz

Amaç: Başarılı bir protetik restorasyonun elde edilebilmesi için uygun ölçü materyali ve ölçü tekniğinin seçimi oldukça önemlidir. Bu anket çalışmasının amacı, diş hekimlerinin çoğunlukla hangi ölçü maddeleri ve yöntemlerini tercih ettiklerini araştırmaktır.
Gereç ve Yöntemler: Çalışmaya Marmara Üniversitesi Diş Hekimliği Fakültesi Klinik Araştırmalar Etik Kurulu' nun 2018-205 sayılı onayı alınarak başlanmıştır. Araştırmamıza İstanbul'da serbest çalışan 50 diş hekimi katılmıştır. Tarafımızdan hazırlanan anket; vakalara göre tercih edilen ölçü maddeleri ve yöntemleri, bilgisayar destekli sistemler ve klinikte kullanımlarını sorgulayan 10 soru içermektedir. Her soru tipine göre cevap yüzdeleri belirlendi ve anket verileri, Microsoft Excel 2013 programında yüzdesel olarak hesaplandı.
Bulgular: Bu çalışmaya katılan gönüllülerin 21'i (%42) kadın, 29'u (%58) erkektir. Çalışmaya katılan diş hekimlerinin mezun oldukları fakülteleri ağırlıklı olarak Marmara (%28), İstanbul (%28), Ankara (%12) ve Ege (%8) üniversiteleri oluşturmaktadır. Bölümlü/ total protezlerin ölçü alımında bireysel kaşık kullanımı oranı %88 olarak bulunmuştur. Sabit protetik restorasyonların ölçüsünün alımında ise CAD/CAM sistemlerin kullanımı % 52 oranında bulunmuştur.
Sonuç: Kullanılan ölçü materyali ve yöntemi mezun olunan üniversitelere göre farklılık göstermektedir. Dijital sistemlerin kullanımı, dental teknolojideki gelişmelere bağlı olarak gün geçtikçe yaygınlaşmaktadır.
Anahtar Kelimeler: ölçü maddesi, ölçü yöntemi, dijital ölçü

Abstract

Objective: Selection of the proper impression material and impression method is quite important for providing a successful prosthetic restoration. The aim of the present survey study is to investigate the impression materials and methods preferred by dentists.
Material and Methods: The present study was conducted with the approval of Marmara University Faculty of Dentistry Department of Clinical Research Ethics Committee with the number of 2018-205. 50 dentists who work in private practice participated for the questionnaire. 10 questions were asked about the selection of the impression materials, methods, computer-aided systems and their use in the clinics. Percentage values for each question were determined and the data of the questionnaire were calculated in percentage terms in Microsoft Excel 2013 programme.
Results: Twenty-one (42%) of the participants were women and 29 (58%) were men. The faculties of the dentists who participated in the study were mostly Marmara (28%), Istanbul (28%), Ankara (12%) and Ege (8%). The usage of individual tray was found 88% for removable partial / complete dentures. The usage of CAD/CAM system for the impression of fixed partial denture was found %52.
Conclusion: Choice of the impression material and methods differs according to the universities. The use of digital systems is increasing day by day due to the improvements in dental technology.
Keywords: impression material, impression method, digital impression

MARMARA ÜNİVERSİTESİ YAYINEVİ

GİRİŞ

Ölçü, çeşitli maddeler ve uygulamalarla preparasyon sahasının veya ağız içinin ya da herhangi bir bölgenin tam negatifinin elde edilmesi anlamına gelmektedir(1). Diş hekimliğinde kullanılan ölçü maddeleri, elastik ve elastik olmayan ölçü maddeleri olarak iki başlık altında sınıflandırılmaktadır. Elastik ölçü maddeleri; hidrokolloidler ve sentetik elastomerler olarak iki alt gruba ayrılmaktadır. Hidrokolloidler; agar (reversible) ve aljinat (irreverseble); sentetik elastomerler ise polisülfitler, silikonlar (kondansasyon silikon ve ilave tip silikon) ve polieterlerdir. Elastik olmayan ölçü maddeleri ise ölçü alçısı, termoplastik ölçü materyalleri ve çinko oksit-öjenol olarak sınıflandırılmaktadır(2,3).

1925 yılında geliştirilen hidrokolloidler ilk elastomerik ölçü materyalleridir. 1950-60 li yıllara kadar sabit protetik restorasyonların ölçüsünün alımında kullanılmıştır. Daha sonraki yıllarda polisülfit ve kondensasyon silikonların piyasaya sunulması ile hidrokolloid ölçü maddelerinin sabit protetik restorasyonlarda kullanımı terk edilmeye başlanmıştır. Polisülfit ölçü maddelerinin sertleşme sürelerinin uzun ve kokularının hoş olmaması, polimerizasyon sırasında büzülme gibi olumsuz özellikleri klinik uygulamalarda kullanımlarını azaltmıştır. Kondensasyon silikonlar tatsız ve kokusuz olmalarından dolayı daha çok tercih edilmektedirler. Kondensasyon silikonların modifikasyonu olarak ortaya çıkan ilave reaksiyonlu silikonlar ise 1970'li yıllarda kullanılmaya başlanmıştır. Hidrofobik özellikteki bu materyal mükemmel fiziksel özelliklere sahiptir(4,5).

Daha uyumlu protetik restorasyonların elde edilebilmesi için alınan ölçülerin netliğini arttırmak amacıyla araştırmacılar, farklı ölçü yöntemleri geliştirmişlerdir. Çeşitli ölçü maddeleri kullanılarak uygulanan konvansiyonel metodlar, tek fazlı ve çift fazlı ölçü yöntemi olarak ikiye ayrılır. Tek fazlı ölçü yöntemi, tek aşamalı bir yöntemdir ve orta yoğunluktaki ölçü maddesinin özel ya da standart kaşıklar kullanılarak uygulanması esasına dayanır. Çift fazlı yöntemlere göre daha az detay verir. Çift fazlı ölçü yöntemi çift karıştırma ve wash tekniği olarak kendi içinde iki alt gruba ayrılır. Çift karıştırma yönteminde az yoğun ve çok yoğun ölçü maddesi tek aşamalı olarak kullanılır. Bu yöntemde iki ayrı yoğunluktaki materyal aynı anda polimerize olur. Wash ölçü yönteminde ise yoğun kıvamlı ölçü maddesiyle ilk ölçü alınır, daha sonra düşük yoğunluktaki ölçü materyali ile ikinci aşama tamamlanır(6).

Bilgisayar destekli sistemler olan dijital ölçülerde hastalar ve hekimler için ölçü alma işleminin daha basit hale getirilmesi ve ölçü alma sırasında oluşabilecek hataların minimuma indirgenmesi hedeflenmektedir. Bilgisayar destekli üretim ve tasarım prosedürlerinin protetik diş tedavisi alanına girmesi ile birlikte dijital iş akışı terimi gündeme gelmiştir. Dental restorasyonların üretim ve dizaynının yapıldığı CAD/CAM teknolojisi; verilerin toplanarak kaydedilmesi, geleneksel kurallara uygun olarak seçilen restorasyonun tasarımının bilgisayar yardımı ile hazırlanması (CAD) ve restorasyonun üretilmesi (CAM) olmak üzere üç fonksiyonel bölümden oluşmaktadır(7,8).

Başarılı bir protetik restorasyonun elde edilebilmesi için uygun ölçü materyali ve ölçü tekniğinin seçimi oldukça önemlidir. Bu anket çalışmasının amacı, diş hekimlerinin çoğunlukla hangi ölçü maddeleri ve yöntemlerini tercih ettiklerini araştırmaktır.

GEREÇ ve YÖNTEM

Bu çalışma Marmara Üniversitesi Diş Hekimliği Fakültesi Klinik Araştırmalar Etik Kurulu'nun 2018-205 Sayılı etik onayı alınarak yapılmıştır.

Araştırmamıza İstanbul'da serbest çalışan ve protetik tedavi uygulayan 50 diş hekimi katılmıştır. Tarafımızdan hazırlanan anket; vakalara göre tercih edilen ölçü maddeleri ve yöntemleri, bilgisayar destekli sistemler ve klinikte kullanımlarını sorgulayan 10 soru içermektedir (Resim 1). Her soru tipine göre cevap yüzdeleri belirlenmiş ve anket verileri, Microsoft Excel 2013 programında yüzdesel olarak hesaplanmıştır.

MARMARA ÜNİVERSİTESİ YAYINEVİ

Resim 1: Anket Formu

ANKET SORULARI

Yaş:

Cinsiyet: O Kadın O Erkek

Mezun olduğunuz fakülte:

Mezun olduğunuz yıl:

1- Bölümlü/ total protezlerin ölçü alımında…… kullanıyorum.
   A) Bireysel kaşık B)Metal kaşık

2- Bölümlü / total protezlerin ölçü alımından önce kenar şekillendirme(Kerrleme)…… …
   A) uyguluyorum B) uygulamıyorum

3- Kenar şekillendirme işleminde hangi materyali tercih edersiniz?
   A) Termoplastik materyaller (Kerr)
   B) Silikon esaslı materyaller
   C) Hiçbiri

4- Total protezlerin ölçü alımında hangi materyali tercih edersiniz?
   A) Aljinat
   B) Çinkooksitojenol
   C) Silikon esaslı materyaller

5- Bölümlü protezlerin ölçü alımında hangi materyalleri tercih edersiniz?
   A) Aljinat
   B) Çinkooksitojenol
   C) Silikon esaslı materyaller

6- Hareketli protezlerin astarlama (besleme) işlemini hangi materyallerle yapıyorsunuz?

   Ağız içinde sert besleme akriliği ile

   A) Çinkooksit ojenol ile ölçü alarak teknisyende
   B) Kondansasyon tipi silikonla ölçü alarak teknisyende

7- Sabit protetik restorasyonların ölçüsünün alınmasında hangi materyalleri tercih edersiniz?
   A) Aljinat
   B) Polieter
   C) Polisülfit
   D) Kondansasyon tipi silikon (C tipi)
   E) İlave tip silikon (A tipi)

8- İmplantüstü ölçülerinin alınmasında hangi materyalleri tercih edersiniz?
   A) Polieter
   B) Polisülfit
   C) Kondansasyon tipi silikon (C tipi)
   D) İlave tipi silikon (A tipi)
   E) Hiçbiri

9- Sabit protetik restorasyonların yapımında bilgisayar destekli sistemleri (CAD/CAM) kullanıyor musunuz?
   A) Evet B) Hayır

10- CAD/CAM sistemi için elde edilen görüntülerden…….
   A) kliniğimde kendim üretim yapıyorum
   B) CAD/CAM sistemini kulllanan bir laboratuvara gönderiyorum.
   C) Kullanmıyorum.

BULGULAR

Çalışmaya katılan diş hekimleri 23-62 yaş aralığındadır. Katılımcıların 21(%42)' i kadın, 29(%58)' u erkektir. Katılımcıların mezun oldukları diş hekimliği fakültelerine göre yüzdelik dağılımları; Marmara %28, İstanbul %28, Ankara %12, Ege %8, Selçuk %4, İnönü %4, Medipol %4, Sofya Tıp %2, Ondokuz Mayıs %2, Van 100. Yıl %2, KATÜ %2, Erciyes %2, Yeditepe %2'dir.

Diş hekimleri bölümlü/total protezlerin ölçü alımında kullandıkları kaşık türüne göre değerlendirildiğinde; katılımcıların %88'i bireysel kaşık, %12'si metal kaşık tercih etmiştir. Katılımcıların %64'ü ölçü alımından önce kenar şekillendirme işlemini uyguladığını bildirirken %36'sı uygulamadığını bildirmiştir. Hekimlerin %62'si kenar şekillendirme işleminde termoplastik materyalleri, %6'sı silikon esaslı materyalleri kullandığını, %32'si ise bu işlemi uygulamadığını bildirmiştir. Katılımcıların verdiği cevapların üniversitelere göre dağılımı Tablo 1' de verilmiştir.

Tablo 1: 1.,2. ve 3. Soruların üniversitelere göre cevap yüzdeleri

Üniversiteler	Soru 1: Bireysel Kaşık Kullanımı		Soru 2: Kenar şekillendirme uygulaması		Soru 3: Kenar şekillendirme için materyal seçimi		
	Bireysel k.	Metal k.	Evet	Hayır	Silikon e.	Termo plastik	Hiçbiri
Marmara	26%	2%	24%	4%	22%	2%	4%
Ankara	12%	4%	8%	4%	8%	4%	0%
İstanbul	24%	4%	12%	14%	12%	0%	16%
Ege	6%	2%	4%	4%	4%	0%	4%
Sofya Tıp	2%	0%	2%	0%	2%	0%	0%
Selçuk	4%	0%	4%	0%	4%	0%	0%
İnönü	4%	0%	2%	2%	2%	0%	2%
Medipol	4%	0%	4%	0%	4%	0%	0%
OMÜ	0%	2%	0%	2%	0%	0%	2%
Van 100.yıl	2%	0%	2%	0%	2%	0%	0%
KATÜ	2%	0%	2%	0%	2%	0%	0%
Erciyes	0%	2%	0%	2%	0%	0%	2%
Yeditepe	2%	0%	0%	2%	0%	0%	2%

Diş hekimlerinin total protezlerin ölçü alımında tercih ettikleri materyaller değerlendirildiğinde; %32'si aljinat, %58'si çinkooksit ojenol ve %10'u silikon esaslı materyalleri kullandıklarını belirtmiştir. Bölümlü protezlerin ölçü alımında ise diş hekimlerinin %52'si aljinat, %14'ü çinkooksitojenol ve %34'ü silikon esaslı materyaller kullandıklarını belirtmiştir. Katılımcıların verdiği cevapların üniversitelere göre dağılımı Tablo 2' de verilmiştir.

Tablo 2: 4. ve 5. Soruların üniversitelere göre cevap yüzdeleri

Üniversiteler	Soru 4: Total protez ölçüsünde tercih edilen mat.			Soru 5: Bölümlü protez ölçüsünde tercih edilen mat.		
	Aljinat	Çinko oksit ö.	Silikon es. mat.	Aljinat	Çinko oksit ö.	Silikon es. mat.
Marmara	4%	24%	0%	14%	2%	12%
Ankara	2%	8%	2%	6%	2%	4%
İstanbul	18%	6%	4%	14%	4%	10%
Ege	4%	4%	0%	6%	2%	0%
Sofya Tıp	0%	2%	0%	0%	2%	0%
Selçuk	0%	2%	0%	4%	0%	0%
İnönü	0%	4%	0%	4%	0%	0%
Medipol	2%	2%	0%	2%	2%	0%
OMÜ	0%	0%	2%	0%	0%	2%
Van 100.yıl	2%	0%	0%	0%	0%	2%
KATÜ	0%	2%	0%	2%	0%	0%
Erciyes	0%	2%	2%	0%	0%	2%
Yeditepe	0%	0%	2%	0%	0%	2%

Diş hekimlerinin hareketli protezlerin astarlama (besleme) işleminde kullandıkları materyaller değerlendirildiğinde; %20'si ağız içinde sert besleme akriliği ile, %28'i çinkooksitojenol ile ölçü alarak teknisyende ve %52'si kondansasyon tipi silikon ölçü alarak teknisyende seçeneklerini tercih ettiğini belirtmiştir. Sabit protetik restorasyonların ölçüsünün alınmasında diş hekimlerinin; %20'si aljinat, %4'ü polieter, %54'ü kondansasyon tipi silikon ve %22'si ilave tipi silikon kullandıklarını belirtmiştir. Katılımcıların verdiği cevapların üniversitelere göre dağılımı Tablo 3' de verilmiştir.

Tablo 3: 6. ve 7. Soruların üniversitelere göre cevap yüzdeleri

Üniversiteler	Soru 6: Besleme işle-minde tercih edilen mat.			Soru 7: Sabit protezlerin ölçüsünde tercih edilen mater.				
	Besleme akriliği	Çinko Oksit ö.	C tipi silikon	Aljinat	Polieter	Polisülfit	C tipi silikon	A tipi silikon
Marmara	0%	6%	22%	0%	2%	0%	16%	10%
Ankara	4%	6%	2%	2%	0%	0%	6%	4%
İstanbul	8%	6%	14%	8%	0%	0%	14%	6%
Ege	6%	2%	0%	4%	0%	0%	4%	0%
Sofya Tıp	0%	2%	0%	2%	0%	0%	0%	0%
Selçuk	0%	2%	2%	0%	0%	0%	2%	0%
İnönü	0%	2%	2%	0%	2%	0%	0%	2%
Medipol	2%	0%	2%	0%	0%	0%	4%	0%
OMÜ	0%	0%	2%	0%	0%	0%	2%	0%
Van 100.yıl	0%	0%	2%	0%	0%	0%	2%	0%
KATÜ	0%	0%	2%	0%	0%	0%	2%	0%
Erciyes	0%	2%	0%	2%	0%	0%	0%	0%
Yeditepe	0%	0%	2%	2%	0%	0%	0%	0%

İmplantüstü restorasyonların ölçülerinin alınmasında ise diş hekimlerinin; %4'ü polieter, %34'ü kondansasyon tipi silikon, %60'ı ilave tipi silikon tercih ettiğini bildirmiştir. Diş hekimlerinin %52'si sabit protetik restorasyonların yapımında bilgisayar destekli sistemlerin kullandığını, %48'i ise kullanmadığını, CAD/CAM sistem kullanan diş hekimlerinin %12'si kendi kliniklerinde üretim yaptığını, %40'ı ise laboratuvarda üretim yaptırdığını bildirmiştir. Katılımcıların verdiği cevapların üniversitelere göre dağılımı Tablo 4' de verilmiştir.

Tablo 4: 8., 9. ve 10. Soruların üniversitelere göre cevap yüzdeleri

Üniversiteler	Soru 8:İmplantüsti protezler-in ölçüsünde tercih edilen mater.					Soru 9: CAD/ CAM kullanımı		Soru 10: CAD/CAM üretim yöntemi		
	Poli eter	Poli sülfit	C tipi sil.	A tipi sil.	Hiçbiri	Evet	Hayır	Chair side	Lab.	Kullan mıyorum
Marmara	2%	0%	4%	22%	0%	12%	16%	2%	8%	18%
Ankara	2%	0%	6%	4%	0%	6%	6%	4%	2%	6%
İstanbul	0%	0%	14%	14%	0%	12%	16%	4%	10%	14%
Ege	0%	0%	8%	0%	0%	2%	6%	0%	2%	6%
Sofya Tıp	0%	0%	0%	2%	0%	2%	0%	2%	0%	0%
Selçuk	0%	0%	0%	4%	0%	4%	0%	0%	4%	0%
İnönü	0%	0%	0%	4%	0%	2%	2%	0%	2%	2%
Medipol	0%	0%	0%	4%	0%	4%	0%	0%	4%	0%
OMÜ	0%	0%	2%	0%	0%	2%	0%	0%	2%	0%
Van 100.yıl	0%	0%	0%	2%	0%	2%	0%	0%	2%	0%
KATÜ	0%	0%	0%	2%	0%	2%	0%	0%	2%	0%
Erciyes	0%	0%	0%	0%	2%	0%	2%	0%	0%	2%
Yeditepe	0%	0%	0%	2%	0%	2%	0%	0%	2%	0%

TARTIŞMA

Diş hekimliği alanında geçmişten günümüze dek, farklı kimyasal yapıda birçok ölçü maddesi, farklı prosedürlere dayanan birçok ölçü tekniği kullanılmıştır. Dental restorasyonların üretilebilmesi için alınan ölçülerde, istenen netliğin sağlanabilmesi için, doğru materyal seçimi ve doğru tekniğin önemi büyüktür. Net bir ölçü, sabit ve hareketli protezlerin üretiminde ilk basamak olarak kabul edilmektedir (9,10). Bu anket çalışmasında diş hekimlerinin protetik tedavi uygulamalarında hangi ölçü materyallerini ve tekniklerini tercih etttikleri araştırılmıştır.

Bireysel kaşık kullanımı, protezin anatomik sınır alanlarının ölçüye dahil edilmesini, ölçü materyalinin tüm yüzeylere eşit miktarda uygulanmasını ve böylelikle ana modellerin tam ve doğru bir şekilde elde edilmesini sağlar(11). Chidambaranathan ve ark., bireysel kaşık kullanımıyla daimi ölçü için gerekli olan materyal miktarının azaldığını ve böylelikle maliyetin de düştüğünü bildirmiştir (12). Bu anket çalışmasına katılan diş hekimlerinin % 88'inin total/ bölümlü protezlerin ölçüsünün alınmasında bireysel kaşık kullandığı bulunmuştur.

Kenar şekillendirme hareketli protezlerde ölçü işleminin önemli bir aşamasıdır. Hareketli protezlerin tutuculuğunu etkileyen mekanik, biyolojik ve fiziksel faktörlerin idamesinde kenar şekillendirme prosedürünün uygulanması başarıyı arttırır (13). Kaur ve arkadaşları, 20 dişsiz hasta üzerinde yaptıkları klinik çalışmalarında kenar şekillendirme işleminin maksiller total protezlerdeki tutuculuğa etkisini araştırmışlar ve kenar şekillendirme yapılarak hazırlanan total protezlerde tutuculuğun arttırdığını bildirmişlerdir(14). Bu çalışmadaki katılımcıların %64' nün kenar şekillendirme prosedürünü uyguladığı, % 62' sinin ise bu işlem için termoplastik ölçü materyallerini tercih ettiği bulunmuştur.

Çinko oksit öjenol materyali tam protezlerin ölçüsünün alınmasında altın standart olarak kabul edilir. Materyalin yüksek boyutsal stabilitesi, net doku detayı ve serbest akma potansiyelinin yüksek olması dişsiz kretlerin ölçüsünün alınmasında yüksek oranda tercih edilmesine sebep olmuştur (15,16). Bu çalışmada tam protezlerin ölçüsünün alınmasında çinkooksit öjenol kullanımı %58 iken, bölümlü protezlerde bu oran % 14 olarak bulunmuştur. Bölümlü protezlerin ölçüsünde aljinat %58 oranıyla daha çok tercih edilmiştir.

Günümüzde diş hekimliği pratiğinde en çok kullanılan elastomerik ölçü materyali PVS' dır. Kondansasyon tipi silikonlara göre boyutsal stabilitesi ve yırtılma direci daha yüksek, sertleşme süresi daha kısadır. Kullanım amacına göre farklı vizkozitede formları mevcuttur(17). Bu çalışmada sabit protetik restorasyonların ölçüsünün alımında PVS kullanımının%22' lerde kalırken, implant üstü protezlerin ölçüsünün alımında %60 oranında olduğu görülmüştür. Sabit protezlerin ölçüsünde kondansasyon tipi silikonların daha çok tercih edilmesinin (% 54) sebebinin daha düşük maliyette olmasından kaynaklandığı düşünülmektedir.

CAD/CAM sistemlerin kullanımı, hastaların oral fonksiyonlarının ve estetiğinin sağlanmasında ve korunmasında hem hekimlerin hem teknisyenlerin harcadığı zamanı azaltmak hem de daha tatmin edici sonuçlar elde etmek açısından umut vericidir (18, 19). Abduo konvansiyonel ve dijital teknikle elde edilen modellerin doğruluğunu karşılaştırdığı çalışmasında dijital ölçünün daha kesin sonuçlar verdiğini bildirmiştir(20). Bu anket çalışmasının sonuçlarına göre sabit protetik restorasyonlarda dijital ölçü kullanımı %52' lerde kalmıştır. Buna sebep olarak dijital yöntemde kullanılan cihazların maliyetinin yüksek olması düşünülmektedir.

Elde edilen verilerin güvenilirliğini arttırmak amacıyla daha çok gönüllünün katıldığı çalışmalar yapılmalıdır.

SONUÇLAR

Çalışmaya katılan diş hekimleri çoğunlukla Marmara Üniversitesi (%28) ve İstanbul Üniversitesi (%28) mezunudur. Çalışmaya katılan diş hekimleri arasında hareketli protezlerin ölçünün alımında yüksek oranda (%88) bireysel kaşık kullanımı tercih edilmektedir. Hekimlerin %64'ü kenar şekillendirme işlemini uygulamaktadır. Sabit protetik restorasyonların ölçüsünde C tipi silikon (%54) , implant üstü protezlerin ölçüsünde A tipi silikon(%60) daha çok tercih edilmiştir. CAD/CAM sistemlerde laboratuvar merkezli üretim(%40) daha çok tercih edilmektedir.

KAYNAKLAR

[1] Pearson, GZ. Impression techniques and materials. In Jacobsen PH, ed. Consevative Dentistry: An integrated approach. New York: Churchill Livingstone. 1990, pp 162-169.

[2] O'Brien WJ. Dental Materials and Their Selection. Quintessence Publishing Co, Chicago, 2008 pp 267-9.

[3] Hamalian TA, Nasr E, Chidiac JJ. Impresion materials in fixed prosthodontics: Influnce of choice on clinical procedure. J Prosthodont. 2011; 20:153-60.

[4] Van Noort, R. Introduction to dental materials, Second edition, Mosby Inc.Co.2002, pp 181-209.

[5] Koski, R.E. Comparative study of alginate materials and devices. Journal of American Dental Association. 1977; 94:713-716.

[6] Sadowsky, SJ. A simplified custom impression technique. J Prosthet Dent. 2005; 94:468-469.

[7] Strub JB, Rekow ED, Witkowski S. Computer-aided design and fabrication of dental restoration: current systems and future possibilities. J Am Dent Assoc. 2006; 137:1289-96.

[8] Güth JF, Keul C, Stimmelmayr M, Beuer F, Edelhoff D. Accuracy of digital models obtained by direct and indirect data capturing. Clin Oral Investig. 2013; 17:1201-8.

[9] O'Brien WJ. Dental Materials and Their Selection. Quintessence Publishing Co, Chicago, 2008; 104-7.

[10] Reese J, Valega T. Restorative Dental Materials – An Overview, vol 1, Quintessence Publishing. 2002; pp 158-175.

[11] Shafa S, Zaree Z, Mosharraf R. The effects of custom tray material on the accuracy of master casts.J Contemp Dent Pract. 2008;9:49-56.

[12] Chidambaranathan AS, Reddy R, Rajendran S, Balasubramaniam MK. Modified Technique for Making Autopolymerized Polymethylmethacrylate Resin Custom Tray. J Clin Diagn Res. 2016;(10)11:ZH08-ZH09.

[13] Olivieri A, Zuccari AG, Olivieri D. A technique for border molding with light-polymerized resin. J Prosthet Dent.2003;90:101–101.

[14] Kaur S, Datta K, Gupta SK, Suman N. Comparative analysis of the retention of maxillary denture base with and without border molding using zinc oxide eugenol impression paste. Indian J Dent. 2016;7(1):1-5.

[15] Vishal K, Sures S, Sharma V, Khandelwal M, Gaur A. To Study the Flow Property of Seven Commercially Available Zinc Oxide Eugenol Impression Material at Various Time Intervals After Mixing. J Indian Prosthodont Soc. 2014 ;14(4): 393–399.

[16] Myers, G.E. ve Peyton, F.A. Some physical properties of zinc oxide eugenol impression pastes. J Dent Res. 1961; 40:39-48.

[17] Kumari N, Nandeeshwar DB. The dimensional accuracy of polyvinyl siloxane impression materials using two different impression techniques: An in vitro study. J Ind Prosth Soc,2015;15(3):211.

[18] Syrek, A., Reich, G., Ranftl D., Klein C., Cerny, B. ve Brodesser, J. Clinical evaluation of all ceramic crowns fabricated from intraoral digital impressions based on the principle of active wavefront sampling, J Prosthet Dent. 2010; 38:553-559.

[19] Galhano G, Pellizzer E, Mazaro J. Optical impression systems for CAD/CAM restorations. J Craniofac Surg. 2012; 23:575-79.

[20] Abduo J. Accuracy of casts produced from conventional and digital workflows: A qualitative and quantitative analyses. J Adv Prosthodont. 2019;11(2):138-146.

MARMARA ÜNİVERSİTESİ

MARMARA ÜNİVERSİTESİ YAYINEVİ

Diş Hekimliği Fakültesi

UNİLATERAL DUDAK-DAMAK YARIKLI ERİŞKİN BİR HASTADA ESTETİK TEDAVİ: OLGU SUNUMU

AESTHETIC REHABILITATION FOR AN ADULT PATIENT WITH UNILATERAL CLEFT LIP AND PALATE: CASE REPORT

Elçin Keskin Özyer[1], Mine Helvacıoğlu[2], Erkut Kahramanoğlu[3], Coşkun Yıldız[4], Yasemin Özkan[5]

[1]Doktora Öğrencisi, Marmara Üniversitesi, Diş Hekimliği Fakültesi, Protetik Diş Tedavisi Anabilim Dalı, İstanbul
[2]Araştırma Görevlisi, Marmara Üniversitesi, Diş Hekimliği Fakültesi, Protetik Diş Tedavisi Anabilim Dalı, İstanbul
[3]Doktor Öğretim Üyesi, Marmara Üniversitesi, Diş Hekimliği Fakültesi, Protetik Diş Tedavisi Anabilim Dalı, İstanbul
[4]Doktor Öğretim Üyesi, Marmara Üniversitesi, Diş Hekimliği Fakültesi, Protetik Diş Tedavisi Anabilim Dalı, İstanbul
[5]Profesör Doktor, Marmara Üniversitesi, Diş Hekimliği Fakültesi, Protetik Diş Tedavisi Anabilim Dalı, İstanbul

Öz

Amaç: Dudak damak yarıkları (DDY) embriyonik ve erken fetal dönemde oluşan, gelişim varyasyonlarının sonucu olarak gelişmektedir. DDY'li hastalar ilerleyen yaşamları boyunca sosyal, fonksiyonel ve psikolojik problemlerle karşılaşırlar. Bu olgu sunumunun amacı, estetik beklentisi yüksek unilateral DDY'li bir hastanın protetik tedavisini sunmaktır.
Gereç ve Yöntem: Yirmi bir yaşında dudak damak yarıklı erkek hasta Marmara Üniversitesi Protetik Diş Tedavisi Anabilim Dalı Kliniği'ne ön dişlerinin estetik olmayan görüntüsü nedeniyle başvurdu. Hastamızın yapılan klinik ve radyografik muayenesinde maksiller sol santral ve lateral dişler arasında yarık hattının mevcut olduğu gözlendi. Ortodontik tedavi görmesine rağmen yarık hattının varlığı sebebiyle 21 ve 22 nolu dişler arasında 8 mm'lik diastema mevcut olduğu tespit edildi. Bu nedenle estetik problemler yaşayan hastamızın 11 ve 12 nolu dişine laminate veneer ve 21-22 ve 23 nolu dişlere 4 üyeli zirkonyum alt yapılı seramik köprü planlandı. Tam seramik restorasyonlar adeziv rezin siman ile simante edildi.
Bulgular: Sabit tedavi sonrası, ideal estetik görünüş, fonksiyon, stabilite ve optimum fonasyon sağlanmıştır.
Sonuç: Dudak damak yarığı hastalarında erişkin dönemde uygulanan bir çok daimi protetik rehabilitasyon yaklaşımı mevcuttur. Tam seramik sistemlerle planlanan sabit köprü protezler yüksek estetik sonuçlar vermektedir.
Anahtar Kelimeler: Dudak-damak yarığı, estetik, tam seramik sistemler.

Abstract

Aim: Cleft lip and palate is one of the most common congenital malformations affecting the face and the jaws. These patients suffer from aesthetic, functional, social and psychologic problems. The objective of this case report is to present the prosthetic rehabilitation of the patient with unilateral cleft lip and palate, and highly aesthetic expectation.
Material and methods: A 21-year-old patient with cleft lip and palate was referred to Marmara University Prosthesis Department due to the non-aesthetic appearance of the anterior teeth. In clinical and radiographic examination, it was observed that there was a cleft line between the maxillary left central and lateral teeth. Although there is orthodontic treatment, there is an 8 mm diastema between the teeth 21 and 22 due to the presence of the cleft line. For this reason, zirconium ceramic bridge with four members was planned to teeth 21-22 and 23 and with laminate veneer 11 and 12 of the patient. Full ceramic restorations were cemented with adhesive resin cement.
Results: After fixed prosthetic rehabilitation; the patient reported that he was satisfied with the aesthetic appearance, function and fonation.
Conclusion: There are numerous permanent prosthetic treatment alternatives for the patients with adult cleft lip and

MARMARA ÜNİVERSİTESİ YAYINEVİ

palate. Highly aesthetic results can be achieved with fixed bridge restorations with all ceramic systems.
Keywords: Aesthetic, cleft lip and palate, all ceramic systems.

GİRİŞ

Dudak damak yarıkları, embriyolojik dönemde medial nasal ve maksiller proseslerin füzyonu aşamasındaki hatalar sonucu meydana gelen ve dudak damak bütünlüğünün bozulmasına neden olan konjenital bir anomalidir (6). Dudak damak yarıkları bir kamu sağlığı problemi olup, 650 doğumda bir görülerek en sık karşılaşılan anomalilerden biri olarak karşımıza çıkar (4,9). Dudak damak yarıklarının kesin etyolojisi bilinmemektedir. Bu anomalilerin oluşumunda genetik ve çevresel faktörler rol oynar, ayrıca dudak damak yarıkları çeşitli sendromlarla birlikte de görülebilmektedir (12).

Yarıklar vakanın şiddetine göre komplet/inkomplet ve unilateral/bilateral olarak görülebilir (12). %33'lük görülme oranıyla unilateral damak yarığı en çok görülen yarık tipidir (8). Dudak damak yarıkları kraniyofasiyal yapılarla birlikte dentoalveolar sistemin gelişimini de etkiler. Anormal erüpsiyon paternleri, hipodonti ve malformasyonlar gibi dental anomaliler dudak damak yarıklı hastalarda yarık olmayan hastalara göre daha çok görülmektedir. Lateral dişin tomurcuğu yarık hattının bulunduğu bölgede geliştiği için gelişimsel bozukluklara karşı daha hassastır. Yarık hastalarında en çok görülen bulgu konjenital lateral eksikliğidir, ikinci en çok görülen bulguysa yarık bölgesinde görülen süpernumere dişlerdir. Ayrıca etkilenen dişlerde lokasyon, şekil, boyut ve sürme zamanında değişiklikler de görülebilir (1). Bu anomaliler hastalarda estetik kaygıya sebep olurken; fonksiyonel, periodontal ve restoratif problemlere de yol açabilmektedir. Bütün bu anomaliler göz önünde bulundurulduğunda, dudak damak yarıklarının tedavisi kompleks bir süreç olup; maksillofasiyal cerrah, ortodontist, protez uzmanı, KBB uzmanı ve konuşma terapistinden oluşan multidisipliner bir ekip tarafından sağlanmalıdır. Tedavide asıl amaç; hastanın fonksiyonel ve estetik ihtiyaçlarını giderirken, stabil bir okluzal ilişki sağlayıp relapsın önüne geçerek hastaların sosyal hayatlarındaki dezavantajları ortadan kaldırmaktır (2) (5).

Konuşma ve çiğneme olmak üzere iki temel fonksiyonel ihtiyaç, tedavinin başlangıcından itibaren palatal obturatörlerle ve speech aid protezleriyle giderilebilmektedir.

Daha sonra okluzyon;

- Konvansiyonel sabit protezlerle veya maryland gibi adeziv köprülerle,
- Hareketli bölümlü protezler veya implant destekli protezlerle,
- Bütün dişlerin ağızda olduğu ve malrotasyon gösterdiği durumlarda gerekliyse ortodonti tedaviyle,
- Dişsiz hastalarda palatal lift proteziyle birlikte kullanılan implant destekli overdenture protezlerle sağlanabilmektedir (3).

Dudak damak yarıklı hastaların protetik tedavisi hastada bulunan defektin büyüklüğüne, kalan dişlerin durumuna, hastanın sosyo ekonomik durumuna ve yaşına bağlı olarak değişebilmektedir. Bu hastalarda premaksiller bölge protetik rehabilitasyon açısından oldukça önemlidir.

Bu vaka sunumunda kliniğimize başvuran 21 yaşında unilateral dudak damak yarıklı hastaya uygulanan sabit protetik rehabilitasyonun sunulması amaçlanmaktadır.

Gereç ve Yöntem

Ortodontik ve cerrahi tedavileri tamamlanan 21 yaşında unilateral dudak damak yarıklı erkek hasta, estetik ve fonetik problemler nedeniyle Marmara Üniversitesi Diş Hekimliği Fakültesi Protetik Diş Tedavisi Anabilim Dalı'na başvurmuştur. Anamnezi alınan hastanın herhangi bir sistemik probleminin olmadığı tespit edilmiştir. Yapılan klinik ve radyolojik muayeneler sonucunda; hastanın herhangi bir diş eksikliği olmadığı, gördüğü ortodonti tedaviye rağmen maksiller sol santral ve lateral dişler arasında 8 mm'lik bir yarık hattının mevcut olduğu gözlenmiştir

(Resim 1). Ayrıca lateral dişinin kama formlu olduğu ve hafif mobilite (Miller sınıf 1) gösterdiği görülmüştür.



Resim 1: Hastanın başlangıç halinin intraoral görüntüsü

Hastanın estetik gereksiniminin karşılanması ve dişsiz boşluğun kapatılması için, sağ santral ve sağ lateral dişlere laminate veneer; sol santral, sol lateral ve sol kanin dişlere 4 üyeli zirkonyum alt yapılı porselen köprü planlandı. Öncelikle hastadan ölçü alınıp wax-up model oluşturuldu. Ardından bu modele uygun mock-up uygulaması yapılarak hasta ağzında uygulandı ve gerekli düzenlemeler yapıldı. Mock-up'tan elde edilen akrilik protezler aynı zamanda geçici protez olarak da kullanıldı (Resim 2).



Resim 2: Elde edilen wax-up ın geçici akrilik materyaliyle hasta ağzına uygulanmış hali

21, 22 ve 23 numaralı dişlerin basamak preparasyonu chamfer bitim sınırınına uygun olarak yapıldı. 11 ve 12 numaralı dişlerin kesimi 0.5-0.8 mm'lik standart lamina preparasyonuna uygun olarak yapıldı ve insizalleri butt-joint bitim sınırıyla bitirildi (Resim 3). Son olarak tek aşamalı teknikle polivinilsiloksan ölçü materyali kullanılarak ölçüleri alındı.



Resim 3: Prepare edilmiş dişlerin görüntüsü

Üretilen zirkonyum altyapıların uyumu, gerekli mesafelerin kontrolleri ve e-max materyalinden üretilen laminaların provaları yapıldı (Resim 4).



Resim 4: Lamina ve zirkonyum altyapıların provası ve restorasyonun bitirilmiş hali

Zirkonyum altyapılı köprünün feldspatik porselenden üretilen üstyapısının provasında aks düzenlemeleri yapıldı. Ardından kullanılan materyallere uygun olarak rezin simantasyonları yapıldı. Uygulanan protetik rehabilitasyon sonucu hastanın estetik ve fonksiyonel beklentileri karşılandı.

Tartışma

Dudak damak yarıklı bireyler ortodontik ve cerrahi tedavilerinin bitmesini takiben dişsiz boşlukların ve yarık hattının kapatılması amacıyla kalıcı protetik rehabilitasyona ihtiyaç duyarlar. Dudak damak yarıklı hastalarda erişkin dönemde uygulanan birçok tedavi seçeceği mevcuttur. Uygulanan tedaviler, defektin büyüklüğüne, destek diş sayısına ve dişlerin durumuna, dişsiz sahanın uzunluğuna göre değişiklik gösterir. Diş eksikliklerinin çok olmadığı durumlarda sabit tedaviler aynı zamanda splintlemeye de olanak tanıdığı için iyi sonuçlar vermektedir. Yeterli kemik varlığında implant uygulamaları da hareketli protezlere göre iyi bir alternatiftir. Diş eksikliğinin fazla olduğu durumlarda ve çocuk yaştaki hastalardaysa hareketli protez ve overdenture uygulamaları tercih edilmektedir. Estetik beklentinin yüksek olduğu, hastanın klasik iskelet hareketli protezleri tercih etmediği durumlarda Andrew's köprü tarzı hareketli protezler de yapılabilmektedir. Ayrıca oronazal açıklığın kapatılamadığı durumlarda fonasyon ve fonksiyonu sağlamak amacıyla obturatörler yapılmaktadır. Kawakami ve ark. 2004 yılında yayınladıkları çalışmada; bilateral dudak damak yarığı olan hastalarını ortodontik tedavinin ardından eksik dişlerinin yerine koymak için dental implantlar ile rehabilite etmişlerdir. Türkkahraman ve ark. 2005 yılında yayınladıkları vaka sunumunda; multidisipliner yaklaşımın önemini vurgulamış, dudak damak yarıklı hastaya cerrahi augmentasyonu takiben sabit protetik tedavi

uygulamışlardır. Okada ve ark.'nın 2012 yılında yayınladıkları çalışmada bilateral dudak damak yarığı bulunan aşırı derecede kollaps olmuş maksiller çeneye, ekspansiyonu takiben anterior segmentteki dişlerin çekimi yapılmış ve teleskop tutuculu hareketli parsiyel protez uygulaması yapılmıştır. Szmidt ve ark.'nın 2019 yılında yayınladıkları çalışmada, lateral diş eksikliği bulunan unilateral dudak damak yarıklı hastaya fiber destekli protez ve pembe kompozit uygulamışlardır. Deniz ve ark. 2014 yılında yayınladıkları çalışmada kanin ve lateral dişler arasında diastema mevcut olan hastaya implant uygulaması cerrahi sebeplerden ötürü kontraendike olduğu için zirkonyum altyapılı seramik köprü uygulanmıştır. Bu vaka sunumunda ise hastaya implant tedavisi ve protetik köprü rehabilitasyonu seçenekleri değerlendirilmiştir. Sosyal endikasyonu da göz önünde bulundurulan hastanın anterior dişlerinin protetik rehabilitasyonu planlanmıştır. İmplant tedavisi görmek istemeyen hasta, anterior dişlerinin köprü ve lamina ile protetik rehabilitasyonunu tercih etmiştir. Ortodonti ile yapılan konsultasyonlar sonucunda; yarık hattının sebep olduğu diastema miktarının çok olmadığı ve yarık hattının çok geniş olmayıp relaps riskinin oldukça az olduğu göz önünde bulundurularak, zirkonyum altyapılı seramik köprü uygulaması için yarık hattının karşısındaki taraftan tek santral diş ve yarık hattının bulunduğu taraftan lateral ve kanin dişler destek olarak seçilmiştir. Karşıt taraftaki santral ve lateral dişlere ise estetik nedenlerle lamina uygulaması yapılmıştır.

Sonuç

Dudak damak yarıklı bireylerin tedavisi bebeklik çağından erişkinliğe uzanan kompleks bir süreci kapsar. Dudak damak yarıklı hastalar hayatları boyunca sosyal, psikolojik ve fonksiyonel problemlerle karşılaşırlar. Tedavinin son aşaması olan protetik rehabilitasyon aşaması, bu problemlerin giderilmesinde rol oynayan en önemli faktörlerden biridir. Sabit veya hareketli kalıcı protetik tedavi uygulamaları ile diş eksiklikleri giderilebilir, okluzyon stabil hale getirilebilir, hastanın çiğneme ve konuşma problemleri giderilebilir ve defekt bölgesi kapatılabilir.

Bu vaka örneğinde, uygulanan sabit protetik restorasyonlar hastanın fonksiyonel, sosyal ve estetik beklentilerini karşılamıştır. 1 sene sonuna kadar yapılan kontrollerde negatif bir bulgu bulunmayıp, herhangi bir protetik komplikasyonla karşılaşılmamıştır.

KAYNAKÇA

[1] Cassolato SF, Ross B, Daskalogiannakis J, Noble J, Tompson B, Paedo D. Treatment of dental anomalies in children with complete unilateral cleft lip and palate at SickKids hospital, Toronto. Cleft Palate Craniofac J 2009;46:166-72.

[2] Cannavale R, Matarese G, Isola G, Grassia V, Perillo L. Early treatment of an ectopic premolar to prevent molar-premolar transposition. Am J Orthod Dentofacial Orthop 2013;143:559-69.

[3] Deniz ŞT, Özkan P, Çelik E. All-ceramic fixed partial denture for cleft lip and palate patient: A case report. Clin Den Res 2014; 38(1): 42-47.

[4] Dhakshaini MR, Pushpavati M, Garhnayak M, Dhal A. Prosthodontic Management in Conjunction with Speech Therapy in Cleft Lip and Palate: A Review and Case Report. J Int Oral Health 2015; 7:106-111.

[5] Jugessur A, Farlie PG, Kilpatrick N. The genetics of isolated orofacial clefts: from genotypes to subphenotypes. Oral Dis 2009; 15:437-53.

[6] Meyer-Marcotty P, Gerdes AB, Stellzig-Eisenhauer A, Alpers GW. Visual face perception of adults with unilateral cleft lip and palate in comparison to controls, an eye-tracking study. Cleft Palate Craniofac J 2011; 48:210-6.

[7] Murray JC, Schutte BC. Cleft palate: players, pathways, and pursuits. J Clin Invest 2004; 113:1676-8.

[8] Okada W, Fukui T, Saito T, Ohkubo C, Hamada Y, Nakamura Y. Interdisciplinary treatment of an adult with complete bilateral cleft lip and palate. Am J Orthod Dentofacial Orthop 2012; 141: S149-58. 9. Silva Filho OG, Ramos AL, Abdo RC. The influence of unilateral cleft lip and palate on maxillary dental arch morphology. Angle Orthod 1992; 62:283-90.

[9] Stanier P, Moore GE. Genetics of cleft lip and palate: syndromic genes contribute to the incidence of non-syndromic clefts. Hum Mol Genet 2004; 13. Spec No 1:R73eR81.

MARMARA ÜNİVERSİTESİ YAYINEVİ

[10] Szmidt M, Górski M, Bendyk-Szeffer M, Stogiera A, Buczkowska-Radlińska J. An Alternative Prosthodontic Management of Maxillary Dentoalveolar Defect in a Patient With Cleft Palate and Lip:Case Report. Cleft Palate Craniofac J 2019; 1-4.

[11] Türkkahraman H, Sarıoğlu M, Sayın MÖ, Baykul T, Aydın MA, Nasır S, Eroğlu E. Multidiciplinary treatment of adult patient with unilateral cleft lip and palate: a case report. Turkiye Klinikleri J Dental Sci 2005; 11: 64-8.

[12] Trotman CA, Collett AR, McNamara JA Jr, Cohen SR. Analyses of craniofacial and dental morphology in monozygotic twins discor – dant for cleft lip and unilateral cleft lip and palate. Angle Orthod 1993; 63:135-40.

MARMARA ÜNİVERSİTESİ

MARMARA ÜNİVERSİTESİ YAYINEVİ

Diş Hekimliği Fakültesi

AŞIRI AŞINMIŞ DİŞLERE SAHİP HASTANIN PROTETİK REHABİLİTASYONU: 6 AYLIK TAKİP

PROSTHETIC REHABILITATION OF A PATIENT WITH EXCESSIVE TOOTH WEAR: 6 MONTHS FOLLOW UP

Fatma Evin[1], Coşkun Yıldız[2], Begüm Türker[3], Rifat Gözneli[4], Yasemin Özkan[5]

[1]Uzmanlık Öğrencisi, Marmara Üniversitesi, Diş Hekimliği Fakültesi, Protetik Diş Tedavisi Anabilim Dalı, İstanbul

[2]Doçent Doktor, Marmara Üniversitesi, Diş Hekimliği Fakültesi, Protetik Diş Tedavisi Anabilim Dalı, İstanbul

[3]Profesör Doktor, Marmara Üniversitesi, Diş Hekimliği Fakültesi, Ağız, Diş ve Çene Cerrahisi Anabilim Dalı, İstanbul

[4]Doçent Doktor, Marmara Üniversitesi, Diş Hekimliği Fakültesi, Protetik Diş Tedavisi Anabilim Dalı, İstanbul

[5]Profesör Doktor, Marmara Üniversitesi, Diş Hekimliği Fakültesi, Protetik Diş Tedavisi Anabilim Dalı, İstanbul

Öz

Amaç: Diş aşınmaları fizyolojik veya patolojik olabilir. Bu aşınmalar geri dönüşümsüzdür ve yaş ile birlikte artar. Diş doku kayıplarına; etiyolojik faktörlere dayanan ve klinik belirti veren atrisyon, abrazyon ve erozyon neden olur. Aşınmalar, diş kayıpları, vertikal boyuttaki kayıplar, stomagnatik sistemde dengenin bozulmasına neden olur. Vertikal boyut kaybı, fonsiyonel bozukluğa ve TME bozukluklarına neden olabilir. Bu vaka raporunda, aşırı vertikal boyut kaybı olan bir hastada okluzal splintle dikey boyutun yükseltilmesi ve protetik rehabilitasyonu amaçlanmıştır.
Gereç ve yöntem: 57 yaşında erkek hasta dişlerindeki aşırı aşınma ve anterior bölgedeki estetik problemler nedeniyle Marmara Üniversitesi Diş Hekimliği Fakültesi Protetik Diş Tedavisi Anabilim Dalı'na başvurdu. Yapılan ekstraoral ve intraoral muayene sonucu hastanın bruksist olduğu, dişlerde aşırı miktarda aşınma ve buna bağlı olarak okluzal vertikal boyutta kayıp olduğu tespit edildi. Klinik ve sefalometrik ölçümler ile optimum vertikal yükseltme değeri belirlendi. Buna uygun olarak hastanın üst çenesine okluzal splint uygulanarak dikey boyut yükseltildi ve 6 hafta boyunca haftalık periyotlarla kontrol edildi. Yeni dikey boyuta adaptasyonu sağlandıktan sonra, hastanın sağ alt ve üst dişleri okluzal splint yüksekliği rehberliğinde prepare edildi. Geçici kron restorasyonlar uygulandı. Sağ taraf geçici restorasyonlar rehberliğinde sol alt üst dişler prepare edildi. Hasta fonksiyon ve fonasyon açısından rahatsızlık bildirmediği zaman daimi protetik tedaviye başlandı. Yeni dikey boyut korunarak kalıcı sabit seramik restorasyonlar üretildi ve simante edildi.
Bulgular: Vertikal boyutun protetik rehabilitasyon ile yeniden belirlendiği hastanın, 6 aylık kontrol sonucunda fonksiyon ve fonasyon açısından herhangi bir şikayeti bulunmamaktadır.
Sonuç: Dikey boyut yükseltme vakalarında, kas adaptasyonunun sağlanabilmesi için oklüzal splint gibi geçici apareylerin kullanılması gereklidir.
Anahtar kelimeler: okluzal splint, dikey boyut kaybı, diş aşınması.

Abstract

Objective: Tooth wear can be physiological or pathological, which are irreversible and may increase with age. Atrition, abrasion and erosion that reveal clinical symptoms based on various etiologic factors can cause loss of tooth tissue. Atrition, tooth loss and loss of the vertical dimension of occlusion (VDO) cause damage in the stomagnathic system. Loss of VDO due to various factors may cause functional disability and TMJ disorders. In this case report, increasing the VDO and the prosthetic rehabilitation of a patient with excessive VDO loss by using an occlusal splint was reported.
Materials and methods: A 57 – year-old male patient referred to Marmara University Faculty of Dentistry with the complaint of excessive wear on dentition and unaesthetic apperance in the anterior region. Intraoral and extraoral examination revealed that the patient had bruxism and loss of VDO due to excessive tooth wear. The optimum increasing

MARMARA ÜNİVERSİTESİ YAYINEVİ

range was found by clinical and cephalometric analysis. The VDO was increased by applying an occlusal splint to the upper jaw during adaptation period. During the following 6 weeks, the adaptation to the new vertical height was checked once per week. After the adaptation of new VDO was maintained, tooh reduction of the upper and lower right half jaws were made by the guidance of occlusal splint vertical height. The temporary crown restorations were fabricated. The left side tooh reduction was performed by the guidance of right side temporary crowns. Final prosthetic treatment was initiated when the patient reported no discomfort. Permanent fixed ceramic restorations were fabricated at the adapted VDO and cemented.
Results : The patient had no complaints about function and phonation after 6 months of prosthetic rehabilitation.
Conclusion: It is necessary to apply temporary appliances like occlusal splints during the muscle adaptation period of the new VDO, in increasing VDO cases.
Keywords: occlusal splint, vertical dimension loss, tooth wear.

GİRİŞ

Yüzün dikey boyutu; biri sabit diğeri hareketli eleman üzerinde (genellikle biri burun ucunda, diğeri çene üzerinde) olmak üzere seçilen iki anatomik veya işaretli nokta arasındaki mesafedir. Okluzal dikey boyut ise dişler maksimum intercuspal pozisyonda iken seçilen iki anatomik veya işaretli nokta (genellikle burun ucunda ve çene üzerinde) arasındaki mesafeyi ifade etmektedir. Kişi dik konumda ve bağlı kaslar minimum aktivite gösterirken ve mandibula glenoid fossa içerisinde nötral pozisyonda iken ortaya çıkan yüz yüksekliği ise istirahat dikey boyutudur. İstirahat dikey boyutunda dişler arasında kalan açıklığa ise interokluzal mesafe (free-way space) denir (1).

Diş aşınması, diş sert dokularının kaybına yol açan çok faktörlü bir durumdur. Diş aşınması, mekanik aşınma (atrizyoyon ve abrazyon) ve kimyasal aşınma (erozyon) olarak sınıflandırılabilir. Atrizyon fonksiyonel ve / veya parafonksiyonel (örneğin bruxism) olarak dişlerin birbiriyle teması sonucu oluşan mekanik aşınmadır. Abrazyon, ağız hijyen prosedürleri ve parafonksiyonel alışkınlar gibi dış etmenler sonucu oluşan mekanik aşınmadır. Erozyon ise iç ve dış asitlerin neden olduğu çürükten bağımsız meydana gelen kimyasal aşınmadır (2-5).

Aşınma mekanizmaları nadiren tek başına hareket eder, genelde birbirleriyle ilişki içerisindedir (2,6). Modern toplumlarda yaygın aşındırıcı diyet alışkanlığı sonucu oluşan eroyon ile çiğneme sonucu oluşan atrizyonun birbirinden ayrı değerlendirilmesi mümkün değildir. Son zamanlarda multifaktöriyel diş aşınmasında erozyonun rolü giderek artmaktadır. Bu durum asitli içecek ve yiyecek tüketiminin artmasıyla açıklanabilir (5,7).

Atrizyon, aşındırıcı madde varlığında çiğnemede olduğu gibi, diş-diş teması sonucu diş yüzeyinde oluşan fizyolojik aşınmadır. Genellikle okluzal ve insizal yüzeylerde, olağandışı maloklüzyon varlığında nadiren aksiyal yüzeylerde görülür. Atrizyonun erken klinik görünümü, tüberkül tepesi veya insizal kenar boyunca küçük parlak faset oluşumu veya yüzeylerde hafif düzleşme şeklindedir. Yaşla birlikte aşınma devam ettikçe, tüberkül yüksekliğinde kademeli bir azalma ve bunun sonucunda oklüzal yüzeylerin düzleşmesi meydana gelir. Bu kademeli mine ve dentin kaybı, sekonder dentin oluşumundan dolayı genellikle diş hassasiyeti ile sonuçlanmaz (8).

Abrazyon okluzyondan bağımsız, yabancı madde varlığında dışa uygulanan anormal kuvvetler sonucunda oluşan fiziksel aşınmadır (9). Yanlış diş fırçalamaya bağlı olarak özellikle kanin ve premolar dişlerin mine sement birleşiminde yuvarlak veya ‘V şeklinde’ lezyonlar oluşur. Bu durum dentin ve sementin mineye göre daha kolay aşınmasıyla açıklanabilir (10).

Erozyon ise bakteri içermeyen kimyasal aşınmalardır. Kronik iç veya dış kaynaklı asit maruziyetinde dişlerde meydana gelen aşınmalar bilateral konkav ve parlak lezyonlarla sonuçlanır. Erken dönemlerinde erozyonun mineyi etkilemesiyle, minede sığ, düz ve parlak alanlar oluşur (11).

Ağır vakalarda, kron boyu belirgin şekilde kısalır ve bu durum okluzal dikey boyutta bir azalmaya yol açabilir (12). Bu durum, pasif erüpsiyon sayesinde her zaman dikey boyut kaybı ve interoklüzal mesafe artışıyla sonuçlanmayabilir (13-14). Fakat, ileri derecede aşınmaların görüldüğü vakalarda genellikle hızlı bir yıkım meydana geldiğinden kron boylarının aşırı kısalması sonucu ve kompenzasyonun yıkımla aynı hızda sağlanamaması sonucu oklüzal dikey boyut kaybı görülebilmektedir (15).

Rest pozisyonunda aşırı interoklüzal mesafenin varlığı ve fonasyon sırasında dental arklar arasında temas olmaması bir VDO tedavisi için göstergedir. Ancak bu genelde hastanın kendiliğinden adaptasyonu ile ilgili olduğundan kas referansları güvenilirlik açısından tartışmalıdır. Rebibo ve arkadaşlarına göre VDO tedavisindeki objektif kriterler mevcut protetik yükseklik ve anterior okluzal (overjet ve overbite) ilişkidir. Bu iki kriterin mandibulanın iskeletsel morfolojisi, TME ve nöromusküler koordinasyon, yüz yüksekliği ve estetiği ile olan uyumuna bakılmalıdır (16).

Hasta için uygun dikey boyut tespit edildikten sonra, kasların veya çiğneme sisteminin yeni dikey boyuta adapte olabilmesi için belli bir süre beklenmesi gerekir. Bu yüzden daimi protetik tedaviye başlamadan önce, adaptasyon sırasında yeni dikey boyuta rahatlıkla müdahale edebileceğimiz bir geçici protez veya oklüzal splint kullandırılması gerekir. Hastada adaptasyon sağlandıktan sonra ise daimi restorasyonlar yapılmalıdır (17-18).

Bu vaka raporunda, aşırı vertikal boyut kaybı olan bir hastada okluzal splintle dikey boyutun yükseltilmesi ve protetik rehabilitasyonu anlatılmıştır.

VAKA SUNUMU

57 yaşında erkek hasta dişlerindeki aşırı aşınma ve anterior bölgedeki estetik problemler nedeniyle Marmara Üniversitesi Diş Hekimliği Fakültesi Protetik Diş Tedavisi Anabilim Dalı'na başvuran hastaya klinik ve radyolojik muayene sonucu uygun protetik tedavi planlaması yapılmıştır.

Yapılan ekstraoral muayene sonucu hastanın alt yüz yüksekliğinde aşırı derecede bir azalma, okluzal dikey boyutta kayıp ve yüz şeklinin kare formunda olduğu görülmüştür. İntraoral muayene sonucu hastanın bruksist olduğu, dişlerde aşırı miktarda atrizyon ve faset oluşumu, özellikle alt anterior dişlerde aşınmanın pulpa boynuzlarına kadar ilerlemiş olduğu tespit edilmiştir. Radyolojik muayene sonucu dişlerin kemik desteğinin yeterli olduğu görülmüştür (Resim 1).



Resim 1: Başlangıç fotoğrafları

Hastada Niswonger iki nokta yöntemi kullanılarak istirahat dikey boyutu ve oklüzal dikey boyutu arasındaki mesafe yani interoklüzal aralık 7.50 mm olarak hesaplanmıştır. Yapılan sefalometrik analiz sonucu dikey boyutta en fazla 5.70 mm. yükseltme yapılabileceği tespit edilmiştir. Sefalometrik analizde S-Go:N-Me, N-ANS:ANS-Me, is–MP:Id–MP, Pr–PP: Is–PP değerleri dikkate alınmıştır (19-20).

Hastanın alt ve üst çenesinden aljinat ile teşhis ölçüleri alınarak elde edilen modeller artikülatöre aktarılmıştır. Bu artikülatör üzerinde interoklüzal mesafe 2 mm olacak şekilde ayarlanıp, hastanın dikey boyutunu 5 mm arttırabilmek için, , üst çeneye sert şeffaf akrilikten oklüzal splint (Resim 2) hazırlanmıştır.



Resim 2: Okluzal splintin ağız içi görüntüsü

Splint ağız içinde uyumlanarak kanin koruyuculu okluzyon tesis edilmiştir. Splint hastaya haftalık kontrol periotlarıyla 6 hafta boyunca kullandırılmış ve adaptasyon sağlanması beklenilmiştir. Yeni dikey boyuta adaptasyonu sağlandıktan sonra, hastanın sağ alt ve üst dişleri okluzal splint yüksekliği rehberliğinde prepare edilmiştir. Sağ taraf geçici restorasyonlar rehberliğinde sol alt üst dişler prepare edilmiş ve geçici restorasyon uygulanmıştır. Hasta geçici restorasyonları 6 hafta boyunca kullanmış ve adaptasyon süreci izlenmiştir. Hasta fonksiyon ve fonasyon açısından rahatsızlık bildirmediği zaman daimi protetik tedaviye başlanmış, yeni dikey boyut korunarak kalıcı sabit seramik restorasyonlar üretilip ve simante edilmiştir (Resim 3). Hastanın 36 ve 37 nolu bölgedeki mevcut vida tutuculu implant üstü metal seramik kron restorasyonları yeni dikey boyuta uygun olarak yenilenmiştir.



Resim 3: Daimi restorasyonların ağız içi görüntüsü

SONUÇ

Vertikal boyutun protetik rehabilitasyon ile yeniden belirlendiği hastanın, 6 aylık kontrol sonucunda fonksiyon ve fonasyon açısından herhangi bir şikayeti bulunmamaktadır (Resim 4). Dikey boyut yükseltme vakalarında, kas adaptasyonunun sağlanabilmesi için oklüzal splint gibi geçici apareylerin kullanılması gereklidir.



Resim 4: Hastanın başlangıç ve 6 aylık takip sonrası görünümü

REFERANSLAR

[1] The glossary of prosthodontic terms: Ninth Edition. J Prosthet Dent. 2017;117:1-105.

[2] Shellis RP, Addy M. The interactions between attrition, abrasion and erosion in tooth wear. Monogr Oral Sci. 2014;25:32–45.

[3] Ganss C. Definition of erosion and links to tooth wear. Monogr Oral Sci. 2006;20:9–16.

[4] Wetselaar P, van der Zaag J, Lobbezoo F. Tooth wear, a proposal for an evaluation system. Ned Tijdschr Tandheelkd. 2011;118:324–328.

[5] Lussi A, Carvalho TS. Erosive tooth wear: a multifactorial condition of growing concern and increasing knowledge. Monogr Oral Sci. 2014;25:1–15.

[6] Addy M, Shellis RP. Interaction between attrition, abrasion and erosion in tooth wear. Monogr Oral Sci. 2006;20:17–31.

[7] Johansson AK, Omar R, Carlsson GE, Johansson A. Dental erosion and its growing importance in clinical practice: from past to present. Int J Dent. 2012;2012:632907.

[8] Johnson GK, Sivers JE. Attrition, abrasion and erosion: Diagnosis and therapy. Clin Prev Dent. 1987;9:12–16.

[9] Shafer WG, Hine MK, Levy BM. A Textbook of Oral Pathology. Philadelphia: WB Saunders. 1983;318–323.

[10] Kelleher M, Bishop K. Tooth surface loss: an overview. Br Dent J 1999;186:61-6.

[11] Barlett D, Philips K, Smith B. A difference in perspective – the North American and European interpretations of tooth wear. Int J Prosthodont 1999;12:401-8.

[12] Smith BGN. Toothwear: Aetiology and diagnosis. Dent Update. 1989;16:204–212.

[13] Dahl BL, Carlsson GE, Ekfeldt A. Occlusal wear of teeth and restorative materials: A review of classification, etiology, mechanisms of wear, and some aspects of restorative procedures. Acta Odontol Scand 1993;51:299–311.

[14] Watson IB, Tulloch EN. Clinical assessment of cases of tooth surface loss. Br Dent J 1985;159:144–148.

[15] Turner KA, Misssirlian DN. Restoration of the extremely worn dentition. J Prosthet Dent 1984;52:467-474.

[16] Rebibo M, Darmouni L, Jouvin J, Orthlieb JD. Vertical dimension of occlusion: the keys to decision. Int J Stomat Occ Med 2009;3:147-159.

[17] Willis WA. The effectiveness of an extreme canine-protected splint with limited lateral movement in treatment of temporomandibular dysfunction. Am J Orthod Dentofacial Orthop 1995;107:229-234.

[18] Freeman BV. Comment of the effectiveness of an extreme canine-protected splint. Am Orthod Dentofacial Orthop 1995;108:14A-15A.

[19] Basler, L. F., Douglas, J. R., and Moulton, R. S. Cephalometric Analysis of the Vertical Dimension of Occlusion, J. Prosthet. Dent. 1961;11: 831-835.

[20] Strajnić L., Stanisić-Sinobad D., Marković D., Stojanović L. Cephalometric indicators of the vertical dimension of occlusion, Coll Antropol. 2008;32(2):535-541.

MARMARA ÜNİVERSİTESİ

MARMARA ÜNİVERSİTESİ YAYINEVİ

Diş Hekimliği Fakültesi

Cytotoxicity Effects of Conventional Monomer Containing Composite Resin Material

Gamze Kavuncu[1], Ayşe Mine Yılmaz[2], Betül Karademir[2], Pınar Yılmaz Atalı[3], Çiğdem Altunok[4], Leyla Kuru[1], Ömer Birkan Ağralı[1]

[1]Departments of [1]Periodontology, [2]Restorative Dentistry, Faculty of Dentistry, Marmara University, Istanbul, Turkey

[2]Department of Biochemistry, Faculty of Medicine, Marmara University, Istanbul, Turkey

[4]Department of Biostatistics, Faculty of Medicine, Yeditepe University, Istanbul, Turkey

Abstract

Objectives: The type and amount of organic monomers released after polymerization are effective in biocompatibility of resin-based composite materials. Conventional organic monomers such as Bis-GMA and TEGDMA-containing resin materials show cytotoxic effects. The aim of this study was to investigate cytotoxicity and cell viability effects of supra-nano-hybrid resin-based composite materials which containing Bis-GMA and TEGDMA monomers and has improved polymerization properties with Radical Amplified Photopolymerization Initiator (RAP) technology, on gingival and periodontal ligament fibroblasts.

Materials and methods: MTT assay was used to investigate the cytotoxicity and viability effects of Bis-GMA and TEGDMA-containing supra-nano-hybrid resin-based Estelite Quick Sigma (EQS) composite material on human gingival fibroblast (hGF) and human periodontal ligament fibroblast (hPDLF) cell lines. Cytotoxicity and viability values were evaluated at 24 hours and 1-week and compared to their relative negative control group for each experiment.

Results: The cytotoxic effect of EQS composite material on hGF cells at 1-week and 24 hours were similar and no difference was observed in hGF cell viability between two periods. EQS composite material showed no cytotoxic effects on hGF cells at 24 hours and 1-week compared to respective negative control groups. The viability of hGF cells in contact with EQS composite material was similar to the negative control groups in both periods. The cytotoxic effect of EQS composite material on hPDLF cells at 1-week was higher than the value on 24 hours ($p=0.04$). The viability of hPDLF cells in contact with EQS composite material at 1-week was lower than that of 24 hours ($p=0.04$). There was no cytotoxic effect of EQS composite material on hPDLF cells when compared to the negative control group at 1-week.

Conclusion: It is concluded that Bis-GMA and TEGDMA containing supra-nano-hybrid resin-based composite material EQS has no cytotoxic effect on hGF and hPDLF due to the reduction of monomer release by RAP technology.

Keywords: Bis-GMA resin, fibroblasts, cytotoxicity

Introduction

The use of resin-based dental materials in dentistry is nowadays pervasive and during the past decades, composite restorations have advanced [1]. Clinically, periodontal-restorative relation can be observed in the tooth with class II, III and V fillings. Also in patients with gingival recession, root surface caries and abrasions the treatment could need to be considered in both periodontal and restorative aspects. However, resin-based composite materials are not stable in the oral environment and previous studies have reported that unpolymerised monomers and their degradation products can be released from resin-based composites into the oral cavity [2, 3]. There are lots of studies that evaluating leached monomers from composite materials [4] and their cytotoxicty effects on different cells [2, 5-9]. Resin-based composite materials generally consist of monomers and additives like inorganic fillers, photoinitiators [4, 10, 11]. The most common organic matrix molecules used in composite materials are methacrylates including 2,2-bis[4-(2-hydroxy – 3-methacryloyloxy propoxy) phenyl] propane (Bis-GMA), triethylene glycol dimethacrylate (TEGDMA) and 1,6-bis(methacryloxy-2-ethoxycarbonylamino) – 2,4,4-trimethylhexane (UDMA) [10, 12]. The cytotoxicty and genotoxicty of these leached monomers have been studied for last three decades and the majority of studies dem-

ostrated the cytotoxicity level of the basic monomers as Bis-GMA>UDMA>TEGDMA [2]. In clinical studies, it was reported that subgingivally located composite-resin retoration may have adverse effects on gingival tissue depending on the findings about periodontal indices and microbiological composition of plaque [13-15]. Furthermore, with the increasing diversity of composite materials, in-vitro studies was focused on effects of different restorative materials on cells [6, 16-18]. In one of the studies Bracket et. al.[6] investigadet the effects of polymerization strategies on cytotoxicty and it was reported promising results about newer polymerization technologies that helps to reduce monomer release. With the knowledge of previous studies, the aim of this study was to investigate cytotoxicity and cell viability effects of Bis-GMA and TEGDMA-containing supra-nano-hybrid resin-based composite material having improved polymerization properties with Radical Amplified Photopolymerization Initiator (RAP) technology, on gingival and periodontal ligament fibroblasts.

Materials and Methods

The material investigated in this study was Bis-GMA and TEGDMA-containing supra-nano-hybrid resin-based composite material Estelite® Σ Quick Sigma (EQS) (Tokuyama, Tokyo, Japan).

Preparation of material samples

Composite disc samples with a diameter of 7 mm and height of 2 mm were prepared according to ISO 10993-12:2012 standards by using customized molds. While condensation of unpolymerized composite was achieved on the glass plate, mylar matrix strip was applied on the surface to limit oxygen inhibition. Polymerization was accomplished using a LED-light source (VALO®, Cordless Curing Light; Ultradent, U.S.A) at an average 720 mW/cm2 applied for 20 s to the both bottom and top surfaces of the disc. Then, the composite disc samples (n=3) were UV sterilized prior to cytotoxicity test.

Cell Culture

Human gingival fibroblast (hGF) (ATCC, CRl-2014, USA) and human periodontal ligament fibroblast (hPDLF) (LONZA, CC7049, Sweden) cell lines were maintained in DMEM (Pan-Biotech, Germany) suplemented with 500 U/ml penicillin and 50 μg/ml streptomycine at 37 ℃ in humidity chamber with 5% CO2. The cells were allowed to grow on 175 cm2 culture flasks. After reaching confluence of aproximately %70-80, the cells were washed with phosphate buffered saline (PBS) (LONZA, Sweden) and detached from the flasks by a brief treatment with trypsin/EDTA (Pan-Biotech, Germany). Approximately 1x105 cells were seeded per well of 24-well cell culture plate in 2 ml of growth medium. Cells were incubated at 37℃ and 5% CO2 and 90% humidity for 24 hours in the 24-well plate until the cytotoxicity test.

Cytotoxicity Test

One composite disc sample was placed onto each well (n=3). Then the cells were seeded and incubated in direct contact with composite disc samples at 37℃ and 5% CO2 and 90% humidity for 24 hours and 1-week. The wells without composite disc sample were served as negative control group. The ratio of composite disc surface to the cell culture layer was measured as 18,15%.

After the incubation period, composite disc samples were removed and culture medium was discarded. Cytotoxicity and cell viability tests were performed by using 3-(4,5-Dimethylthiazol-2-yl)-2,5-Diphenyltetrazolium Bromide (MTT) on the basis of mithocondrial dehydrogenase activity. Confluent cells were washed three times with PBS and then 66 μl MTT solution (1 mg/10 ml in PBS) was added. After incubation of 2 hours, 1 ml solubilizing buffer was added per well (10 g SDS/99.4 DMSO + 0.6 ml acetic acid) and 100 μl medium from each well was transferred to two wells of 96-well plate. Absorbance was measured using a plate reader (Perkin Elmer, Boston, USA) at 590 nm.

Statistical Analysis

The relative cell viability and cytotoxicty of materials was calculated as the percentage of control group. Data were analyzed by using SPSS statistical package (SPSS 25.0, IBM Inc.). Wilcoxon test was used for intragroup compari-

MARMARA ÜNİVERSİTESİ YAYINEVİ

son, Mann Whitney-U with post hoc Bonferroni test was used for intergroup comparison. Significance value was set as $p<0.05$.

Results

The EQS composite material showed no ctotoxic effect on hGF cells at both 24 hours and 1-week compared to control group ($p>0,05$) (Table 1). Therewithal the viability of hGF cells were similar to control group at both 24 hours and 1-week ($p>0,05$) (Table 1). Comparison between 24 hours and 1-week results about cytotoxicty effects of EQS on hGF cells revealed no significant difference ($p>0,05$) (Table 2). This was matched up with viability of hGF cells that was similar at both 24 hours and 1-week ($p>0,05$) (Table 3). On the other hand cytotoxicity of EQS was significantly low compare to the control group on hPLDF cells at 24 hours ($p=0.001$) (Table 1). The percentage of the hPDLF cell viability was higher on EQS group than control group at 24 hours ($p=0,001$) (Table 1). By the way EQS composite material didn't have cytotoxic effect on hPDLF cells at 1-week compare to the control group and the viability of hPDLF cells were similar at both EQS and control groups ($p>0,05$) (Table 1). But EQS composite material indicated higher cytotoxicity at 1-week than 24 hours ($p=0,04$) (Table 2). So that the viability of hPDLF cells was lower at 1-week than 24 hours ($p=0,04$) (Table 3).

Discussion

The *in-vitro* methods assesing the biocompatibility of materials are classified as; " direct contact method" based on direct contact of the material with cells, "indirect contact method" based on placement of a barrier between the material and cells and "extract test" based on application of material eluates on cells [19]. It has been reported that direct contact test is a method that provides sensitive results in determining material toxicity [19, 20]. In this study, hGF and hPDLF cells were incubated in direct contact with composite disc samples for 24 hours and 1-week.

In the ISO 10993-12 guideline for the standardization of cytotoxicity test methods, it has been proposed that the ratio of cell layer in contact with sample surface area should be at least 10% [21] In our study the ratio was measured as 18.15%.

Advances in composite materials and their widespread use in clinical practice raised the importance of the relationship between periodontal tissues and restorations. Bis-GMA, TEGDMA, UDMA and HEMA as traditional monomers that are used in composite materials have been reported as cytotoxic on HGF cells [2]. Polymerization performance of composite materials is one of the critical issues in decreasing the cytotoxic effects depending on lower monomer release [6, 22]. In our study BisGMA and TEGDMA containing EQS composite material was not cytotoxic on both hGF and hPDLF cells at 24 hours and 1-week compare to the control group. This result was associated with RAP technology of EQS composite material that could have an effect on improved polymerization. On the other hand there are only limited reports about influence of composite resins on cells associated with periodontal tissue reaction [17, 23]. Jung et al. [17] reported EQS composite material had cytotoxic effect on hPDLF cells that derived from extracted tooth at day 1, 8, 13, and 20. Also they reported comparable to osteoblast EQS composite material showed more negative effect on hPDLF cells [17]. In our study cytotoxicity effect of EQS composite material on hPDLF cells was higher at 1-week than 24 hours. This finding suggested that the cumulative leaching monomers may have elevated cytotoxic effect on cells by the time [24]. Meantime it may be related to to the short-term resistance of hPDLF cells to possible cytotoxic effect of materials [25].

Conclusion

It is concluded that Bis-GMA and TEGDMA containing supra-nano-hybrid resin-based composite material EQS has no cytotoxic effect on Hgf and Hpdlf due to the reduction of monomer release by RAP technology. But studies are limited about effects of composite materials on periodontal cells and it needs to be investigate in further studies.

Referance

[1] Sunnegårdh-Grönberg K, van Dijken JW, Funegård U, Lindberg A, Nilsson M. Selection of dental materials and longevity of replaced restorations in Public Dental Health clinics in northern Sweden. Journal of dentistry. 2009;37:673-8.

[2] Bakopoulou A, Papadopoulos T, Garefis P. Molecular toxicology of substances released from resin–based dental restorative materials. International journal of molecular sciences. 2009;10:3861-99.

[3] Polydorou O, König A, Hellwig E, Kümmerer K. Long-term release of monomers from modern dental-composite materials. European journal of oral sciences. 2009;117:68-75.

[4] Van Landuyt K, Nawrot T, Geebelen B, De Munck J, Snauwaert J, Yoshihara K, et al. How much do resin-based dental materials release? A meta-analytical approach. Dental Materials. 2011;27:723-47.

[5] Al-Hiyasat A, Darmani H, Milhem M. Cytotoxicity evaluation of dental resin composites and their flowable derivatives. Clinical oral investigations. 2005;9:21-5.

[6] Brackett MG, Bouillaguet S, Lockwood P, Rotenberg S, Lewis J, Messer RL, et al. In vitro cytotoxicity of dental composites based on new and traditional polymerization chemistries. Journal of Biomedical Materials Research Part B: Applied Biomaterials: An Official Journal of The Society for Biomaterials, The Japanese Society for Biomaterials, and The Australian Society for Biomaterials and the Korean Society for Biomaterials. 2007;81:397-402.

[7] Darmani H, Al-Hiyasat AS, Milhem MM. Cytotoxicity of dental composites and their leached components. Quintessence international. 2007;38.

[8] [8] Geurtsen W. Biocompatibility of resin-modified filling materials. Critical Reviews in Oral Biology & Medicine. 2000;11:333-55.

[9] Schubert A, Ziegler C, Bernhard A, Bürgers R, Miosge N. Cytotoxic effects to mouse and human gingival fibroblasts of a nanohybrid ormocer versus dimethacrylate-based composites. Clinical oral investigations. 2019;23:133-9.

[10] Kim J, Kim L, Kim C, Cho B, Kim O. Characteristics of novel dental composites containing 2, 2-bis [4-(2-methoxy-3-methacryloyloxy propoxy) phenyl] propane as a base resin. Biomacromolecules. 2006;7:154-60.

[11] Peutzfeldt A. Resin composites in dentistry: the monomer systems. European journal of oral sciences. 1997;105:97-116.

[12] Craig RG, Powers JM. Restorative dental materials. 1989.

[13] Paolantonio M, D'ercole S, Perinetti G, Tripodi D, Catamo G, Serra E, et al. Clinical and microbiological effects of different restorative materials on the periodontal tissues adjacent to subgingival class V restorations: 1-year results. Journal of clinical periodontology. 2004;31:200-7.

[14] van Dijken JW, Sjöström S, Wing K. Development of gingivitis around different types of composite resin. Journal of clinical periodontology. 1987;14:257-60.

[15] Willershausen B, Köttgen C, Ernst C. The influence of restorative materials on marginal gingiva. European journal of medical research. 2001;6:433-9.

[16] Engelmann J, Leyhausen G, Leibfritz D, Geurtsen W. Effect of TEGDMA on the intracellular glutathione concentration of human gingival fibroblasts. Journal of Biomedical Materials Research: An Official Journal of The Society for Biomaterials, The Japanese Society for Biomaterials, and The Australian Society for Biomaterials and the Korean Society for Biomaterials. 2002;63:746-51.

[17] Jung S, Mielert J, Kleinheinz J, Dammaschke T. Human oral cells' response to different endodontic restorative materials: an in vitro study. Head & face medicine. 2014;10:55.

[18] Van Der Pauw M, Everts V, Beertsen W. Expression of integrins by human periodontal ligament and gingival fibroblasts and their involvement in fibroblast adhesion to enamel matrix-derived proteins. Journal of periodontal research. 2002;37:317-23.

[19] Cao T, Saw TY, Heng BC, Liu H, Yap AUJ, Ng ML. Comparison of different test models for the assessment of cytotoxicity of composite resins. Journal of Applied Toxicology: An International Journal. 2005;25:101-8.

[20] Li W, Zhou J, Xu Y. Study of the in vitro cytotoxicity testing of medical devices. Biomedical reports.

MARMARA ÜNİVERSİTESİ YAYINEVİ

2015;3:617-20.

[21] ISO E. 10993-12: 2008–Biological evaluation of medical devices–Part 12: Sample preparation and reference materials (ISO 10993-12: 2007). German version: DIN EN ISO. 2008:10993-12.

[22] Ilie N, Kreppel I, Durner J. Effect of radical amplified photopolymerization (RAP) in resin-based composites. Clinical oral investigations. 2014;18:1081-8.

[23] Imazato S, Horikawa D, Nishida M, Ebisu S. Effects of monomers eluted from dental resin restoratives on osteoblast-like cells. Journal of Biomedical Materials Research Part B: Applied Biomaterials: An Official Journal of The Society for Biomaterials, The Japanese Society for Biomaterials, and The Australian Society for Biomaterials and the Korean Society for Biomaterials. 2009;88:378-86.

[24] Putzeys E, De Nys S, Cokic SM, Duca RC, Vanoirbeek J, Godderis L, et al. Long-term elution of monomers from resin-based dental composites. Dental Materials. 2019.

[25] Hanks CT, Anderson M, Craig RG. Cytotoxic effects of dental cements on two cell culture systems. Journal of Oral Pathology & Medicine. 1981;10:101-12.

Tables

Table 1. Cytotoxicity and viability of EQS composite material on hGF and hPDLF cells lines at different time periods.

Cell Time	Groups (N= 6) Median Min — Max (Mean ± SD)					
	% Cytotoxicity			% Viability		
	Control	EQS	P*	Control	EQS	P*
hGF 24 hours	0.00 0.00 — 0.00 (0.00 ± 0.00)	46,14 15,01 — 48,78 (37,12 ± 15,75)	0,08	100 100 — 100 (100±0.00)	53,85 51,21 — 84,98 (62,87 ± 15,75)	0,08
hGF 1-week	0.00 0.00 — 0.00 (0.00 ± 0.00)	17,36 4,16 — 55,55 (20,69 ± 19,02)	0,46	100 100 — 100 (100±0.00)	82,63 44,44 — 95,83 (79,30 ± 19,02)	0,46
hPDLF 24 hours	0.00 0.00 — 0.00 (0.00 ± 0.00)	-44,44 -123,63 — – 20,31 (-60,70 ± 40,76)	**0,001**	100 100 — 100 (100±0.00)	144,44 120,31 — 223,63 (160,70 ± 40,76)	**0,001**
hPDLF 1-week	0.00 0.00 — 0.00 (0.00 ± 0.00)	2,86 -6,36 — 6,89 (1,97 ± 5,29)	1,00	100 100 — 100 (100±0.00)	97,13 93,10 — 106,36 (98,02 ± 5,29)	1,00

**Mann Whitney U test with post hoc Bonferroni correction, ,* hGF: *Human Gingival Fibroblast*, hPDLF: *Human periodontal ligaent fibroblast* EQS:,Estelite® Σ Quick Sigma, SD: Standart Deviation

Table 2. Comparison between 24 hours and 1-week time periods of cytotoxiciy effect EQS composite material on hGF and hPDLF cells

Cytotoxicity Effect on Different Cells	Materials	Time Median Min — Max (Mean ± SD)		P*
		24 hours	1-week	
hGF %	Control	0,00 0.00 — 0.00 (0.00 ± 0.00)	0,00 0.00 — 0.00 (0.00 ± 0.00)	1.00
	EQS	46,14 15,01 — 48,78 (37,12 ± 15,75)	17,36 4,16 — 55,55 (20,69 ± 19,02)	0,34
hPDLF %	Control	0,00 0.00 — 0.00 (0.00 ± 0.00)	0,00 0.00 — 0.00 (0.00 ± 0.00)	1.00
	EQS	-44,44 -123,63 — – 20,31 (-60,70 ± 40,76)	2,86 -6,36 — 6,89 (1,97 ± 5,29)	**0,04**

**Wicoxon test, ,* hGF: *Human Gingival Fibroblast*, hPDLF: *Human periodontal ligaent fibroblast* EQS:,Estelite® Σ Quick Sigma, SD: Standart Deviation

Table 3. Comparison between 24 hours and 1-week time periods of viability effects of EQS composite material on hGF and hPDLF cell lines.

Viability of Different Cells	Materials	Time Median Min — Max (Mean ± SD)		P*
		24 hours	1-week	
hGF %	Control	100 100 — 100 (100 ± 0.00))	100 100 — 100 (100 ± 0.00)	1.00
	EQS	53,85 51,21 — 84,98 (62,87 ± 15,75)	82,63 44,44 — 95,83 (79,30 ± 19,02)	0,34
hPDLF %	Control	100 100 — 100 (100 ± 0.00))	100 100 — 100 (100 ± 0.00)	1.00
	EQS	144,44 120,31 — 223,63 (160,70 ± 40,76)	97,13 93,10 — 106,36 (98,02 ± 5,29)	0,04

**Wicoxon test, ,* HGF: *Human Gingival Fibroblast*, HPDLF: *Human periodontal ligaent fibroblast* EQS:,Estelite® Σ Quick Sigma, SD: Standart Deviation

MARMARA ÜNİVERSİTESİ YAYINEVİ

Diş Hekimliği Fakültesi

Investigation of Oxidative Stress Parameters in Periodontitis

Periodontitiste Oksidatif Stres Parametrelerinin İncelenmesi

Sehkar Oktay

Department of Basic Science, Biochemistry, Faculty of Dentistry, Marmara University, Istanbul, Turkey.

Abstract

Objective: Oxidative stress alterations in the immune system have been described in different diseases, including periodontitis. Periodontal disease is a multifactorial disease of polymicrobial origin infecting the periodontium. Free radical-induced lipid peroxidation and the effect of reactive oxygen species have been implicated in the pathogenesis of periodontitis. The aim of the present study to investigate the changes of oxidant and antioxidant parameters in serum of patients with periodontitis.
Methods: The study group was consisted of 20 periodontitis patients who were referred to the dental clinic as a result of periodontal problems, and 10 controls with healthy periodontium. Biochemical parameters such as lipid peroxidation (LPO), total antioxidant status (TAS), total oxidant status (TOS) levels and superoxide dismutase (SOD) activity were determined using commercially available assay kits. Oxidative stress index (OSI) for groups was calculated using the percentage ratio of TOS-to-TAS.
Results: Significant increase in serum LPO, TOS and OSI levels, and decrease in TAS levels and SOD activities were detected in periodontitis group compared with controls ($p<0.05$).
Conclusions: The results of the study provides evidence that periodontitis is associated with a systemic oxidative stress state. Periodontal treatment may be useful to improve periodontal health, as well as maintaining systemic health and may protect the cell against free radicals and lipid peroxidation induced periodontitis.
Keywords: Antioxidants; oxidative stress; periodontitis

Öz

Amaç: Bağışıklık sisteminde oksidatif stresteki değişiklikler periodontitis gibi birçok farklı hastalıklarda tanımlanmıştır. Periodontal hastalık, periodonsiyumu enfekte eden polimikrobiyal kökenli multifaktöriyel bir hastalıktır. Serbest radikal kaynaklı lipid peroksidasyon ve reaktif oksijen türlerinin etkisi periodontitisin patogenezinde rol oynamaktadır. Bu çalışmanın amacı periodontitisli hastaların serumlarındaki oksidan ve antioksidan parametrelerin değişimini araştırmaktır.
Yöntem: Çalışma grubu periodontal problemler sonucu dişhekimliği kliniğine başvuran 20 periodontitis hastasından ve sağlıklı periodontiuma sahip 10 kontrol grubundan oluşmaktadır. Lipid peroksidasyon (LPO), total antioksidan durum (TAS), total oksidan durum (TOS) seviyeleri ve süperoksit dismutaz (SOD) aktivitesi gibi biyokimyasal parametreler ticari kitler kullanılarak belirlenmiştir. Gruplar için oksidatif stres indeksi (OSI) TOS-TAS oranının yüzdesi kullanılarak hesaplandı.
Bulgular: Periodontitis grubunda kontrol grubuna göre serum LPO, TOS ve OSI düzeylerinde anlamlı artış, TAS düzeylerinde ve SOD aktivitesinde azalma tespit edildi ($p<0.05$).
Sonuçlar: Çalışmanın sonuçları periodontitisin sistemik oksidatif stres durumu ile ilişkili olduğunu göstermektedir. Periodontal tedavi, periodontal sağlığın iyileştirilmesinde ve sistemik sağlığın korunmasında faydalı olabilir ve hücreyi periodontitisin neden olduğu serbest radikallere ve lipit peroksidasyonuna karşı koruyabilir.
Anahtar Kelimeler: Antioksidanlar;oksidatif stres; periodontitis

MARMARA ÜNİVERSİTESİ YAYINEVİ

Introduction

Periodontal disease is amultifactorial chronic disease of polymicrobial origin infecting the peridontium. It has high prevalence affecting approximately 10% of the world population (1). Periodontitis has been implicated in the onset and development of systemic diseases such as diabetes and cardiovascular disease (2)

Periodontitis is characterized by the generation of reactive oxygen species (ROS) which appears as a result of inflammatory responses which induces oxidation of various molecules (3). ROS are produced continuously in living cells under physiological and pathological conditions (3). Oxidative stress is an imbalance due to excessive production of ROS or oxidants over the capability of the cell to mount an effective antioxidant response (4). The body has an array of antioxidant defense mechanisms that contains non-enzymatic and enzymatic antioxidants to remove ROS as soon as they are formed and to prevent their deleterious effects.SOD, an antioxidant enzyme found in all the cells of aerobic organisms, is a specific scavenger of superoxide anion (5).

In the previous studies it has been showed that there is an association between periodontal disease and ROS, and ROS is related in the pathogenesis of periodontal disease (6-8). According to this information, in the present study we aimed to investigate the changes of oxidant and antioxidant status by biochemical parameters in serum samples of periodontitis patients.

Materials and Methods

Study Group

This study was approved by the Ethical Committee of University of Florida, Gainesville, Florida, USA.

The study group was consisted of 20 periodontitis patients(12 men and 8 women, aged between 40 and 55) who were referred to the University of Florida Dental Clinics as a result of periodontal problems, and 10 controls (7 men and 3 women, aged between 38 and 53)with healthy periodontium. The patients who were taking drugs for the last 6 months,who have any history of systemic illness and undergoing any periodontal treatment, and for female individualspregnancy or lactation were excluded from the study.

Sample Collection

Blood samples of the patients and controls were centrifuged at 4000 rpm for 10 min and serum was carefully transferred intoEppendorf tubes, then aliquoted and stored at – 20°C.

Oxidative Stress Parameters

Biochemical parameters such as lipid peroxidation (LPO), total antioxidant status (TAS), total oxidant status (TOS) levels and superoxide dismutase (SOD) activity were determined in serum using commercially available assay kits. Oxidative stress index (OSI) for groups was calculated using the percentage ratio of TOS-to-TAS.

Measurement of LPO Levels

The method is based on the reaction of malondialdehyde (MDA) level (a product of LPO) in the serum samples with thiobarbituric acid (TBA) to generatethe MDA–TBA adduct and the adductcan bequantified by a spectrophotometer at 532 nm by the colorimetric method. This assay was performedusing the spectrophotometric assay kit (Lipid Peroxidation (MDA) Fluorometric/Fluorometric Assay Kit,BioVision, Mountain View, CA.).

Measurement of TAS

The method, which is based on bleaching of color from a stable 2,2-azino-bis(3-ethylbenz-thiazoline-6-sulfonic acid) radical cation by antioxidants,was used for determination of TAS levels by a commercially available assay kit (Rel Assay Diagnostics, Gaziantep, Turkey).

MARMARA ÜNİVERSİTESİ YAYINEVİ

Measurement of TOS

The method, which is based on oxidationof ferrous ion to ferric ion, was used for determination of TOS levels by a commercially available assay kit (Rel Assay Diagnostics, Gaziantep, Turkey).

Measurement of OSI

Calculation of OSI for groups was done using the following formula:

OSI = [(TOS, mmol/L)/(TAS, mmol Trolox equivalent/L)].

Measurement of SOD Activity

SOD activity of groups was determined using spectrophotometric assay kitsaccording to the instructions of the manufacturer. The inhibitionactivity of SOD was determined by a colorimetricprocedure using a spectrophotometric reader at450 nm, and SOD activity was expressed as inhibitionrate percentage.

Statistical Analysis

Statistical analysis was carried out using GraphPad Prism 5.0 (GraphPad Software, San Diego, USA). All data were expressed as mean ± standard deviation. An unpaired, two-tailed Student t test was used to compare twoindependent groups. Value of p less than 0.05 was regarded as significant.

Results

Figure 1 shows oxidant and antioxidant parameters in periodontitis patients and controls. Periodontitis caused a significant increase in serum LPO, TOSand OSI levelswhen compared to controls ($p<0.001$; $p<0.01$; $p<0.001$, respectively). Mean values for LPO, TOS and OSI were 2.89±0.25; 11.48±3.6 and 12.15±4.58 respectively in the periodontitis group, 1.81±0.45; 8.37±1.16 and 7.50±1.38respectively in the controls (Figure 1. A,B,C).Additionally, significant decrease in TAS levels and SOD activities were detected in periodontitis group compared to controls ($p<0.05$; $p<0.01$, respectively). Mean values for TAS and SOD were 0.97±0.16 and 30.0±4.44 respectively in the periodontitis group, whereas 1.12±0.09 and 35.85±4.55 respectively in the controls (Fig 1. D, E).

Discussion

The present study has demonstrated significant changes in oxidative status by measuring different oxidative stress markers and our results clearly show that periodontal disease is associated with oxidative stress and increases free radical formation by disrupting antioxidant-oxidant balance.

It is known that the production of reactive oxygen species (ROS) is involved in the pathophysiologic progression of periodontal diseases (9). ROS are highly reactive derivatives of oxygen metabolism produced in all biological systems. ROS can cause damage in tissues via multiple mechanisms, including LPO, enzyme oxidation and protein damage.LPO is a major outcome of ROS-mediated tissue injury (10). Previous studies found increased levels of LPO in various samples in periodontitis(11-13). Also, in the present study significantly increased MDA levels, an index of LPO,were found in theperiodontitispatient group compared to the controls.

Baltacioglu et al. (14) has suggested that oxidant-antioxidant status may play important roles in the pathogenesis of periodontitis and is closely associated with clinical periodontal status. Also they have proposed the OSI as a useful and practical parameter for evaluating periodontal disease activity.Our results are in aggreement with the previous reports on antioxidant levels of patients suffering from periodontitis (11,14,15). According to our data, we suggest that periodontal status and oxidant status are related with each other and oxidative stress plays a crucial role in the pathogenesis of periodontitis.

Antioxidant enzymes, such as SOD, provides protection within the cell against ROS (16). Several studies have investigated the role of antioxidant enzymes in periodontitis patients and their results show variability. Some of these stud-

ies reporteddecreased SOD activity in periodontitis (11,17,18),while some reported increased SOD activity (19,20). The present study has observed significantly decreased SOD activity in periodontitis group which may be a reason of long-term activity of the enzyme against oxidative stress.

To conclude, periodontal treatment may be effective in decreasing circulating ROS in patients with periodontitis.

Conflict of Interest: The author has no conflict of interest to declare.

Financial Disclosure: The author declared that this study has received no financial support.

References

[1] Kantarci A, Oyaizu K, Van Dyke TE. Neutrophil-mediated tissue injury in periodontal disease pathogenesis: findings from localized aggressive periodontitis. J Periodontol 2003; 74(1): 66–75.

[2] Seymour GJ, Ford PJ, Cullinan MP, Leishman S, Yamazaki K. Relationship between periodontal infections and systemic disease. ClinMicrobiol Infect 2007; 13: 3-10.

[3] Su H, Gornitsky M, Velly AM, Yu H, Benarroch M, Schipper HM. Salivary DNA, lipid, and protein oxidation in nonsmokers with periodontal disease. Free RadicBiol Med 2009; 46: 914–921.

[4] Ray PD, Huang BW, Tsuji Y. Reactive oxygen species (ROS) homeostasis and redox regulation in cellular signaling. Cell Signal 2012; 24(5): 981–990.

[5] Trivedi S, Lal N. Antioxidant enzymes in periodontitis. J Oral BiolCraniofac Res 2017; 7(1): 54-57.

[6] Miricescu D, Totan A, Calenic B, Mocanu B, Didilescu A, Mohora M. Salivary biomarkers: relationship between oxidative stress and alveolar bone loss in chronic periodontitis. ActaOdontolScand 2014; 72(1): 42–47.

[7] Sakallioglu U, Aliyev E, Eren Z, Aksimsek G, Keskiner I, Yavuz U. Reactive oxygen species scavenging activity during periodontal mucoperiosteal healing: an experimental study in dogs. Arch Oral Biol 2005; 50(12): 1040–1046.

[8] Dalai C, Ignat-Romanul I, Roşca E, Muresan M, Micle O, Bodog F, Dalai C. Correlation between histopathological aspects of periodontitis and biochemical changes of oxidative stress. Rom J MorpholEmbryol 2013; 54(3): 817–822.

[9] Waddington RJ, Moseley R, Embery G. Periodontal Disease Mechanisms: Reactive oxygen species: a potential role in the pathogenesis of periodontal diseases. Oral Dis 2000; 6(3): 138-151.

[10] Bandyopadhyay U, Das D, Banerjee RK. Reactive oxygen species: oxidative damage and pathogenesis. CurrSci 1999; 77: 658-666.

[11] Oktay S, Chukkapalli SS, Rivera-Kweh MF, Velsko I M, Holliday LS, Kesavalu L. Periodontitis in rats induces systemic oxidative stress that is controlled by bone-targeted antiresorptives. J Periodontol 2015; 86(1): 137-145.

[12] Masi S, Salpea KD, Li K, Parkar M, Nibli L, Donos N, Patel K, Taddei S, Deanfield JE, D'Aiuto F.Oxidative stress, chronic inflammation, and telomere length in patients with periodontitis.Free RadicBiol Med 2011; 50: 730-735.

[13] Tsai CC, Chen HS, Chen SL, Ho YP, Ho KY, Wu YM, Hung CC. Lipid peroxidation: a possible role in the induction and progression of chronic periodontitis. J Periodont Res 2005; 40(5); 378-384.

[14] Baltacıoğlu E, Yuva P, Aydın G, Alver A, Kahraman C, Karabulut E, Akalın FA. Lipid peroxidation levels and total oxidant/antioxidant status in serum and saliva from patients with chronic and aggressive periodontitis. Oxidative stress index: a new biomarker for periodontal disease?.J Periodontol 2014;85(10): 1432-1441.

[15] Konopka T, Król K, Kopeć W, Gerber H. Total antioxidant status and 8-hydroxy-2'-deoxyguanosine levels in gingival and peripheral blood of periodontitis patients. Arch ImmunolTherExp (Warsz) 2007; 55(6): 417-422.

[16] Canakci CF, Cicek Y, Yildirim A, Sezer U, Canakci V. Increased levels 8-hydroxyl-2-deoxyguanosine and MDA and its relationship with antioxidant enzymes in saliva of periodontitis patients. Eur J Dent 2009; 3(2): 100-106.

[17] Yağan A, Kesim S, Liman N. Effect of low-dose doxycycline on serum oxidative status, gingival antioxidant

MARMARA ÜNİVERSİTESİ YAYINEVİ

levels, and alveolar bone loss in experimental periodontitis in rats. J Periodontol 2014; 85(3): 478-489.

[18] Aziz AS, Kalekar MG, Benjamin T, Suryakar AN, Prakashan MM. Effect of nonsurgical periodontal therapy an some oxidative stress markers in patients with chronic periodontitis: A biochemical study. World J Dent 2013; 4: 17-23

[19] Akalın FA, Işıksal E, Baltacıoğlu E, Renda N, Karabulut E. Superoxide dismutase activity in gingiva in type-2 diabetes mellitus patients with chronic periodontitis. Arch Oral Biol 2008; 53(1): 44-52.

[20] Baltacıoğlu E, Akalın FA, Alver A, Balaban F, Ünsal M, Karabulut E. Total antioxidant capacity and superoxide dismutase activity levels in serum and gingival crevicular fluid in post-menopausal women with chronic periodontitis. J ClinPeriodontol 2006;33(6): 385-392.

Figure 1.

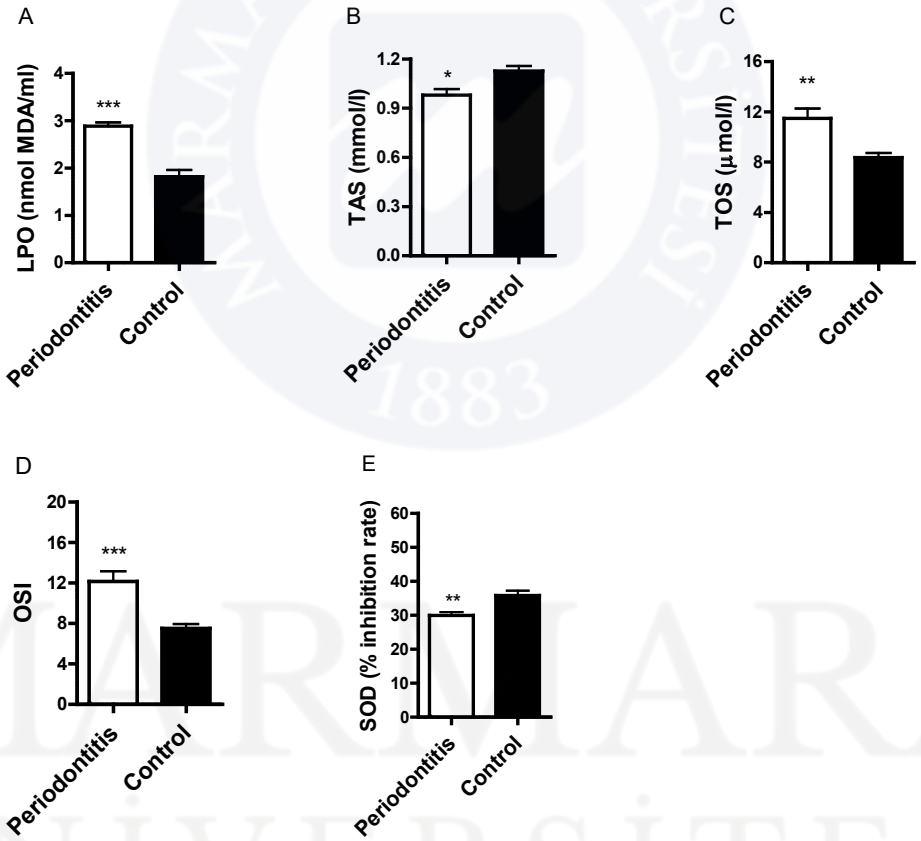

Figure 1: Oxidant and antioxidant parameters in periodontitis patients and controls. Serum levels of LPO (A), TAS (B), TOS (C), OSI (D), and SOD (E). The bars represent mean ± SD for each group. *p<0.05, **p<0.001, ***p<0.001 vr control group. LPO: lipid peroxidation, TAS: total antioxidant status, TOS: total oxidant status, OSI: oxidative status index, and SOD: superoxide dismutase.

MARMARA ÜNİVERSİTESİ YAYINEVİ

Diş Hekimliği Fakültesi

PROTETİK REHABİLİTASYONLARDA LAZER UYGULAMALARI: VAKA SERİSİ

LASER TREATMENT OPTIONS FOR PROSTHETIC REHABILITATION: CASE SERIES

Senay Melis Korkmaz[1], Şebnem Begüm Türker[2], Buket Evren[3], Ceren Küçük[4], Ömer Birkan Ağralı[5], Ferit Bayram[6], Yasemin Özkan[7]

[1] Doktora Öğrencisi, Marmara Üniversitesi, Diş Hekimliği Fakültesi, Protetik Diş Tedavisi Anabilim Dalı, İstanbul

[2] Profesör Doktor, Marmara Üniversitesi, Diş Hekimliği Fakültesi, Protetik Diş Tedavisi Anabilim Dalı, İstanbul

[3] Doçent Doktor, Marmara Üniversitesi, Diş Hekimliği Fakültesi, Protetik Diş Tedavisi Anabilim Dalı, İstanbul

[4] Doktor Öğretim Üyesi, Marmara Üniversitesi, Diş Hekimliği Fakültesi, Protetik Diş Tedavisi Anabilim Dalı, İstanbul

[5] Doktor Öğretim Üyesi, Marmara Üniversitesi, Diş Hekimliği Fakültesi, Periodontoloji Ana Bilim Dalı, İstanbul

[6] Doktor Öğretim Üyesi, Marmara Üniversitesi, Diş Hekimliği Fakültesi, Ağız Diş ve Çene Cerrahisi Ana Bilim Dalı, İstanbul

[7] Profesör Doktor, Marmara Üniversitesi, Diş Hekimliği Fakültesi, Protetik Diş Tedavisi Anabilim Dalı, İstanbul

Öz

Amaç: Lazer cihazları, günümüzde diş hekimliğinin birçok alanında kullanılabilmektedir. Protetik olarak rehabilite edilecek hastalarda tedavi öncesi lazer kullanımı tedavi sonucuna büyük katkılar sağlamaktadır. Bu çalışmanın amacı, 4 ayrı hastaya protetik rehabilitasyon öncesi veya sırasında uygulanan lazer tedavileri hakkında bilgi vermektir.
Gereç ve Yöntem: Marmara Üniversitesi Diş Hekimliği Fakültesi Ana Bilim Dalı'na tedavi amacıyla başvuran dört hastanın alınan detaylı anamnez ve yapılan intraoral muayeneleri sonrası hastalarımıza lazer tedavisi aşağıdaki gibi yapıldı.
(I) 61 yaşında tip II diyabet ve hipertansiyon anamnezi olan tam dişsiz erkek hastaya ve (II) sistemik olarak sağlıklı 62 yaşındaki tam dişsiz erkek hastaya yumuşak doku sınırlarının düzenlenmesi için lazer ile frenektomi uygulaması yapıldı. (III) Dudak-damak yarıklı 36 yaşındaki kadın hastada defekt bölgesinde prolifere olan yumuşak dokunun çıkarılması için için lazer kullanıldı. (IV) 48 yaşındaki erkek hastada gingival retraksiyon amacıyla lazer uygulandı.
Bulgular: Hastaların lazer uygulaması sonrası birinci ve yedinci gün klinik bulguları fotoğraflarla gösterildi.
Sonuç: Lazer tedavisi, operasyon sırasında minimum kanama ve hafif post-operatif ağrı avantajları ile hastalara büyük konfor sağlayarak ve frenektomi, gingival retraksiyon ve prolifere yumuşak doku çıkarılmasında faydalı sonuçlar vermiştir.
Anahtar kelimeler: Lazer, frenektomi, retraksiyon.

Abstract

Aim: Lasers can be used in several areas in clinical dentistry. Pre-prothetic use of lasers contributes the treatment results. The aim of this study was to give information about the laser application in four different cases before or during prosthetic rehabilitation.
Material and Method: Four patients were referred to Marmara University Faculty of Dentistry, Department of Prosthodontics. After careful evaluation of medical history and intraoral examination, laser treatment were applied as follows.
(I) A 61-year-old edentulous male patient with a history of type II diabetes and hypertension and (II) a systemically

MARMARA ÜNİVERSİTESİ YAYINEVİ
Diş Hekimliği Fakültesi

healthy 62-year-old edentulous male patient have had a laser frenectomy procedure to arrange soft tissue boundaries. (III) A 36-year-old female patient with a cleft lip-palate who was treated with laser to remove the proliferative soft tissue in the defect region. (IV) A 48-year-old male patient was treated with laser for gingival retraction.
Results: The clinical findings of the patients on the first and seventh days after the laser treatment were shown with intraoral photographs.
Conclusion: Laser treatment provided great comfort for patients due to the minimal intraoperative bleeding, less postoperative pain and succesful results in the clinical case of the frenectomy, gingival retraction and removing the proliferated soft tissue.
Keywords: Laser, frenectomy, retraction.

GİRİŞ

Farklı lazerler ve ağız boşluğunun hedef dokusu içindeki etkileşimi hakkında kapsamlı bir bilgi en uygun tedavi sonuçlarını sağlamak için önemlidir. Son elli yılda lazer teknolojisi diş hekimliği alanında geniş bir alana yayılmıştır. İlk lazer, sentetik kırmızı lazeri 1960 yılında Theodore Maiman tarafından icat edildi. Golman et al, Stern ve Sognnaes 1964 yılında kırmızı lazerin dentine ve mine'ye etkisini açıkladılar. 1985'te Myers ve Myers diş hekimliğinde kullanılması için oftalmik Neo-dymium bazlı bir lazer modifiye ettiler (1).

Dental lazerlerden gelen ışık emildiğinde, ısıya dönüşür. Bu ısının termal etkileri, büyük ölçüde, doku bileşimine (yani, dokudaki su ve organik ve inorganik bileşenlerin miktarına) ve ışının hedef dokuya odaklandığı sürenin uzunluğuna bağlıdır. Dokunun ışına maruz kalma süresi, dokunun yapı ve kompozisyonda değişmesine neden olabilecek sıcaklık artışları ile sonuçlanır. Bu değişiklikler denatürasyondan buharlaşma ve karbonizasyona ve hatta erimenin ardından sert doku durumunda yeniden kristalizasyona kadar değişebilir(2).

CO2 ve Er:YAG lazerlerinin ışını büyük oranda su tarafından absorbe edilirler. Dokuların ana komponenti su olduğundan ışık enerjisinin ısı enerjisine transformasyonu çok hızlı bir biçimde ve 0,2 ile 1,0mm'lik doku derinliğinde olur. Bu hızlı termal cevap, suyu dolayısıyla dokuları buharlaştırır (3). Nd:YAG lazeri ise yüzey sıcaklığını fazla arttırmadan derin dokulara penetre olabilir. Böylece derin tabakadaki hedeflere ulaşmak kolaylaşır. Argon-iyon/Argon-Dye/Nd:YAG ve frekansı arttırılmış Nd:YAG lazerlerinin hemoglobin, melanin ve diğer organik kısımlara affinite gösterdiğinden iyi bir koagülasyon etkisi vardır (3).

Kullanım alanlarına göre:

1. Tip1 – Rezin polimerizasyonu, Diş beyazlatma (Argon Lazer)
2. Tip2 – Rezin polimerizasyonu, Yumuşak doku lazeri (GaAs Lazer)
3. Tip3 – Yumuşak doku lazeri (Nd:YAG Lazer, CO2 Lazer)
4. Tip4 – Sert doku lazeri (Er:YAG Lazer)
5. Tip5 – Sert doku/Yumuşak doku lazeri (Er,Cr:YSSG Lazer)

Gallium Arsenide (Diyot) Lazerler; aluminium ya da indium, gallium ve arsenic birleşimleri kullanılarak yarı iletken kristallerden yapılmışlardır. Nabızsal ya da devamlı dalga şeklindedirler. Lazer ışınları dokulara esnek fiberler ile taşınırlar. Az yer kaplarlar, daha ucuz ve etkilidirler, kolay taşınabilirler. 805-980 nm dalga boyundadırlar (4). Nd: YAG lazerlerine göre daha az optik penetrasyon özelliği vardır. Yüzeyel ya da çatlak lezyonların tedavisinde daha faydalıdır. Diode lazerler periimplantitis tedavisinde implant yüzey değişimine neden olmadan bakterisid etki sağlarlar. Dudak ve yanaktaki müköz retansiyon kistlerin ve ranulaların eksizyon veya marsüpyalizasyonunda, oral mukozada premalign lezyonların tedavisinde, düşük rekürrens gözlendiği için kullanılabileceği söylenmektedir (4).

Cerrahi işlemlerde frenektomi, gingivektomi ve gingivoplasti, depigmentasyon, yumuşak doku lezyonlarının eksizyonu, implant cerrahisi ve tükürük taşı parçalanması prosedürlerinde lazer kullanımı mümkündür. Lazerin bu durumlarda avantajları arasında kanama kontrolünü sağlaması ve böylece işlem sahasının net görülmesi, operasyon alanını lokal olarak steril etmesi, işlem sırasında ve sonrasında ağrıyı azaltması, antikoagülan kullanan hastalarda işlem yapılabilmesi ve düşük doz lazer tedavisinin yara iyileşmesini stimüle edici etkisi sayılabilir (5).

Desteksiz yumuşak dokular, genellikle alt anterior dişlerin mevcut olduğu üst dişsizlik vakalarında görülür. Çiğneme sırasında üst protez düzensiz hareket eder ve üst çenenin düzensiz rezorpsiyonuna sebep olur. Üst protezin stabilitesi daha da bozulur. Keskin ve düzensiz protezin sürekli travması veya post dam sahasının baskısı sonucu hiperplastik fibröz dokular oluşabilir. Bu gibi hiperplastik fibröz yapıların, epulis fissuratumun, protez stomatitinin tedavisi yu-

muşak doku lazerleri ile yapılabilir (6).

Sabit protetik tedavide son ölçüyü almadan önce retraksiyon yapmak önemli bir aşamadır. Elektrocerrahi ve radyocerrahi yöntemleri istenmeyen dişeti çekilmesine sebep olabilir. Günümüzde lazerler retraksiyon amacı için kullanılabilir. Düşük dozda yumuşak doku lazerleri (karbon dioksit, diyot ve Nd:YAG lazer) dişeti oluğu sıvısını buharlaştırmak ve sulkus epitelini kurutmak için kullanılabilir. Ölçüyü aldıktan sonra kurutulmuş doku eski haline hemen döner ve sonuç olarak dişeti çekilmesi hiç oluşmaz. Ayrıca yumuşak doku lazerleri serbest dişeti marjininin altına uzanan restorasyonları yaparken gingivoplasti amacıyla da kullanılabilir (6).

VAKA SUNUMLARI

VAKA I

2018 yılında Marmara Üniversitesi Diş Hekimliği Fakültesi'ne total protezini yenileme ihtiyacı ile başvuran 61 yaşındaki erkek hastanın klinik muayenesinde, maksilla ve mandibulanın tam dişsiz olmasının yanı sıra yüksek bukkal frenulum bağlantısı gözlendi (Resim1a).

Hastanın alınan detaylı sistemik anamnezinde ise kontrol altına alınmış Tip 2 diabetus mellitus ve hipertansiyonu bulunmaktadır. Hastaya protez öncesi frenektomi uygulaması yapılması planlandı. Sistemik hastalıklar sebebiyle hastada iyileşme yavaş olacağı için hastanın öncelikle protezleri yapıldı (Resim1b). Operasyon öncesi protezlerin bitim görüntüleri alındı (Resim1c). Protezlerin yapımını takiben hastaya diode lazer ile 810 nm dalga boyunda çalışılarak frenektomi uygulaması yapıldı (Resim1c) ve bir hafta sonrası iyileşmesi takip edildi (Resim1d). Yara iyileşmesini takiben protezler hastaya göre tekrar uyumlandı. Protezlerin uyumlanması sonrası operasyon bölgesini içine alacak şekilde yumuşak astar uygulaması yapıldı ve hastaya teslim edildi (Resim1e).



Resim 1. a. Yüksek bukkal frenulum bağlantısı b. Protez ve frenulum bağlantısı c. Tam protez bitim görüntüsü d. Operasyon sonrası 1.hafta e. İyileşme sonrası protez altı yumuşak astar

MARMARA ÜNİVERSİTESİ YAYINEVİ

VAKA II

2018 yılında Marmara Üniversitesi Diş Hekimliği Fakültesi'ne protezlerinin yenilenmesi amacı ile başvuran 62 yaşındaki sistemik olarak sağlıklı erkek hastanın klinik muayenesinde, maksilla ve mandibulanın tam dişsiz olmasının yanı sıra mandibulada yüksek frenulum bağlantısı ve hiperplastik doku gözlendi (Resim2a). Protezlerinin yapımı öncesi frenektomi ve hiperplastik dokunun alınmasına karar verildi. Diode lazer ile 810nm dalga boyunda çalışılarak frenektomi ve doku alımı yapıldı (Resim2b). Operasyonu takiben yara bölgesinin 1. hafta takip görüntüleri alındı (Resim2c).

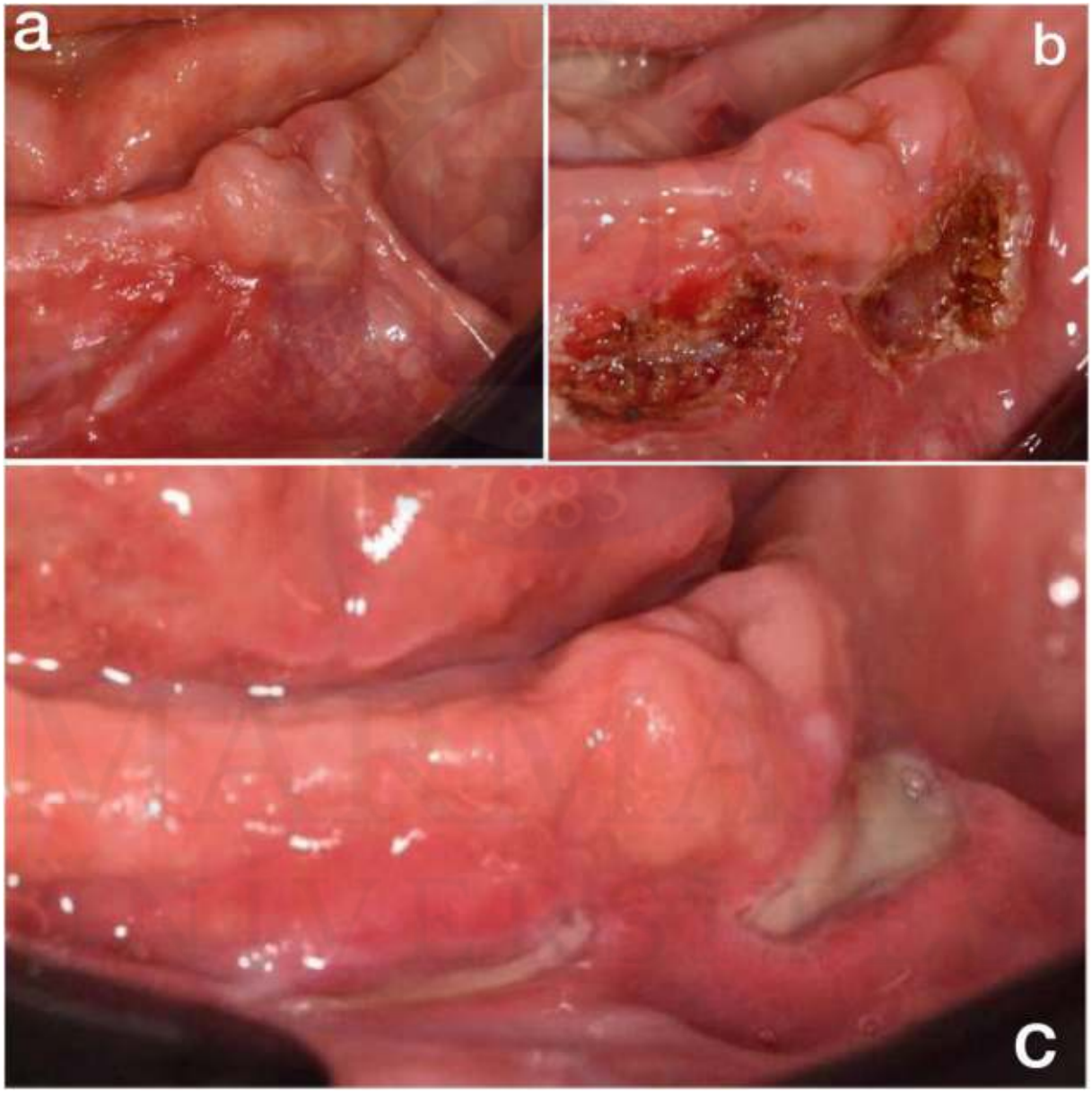

Resim 2. a. Mandibulada yüksel frenulum bağlantısı hiperplastik doku b.Operasyon sonrası c.1. hafta

VAKA III

2018 yılında Marmara Üniversitesi Diş Hekimliği Fakültesi'ne protezlerinin yenilenmesi amacı ile başvuran 38 yaşındaki sistemik olarak sağlıklı dudak damak yarıklı kadın hastanın protezinin desimantasyonu sonrası protez altı defekt bölgesinde prolifere doku büyümesi gözlendi (Resim3a,b). Protezlerinin yenilenmesi öncesi mevcut doku diode lazer ile 940 nm dalga boyunda çalışılarak alındı. Yara iyileşmesinin 1. ay görüntüleri fotoğraflandı (Resim3c).



Resim 3. a. Prolifere doku büyümesi b.Operasyon öncesi c.1.ay

VAKA IV

2018 yılında Marmara Üniversitesi Diş Hekimliği Fakültesi'ne protezlerinin yenilenmesi amacı ile başvuran 48 yaşındaki sistemik olarak sağlıklı hastada protez yapımı aşamasında gingival retraksiyon planlandı. Diş kesimleri tamamlandıktan sonra ölçü alım aşamasına geçmeden önce diode lazerle 445 nm dalga boyunda çalışılarak gingival retraksiyon yapıldı (Resim4a). 1 hafta sonra iyileşme fotoğraflandı (Resim4b).

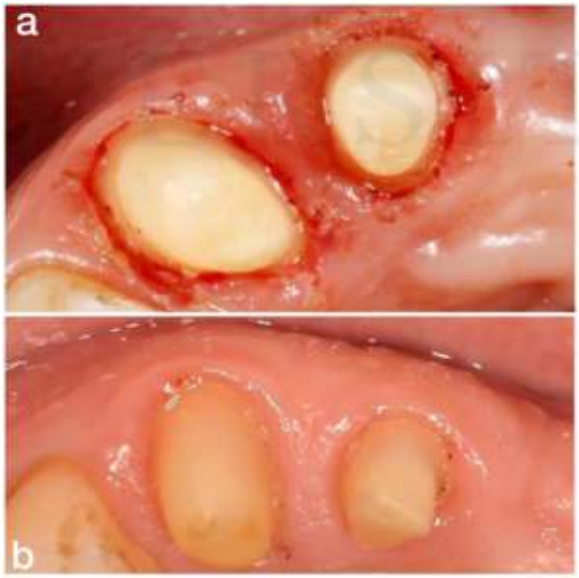

Resim 4. a. Gingival retraksiyon b. 1.ay

MARMARA ÜNİVERSİTESİ YAYINEVİ

TARTIŞMA

Yumuşak dokuların estetik açıdan düzeltilmesi için elimizdeki araçlardan en iyi seçenek farklı dalga boylarındaki lazerlerin varlığıdır. Lazerler kullanarak flep açmadan ve kanamaya sebep vermeden mukoza ve diş eti görünümünü değiştirebiliriz. Lazer yaraları histolojik olarak radyocerrahi veya bistüri tarafından oluşturulanlara göre önemli avantajlar sağlamaktadır. En önemlisi, lazer yaralarının önemli ölçüde az miktarda miyofibroblast içermesi nedeniyle yara kasılması, skar, ve postoperatif fonksiyonun iyileşmesine izin verir. Estetik diş hekimliği için, bu özellikler labial mukoza ve frenulumda çok değerlidir (7).

Lazerler ayrıca lazer enerjisinin en düşük seviyelerde olduğu durumlarda bile tüm bakterilerin yok edilmesine bağlı olarak steril bir kesimle sonuçlanır. Ek olarak, ameliyat sonrası bakteriyemi riski diğer insizyon yöntemleriyle karşılaştırıldığında kan ve lenf damarlarının tıkanmasının sonucu olarak lazer kullanımında ile büyük ölçüde azalır (7).

Atışlı erbium lazerleri olan Er: YAG ve Er, Cr: YSGG lazerlerin hedefleri kullanıldıkları dokulardaki hücreler arası sıvıdır (8). Gingivoplasti ve frenektomi gibi yumuşak doku düzenlemelerinde kullanılmalarına rağmen kesme işlemi CO2 lazerlere göre daha yavaştır ve lazer tarafından başlatılmış çevresel termal enerji miktarı daha az ve böylece az miktarda hemostaz sağlanmaktadır (8).

Uygun olmayan alveoler sırtların tedavisi: Stres yatağı alanından kaynaklanan uygun hareketli protezler, yumuşak astarlarla tamamen işlenmemiş kalan doğal doku yapılarındaki yükü arttırır. Yumuşak doku lazerleri günümüzde çeşitli yumuşak doku dalga boylarında kemik gibi sert dokuyu ortaya çıkarmak için ameliyat yapmak için kullanılan bir gün olmuştur. (CO2 lazer, diyot, neodimyum katkılı yitriyum alüminyum granat [Nd: YAG]). Erbiyum lazerleri genellikle sert doku tedavisi prosedürleri için gerçekleştirilir (9).

Eksostozlar veya torusların çıkarılması: Genişlemiş, düzensiz şekilli veya mukoza ülserasyona uğrarsa, protez komplikasyonlarına neden olabilir. Bunlar mandibular protezin lingual uzantısı veya flanjlarına veya maksiller protezin palatal sahasına müdahale edebilir.

Diyot lazerler ise aktif hallerinde katı halde bulunan, yarı iletken alüminyum, galyum, arsenid kombinasyonu bir lazerdir. Diş dokularında absorbe olmaz. Cerrah, güvenli bir şekilde mine, dentin ve sementte kullanır. Yumuşak doku insizyonu ve aşındırması, periodontal tedavi, dentin aşırı duyarlılığının giderilmesi, kavite ve kök kanalı sterilizasyonu, diş beyazlatmasında kullanılırlar (10).

SONUÇ

Lazerler kullanarak oral dokularda cerrahi işlemleri gerçekleştirirken lazer fiziki işleyişinin anlaşılması, lazerlerin birbirlerinden farkları ve dalga boyları, sonucun tahmin edilebilirliği açısından çok önemlidir. Tüm lazerlerde işlem yaparken lazerin güvenliği açısından gerekli güvenlik önlemlerinin alınması hasta ve tedavi personelinin korunması amacıyla hekimin kapsamlı bir bilgiye sahip olması önemlidir (9).

Lazerler oral ve maksillofasiyal cerrahide yumuşak dokuda, gingivoplasti, gingivektomi, fibromların eksizyonunda, yumuşak doku kesilerinde, gingival hiperpigmentasyonda, depigmentasyon işlemlerinde kullanılabilmektedir. Aynı zamanda oral implantolojide kontamine sağlıksız implantların yüzey temizliğinde kullanılmaktadır (11).

Sonuç olarak, lazer cihazlarının son yıllarda gösterdiği teknolojik gelişim ve hekimlerin bu cihazlara gösterdiği artan ilgi sayesinde günümüzde lazerler diş hekimliğinin hemen her alanında kullanılmaktadır. Araştırmacıların son dekatta lazerler hakkında yaptığı çalışma sayısındaki ciddi artış, lazerlerin ilerleyen yıllarda diş hekimliği alanında daha yaygın olarak kullanılacağını ve yeni kullanım alanları bulabileceğini göstermektedir (12).

KAYNAKLAR

[1] Gounder R., Gounder S. (2016). Laser science and its applications in prosthetic rehabilitation. J Lasers Med Sci. Vol. 7, No. 4, pp. 209-213

[2] Trends Biomater. Artif. Organs, 25(3), 119-123 (2011).

[3] Connisvar CA. (2004). Lasers in general dentistry. Oral Maxillofac Surg Clin Am; 16, pp. 165-179.

[4] Coluzzi DJ. (2000). An overview of laser wavelenghts used in dentistry. Dent Clin North Am; 44, pp. 753-765.

[5] Anderson R, Loebe N, Hammond D, Wilson M. (2007). Treatment of periodontal disease by photodisinfection compared to scaling and root planning. J Clin Dent.18, pp. 34-38.

[6] Sen S, Kunt GE, Ceylan G. (2010). Lasers and their applications before prosthetic arrangements. EÜ Diş Hek Fak Derg; 31, pp. 1-8.

[7] Fisher S, Frame J. The effects of the carbon dioxide surgical laser on oral tissues. Br J Oral Maxillofac Surg 1984;22:414–25.

[8] Dr. Magid and Dr. Strauss receive compensation from Lumenis Inc. for lectures presented on the subject of laser dentistry.

[9] Gounder R, Gounder S. Laser science and its applications in prosthetic rehabilitation. J Lasers Med Sci. 2016;7(4):209-21

[10] Benlioğlu Z. [Golden Light Laser in Dentistry]. Dental Medya 2000;6(1):20-3.3.

[11] Broome PJ. Utilization of an Er,Cr:YSGG laser for the removal of all-ceramic restorations. Pract Proc Asthet Dent; 2005;19, 23-25.

[12] Nash R, Colonna M. Crown and veneer preparation using the Er,Cr:YSGG Waterlase hard and soft tissue laser. Cont Esthet Res Dent;2002; 80-86.

MARMARA ÜNİVERSİTESİ

MARMARA ÜNİVERSİTESİ YAYINEVİ

Diş Hekimliği Fakültesi

Protetik Restorasyonlarda Gingival Retraksiyon Kullanımının Diş Hekimleri Açısından Değerlendirilmesi

Evaluation of Gingival Retraction Application in Prosthetic Restorations among Dentists

Seda Keban Aydın[1], Buket Evren[2], Pelinsu Karip[3], Coşkun Yıldız[2], Yasemin Özkan[4]

[1] Öğretim Görevlisi, Marmara Üniversitesi, Diş Hekimliği Fakültesi, Protetik Diş Tedavisi Anabilim Dalı, İstanbul, Türkiye

[2] Doç. Dr. , Marmara Üniversitesi, Diş Hekimliği Fakültesi, Protetik Diş Tedavisi Anabilim Dalı, İstanbul, Türkiye

[3] Serbest Diş Hekimi, İstanbul, Türkiye

[4] Prof. Dr. , Marmara Üniversitesi, Diş Hekimliği Fakültesi, Protetik Diş Tedavisi Anabilim Dalı, İstanbul, Türkiye

Öz

Amaç: Başarılı bir sabit protetik restorasyon elde edilmesinde, basamaklı diş kesimi ve gingival retraksiyon uygulanması önem taşımaktadır. Bu çalışmada serbest çalışan diş hekimlerinin bu konuya olan yaklaşımlarının ve tercihlerinin değerlendirilmesi amaçlanmıştır.
Gereç ve Yöntem: Araştırmamıza 50 hekim gönüllü olarak katıldı. Katılan hekimlerin gingival retraksiyon ile ilgili 10 sorudan oluşan anketi doldurmaları istendi. Sonuçlar Microsoft Office Excel'de yüzdesel olarak hesaplandı.
Bulgular: Anket çalışmamıza 20 kadın ve 30 erkek olmak üzere toplamda 50 diş hekimi katıldı. Diş preparasyonunda katılımcılarımızın yüksek oranda basamaklı diş kesimi uyguladığı (%64) ve bu eğitimi genellikle (%58) fakültelerinden aldığı bulgusuna ulaşılmıştır. Basamaklı diş kesim yöntemini hekimlerin %34'ü tam seramik restorasyonların hazırlanmasında tercih ederken; hekimlerin %30'u tüm sabit protetik restorasyonların yapımında kullandıklarını bildirmişlerdir. Çalışmaya katılan hekimlerin büyük bir kısmı (%60) sabit protetik restorasyonlar hazırlanırken, ölçü alımından önce retraksiyon yöntemlerinin kullanımının, restorasyonun uyumu açısından olumlu etki yarattığını belirtmişlerdir. Mekanik ve kimyasal retraksiyon yöntemi (%52) en sık kullanılan teknik olarak saptanmıştır.
Sonuç: Diş hekimlerinin basamaklı diş kesimi ve gingival retraksiyon tercihleri aldıkları eğitim ve vaka çeşitliliğine göre değişiklik göstermektedir.
Anahtar Sözcükler: Dişeti retraksiyonu, basamak tipi, sabit protetik restorasyon

Abstract

Aim: Finish line of the preparation and gingival retraction are important for obtaining a successful restoration. The aim of the present study is to investigate the approaches and preferences of dentists.
Material and Method: In the present research 50 dentist who participated voluntarily were asked to complete a survey consisting of 10 questions. Results were evaluated in percentages in Microsoft Office Excel.
Results: Fifty dentists, 20 females and 30 males, participated in the study. Regarding tooth preparation, it was found that our participants applied a finish line (64%) and it is generally related with the education that they received in their faculties (58%). While 34% of the dentists prefer the shoulder or chamfer finish line method for full ceramic restorations; 30% of the participants reported that they used shoulder or chamfer finish line for all fixed prosthetic restorations. Most of the dentists who participated in the study (60%) stated that for fixed prosthetic restorations, the use of retraction methods before the impression has a positive effect on the adaptation of the restoration. Mechanical and chemical retraction method (52%) was the most commonly used technique.

Conclusion: Gingival retraction and finish line type options varies according to education they received and case variety.
Keyword: Gingival retraction, finish line, fixed prosthesis

GİRİŞ

Geçici olarak serbest dişeti ayrımının sağlanmasına, gingival retraksiyon denir. Retraksiyon iki farklı aşamada önerilir, birincisi kesin ve net bir basamak hazırlamak için bu bölgenin gözle görülerek prepare edilmesidir. İkincisi ise basamağın veya bitiş çizgisinin ölçüye net bir şekilde aktarılmasıdır (1).

Sabit protez yapımında dokularla uygun ilişkilerin sağlanması ölçü aşamasında yumuşak dokuların dikkatli bir şekilde kontrolünü gerektirir. Ölçü maddeleri yumuşak dokuları, sıvıları veya debrisi uzaklaştırmada yetersizdir ve tek başına uygun bir izolasyon sağlayamaz (2). Debristen, sıvılardan uzak kuru bir alan yaratabilmenin yanında, ölçü alımında bitim çizgisinin açığa çıkarılması için yumuşak dokuların retrakte edilmesi gerekmektedir (3).

Dişeti retraksiyonunun 4 amacı vardır:

Dişeti oluğunun geri dönüşümlü olarak horizontal yönde yer değiştirmesi,

Dişeti oluğunun geri dönüşümlü olarak vertikal yönde yer değiştirmesi,

Hemostaz sağlamak,

Dişeti oluğu sıvısını (DOS) uzaklaştırarak kuru bir alan elde etmek (4).

Kron ve köprü restorasyonlarının ölçü aşaması, adeziv restorasyonların ölçü aşaması, adeziv restorasyonların simantasyon aşaması, servikal bölgede kesim aşaması, kron ve köprü restorasyonların simantasyonunda retraksiyon işleminin uygulanması endikedir. Ancak retraksiyon uygulaması patolojik diş cepleri varlığında ve periodontal cerrahi sonrası postoperatif iyileşme döneminde endike değildir (5,6,7).

Retraksiyon yöntemleri; hava basıncı uygulaması ile retraksiyon, mekanik yolla oluşturulan retraksiyon, mekanik ve kimyasal yolla oluşturulan retraksiyon, cerrahi teknik ile oluşturulan retraksiyon, elektro cerrrahi, lazer ve döner aletlerle küretaj olarak sıralanabilir. Gingival retraksiyon yöntemlerinden en iyisi en az yumuşak doku hasarı oluşturarak bitim hattına en iyi erişimi sağlayan tekniktir (7).

Mekanik yolla oluşturulan retraksiyon dişeti oluğunun içine retraksiyon ipinin yerleştirilmesi ile sağlanırken, mekanik ve kimyasal yolla oluşturulan retraksiyonda kimyasal solüsyonlar emdirilmiş retraksiyon ipleri kullanılabilir veya jel formunda solüsyonlar kullanılabilir (8).

Retraksiyon ajanları ile ilgili diş hekimlerine kullanımı kolay, en etkili ve hastaya en az zarar verecek solüsyonu ve tekniği bulabilmek için birçok araştırma yapılmış olsa da, diş hekimi en iyi seçimi ve tekniği kendi klinik tecrübe ve gözlemlerine göre yapmalı ve kullanacağı kimyasal solüsyonu vaka durumuna göre seçmelidir (9).

Bu çalışmanın amacı sabit protetik tedavi uygulayan hekimlerin tedavileri sırasında basamaklı diş preparasyonu uygulayıp uygulamadıklarını ve gingival retraksiyon prosedürlerini uygulamaları durumunda hangi gingival retraksiyon yöntemini ve/veya tekniklerini tercih ettiklerini değerlendirerek incelemektir.

GEREÇ VE YÖNTEM

Çalışmamıza İstanbul'da serbest olarak çalışan ve protetik diş tedavileri uygulayan diş hekimleri katıldı. Ankete katılmayı gönüllü olarak kabul eden hekimlere çalışmanın içeriği hakkında bilgi verildi ve anket formu dağıtıldı. Tarafımızca hazırlanan anket soruları 10 sorudan oluşmaktadır ve diş hekimlerinin sabit protetik tedaviler sırasında kullandıkları diş kesim yöntemi ve diş eti retraksiyon yöntemlerini sorgulayan sorular içermektedir (Resim 1). Katılımcıların anket sorularının tamamına cevap vermesi ve mezun olduğu fakülte ve yılın belirtmiş olması baz alınarak anketler değerlendirilmeye alınmış ve bu doğrultuda 50 diş hekimine ulaşılmıştır. Anket sonuçlarımız Microsoft Excel programı aracılığı ile tablolaştırıldı ve yüzdesel olarak grafikler elde edildi. Çalışma protokolü Marmara Üniversitesi Diş Hekimliği Fakültesi Klinik Araştırmalar Etik Kurulu tarafınca onaylandı.



ANKET SORULARI

Yaş:

Cinsiyet: O Kadın O Erkek

Mezun olduğunuz fakülte:

Mezun olduğunuz yıl:

1- Sabit protetik restorasyonların preparasyonlarında basamaklı kesiti uygulayor musunuz?
A) Evet B)Hayır

2- Basamaklı kesiti eğitiminizi fakültenizde mi aldınız yoksa daha sonra mı?
A) Fakültede B) Mezun olduktan sonra

3- Hangi tip restorasyonların yapımında basamaklı kesiti tercih ediyorsunuz?
A) Metal altyapılı posterler
B) Zirkonyum altyapılı posterler
C) Tam seramik kron restorasyonu
D) Tam seramik lamina restorasyonu

4- Basamaklı kesiti ..... uygulıyorum.
A) Sadece anterior bölgede
B) Sadece posterior bölgede
C) Hem anterior hem de posterior bölgede

5- Basamaklı kesitinde bitim sırrı olarak ..... tercih ediyorum.
A) Shoulder
B) Chamfer

6- Sabit protetik restorasyonlarda diş eti ekartöründen önce eşzeli retraksiyon yapıyor musunuz?
A) Evet B)Hayır

7- Dişeti retraksiyonunu ..... uygulıyorum.
A) Sadece anterior bölgede
B) Sadece posterior bölgede
C) Hem anterior hem de posterior bölgede

8- Dişeti retraksiyonu için hangi yöntem ya da yöntemleri tercih ediyorsunuz?
A) Mekanik (sadece retraksiyon ipi)
B) Mekanik+kimyasal (retraksiyon ipi+retraksiyon solüsyonu)
C) Elektrocerrahi
D) Lazer

9- Retraksiyon sırasında ..... tekniğini kullanıyorum.
A) Tek iplik B) Çift iplik

10- Sabit protetik restorasyonlarda ölçü işleminden önce retraksiyon yapılmasının restorasyonun uyumu açısından olumlu etkisi olduğuna .....
A) İnanıyorum B) İnanmıyorum

Resim 1: Anket soruları

BULGULAR

Çalışmamıza gönüllü olarak katılan 50 diş hekiminin %40 'ını kadın, %60' ını erkek diş hekimleri oluşturmaktadır.

Çalışmamıza katılan hekimlerin yaşları 24 – 52 yaş arasında değişmektedir. Yaş grubuna göre ankete katılım durumu değerlendirildiğinde katılımcıların büyük bir kısmı (%68) 20-30 yaş aralığında olduğu tespit edildi.

Katılımcıların mezun oldukları üniversiteler değerlendirildiğinde 14 farklı üniversiteden mezun hekimlerin çalışmaya katıldığı gözlenirken katılan hekimlerin büyük bir çoğunluğunun İstanbul ve Marmara Üniversitelerinden mezun oldukları tespit edildi (Resim 2).

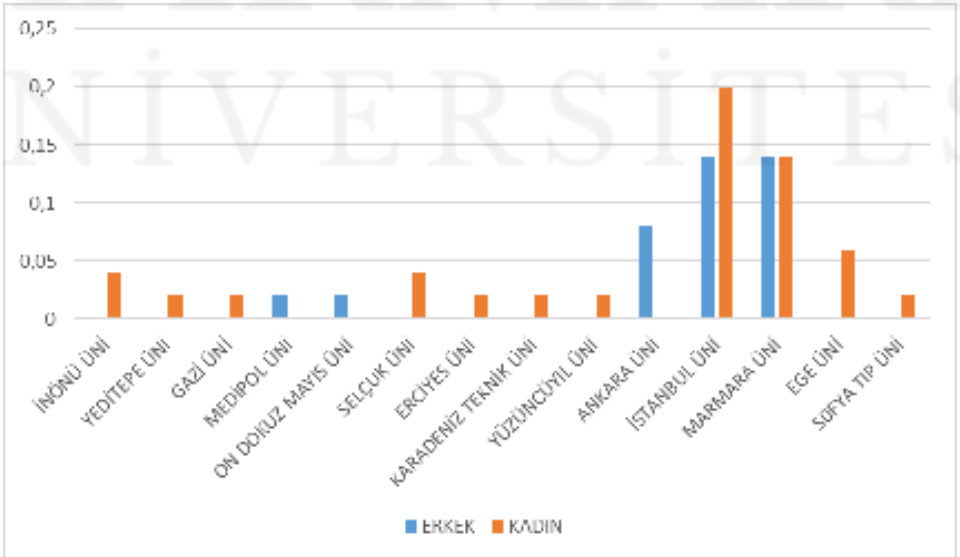

Resim 2. Çalışmaya katılan hekimlerin cinsiyet ve mezun oldukları üniversiteye göre dağılımları

Gönüllü hekimlere uyguladığımız anketimizde ilk soruda hekimlerin sabit protetik tedavi uygulamaları sırasında basamaklı diş kesimi yöntemini tercih edip etmedikleri sorgulandı. Yapılan değerlendirmeye göre katılımcıların %64'ü basamaklı diş kesimi uyguladıklarını belirtirken; %36'sı basamaklı diş kesimini tercih etmediğini bildirmiştir. Marmara mezunlarının tamamı basamaklı diş kesimini tercih ederken, İstanbul Üniversitesi mezunlarının büyük bir kısmı (%50) ise basamaklı diş kesimini tercih etmemektedir. Diş hekimlerinin basamaklı diş kesimi eğitimini nerden aldıkları sorgulandığında, katılımcılarımızın %58 lisans eğitimleri sırasında öğrendiklerini bildirirken; % 42' si ise mezun olduktan sonra basamaklı diş kesimini öğrendiklerini belirtmişlerdir. Katılımcıların verdiği cevapların üniversitelere göre dağılımı Tablo 1'de verilmiştir.

Diş hekimlerinin metal alt yapılı, zirkonyum alt yapılı, tam seramik ve lamina destekli restorasyonlardan hangilerinin hazırlanmasında basamaklı diş kesimini tercih ettikleri sorgulandığında, hekimlerinin %30'unun bu restorasyon tiplerinin tamamında basamaklı diş kesimi uygulamayı tercih ettiklerini bildirmişlerdir. Katılımcıların %34'ü ise basamaklı diş kesimini sadece lamina restorasyonlarda kullandıklarını belirtmişlerdir. Katılımcıların verdiği cevapların üniversitelere göre dağılımı Tablo 1'de verilmiştir.

Tablo 1. 1., 2. ve 3. soruya verilen cevapların dağılımı (%)

Üniversite	1.Basamaklı Diş Kesimi		2. Eğitim		3. Hangi tip restorasyonlarda retraksiyon kullanıldığı				
	Evet	Hayır	Fakülte	Sonra	Metal seramik	Zirkonya seramik	Tam seramik	Lamina	Hepsi
MARMARA	38	11	45	5	14	29	24	0	47
İSTANBUL	25	50	21	52	43	14	29	100	27
EGE	9	0	7	5	0	0	12	0	7
SOFYA	3	0	3	0	0	0	6	0	0
ANKARA	3	17	0	19	29	0	12	0	0
YÜZÜNCÜYIL	3	0	3	0	0	0	6	0	0
KARADENİZ TEK	3	0	3	0	14	0	0	0	7
ERCİYES	0	6	3	0	0	0	0	0	13
SELÇUK	6	0	0	10	0	0	0	0	0
ONDOKUZ MAYIS	3	0	3	0	0	14	0	0	0
MEDİPOL	3	0	3	0	0	14	0	0	0
GAZİ	3	0	0	5	0	0	6	0	0
YEDİTEPE	0	6	0	5	0	0	6	0	0
İNÖNÜ	0	10	7	0	0	29	0	0	0

Hekimlerin ağız içerisinde hangi bölgede basamaklı diş kesimini tercih ettikleri sorgulandığında, hekimlerinin %58'inin hem anterior hem de posterior bölgede basamaklı diş kesimi uyguladığı tespit edilmiştir. Katılımcıların %28'i ise sadece anterior bölgede basamaklı diş kesimini tercih ettiklerini bildirmişlerdir. Diş hekimlerinin basamaklı kesimde hangi tip bitim sınırını tercih ettikleri sorgulandığında, shoulder bitim sınırı %32 oranında tercih edilirken; chamfer bitim sınırı %64 oranında tercih edilmiştir. Katılımcıların verdiği cevapların üniversitelere göre dağılımı Tablo 2'de verilmiştir.

Diş hekimlerine yönelttiğimiz diğer bir soruda hekimlerin ölçü alımı sırasında retraksiyon yöntemini tercih edip etmedikleri sorgulandı. Hekimlerin %58'i retraksiyon uygulamayı tercih etmediklerini bildirirken, %34'ü retraksiyon uygulamaktadır. Hekimlerin %8'i ise vakaya göre retraksiyon işlemi uyguladıklarını belirtmişlerdir. Katılımcıların verdiği cevapların üniversitelere göre dağılımı Tablo 2'de verilmiştir.

Retraksiyon işlemini hangi bölgede uyguladıkları sorgulandığında hekimlerin %56'sı bu işlemi hem anterior hemde posterior bölgede uygularken; %20'si sadece anterior bölgede diş kesimi yaparken uyguladıklarını bildirmişlerdir. Retraksiyon yöntemi olarak %52 oranında mekanik ve kimyasal yöntem tercih edilirken; %34 oranında ise mekanik yöntem tercih edilmiştir. Hekimlerin %14'ü herhangi bir retraksiyon yöntemi tercih etmediklerini bildirmiştir. Lazer ve elektrocerrahi teknikleri ise hiç bir hekim tarafından tercih edilmemektedir. Katılımcıların verdiği cevapların üniversitelere göre dağılımı Tablo 3'de verilmiştir. Tek iplik ve çift iplik teknikleri karşılaştırıldığında ise hekimlerin %72 'si tek iplik yöntemini kullandıklarını bildirirken; %12'si ise çift iplik yöntemini tercih ettiklerini bildirmişlerdir.

Sabit protetik restorasyonlarda ölçü işleminden önce retraksiyon yapılmasının restorasyonun uyumu açısından olumlu etkisi olduğu fikrine katılıp katılmadıkları sorgulandığında ise hekimlerin %60'ı bu fikri desteklediklerini belirtmişlerdir. Katılımcıların verdiği cevapların üniversitelere göre dağılımı Tablo 4'de verilmiştir.

Tablo 2. 4., 5. ve 6. soruya verilen cevapların dağılımı (%)

Üniversite	4 .Basamaklı Diş Kesimi hangi bölgede kullanıldı			5. Bitim sınırı tercihi			6. Ölçü alımında retraksiyon uygulanması		
	Anterior	Posterior	İkiside	Shoulder	Chamfer	İkiside	Evet	Hayır	Vakaya göre
MARMARA	21	0	38	19	34	0	18	38	0
İSTANBUL	29	60	31	56	25	0	35	31	50
EGE	7	0	7	0	3	0	6	7	0
SOFYA	0	0	3	0	9	0	6	0	0
ANKARA	14	40	0	13	6	0	0	7	50
YÜZÜNCÜYIL	0	0	3	6	0	0	6	0	0
KARADENİZ TEK	0	0	3	0	3	0	6	0	0
ERCİYES	0	0	0	0	3	0	0	3	0
SELÇUK	0	0	7	0	6	0	12	0	0
ONDOKUZ MAYIS	0	0	3	0	3	0	6	0	0
MEDİPOL	0	0	3	0	3	0	0	3	0
GAZİ	7	0	0	6	0	0	6	0	0
YEDİTEPE	7	0	0	0	3	0	0	3	0
İNÖNÜ	14	0	0	0	0	100	0	7	0

Tablo 3. 7. ve 8. soruya verilen cevapların dağılımı (%)

Üniversite	7. Bölgelere göre retraksiyon tercihi				8. Retraksiyon yöntemi tercihi				
	Anterior	Posterior	İkiside	Hiçbiri	Mekanik	Mekanik kimyasal	Lazer	Elektro cerrahi	Hiçbiri
MARMARA	10	0	21	64	18	23	0	0	71
İSTANBUL	30	100	39	18	6	58	0	0	14
EGE	10	0	7	0	6	8	0	0	0
SOFYA	0	0	4	0	0	4	0	0	0
ANKARA	40	0	0	0	24	0	0	0	0
YÜZÜNCÜYIL	0	0	4	0	6	0	0	0	0
KARADENİZ TEK	0	0	4	0	6	0	0	0	0
ERCİYES	0	0	4	0	6	0	0	0	0
SELÇUK	0	0	7	0	12	0	0	0	0
ONDOKUZ MAYIS	0	0	4	0	0	4	0	0	0
MEDİPOL	0	0	4	0	6	0	0	0	0
GAZİ	10	0	0	0	0	4	0	0	0
YEDİTEPE	0	0	0	9	6	0	0	0	0
İNÖNÜ	0	0	4	9	6	0	0	0	14

Tablo 4. 9. ve 10. soruya verilen cevapların dağılımı (%)

Üniversite	9.Yöntem tercihi			10. Retraksiyon uyum ilişkisi	
	Tek iplik	Çift iplik	Hiçbiri	Katılıyorum	Katılmıyorum
MARMARA	22	0	75	20	37
İSTANBUL	36	50	13	37	32
EGE	6	17	0	7	5
SOFYA	0	17	0	3	0
ANKARA	11	0	0	3	16
YÜZÜNCÜYIL	3	0	0	3	0
KARADENİZ TEK	3	0	0	3	0
ERCİYES	3	0	0	3	0
SELÇUK	6	0	0	7	0
ONDOKUZ MAYIS	3	0	0	3	0
MEDİPOL	3	0	0	0	5
GAZİ	0	17	0	3	0
YEDİTEPE	3	0	0	0	5
İNÖNÜ	3	0	13	7	0

TARTIŞMA

Protetik tedavide; kaybedilen fonasyon, fonksiyon ve estetiğin kazandırılması kadar uygulanan restorasyonların doku uyumu ve devamlılığı da önemlidir. Sabit diş protezinin başarısı, hazırlanan bitiş çizgisinin uygun izlenimini gerektirir (4).

Retraksiyon yöntemlerinin uygulanması ile sonradan oluşabilecek periodontal hastalıklar engellenebilir, preparasyon sırasında oluşabilecek hatalar engellenebilir ve daha estetik bir restorasyon yapımı sağlanabilir (10).

Yapılan restorasyonlarda kole bitim hatasının olması periodontal problemlere, sekonder çürük oluşumuna, endodontik ve estetik kusurların oluşumuna sebep olabileceği ve bu sebeplerle protezlerin ağızda kalma süresini etkilediği yapılan bir çok araştırmada ortaya çıkmıştır (11).

Mekanik retraksiyon, mekanik ve kimyasal retraksiyon, elektro cerrahi ve lazer uygulamaları en sık kullanılan retraksiyon yöntemleridir. Bu yöntemlerin dışında hava basıncı, cerrahi teknik ve küretaj gibi retraksiyon yöntemleri bulunmaktadır (7). Çalışmamıza katılan hekimlerin tercih ettikleri retraksiyon yöntemi sorgulandığında en sık tercih edilen yöntemlerin mekanik retraksiyon ve mekanik-kimyasal retraksiyon yöntemleri olduğu görülmüştür.

Retraksiyon ipleri dişeti dokularının yer değişimini mekanik olarak sağlamakta ve dişeti dokularındaki sıvıları absorbe ederek kontaminasyonu engellerken, kimyasal ajanlar ise doku kontraksiyonunu ve hemoraji kontrolünü sağlamaktadır (6,12). Ortamda bulunan su ve tükürük hava spreyi ile kontrol edilebilirken kan ve oluk sıvısı kontrolü ip ve hemostatik ajanlar tarafından sağlanmaktadır. Ölçü alımı işleminde ölçünün netliğini etkileyecek en önemli faktörlerden biri oluk içerisindeki sıvıdır. Araştırmacılar çift iplik tekniği ile kimyasal ajan ile nemlendirilmiş olan ipin diş eti oluğu içerisine yerleştirilmeden önce daha dar çaplı bir ipin oluk tabanına yerleştirilmesi ve ölçü alımı esnasında oluk içerisinde bırakılmasının sıvı kontrolünü kolaylaştırdığını bildirmişlerdir (13,14). Çalışmamızda hekimlerin tek ve çift iplik tekniklerinden hangisini tercih ettikleri sorgulandığında hekimlerin %72'si daha pratik olması sebebi ile tek iplik yöntemini uyguladıklarını bildirmişlerdir.

Tüm bu araştırmalar göz önüne alınıp anket sonuçlarımızın verileri ile kıyaslandığında basamaklı kesim yöntemi ve retraksiyon tekniklerinin protetik tedaviler sırasında tercihinin adaptasyon başarısını artıracağına ve çürük, periodontal hastalıklar ve estetik sorunların elimine edilip yapılan tedavinin başarısını arttıracağı düşüncesindeyiz.

SONUÇ

Bu çalışmanın ışığı altında elde edilen sonuçlar;

Çalışmamıza katılan diş hekimlerinin büyük bir kısmı uyguladıkları sabit protetik tedavilerde çoğunluğunun eğitimi-

ni fakültede aldığı, basamaklı diş kesim yöntemini uyguladığı görüldü.

Tüm sabit protetik restorasyonlarda basamaklı diş kesimini genel olarak hekimlerimiz tercih etmelerine rağmen büyük bir çoğunluk seramik alt yapılı restorasyonlarda kullanmaktadır.

Çoğunlukla hekimler basamaklı kesimi hem anterior hem de posterior bölgede de tercih etmektedirler.

Sabit protetik tedavilerde bitim sınırı olarak chamfer bitim sınırını tercih eden hekimler çoğunluktadır.

Dişeti retraksiyonunu hekimlerimiz hem anterior hem de posterior bölgede kullanmaktadır.

Retraksiyon yöntem ve tekniklerini tercih eden hekimlerimizin çoğunluğu bu tekniklerden mekanik-kimyasal retraksiyon yöntemini tercih etmektedir.

Mekanik ve mekanik – kimyasal tekniklerde kullanılan tek ve çift iplik seçeneklerinden, hekimler çoğunlukla tek iplik yöntemini kullanmaktadır.

Ölçü öncesi dişeti retraksiyon yöntemini tercih eden hekim sayısının az olmasına rağmen, sabit protetik restorasyonlarda ölçü işleminden önce retraksiyon kullanımının restorasyonun uyumu açısından olumlu etkisi olduğuna inanan hekim sayısı oldukça fazladır.

KAYNAKLAR

[1] Toman M, Toksavul S, Schmage P, Nergiz İ. Farklı basamak tipi ve tüm seramik sistemlerinin tüm seramik kronların marjinal uyumuna etkileri. SÜ Dişhek Fak Derg 2009;18:7-12.

[2] Donovan TE, Chee WL.Current concepts in gingival displacement. Dent Clin N Am 2004; 48: 433-434.

[3] Carville R. Gingival Retraction. Ir Dent Assoc 2015;61(6):298-300.

[4] Nihan Ç. 3 Farklı Dişeti Retraksiyon Yönteminin Hasta Konforu Açısından Karşılaştırılması: Pilot Çalışma. Atatürk Üniv Diş Hek Fak Derg 2017;27:48-56.

[5] Wöstmann B, Rehmann P, Balkenhol M. Influence of different retraction techniques on crevicular fluid flow. Int J Prosthodont 2008; 21: 215-216.

[6] Kumbuloglu O, User A, Toksavul S, Boyacioglu H. Clinical evaluation of different gingival retraction cords. Quintessence Int 2007;38:92-98.

[7] Mustafa Z., Sabit Protezlerde Kullanılan Gingival Retraksiyon Yöntemleri. Turkiye Klinikleri J Dental Sci 2006;12:16-24.

[8] Scott A. Use of an erbium laser in lieu of retraction cord : A modern technique. Gen Dent 2005; 53: 116-122.

[9] Ekren O, Kurtoğlu C. Dişeti Retraksiyon Yöntemleri. Atatürk Üniv Diş Hek Fak Derg 2008; 2: 78-84.

[10] Çerçi N, Ekren O. 3 Farklı Dişeti Retraksiyon Yönteminin Hasta Konforu Açısından Karşılaştırılması: Pilot Çalışma. Atatürk Üniv Diş Hek Fak Derg 2017; 27: 48-56.

[11] Zortuk M. Sabit Protezlerde Kullanılan Gingival Retraksiyon Yöntemleri. Turkiye Klinikleri J Dental Sci 2006; 12: 93-98.

[12] Polat NT, Ozdemir AK, Turgut M: Effects of gingival retraction materials on gingival blood flow. Int J Prosthodont 2007;20:57-62.

[13] Kopač I, Cvetko E, Pavlica Z: Gingival tissue inflammatory response following treatment with chemical retraction agents in Beagle dogs. Pflügers Archiv 2001;442:145–146.

[14] Kazemi M, Memarian M, Loran V: Comparing the Effectiveness of Two Gingival Retraction Procedures on Gingival Recession and Tissue Displacement: Clinical Study. Res. J Biol. Sci 2009; 4: 335-339.

MARMARA ÜNİVERSİTESİ YAYINEVİ

E-ISBN : 978-975-400-431-1



MARMARA ÜNİVERSİTESİ YAYINEVİ