



Yetişkinde Fizik Muayene

Temel yöntemler

editörler

Prof. Dr .Dilek Gogas Yavuz
Prof. Dr. Çetin Özener

MARMARA ÜNİVERSİTESİ
TIP FAKÜLTESİ 1969

Yayın No: 792
MARMARA ÜNİVERSİTESİ YAYINEVİ

Yetişkinde Fizik Muayene

Temel Yöntemler

EDİTÖRLER

PROF DR DİLEK GOGAS YAVUZ

Marmara Üniversitesi Tıp Fakültesi İç Hastalıkları ABD

Endokrinoloji ve Metabolizma Hastalıkları BD

PROF DR ÇETİN ÖZENER

Marmara Üniversitesi Tıp Fakültesi İç Hastalıkları ABD

Nefroloji BD

RENGİN BASIMEVİ

T:+90 212 482 44 66 - 67

www.renginbasimevi.com.tr

rengin@renginbasimevi.com

1. BASIM

ISBN 978-975-400-341-3

Marmara üniversitesi nin yayınıdır para ile satılamaz

Mayıs 2011

MARMARA ÜNİVERSİTESİ YAYINEVİ

MARMARA ÜNİVERSİTESİ

İÇİNDEKİLER

Doktor Hasta İletişimi ____ 1-5

Genel Değerlendirme ve Vital Bulgular ____ 6-9

Baş Boyun Muayenesi ____ 10-12

Solunum Sistemi Muayenesi ____ 13-22

Kardiyovasküler Sistem Muayenesi ____ 23-33

Batın Muayenesi ____ 34-38

Ekstremite Muayenesi ____ 39-44

Nörolojik Muayene ____ 45-52

Meme Muayenesi ____ 53-54

Jinekolojik Muayene ____ 55-59

Ürolojik Muayene ____ 60-62

Anamnez ____ 63-70

MARMARA ÜNİVERSİTESİ

MARMARA ÜNİVERSİTESİ YAYINEVİ

İyi hekimliğin temel kuralı iyi bir anamnez ve iyi bir fizik muayenedir. Klinik yaklaşımı eksik veya hatalı olan bir hekim tanıya ulaşmada en iyi laboratuvar veya görüntüleme yöntemleriyle bile başarılı olamaz.

MARMARA ÜNİVERSİTESİ

Bu kitap Marmara Üniversitesi Tıp Fakültesi İç Hastalıkları eğitimine katkı amacı ile hazırlanmıştır.

Yazarlar:

DOÇ. DR. ADNAN GİRAL
Marmara Üniversitesi Tıp Fakültesi İç Hastalıkları ABD
Gastroenteroloji BD

PROF. DR. SERHAN TUĞLULAR
Marmara Üniversitesi Tıp Fakültesi İç Hastalıkları ABD
Nefroloji BD

PROF. DR. DİLEK GOGAS YAVUZ
Marmara Üniversitesi Tıp Fakültesi İç Hastalıkları ABD
Endokrinoloji ve Metabolizma Hastalıkları BD

PROF. DR. SAİT KARAKURT
Marmara Üniversitesi Tıp Fakültesi Göğüs Hastalıkları AB

PROF. DR. ALİ SERDAR FAK
Marmara Üniversitesi Tıp Fakültesi İç Hastalıkları ABD

PROF. DR. OSMAN ÖZDOĞAN
Marmara Üniversitesi Tıp Fakültesi İç Hastalıkları ABD
Gastroenteroloji BD

PROF. DR. PAMİR ATAGÜNDÜZ
Marmara Üniversitesi Tıp Fakültesi İç Hastalıkları ABD
Romatoloji BD

PROF. DR. NAZİRE AFŞAR
Marmara Üniversitesi Tıp Fakültesi Nöroloji ABD

PROF. DR. FATİH DURMUŞOĞLU
Marmara Üniversitesi Tıp Fakültesi
Kadın Hastalıkları ve Doğum ABD

PROF. DR. TUFAN TARCAN
Marmara Üniversitesi Tıp Fakültesi Üroloji ABD

UZM. DR. İLKER TİNAY
Marmara Üniversitesi Tıp Fakültesi Üroloji ABD

PROF. DR. GÜL BAŞARAN
Marmara Üniversitesi Tıp Fakültesi İç Hastalıkları ABD
Medikal Onkoloji BD

PROF. DR. BAHADIR GÜLLÜOĞLU
Marmara Üniversitesi Tıp Fakültesi Genel Cerrahi ABD

Bilgiyi Toplamak
Sorunları araştırın:

7. Başlangıcından günümüze kadar olan sorunlarını, hastanın kendi ifadesi ile anlatmasını teşvik edin. Bu teşvik ifadenin kısıtlılığını önleyecektir. Bu arada hastanın neden şimdi başvurduğunu anlamaya çalışın.

8. Açık sorulardan kapalı sorulara doğru yönlenin. Kapalı sorular yani sistem sorgusu tanısal amaçlı kullanılacaktır. Ancak doğrudan kapalı soruların cevap güvenilirlikleri kısıtlıdır.

9. Dinlemek: Hastanın anlatımını kesmeden, cevap öncesi zaman tanıyarak, kesintilerden sonra devam etmesine izin vererek dinleyin.

10. Hastanın cevap vermesini sözel ve sözel olmayan yöntemler ile kolaylaştırın. Hastanın cevaplarını tekrarlama, netleştirme, yorumlama gibi aktif olarak dinleme yöntemleri ile teşvik edin.

11. Hastanın sözel ve sözel olmayan ifadelerindeki (vücut dili, ses tonu, yüz ifadesi, duygulanım) ipuçlarını yakalayın.

12. Netleştirmek: Hastanın cevaplarındaki belirsiz ifadeleri anlayın. Örneğin "karında rahatsızlık derken ne demek istediniz? Bu bir ağrı olabilir mi?" gibi.

13. Hastanın anlattıklarını belirli aralıklar ile anlaşıldığını onaylamak için özetleyerek tekrarlayın. Hastayı, yorumlarınızı değerlendirmeye ve ilave bilgi vermeye teşvik edin.

Örneğin:
Siz: "karın ağrınızın üzüntü ve sıkıntılı dönemlerinde daha belirginleşmesi, çok uzun yıllardan beri olması, uykuda rahatsız etmemesi nedeni ile herhangi bir kanser ile ilgili olduğunu düşünmüyorum, siz ne dersiniz?"
Hasta: "Ama şu anda hiçbir üzüntü ve sıkıntım olmadığı halde ağrım var, çalıştığım iş yerinden bir arkadaş da aynı ağrıları nedeni ile doktora gitmiş ve pankreas kanseri teşhisi konmuş".
Burada hastayı doktora getiren nedenin pankreas kanseri şüphe ve endişesi olduğu anlaşılıyor.

14. Hasta tarafından kolay anlaşılır terimler içeren soru ve yorumlar yapın. Gerekli ise tıbbi terimlerin ve yorumların açıklanmasına zaman ayırın.

15. Zaman ve olayların gelişim dizisini oluşturun. Örneğin yukarıdaki diyalogda, iş arkadaşının kanser olması hastanın bize başvurmasındaki neden ise hastanın klinik durumunun yorumu daha çok endişe bozukluğu (anksiyete) ile açıklanabilir.

Hastanın bakış açısını anlayın:

16. Hasta ile ilgili şunları belirleyin:

- **Fikirleri:** Hastanın hastalık davranışını etkileyebilecek inançlarını anlamaya çalışın.
- **Endişeleri:** Hastanın her sorunu ile ilgili kaygı ve korkularını anlamaya çalışın. Bu doğrudan da sorulabilir. Örneğin, "karın ağrısı sizde herhangi bir hastalık ile ilgili endişe oluşturuyor mu?" gibi.
- **Beklentileri:** Hastanın beklentilerinin tespit edilmesi ve onların karşılanmasına yönelik davranış önemlidir. Bu beklentileri bazen ortaya koymak zor olabilir (gizli ajanda). Örneğin her hasta "endişeniz nedir?" sorusuna doğrudan yanıt vermez. Bu nedenle görüşmede hastaya kendisini ifade etme zamanı ayırmak çok önemlidir.
- **Etkilenimi:** Mevcut sorunlarının hastanın yaşamını hangi düzeyde etkilediği belirlenmelidir.

Örneğin,
Siz: "karın ağrınız sizin iş yaşamınızı ne kadar etkiliyor? Örneğin sık izin almanız gerekiyor mu?"
Hasta:" evet, bu nedenle iş yerimde sevk için zorluk çıkarıyorlar."
Yani karın ağrısı yaşam kalitesini belirgin bozuyor gibi görünüyor.

17. Hastanın duygularını ortaya koymasını kolaylaştırın.

Bilgiyi Yapılandırmak
Mevcut bilgi yapısını netleştirin:

18. Belli bir aşamadan diğer bir aşamaya geçmeden önce alınan bilgilerin anlaşıldığını doğrulatıcı özetleme yapın: " daha önceden olmayan karın ağrınız sizi ilk defa doktora getiriyor ve eşlik eden kilo kaybı, sarılık, idrar rengi koyulaşması şikayetiniz yok, değil mi?"

19. Bir bölümden diğerine geçerken geçiş ifadeleri kullanın: "şimdi de akrabalarınızın hastalıklarından bahsedelim" gibi.

Akışı sürdürün:

20. Görüşmeyi mantık dizisi ile yapılandırın. Zaman ve neden sonuç ilişkilerini göz önüne alın.

21. Görüşmede konu dışına çıkmayın.

İlişkiyi Sağlamlaştırmak:

22. Uygun vücut dili davranışlarını kullanın:

* Göz teması, yüz ifadesi
* Duruş, hareket
* Konuşma hızı ve tonu

23. Eğer notlar alıyor, okuyor veya bilgisayar kullanıyor iseniz, bunları görüşmenizdeki ilgiyi bozmayacak biçimde yapın.

24. Hastaya karşı "güven duyma" izlenimi oluşturun. İletişiminizdeki ilgiyi geliştirin:

25. Hastaya karşı yargılayıcı olmayın. Hastanın duygu ve düşüncelerine değer verin.

26. Hastanın duygularını ve sıkıntısını empati kullanarak anlayın, anladığınızı anlamasını sağlayın.

27. Destek olun: ilgi, anlayış, yardımcı olma azmi gösterin, hastanın gösterdiği uygun "baş etme" davranışlarını destekleyin. Örneğin, hastanın huzursuz barsak hastalığı var, sabahları mutlaka birkaç kez dışkılıyor. Bu durumda daha erken kalkar ise işe geç kalmaz ve anksiyetesini azaltabilir, gibi. Yine sıkıntılı ve zor paylaşılabilir konulara (aile içi şiddet, dışkı kaçırma gibi) ve ağrıya duyarlı yaklaşın.

Hasta katılımını sağlayın:

28. Hasta katılımı arttırmak için düşüncelerinizi hasta ile paylaşın, örneğin "bu durumda benim düşüncem şu ..." gibi.

29. Durum ile ilgisi olmadığı gibi anlaşılabilecek fizik muayene uygulamalarındaki mantığı açıklayın. Örneğin çarpıntı şikayeti ile başvuran bir hasta alt ekstermite ödemi muayenesinin nedeni hasta tarafından anlaşılamayabilir.

30. Fizik muayene sırasında açıklayıcı olun ve sorulara açık olun.

Açıklama ve Planlama Yapmak
Uygun miktar ve tipte bilgi verin:

31. Hastanın alabileceği kadar bilgiyi verin, anlayışı kontrol edin, hastanın verdiği yanıtlara göre devam edin.

32. Hastanın mevcut bilgisini kontrol edin, hastanın yeni bilgi hevesini anlamaya çalışın.

33. Hastanın nasıl bir bilgi ihtiyacı içinde olduğunu anlayın, yani etyoloji, prognoz gibi.

34. Uygun zamanda bilgiyi verin, erken dönemde öğüt, güvence vermekten kaçının.

Anlama ve hatırlamayı hedefleyin:

35. Açıklamalarınızı belirgin bölümler halinde organize edin, mantık dizileri oluşturun.

36. Açıklamayı net kategorilere ayırın: örneğin "size anlatmak istediğim üç önemli yan etki var. Birincisi...", "şimdi de diğer bir durum olan..." gibi.

37. Tekrarlar ve özetlemeler yapın.

38. Anlaşılır dil ve cümleler kullanın. Tıbbi terimlerden mutlaka kaçının.

39. Bilgi vermedeki görsel metotlar olan şema, figür ve yazılı tarifleri kullanın.

40. Verilen bilgi veya planın öğrenilme durumunu kontrol edin. Örneğin, hastadan kendi kelimeleri ile bunları ifade etmesini isteyin. Paylaşılan bir anlayışı hedefleyin:

41. Hastanın kendisine özgü hastalık algısını çözümleyin, beklenti ve yerleşmiş fikirlerini anlayın.

42. Hastanın katılımını cesaretlendirerek var ise soru ve şüphelerini ortaya koymasını sağlayın.

43. Sözel veya sözel olmayan ipuçlarını kullanarak hastanın soru sorma ve ilave bilgi verme isteği, aşırı bilgiye bağlı bulunduğu karmaşayı hissedin.

44. Yeni bilgi ve terimlere karşı gösterdiği tepkileri yakalayın, gerektiğinde açıklamalar yapın.

Planlama: Paylaşılmış kararı oluşturun:

45. Uygun şekilde kendi düşüncelerinizi paylaşın.

46. Önerilerde bulunurken hastayı da işe katın, direktif vermeyin.

47. Hastanın kendi fikir, öneri ve tercihlerini sunmasını teşvik edin.

48. İki tarafın kabullendiği bir planı belirleyin.

49. Seçenekler oluşturun. Seçimi hasta yapsın.

50. Planın kabul edildiğini, mevcut soruların cevaplandığını kontrol edin.

Seansı Kapatmak
İleri dönük planlama yapın

51. Eğer var ise sonraki adımların planlamasını ve bununla ilgili onayı alın.

52. Güvenlik ağı oluşturun. Eğer plan yürümez ise, beklenmedik olaylar gelişir ise hasta ve doktor plan doğrultusunda ne yapacağını bilmeli. Örneğin ulaşılacak telefon numaraları yardımcı olabilir.

Seansı uygun zamanda kapatın.

53. Seansı kısaca özetleyin, planı netleştirin.

54. Hastanın onayını son kez kontrol edin, herhangi bir soru veya düzeltme olup olmadığını sorun.

Başvuru Kaynakları:
1. http://www.gp-training.net/training/communication_skills/calgary/guide.htm
2. Kurtz SM, Silverman JD, Draper J (1998) Teaching and Learning Communication Skills in Medicine. Radcliffe Medical Press (Oxford)
3. Silverman JD, Kurtz SM, Draper J (1998) Skills for Communicating with Patients. Radcliffe Medical Press (Oxford)

GENEL DEĞERLENDİRME VE VİTAL BULGULAR

Prof. Dr. Serhan TUĞLULAR

Hastanın ana yakınmasını ve bu yakınma ile ilgili öyküyü,özgeçmişini, soygeçmişini , alışkanlıklarını ve kullandığı ilaçları öğrendikten sonra fizik muayeneye geçeceksiniz. Gerek öykü gerekse fizik muayene zamanla ve bu işlemleri tekrar tekrar yaptıkça mükemmeleşecek ve size giderek daha kolay gelecektir. Başlangıçta her adımını düşüne düşüne yaptığınız ve çok zamanınızı alan bu süreç, siz fark etmeden artık neredeyse refleks olarak yaptığınız bir eyleme dönüşecektir. Bu bölüm sistemik fizik muayeneye başlarken, hastaya yapacağınız genel değerlendirmeyi ve vital bulguların muayenesini kapsamaktadır.

GENEL DEĞERLENDİRME

Hastanın yapısı, boyu, ve kilosunu da içeren genel değerlendirmesi aslında hastayla ilk karşılaştığınız andan itibaren başlar, ancak fizik muayeneye başladığınız sırada tam olarak netleşir. İyi klinisyenler gözlem ve tanımlama yeteneklerini hiç durmadan geliştirirler. Hastanın ruh hali, yapısı ve davranış şeklinin gözlemlenmesi de klinik değerlendirmede önemlidir. Bu ayrıntılar oluşmaya başlayan klinik izleniminizi güçlendirir.

Hasta ile görüşme ve fizik muayene tarih ve saatini dosyaya kayıt ettiğinizden emin olun

Fizik muayenenin ilk bölümü olan genel değerlendirmeye başlarken, hastayla ilk karşılaştığınız andan itibaren yaptığınız gözlemleri değerlendirmeniz boyunca kesinleştireceksiniz. Hasta ilk selamlaştığınızda sizi duyuyor mu?, Kolaylıkla ayağa kalkabiliyor mu?, Kolaylıkla yürüyebiliyor mu yoksa tutukluğu mu var?, İlk defa hastaneye yatarken karşılaşıyorsanız, hasta ne yapıyor: Oturuyor ve televizyon mu seyrediyor?, yatakta yatıyor mu?, Yatak başındaki komodinde ne var, gazete?, geçmiş olsun kartları?, çiçekler?, kusma için böbrek küveti mi duruyor ?

Genel görünüm: Tüm karşılaşma boyunca yaptığınız gözlemlere dayanarak genel bir değerlendirmede bulunun. Kayda değer ayrıntılarla bu değerlendirmenizi destekleyin. Bu değerlendirmenize göre hastanın akut ya da kronik bir sorunu olup olmadığını, güçsüz ve zayıf ya da güçlü kuvvetli, gayretli, dinç olup olmadığını belirtebilirsiniz.

Bilinç durumu: Hasta uyanık ve canlı mı? Size ve çevresindekilere tepki veriyor mu? Açık değilse bilinç durumunu değerlendirmeniz gerekir. Bilinç durumu bilinç açık,uykuya eğilimi var, letarjik,stupor,koma olarak derecelendirilir.

Sıkıntı Bulguları: Hasta herhangi bir sıkıntı bulgusu gösteriyor mu? Solunumsal ya da kardiyak sıkıntısı var mı: Nefes alıp vermekte zorlanıyor mu, solukluk, öksürük, hırıltılı solunumu var mı? ; ağrısı varsa ağrıyan yerini korumaya çalışıyor olabilir, terleyebilir; veya endişeli yüz ifadesi, yerinde duramama, soğuk nemli eller endişeyi ya da ifadesiz donuk yüz , göz temasının olmaması, psikomotor yavaşlık depresyona bağlı sıkıntıyı ifade edebilir.

Bilinci yanında hastanın oryantasyon ve kooperasyon durumunun kayıt edilmesi gerekir. Hastanın bilinci açık olduğu halde bulunduğu yeri ve zamanın farkında olamayabilir veya sizinle iletişim kurmayabilir.

Giyim, traş ve kişisel temizlik: Hasta nasıl giyinmiş. Giysileri hava durumuna ve ısıya uygun mu? Temiz mi, düzgün iliklenmiş mi? Aşırı giyinme hipotiroidinin soğuk intoleransını yansıtabilir. Deri döküntülerini, iğne giriş yerlerini gizleyebilir ya da kişisel yaşam biçimi tercihlerini gösterebilir. Hastanın ayakkabılarına bakınız: Bir yerinde delik açılmış mı, ipleri bağlı mı, terlikle mi gelmiş? Açılan delik gut, nasır ya da ayakta başka ağrılı lezyon anlamına gelebilir. Bağların bağlanmaması ya da terliklerle gelinmesi ise ödem varlığına işaret edebilir. Hastanın saçlarına, tırnaklarına ve kozmetik kullanımına dikkat ediniz: Hastanın kişiliği, ruh hali ya da yaşam biçimine ilişkin ipuçları taşıyabilir. Dökülmüş ojeler ya da boyasız uzamış saç dipleri kişisel görüntüsüne ilgisizlik anlamına gelebilir. Bu bulgular depresyonla ilişkili olabilir.

MARMARA ÜNİVERSİTESİ YAYINEVİ

Yüz İfadesi: Otururken ve konuşurken, fizik muayene sırasında ve diğer kimselerle iletişimdeykenki yüz ifadesine dikkat edin. Göz teması kuruyor mu?Devamlı ve göz kırpmadan mı? Hızla başka yöne mi dönüyor? Göz teması hiç yok mu? Hipertiroidi bakışı; Parkinson hastalığının ifadesiz yüzü; depresyondaki üzgün ya da yine künt ifadesi dikkat çekebilir. Göz temasının azlığı kültürel olabilir ya da endişe, korku veya üzüntüyü gösterebilir.

Vücut ve nefes kokusu: Kokular önemli tanı ipuçları olabilir; örneğin diyabette ya da alkol alınımında meyvemsi koku; Hiçbir zaman nefesteki alkol kokusunun hastanın mental durumunu ya da nörolojik bulgularını açıklayabileceğini varsaymayın. Alkoliklerde başka düzeltilebilir sorunlar da olabilir: hipoglisemi, subdural hematom ya da post-iktal durum gibi. Akciğer enfeksiyonlarında; karaciğer yetmezliğinde ve böbrek yetmezliğinde nefesi kokulu olabilir.

Postür, yürüyüş ve motor aktivite: Hastanın tercih ettiği postür nasıl? Sol kalp yetmezliğinde hasta oturmayı yatmaya tercih eder; kronik obstrüktif akciğer hastalığında öne doğru eğilip oturur . Hasta huzursuz mu yoksa sakin mi? Hasta ne sıklıkla pozisyon değiştiriyor? Hareketleri ne kadar hızlı? Hızlı hareketler hipertiroidiyi ; ya da yavaş hareketler hipotiroidizmi gösterebilir.

Hastanın genel vücut duruşunu, sosyoekonomik durum, beslenme, genetik yapı, atletiklik derecesi, ruh hali, yakın dönemde geçirilen hastalık, cinsiyet, geldiği coğrafi bölge ve yaş grubu gibi pek çok faktör belirler. Genel değerlendirmede incelediğiniz pek çok parametre hastanın beslenme durumundan etkilenir: Boy ve kilo, kan basıncı, postür, dişlerinin durumu,dil ve diş etleri, tırnak yataklarının rengi, kas kütlesi bunlardan birkaç tanesidir.

Boy, Kilo ve Vücut Kitle İndeksi, Karın Çevresi

Boy, kilo, vucut kitle indeksi ve obesite risk değerlendirmesini yapmayı klinik patiğinizin bir parçası haline getirmelisiniz. Hastanın boy ve kilosunun ölçülmesi hastanın genel beslenme durumu ve vücut yağ kitlesi ile ilgili size veri sağlar. Vücut yağı cilt altında, karın içinde ve kaslarda depolanır. Bu depoların doğrudan ölçümü zor olduğundan, boy ve kilo ölçümünü uluslar arası ölçeklerde standardize edilmiş normal değerlerle karşılaştırmak genel değerlendirmenin bir parçasıdır. Son yıllarda bu amaçla, tüm dünyada Vücut Kitle Indeksi (Body Mass Indeks; BMI) kullanımı genel kabul görmüştür. **Vücut kitle indeksi = Kilo (kg)/ Boy (m^2)**

Doğrudan vücudun yağ oranını ölçmemekle birlikte, hastanın boyuna göre olması gereken sağlıklı kiloyu hesaplar. Ölçüm ve hesaplama kolaylığı nedeniyle toplumdaki kişilerin zayıf, kilolu, obez ya da ideal sınırlarda olup olmadığını anlamak için en yaygın kullanılan yöntemdir.

Tablo 1 :VKI kategorileri

Kategori	VKI
Aşırı zayıf	<16.5
Zayıf	16.6-18.4
Normal	18.5-24.9
Kilolu	25-29.9
Obez (1. Derece)	30-34.9
Obez (2. Derece)	35-39.9
Obez (3. Derece)	>40

Vücut kitle indeksi sonuçlarını değerlendirirken hastanın genel yapısını da göz önünde bulundurmak gerekir. Kas kütlesi çok fazla olan kimselerde örneğin sporcularda, BMI yüksek bulunuabilir ancak kişi obez değildir; ya da kişi 'normal' sınırlarda gözükse dahi,yaşlı veya kas kütlesi erimiş olduğu için vücut kütle indeksi düşük çıkabilir.

Kişilerin karın çevresinin ölçümü de benzer bilgiler sağlamak açısından önemlidir. Hasta ayaktayken, karnı hemen pelvisin üzerinden ölçmek gerekir. Kişinin karın çevresi abdominal obesite varlığını belirlemek için kullanılmaktadır. Beyaz ırkta abdominal obesite karın çevresinin kadınlarda >88 cm, erkeklerde ise > 102 cm olarak tanımlanmaktadır. Abdominal obesite, obesite ile ilişkili hastalıklar açısından önemli bir risk faktörüdür.

MARMARA ÜNİVERSİTESİ YAYINEVİ

Boy ve Yapı: Mümkünse hastanın boyunu çoraplı olarak ölçün. Hasta aşırı kısa ya da uzun mu? Yapısı zayıf mı yoksa kaslı ve yapılı mı? Vücudu simetrik mi? Genel vücut oranlarına ve bir deformite olup olmadığına dikkat ediniz. Çok kısa boy Turner sendromunda, çocukluk çağı böbrek yetmezliğinde, akondroplastik ya da hipopitüiter cücelikte görülür. Vücuda göre uzuvların uzun olması ise Marfan sendromunun ve hipogonadizmin bir bulgusudur.

Kilo: Hasta kaşektik mi, zayıf mı, topluca mı obez mi? Obez ise yağ dağılımı nasıl? Mümkün olduğunca hastayı ayakkabılarını çıkararak tartın. Kilo kalori alımı ile ilgili bir göstergedir ve zaman içindeki değişimi önemli tanısal ipuçları verir. Basit obesitede jeneralize yağlanma; Cushing sendromu ve sendrom X'de gövdede yağlanma olur , uzuvlar nisbeten incedir. Kilo kaybının nedenleri maligniteler, diyabetes mellitus, hipertiroidi, kronik infeksiyon, depresyon olabilir.

Volüm problemi nedeni ile yatan hastaların (kalp yetmezliği ,ishal vb)tedavi takiplerinin bir parçası olarak günlük tartılmaları gereklidir.

Deri rengi ve belirgin cilt lezyonları: Solukluk, siyanoz, sarılık, döküntüler, ekimozların var olup olmadığına dikkat edilmelidir.

İstemsiz hareketleri var mı? Bazı vücut kısımlarında hareketsizlik var mı? Hangilerinde? Hasta düzgün ve rahatça yürüyebiliyor mu? Dengesizlik var mı? Topallıyor mu? Hastanın yürüyüşünden paralizi, ankilozan spondilit, çeşitli artritler, doğumsal ya da edinsel anomalilerin varlığı fark edilebilir.

VİTAL BULGULAR:

Genel değerlendirmesi tamamlandıktan sonra vital bulguların değerlendirmesiyle fizik muayeneye başlanır. Vital bulgular deyince, kan basıncı, kalp hızı, solunum sayısı ve ateş anlaşılır.

Genellikle önce kan basıncı ölçümü ile başlanması tercih edilir. Kan basıncı yüksek bulunursa muayenenin seyri sırasında ya da sonunda tekrar ölçülmesi uygun olur (Bkz. Kardiyovasküler muayene) . Nabız radyal arter üzerinden parmaklarla palpe ederek ya da steteskop ile kalp apeksinden sayılır. Bunlardan herhangi birini yaptıktan sonra hastayı alarme etmeden solunum sayısını saymak gerekir. Bu nedenle nabız sayımına devam ediyormuş gibi yapıp solunum sayısını saymak daha sağlıklı olacaktır. Solunum sayısı ve şekli , kişi izlendiğini fark ederse etkilenebilir. Ateş cam termometre, timpanik termometre ya da dijital elektronik problarla alınabilir.

KALP HIZI VE RİTMİ

Arteryel nabız palpasyonuyla kalp hızını sayabilir, ritmi tanımlayabilir, nabız dalgasının aplitüdünü ve şeklini değerlendirebilir ve bazen kan akımında obstrüksiyon varsa bunu saptayabilirsiniz.



Şekil 1: Radyal nabız değerlendirmesi

Kalp hızını saymak için sıklıkla radyal nabız kullanılır. Orta ve işaret parmaklarınızın etli uç tarafı ile maksimal pulsasyonu hissedinceye kadar radyal arter üzerine hafifçe basınç uygulayın. (Şekil 1) Elinize gelen ritim düzenli ise ve normal gözüküyorsa 15 saniye süresince nabzı sayın ve 4 ile çarpın. Hız normalden çok hızlı ya da yavaş gibi geliyorsa mutlaka 60 saniye sayınız. Normal kalp hızı 60-100 vuru/dk dır. Ritim düzensiz ise, hızı mutlaka kalp oskültasyonu ile değerlendirilmelidir. Aksi takdirde, diğerlerinden daha erken gelen vurular periferden saptanamayabilir ve kalp hızı yanlış olarak olduğundan daha yavaş saptanabilir. Düzensiz ritimler arasında atriyal fibrilasyon, ve atriyal ya da ventriküler erken vurular sayılabilir. Steteskopu kalp apeksine yerleştirdikten sonra önce ritmin düzenli mi düzensiz mi olduğuna karar verin. Eğer ritim düzensiz ise düzensizlik tipini anlamaya çalışın : 1- Erken vurular temelde düzenli bir ritim içinde mi geliyor 2- Düzensizlik düzenli olarak solunumla mı değişiyor 3- Ritim tamamen mi düzensiz. Tamamen düzensiz bir ritim atriyal fibrilasyonun güvenilir bir bulgusudur.

MARMARA ÜNİVERSİTESİ YAYINEVİ

SOLUNUM HIZI VE RİTMİ

Yaşamsal bulguların değerlendirilmesi sırasında, solunum hızı ve ritminin değerlendirmesine gelindiğinde, solunum hızı ve ritminin yanı sıra, soluk alıp verme derinliğini ve soluk alıp vermek için harcanan eforu da gözlemlemek gerekir. Hastanın solunum sayısını 1 dakika süreyle ya sadece inspeksiyon sırasında ya da baş boyun muayenesi sırasında trakea üzerine steteskobunuzu koyarak ancak hastaya solunum sayısını saydığınızı hissettirmeden saymalısınız. Normalde erişkinler sessiz ve düzenli bir ritimle dakikada 14-20 soluk alıp verirler; arada bir iç çekmek normaldir. Ekspiryumun uzun olup olmadığı bu basit izlem sırasında kontrol edilir. (Bkz solunum sistemi muayenesi)

ATEŞ /VÜCUT ISISI

Yatan hastalarda ateş ölçümü rütindir. Ortalama oral ısı genellikle 37°C olarak bildirilse de oldukça değişkendir. Sabah erken saatlerde 35.8° C'ye kadar inebilir; akşam üstü ya da gece 37.3°C'ye kadar çıkabilir. Rektal ısı oral ısıdan ortalama 0.4-0.5°C daha yüksektir ama bu fark da oldukça değişkendir. Buna karşılık, koltuk altından ölçülen ısılar oral ısıdan ortalama 1°C daha düşüktür, en az 5-10 dk tutulması gerekir ve diğer ölçümlerden daha az güvenilir bulunur.

Pek çok hasta rektal ölçümdense oral ölçümü tercih eder. Ancak, hastanın bilinç durumu kötü ya da kapalı ise, hasta husursuzsa ya da ağzını kapatamıyorsa, oral ölçüm önerilmez. Hem ölçümler doğru olmayabilir, hem de derece ağızda kırılabilir. Oral ölçüm için, cam ya da elektronik termometre kullanılabilir. Cam termometre kullanıldığında termometre göstergesinin 35°C' ya da daha altına ininceye kadar sallamak gerekir. Daha sonra dilin altına konur, ve hastaya dudaklarını kapatması ve 3-5 dakika beklemesi söylenir. Daha sonra termometre okunur ve 1 dakika daha ağza konur ve daha sonra yeniden okunur. Isı yükselmeye devam ediyorsa, bu işleme ısının yükselmesi duruncaya kadar devam edilir. Sıcak ya da soğuk içeceklerin, hatta sigaranın ölçümü etkileyebileceği unutulmamalıdır. Bu durumlarda en iyi ölçümü 10-15 dakika geciktirmektir.

Elketronik termometre kullandığınızda, üzerine atılabilir kılıfı dikkatlice yerleştirdikten sonra termometreyi dilin altına yerleştirin. Hastaya yine dudaklarını kaptmasını söyleyin ve dijital ekranı dikkatle izleyin. Doğru ölçümün belirmesi 10 saniye kadar sürer.

Rektal ölçüm için, hastaya bacaklarını kıvırarak yan tarafına yatmasını söyleyin. Rektal termometreye kayganlaştırıcı (vaselin) sürdükten sonra, 3-4 cm kadar anal kanaldan umbilikus yönünde içeriye itin. Üç dakika sonra çıkarıp okuyun. Alternatif olarak rektal kullanım amaçlı elektronik termometreyi aynı biçimde kullanabilirsiniz. Ancak elektronik termometrede 10 saniye beklemek yeterli olur.

Ateş ya da pyrexia vücut ısısının arttığı durumdur. Hiperpyrexia vücut ısısının 41.1°C'nin üzerine çıkması hali olarak tanımlanır. Hipotermi ise, rektal olarak alınan ölçümde vücut ısısının 35°C'nin altında olmasıdır.

Timpanik membran ısısının ölçümü giderek daha sık kullanılan, oldukça güvenilir ,hızlı ve emniyetli bir yöntemdir. Dış kulak yolunun temiz olduğundan emin olunuz. Probu, kızıl ışık timpanik membrana doğru olacak şeklinde yerleştirmek gerekir.2-3 saniye bekledikten sonra dijital ısı ekranda belirir. Bu yöntemle ölçülen ısı iç vücut ısısıdır ve oral ısıdan yaklaşık 0.8°C daha yüksektir.

Solunum sayısının arttığı durumlarda rektal ölçüm daha güvenilirdir. Yüksek ateş nedenleri arasında infeksiyon, travma (cerrahi ya da ezilme gibi), maligniteler, kan hastalıkları (hemolitik anemi), ilaç reaksiyonları, ve kollagen vasküler hastalıklar gibi immun- romatolojik durumlardır.

BAŞ BOYUN MUAYENESİ

Prof. Dr. Dilek Goqas YAVUZ

Genel görünüm - yüz şekillleri: İnspeksiyon ile yüzün genel görünümü, , asimetri, istemsiz hareketler, cilt lezyonları, özel yüz şekilleri açısından değerlendirilmelidir. Yüz cildi renk rash, pigmentesyon açısından da değerlendirilir. Patognomonik yüz şekilleri tanı açısında yol gösterici olabilir

Aydede yüzü (moon face) yanakların ve supraklaviküler bölgede yağ depolanması ve eşlik eden pletora (cilite kırmızı-pembe maske) hiperkortizolism varlığında görülür (Şekil 1).

Akromegalik hastarda çene ve alın kemiklerinde genişleme diş aralıklarında açılma dilde büyüme ile karakterize bir yüz izlenebilir (Şekil 2).

Parkinson yüzü donuk göz kırpmanın azlaldığı ifadesiz ,mimik çizgilerinin kaybolmuş olmasıdır.

Hipotiroid hastalarda tüm yüzde şişkinlik göz kapaklarında ödem ve dudaklarda kalınlaşma cilt ve saclarda kabalaşma dilde büyüme apatik görünüm ile karakterize yüz ile karşılaşılabilir tam tersi olarak hipertiroid hastalarda saçlarda incelme,terli cilt, canlı bakışlar/ egzoftalmi, endişeli ve aceleci bir yüz şekli karşımıza çıkabilir.



Şekil 1: Cushing hastalığında aydede yüzü (moon face)ve plethora



Şekil 2: Akromegalide patognomonik yüz şekli

Nefrotik sendromda soluk bir cilt aşırı ödemli göz kapaları ve göz altı izlenebilir.

Parotis bezlenin genişlemesi inspeksiyonla kolayca fark edilebilir.

Saçlar: Saçların dağılımı ,yapısı değerlendirilir. Erkeklerde saç dökülmesi patolojik kabul edilmez , kadınlarda patolojiktir. Kadınlarda saçların ön tarafındaki erkek tipi, dökülme androjenik alopesi olarak adlandırılır.

Saç derisi lezyonlar,nodüller açısından inspeksiyon ve palpasyon ile değerlendirilmelidir.

Kafa tası deformiteler,kitle varlığı açsından inspeksiyon ve palpasyon ile değerlendirilmelidir.

Erkeklerde sakal varlığı dikkat edilmelidir. Hipogonadizmde sakal olmaması karakteristiktir.

Gözler: göz muayenesi ,görme keskinliği, görme alanı göz hareketleri,konjuktiva-sklera, kornea,lens ,pupilla, göz dibi incelmelerini kapsar.

Görme keskinliği, görme alanı,göz hareket değerlendirmesi nörolojik muayene kısmında anlatılmıştır.

Göz kapaklarının rengi, üzerinde lezyon olup olmadığı ,ödem varlığı, tam kapanıp kapanmadığı değerlendirilir.

MARMARA ÜNİVERSİTESİ YAYINEVİ

Göz kapağı retraksiyonu (göz kapağı ,iris arasında skleranın görünmesi) lid lag olarak adlandırılır. Genellikle tiroid oftalmopatide görülür. Tiroid oftalmopatide göz küresinin göz çukurundan dışarı doğru uzanması(ekzoftalmi), ana bulgulardan birisidir.



Şekil 3 : sklera -konjuktivanın inspeksiyon ile değerlendirilmesi

Konjuktiva-sklera değerlendirmesi : bir parmakla alt göz kapağı aşağıya doğru hafifçe çekilir (Şekil 3). Böylece açığa çıkan konjuktiva ve sclera renk ,vasküler patern, nodül, ödem açısından değerlendirilir. Anemik kişilerde konjuktiva soluk izlenir. Konjuktivit durumunda hiperemik ve şiş görünür. Skleranın sarı renkli olması ikter için patognomoniktir (Şekil 4). Üremik hastalarda sklera kirli sarı renktedir.

Lens: opasite varlığı açısında değerlendirlmelidir.Lensin opaklaşması yandan uygulana ışık ile kolayca anlaşılabilir. Yaşlılarda arcus senilis (lens çevresinde opaklaşma) kolaylıkla tespit edilebilir.



Şekil 4: Sklerada ikter

Pupil muayenesi nörolojik muayene kısmında anlatılmıştır. Gözdibi muayenesi için oftalmaoskop kullanılması gerekir.

Burun : burun kanatların solunuma katılıp katılmadığına dikkat edilir İzlebildiği kadarı ile burun mukozasının rengi kaydedilmelidir. Dudaklar- ağız içi: dudaklarda renk değişikler araştırılmalıdır. Dudakların mor renkli olması siyanoza işaret eder. Dudak iç kısmındaki mukozada gingiva altındaki pigmentasyonlar Addison hastalığında görülebilir (Şekil 5).



Şekil 5: Addison hastalığında gingivada hiperpigmentasyon



Şekil 6 : Ağız içi değerlendirme yöntemi



Şekil 7: Dilin inspeksiyon ile değerlendirilmesi Dil dışarıda iken yapılmalıdır.

Dudak dış kısımlarındaki dağınık kahverengi pigmentasyon Peutz-Jegertz hastalığının göstergesi olabilir. Vitamin eksikliklerinde dudak kenarlarında ragadlar görülebilir. Dudak üzerinde lökoplilaki izlenebilir.

Ağız içi değerlendirmesi için bir ışık kaynağı ve bir dil basacağı (abeslank) gereklidir (Şekil 6). Ağız içi mukozası candida plakları ,ulserasyon, pigmentasyon, kanama, aft açısında değerlendirlmelidir. Üst ve alt dudağın mukoza kısımları da dudaklar kaldırılarak değerlendirilmelidir. Dişlerde eksiklik, çürük varlığı kayıt edilmelidir.

Diş ve diş etleri gingivit, diş absesi ve diş çürükleri açısından değerlendirilip kaydedilmelidir.

Dilin dışarıya çıkarılması istenerek orta hatta olup olmadığına bakılmalıdır. (Şekil 7). Dilde bir tarafa kayma varsa hipoglossal sinirin ters tarafta felç olduğu düşünülür.

Dil üzerinde püy, çatlak aft ülserasyon varsa kaydedilmelidir. Uvula ve farenksi değerlendirmek için dilin dil basacağı ile basılması gözlem işlemini kolaylaştırır. Uvulanın orta hatta olup olmadığı, farenksten akıntı varlığı ,rengi ,tonsillerlerin hacmi (hipertrofik, normal, atrofik) tonsiller üzerinde püy varlığı değerlendirilmelidir.

Kulak muayenesi ,kulak kepçesinde tofüs varlığı dış kulak yolunda akıntı olup olmadığı değerlendirilir. Kulak zarının değerlendirmesi için otoskop gereklidir.

MARMARA ÜNİVERSİTESİ YAYINEVİ

Tiroid Muayenesi

Tiroid boyundda krikoid kıkırdağın altında yer alır (Şekil 8). Normal boyutlarda tiroid bezi normal kilolu kişilerde inspeksiyonla görülmez. Zayıf kişilerde ve tirodi bezi büyüdüğünde dışarıdan izlenebilir. Tİroid bezinin büyümesine guatr denir.



Şekil 8 : Tiroid bezinin lokalizasyonu

Trakeanın orta hatta olup olmadığı / deviasyonu tiroid ile birlikte değerlendirilmelidir.

Tiroid bezinin ana muayene yöntemi palpasyondur. Muayene ile elde edilen veriler tiroid bezinin fonksiyonu hakında bilgi vermez. Tiroid bez fonsksiyonunu değerlendirmede TSH ve TT4 testleri esastır.

Palpasyonda önerilen yöntem posterior yaklaşımdır. Hasta dik pozisyonda oturtulur ve arkasına geçilir. Sternomastoid kasları gevşetmek için boyun hafifçe öne eğilebilir. Her iki el parmakları sternal knoch tan itibaren krikoid kıkırdak altına kadar bilateral olarak yerleştirilir (Şekil 9).



Şekil 9 : Tiroid bezinin palpasyon yöntemi

Sağ el sabit klıp trakeayı hafifçe iterken sol el ile sol loba yüzeyel palpasyon yapılır. Diğer taraf için de işlem tekrarlanır.

Hastaya bir bardak su verilerek yudumlanması istenir. Yutkunurken her iki loba sıra ile derin palpasyon yapılır. Normal tiroid bezi yumuşak böğürlen kıvamında ele gelebilir. Graves hastalığında tiroid bezi büyük ve yumuşak palpe edilir. Akut ve subakutiroiditlerde ağrılı ve hassastır. Kronik tiroidit varlığında sert ve düzensiz ele gelir.

Palpasyon sırasında tiroid bezinin büyüklüğü, sınırları, kıvamı, sertliği, hassasiyeti ,nodül varlığı değerlendirlir. Nodül tespit edildiğinde boyutu,kıvamı, fikse olup olmadığı,sınırlarının düzenli olup olmadığı kayıt edilmelidir.

Tiroid bezinin oskültasyonu rutin muayene yöntemi değildir.Ancak tiroid bezinin büyüdüğü durumlarda kullanılabilir. Hiperitoridide artmış kan akımına bağlı olarak bezin üzerine devamlı üfürüm duyulabilir.

Tiroid muayenesini tamamlayıcı olarak Hipertiroid hastalarda oftalmopati değerlendirilmelidir.

Boyunda lenf bezi muayenesi:

Boyun lenf bezlerinin lokalizasyonu şekilde gösterilmiştir (Şekil 10). Ilgili bölgelerin hepsi muayene edilmelidir. Yuvarlak ve küçük hareket ile simetrik olarak değerlendirilmelidir. Lenf nodu tespit edlirse boyutu, kıvamı, sertliği, fikse olup olmadığı hassasiyeti değerlendirilmelidir. Boyunda >1 cm lenf nodu patolojik Kabul edilir.



Şekil 10 : Boyunda lenf bezlerinin lokalizasyonu

1. Preauriküler kulak önü , posterior auricular
2. Posterior auriküler mastoid process hizası
3. Oksipital kemik üzeri
4. Tonsillar mandibular açısının altı
5. Submandibular :mandübula açısı ve uç kısmı arasında kalan bölge
6. Submental: mandibular ucu
7. Superfisyel servikal:sternokloidomastoid kasının üzeri
8. Posterior servikal trapezeus kasının ön kenarı
9. derin servikal zincir : sternokloidomastoid kasının iç tarafına ulaşmak zor olduğu için ,genellikle palpe edilemeyebilir.
10. Suprakalvikülar: sternokloidomastoid kası ve klavikula arsında kalan açı

Hassas nodüller inflamasyonu fikse sert nodüller maliniteyi düşündürür.

SOLUNUM SİSTEMİ MUAYENESİ

Prof. Dr. Sait KARAKURT

Ayakta gezebilen bir hasta arkalıksız bir tabureye oturtularak muayene edilmelidir. Yatan hasta önce yatarken daha sonra oturtulduktan sonra muayene edilir(Şekil 1).

Muayene sırasında hastanın kollarının önde çaprazlanarak tutulması skapulaları dışa alarak muayene alanının genişlemesine yardımcı olmaktadır.

Klavikulaların ortasından dik olarak aşağıya inen çizgiye midkalviküler çizgi denir. Koltuk altında ise 3 çizgi vardır. Aksillanın tepesinden aşağıya doğru çizilen dik çizgi orta koltuk altı çizgisi, önde pektoralis major kasının dış kenarından aşağıya doğru çizilen dik çizgiye ön koltuk altı çizgisi(Şekil 2b), arkada latissimus dorsi kasının dış kenarından aşağıya doğru çekilen dik çizgiye ise arka koltuk altı çizgisi denir . Manubrium sterni ile korpus sterninin birleşme yerinde açıklığı arkaya bakan açıya Ludwig açısı denir (Şekil 2c) ve her iki yanında ikinci kostalar bulunur. Kostaları sayarken bu bilgiden yararlanılır. Skapulaların alt ucu ise 7. toraks vertebrası hizasındadır (Şekil 2d).



Şekil 1: Göğüs Muayenesi Pozisyonu

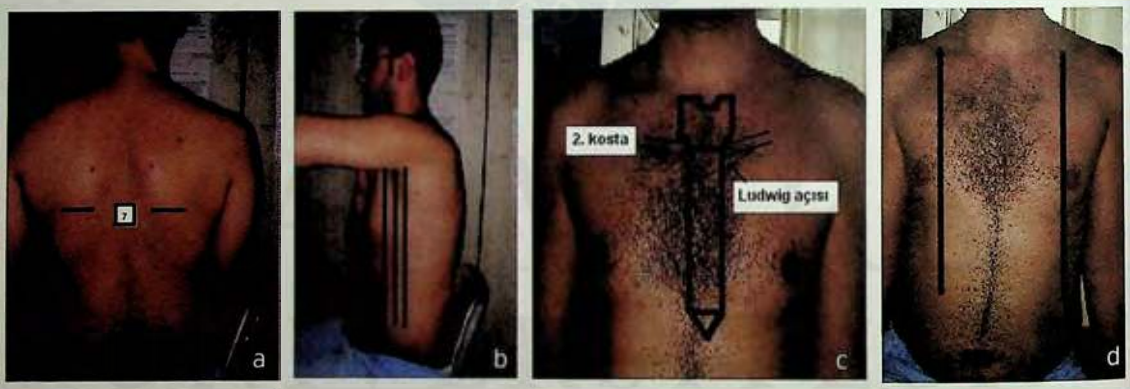

Şekil 2: Göğüste Topoğrafi

İNSPEKSİYON

Genel görünümde bilinç düzeyini, ağız sağlığına ve dil lezyonlarına özellikle dikkat edilmelidir. Bilinç bulanıklığı ve ağız sağlığının bozulması aspirasyona eğilim yaratır. Dilin ısırılmasına bağlı lezyonlar konvülziyon ile ilgili olabilir. Hastanın yatış pozisyonları da önem taşımaktadır. Sırt üstü yattığına nefes darlığı oluşan/artan bu nedenle de oturur pozisyonda yatmayı tercih eden bir hastada ortopne vardır ve aksi kanıtlanmadıkça kalp kaynaklı nefes darlığını gösterir. Hasta yatarken sağ ya da sol yana yatmayı tercih ediyorsa, bu durum trapopne olarak adlandırılır. Trapopne büyük plevra sıvılarında görülür. Hasta sıvılı tarafı aşağı gelecek şekilde yattığında nefes darlığı azalmaktadır. Yatınca azalan oturunca artan nefes darlığı nedeniyle yatmayı tercih eden bir hastada (platipne) sağ-sol şanta yol açan nedenler aranmalıdır. Şiddetli dispnesi bulunan hastalar da yardımcı solunum kaslarını daha verimli kullandıkları için dirsekleri masaya dayalı ve öne eğilerek solumayı tercih ederler.

Siyanoz aranmalıdır. Periferik siyanozda sadece uçlar (dudak, kulak memeleri, burun ucu, çene, el ve ayak parmakları) morarmışken, santral siyanozda dil de de siyanoz vardır. Santral siyanoz pulmoner, kardiyak nedenlerle ya da hemoglobülinopatilerde görülürken, periferik siyanoz en sık Raynaud hastalığında daha nadiren de tıkayıcı arter hastalıklarında görülmektedir. İndirgenmiş Hc düzeyinin 5 gr/aL'yi geçmezi siyanoza neden olmaktadır.

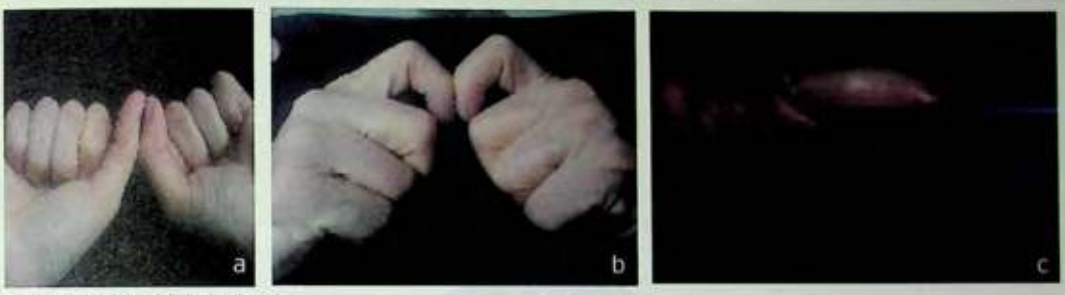

Şekil 3: Çomak Parmak Değerlendirmesi

Çomak Parmak Değerlendirmesi

Çomak parmak da aranmalıdır. Normalde tırnak yatakları ile yumuşak doku arasında açıklığı yukarı bakan yaklaşık 150 derecelik bir açı vardır (Şekil 3c). Bu açının düzleşmesi ya da aşağı konkav hale gelmesi çomak parmak olarak adlandırılır (Şekil 3c). Muayene için parmaklar göz hizasında yere paralele tutularak bu açı kontrol edilebilir. Hasta her iki başparmak sırtlarını birbirine değdirdiğinde parmaklar arasında eşkenar dörtgen şeklinde bir açıklık fark edilir. Bu açıklığın kaybı da çomak parmak varlığını gösterir (Şekil 3b). Çomak parmak, akciğer kanseri (özellikle küçük hücreli dışı akciğer kanseri), bol balgamla giden bronşektazi, kistik fibroz, idiopatik pulmoner fibrozis, akciğer apsesi, arterivenöz malformasyon, sağ-sol şantlı siyanozlu kalp hastalıkları, Colitis ülseroza, Crohn hastalığı gibi inflamatuvar barsak hastalıklarında, primer bilier sirozda görülmektedir.

Daha sonra deri ve yumuşak dokular ile göğüs kafesinin şekline ve solunum hareketlerine bakılır.

1-Deri ve yumuşak dokular:

Cilt ve cilt altı yumuşak dokudaki nodüler yapılar ve kitlelere, nevus, spider anjioma, eritem, papül, ülser gibi deri lezyonlarına, operasyon izlerine, derideki renk değişikliklerine dikkat edilmelidir.

Göğüs üst kısmı, kollar, boyun ve yüzde ödem (pelerin şeklinde ödem) ile birlikte göğüs üzerindeki venlerin belirginleşmesi vena cava superior sendromunu düşündürür.

Herpes zoster en sık toraksda görülür Şekil 4). Sadece göğüs ağrısı ile başlayabilir ve bu dönemde yan ağrısı ile karışır. Ağrıyan bölgede hiperestezi varlığı ve dermatomu tutan makülopapüler döküntü ve veziküllerin görülmesi ile tanı konur.


Şekil 4: Herpez Zoster


Şekil 5: Cilt Altı Amfizemi


Şekil 6: Cilt Altı Amfizemi düzenledikten sonra

Cilt altı amfizemi gelişen hastalarda da toraks üst bölgesi, boyun ve yüzde hızlı ya da yavaş seyirli şişme meydana gelir. Palpasyon ile çıtırtı hissedilir (Şekil 5).

Kas, kas atrofisine bağlı olarak omuzun normal bombeliğinin kaybolmasıyla oluşan kare omuz (Şekil 6), göğüs ön kısmında çukurlaşma ve skapulayı tutan kaslardaki zayıflık nedeniyle skapulaların kanat şeklinde dışarıya doğru çıkıntı yapması (skapula alata) görülür (Şekil 7).



Şekil 6: Kare Omuz



Şekil 7: Skapula Alata

2-Göğüs kafesi:

Normal olarak göğüs kafesinin lateral çapı, ön-arka çapından daha geniştir. Ön-arka çap lateral çapın 3/4'ü kadardır.

Ön-arka çapın lateral çapa eşit olması ya da geçmesi fıçı göğüs (Barrell chest) olarak adlandırılır ve daha çok 30 yaşından önce başlayan amfizemlilerde görülür. Bu hastalarda kostalar horizontal, interkostal aralık ile klavikula üstü ve altı çukurlar dolu görünümdedir (Şekil 8).

Göğüs yarısında çöküntüler (atelektazi, plevral fibrozis) ya da daha çok çocuklarda olmak üzere göğüs yarısında çıkıntılar (plevra sıvısı, pnömotoraks, kitle) görülebilir.

Strenumun içeri çökük olmasına kunduracı göğsü (pectus excavatum), dışa çıkık olmasına ise kuş göğsü (pectus carinatum) denir.



Şekil 8: Göğüs Kafesi

Solunum sayısının 20/dakika'nın üzerine çıkması takipne olarak adlandırılır ve anksiyetesi olmayan bir hastada solunum işinin artmasının ve oksijen gereksinimindeki artışın en erken bulgusudur.

Omurganın arkaya doğru yaptığı çıkıntıya kifoz (Şekil 9), yanlara doğru yaptığı çıkıntıya ise skolyoz denir. Bu patolojiler akciğerlerin genişlemesine engel olarak restriktif akciğer hastalığına ve buna sekonder solunum yetmezliği gelişmesine yol açabilirler.



Şekil 9: Kifoz

3-Solunum hareketleri ve kas gücünün değerlendirilmesi:

Solunum sayısının sırt üstü yatan bir hastada bir dakika süreyle sayılması gereklidir. Hastanın dikkati solunumundan uzaklaştırılmalıdır. Eller hafifçe göğüs duvarına dokundurularak ya da stetoskop ile trakea üzerinden solunumun sayılması hatayı ortadan kaldırır. Solunum sayısının artması ile hastanın kliniğindeki ciddilik birbirlerine paraleldir.

MARMARA ÜNİVERSİTESİ YAYINEVİ

Sağlıklı bir insanın solunumu 30-40 cm den uzakta duyulmaz. Duyulabilir solunum sesi hava yolu hastalığı ile ilgili erken önemli bir bulgu olabilir. Kas tonusu azalması sonucunda nazofarenks, larenks ve yanakta soluk alıp verme ile oluşan titreşimler horlama olarak adlandırılır, yaşlanmaya bağlı kas tonusu azalmasına bağlı olabileceği gibi komalı hastalarda da duyulabilir. Ana hava yollarındaki sekresyonun atılamamasına bağlı olarak oluşan hırıltılı solunum kas gücü ve öksürük refleksi azalmış hastalarda duyulmaktadır. Soğuk, ağrı gibi fiziksel uyarılara ya da korku, anksiyete gibi ruhsal uyarılara bağlı olarak sık ve yüzeyel soluma görülebilir, bu durum kronik anksiyetede uzun sürebilir. Kussmall ve Cheyne-Stokes solunumuna da dikkat edilmelidir. Öncelikle ekspiriyumda duyulan daha sonra da inspirasyonda da duyulabilen ıslık gibi sesler bronş daralmasını düşündürmelidir.

Stridor ise önce inspirasyonda duyulan ve plevra ile kaplı olmayan üst hava yolarındaki daralmaya bağlı olarak gelişen hırıltılardır.

Yardımcı solunum kasların solunuma katılımının değerlendirilmesi

Genel olarak göğüs kafesinin üst bölümünün genişlemesini sağlayan kaslar inspirasyona, alt bölümünün daralmasını sağlayan kaslar ise ekspirasyona yardımcı olmaktadırlar. Skalen, trapezius, sternokleidomastoid ve pektoralis major kasları göğüs kafesinin üst bölümünü yukarı kaldırarak ve göğüs kafesi ön-arka çapını arttırarak, göğüs kafesinin üst bölümünü genişletip inspirasyona yardımcı olmaktadırlar. İnternal interkostal kaslar ve rektus abdominis başta olmak üzere karın kasları göğüs kafesi alt kısmın daraltarak ekspirasyona yardımcı olmaktadır. Ayrıca karın kaslarının kasılması ile artan karın içi basıncının diyaframı yukarı doğru hareket ettirmesi ekspirasyonu kolaylaştırmaktadır.

Yardımcı solunum kaslarının kullanılması, burun kanadı solunumu, interkostal ve supraklavikuler çekilmeler, paradoks solunum solunum yetmezliğinin önemli fizik muayene bulgularıdır. İnterkostal çekilmeler toraks alt bölümünde daha belirgin olarak saptanır. İnterkostal ve supraklavikuler çekilmeler toraks içi basıncın negatifliğinin artan solunum gereksinmesinden dolayı artmasından kaynaklanır (Şekil 10). Artan toraks içi negatif basınç akciğerlerin daha fazla açılmasını sağlarken diğer yandaki interkostal kasların içe çökmesine neden olmaktadır. Paradoks solunum göğüs ve karnın inspirasyonda dışa, ekspirasyonda ise içe doğru aynı zamanda olan birlikte hareketlerinin bozulmasıdır.



Şekil 10: Yardımcı Solunum Kaslarının Solunuma Katılması

İnterkostal kasların ve diyaframın mutlak refrakter dönemleri farklıdır. Fakat normal şartlarda her iki kas grubu mutlak refrakter dönemden çıktıktan sonra birbirlerini bekleyerek eş zamanlı kasılırlar. Solunum gereksinmesinin arttığı durumlarda mutlak refrakter dönmeden çıkan kas diğerini beklemeden kasıldığından bu eş zamanlı kasılmanın bozulması ile abdominal paradoks oluşmaktadır. Solunum yükünün özellikle de inspirasyon yükünün artmasına ve/ya da diyafram paralizisine bağlı olabilir. Her zaman solunum kaslarının yorulması ile birlikte değildir.

Ekspirasyon sırasında dudakların büzülerek hava akımına karşı direncin arttırılması büzük dudak solunumu olarak adlandırılır ve kronik obstrüktif akciğer hastalığının ileri dönemlerinde ya da alevlenmeleri sırasında görülebilir. Hava akımına karşı direncin dudak ekspiriyum sırasında büzülerek arttırılmasıyla hava yollarında ekspiriyum sırasında oluşturulan pozitif basınç oluşturulur. Böylelikle hava yolları ve alveoller açık tutularak ekpirasyon sırasında da gaz değişiminin sürdürülmesi, oto-PEEP'in (ekspirasyon sonunda çıkamayan havanın hacmi ile orantılı olarak oluşan pozitif basınç) yenilerek solunum işinin azaltılması ve yeni alanların ventilasyona katılması sağlanır.

Solunum tiplerinin değerlendirilmesi

Abdominal solunumda daha çok karın, torakal solunum da ise daha çok göğüs kafesi solunuma katılmaktadır. Her ikisi de patolojik değildir. Erkeklerde, küçük çocuklarda ve bebeklerde abdominal, kadınlarda ise daha çok torakal solunum görülür. Kot kırığı, yan ağrısı gibi toraks sorunlarında sadece abdominal; peritonit, perforasyon, karın distansiyonu gibi ağrılı karın hastalıklarında, diyafram felci ve diyafragmatik plörezide ise torakal solunum görülür.

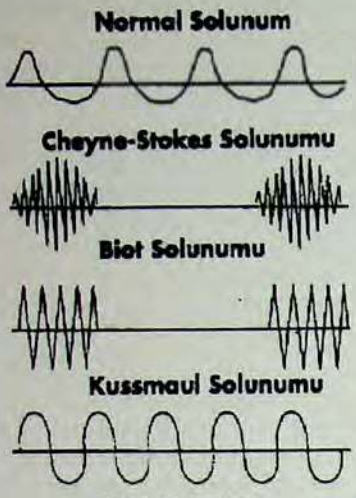

Şekil 11: Solunum tipleri.

Bazı özel solunum paternlerine dikkat edilmesi gereklidir ve bunlara sadece inspeksiyonla tanı konur (Şekil 11).

Cheyne-Stokes solunumu: Giderek artan, maksimuma ulaştıktan sonra giderek azalan soluk dönemlerinden sonra apne dönemleri gelir ve bu döngü sürer. Genellikle kalp yetmezliği gibi dolaşım zamanının uzamasına bağlıdır ya da solunum merkezinin oksijenlenmesinin bozulduğu serebrovasküler hastalıklarda görülür.

Biot tipi solunum: Hiçbir kalıba oturmayan, tamamen düzensiz bir solunum şeklidir ve solunum merkezinin bozulduğunu, tahrip olduğunu gösterir.

Kusmall tipi solunum: Derin, sık solunum vardır ve genellikle metabolik asidoza bağlıdır. Diyabetik ketoasidoz, renal asidoz, laktik asidoz gibi durumlarda oluşan asit ürünlerin HCO_3 ile tamponlanması sonucu oluşan fazla CO_2'nin akciğerlerden atılmak istenmesi nedeniyle oluşur.

Klinik olarak solunum kas fonksiyonlarını değerlendirmek güvenli değildir. Ani ortopne geliştiğinde diyafram felci ya da ciddi diyafram zayıflığından kuşkulanmalıdır. Kalp yetmezliğindeki ortopnede daha tedrici bir kötüleşme vardır. Solunum fonksiyon testleri de solunum kaslarını değerlendirilmesinde yardımcı olabilir. Normal kişilerde ya da restriktif akciğer hastalığı olanlarda sırtüstü yatma ile FVC %25 ya da daha fazla, obstrüktif akciğer hastalığı olanlarda ise %35'den daha fazla azalıyorsa solunum kaslarının incelenmesi gereklidir. Bundan sonraki aşama kas gücünün değerlendirilmesidir.

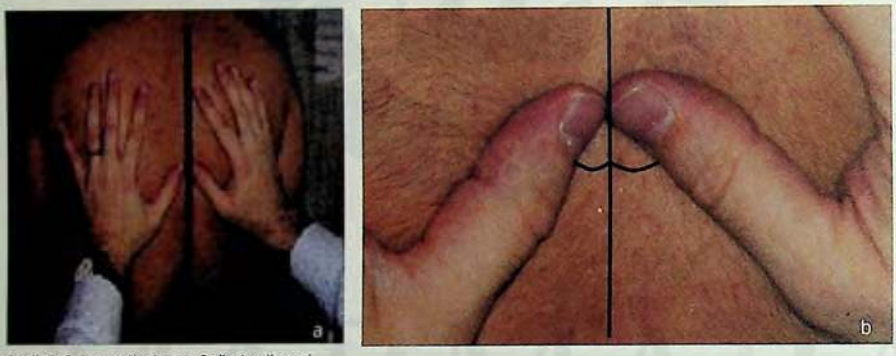

Şekil 12: Solunum Kaslarının Değerlendirmesi

Her iki el baş parmakları hareket genlikleri daha fazla olduğu için alt akciğer alanlarındaki prosesus spinosuslar üzerinde aşağıya doğru eşit açı yapacak şekilde birleştirildikten sonra (Şekil 12a) soluk alıp verme ile açılarda eş değişimin olup olmadığına dikkat edilmelidir. Başparmaklar prosesus spinosuslara belli bir mesafeye konularak nefes ile orta çizgiye olan uzaklıklarının değişip değişmediği de kontrol edilebilir (Şekil 12b). Hassas bir muayene yöntemi değildir. Konsolidasyon tümör, atelektazi, plevra sıvısı, plevra fibrozisi, pnömotoraks hareketlerde azalmaya neden olmaktadır.

Cilt, kaslar, lenfadenomegaliler (aksiler, supraklaviküler ve servikal) incelenir. Lokal kitleler ve özellikleri (büyüklük, sertlik, üzerinin düzgün olup olmaması, hareketli ya fiske olup olmadığı, sıcaklık artışı, ağrı) araştırılır. Kostalar ve interkostal aralıklara kuvvetle bastırılarak duyarlılık aranmalıdır. Kostokondral eklemlerdeki duyarlılık Tietze sendromunda görülür. Göğüs ağrısı olan bir hastada ağrılı bölgenin yüzeyel palpasyonu ile hasta tarafından simetrik bölgeye göre belirgin rahatsızlık hissedilmesi (parestezi) sinirlerle ilgili patolojiyi örneğin zona zosteri düşündürebilir. Zona zoster en sık torakal bölgede görülür ve tek taraflı tanı koydurucu veziküller ortaya çıkmadan önce hasta sadece göğüs ağrısı ile başvurabilir.

Trakea orta hatta jugular çentiğin hemen üstünde palpe edilir. Apekslerde genellikle tüberküloz nedeniyle oluşan fibrozis tarafına çekilme görülebilir. Üst lobu etkileyen atelektazilerde de atelektazi tarafına çekilir. Anevrizma ve tümör gibi nedenlere bağlı bağlı trakea itilmeleri de saptanabilir.

Yüksek sesle konuşulduğu zaman ses tellerinden kaynaklanan titreşimlerin, hava yolları, alveoller, interstisyum, plevra, plevra boşluğu, kas, yağ dokusu ve deriyi geçtikten sonra ellerle ulaşması ile hissedilen bir titreşimdir. Ses

MARMARA ÜNİVERSİTESİ YAYINEVİ

telleri ile cilt arasında sırayla sayılan bölümlerdeki patolojilerden etkilenir. Muayene sırasında hastaya on-on bir ya da kırk-kırk bir sözcüklerinin tekrarlatılması uygundur. Göğüs ön ve arkadan muayene edilir. Her iki el ayası aynı anda birbirinin simetriği iki bölgeye konabileceği gibi, bir el kaldırılırken diğeri simetriğine konarak hissedilen fremitus vokalis şiddetinde fark olup olmadığına dikkat edilebilir. Katılar sesi sıvı ya da havaya göre daha iyi iletir. Bu nedenle konsolidasyonda, bronş ile göğüs duvarı arasına tümörün yerleştiği durumlarda fremitus vokalis artar. Büyük kavern ya da bronşektazilerde de artabilir. Fremitus vokalis atelektazi, plevra sıvısı, plevra fibrozisi, pnömotoraks gibi plevra patolojilerinde azalır. Kas kitlesinin ya da yağ dokusunun arttığı durumlarda simetrik olarak azalır.

Sırt ve göğüs Akciğer perküsyonu



Şekil 13: Perküsyon Tekniği

Göğüs duvarı üzerine parmaklar ile yapılan kısa vuruşlar ile oluşturulan titreşimlere bağlı sesler perküzyon muayenesinin temelini oluşturmaktadır. Sol el göğüs duvarına konulduktan sonra sol elin orta parmağının orta falanksı üzerine, sağ el orta parmağı ile kısa vuruşlar yapılır. Sol elin orta parmağının göğüs duvarına temas ettiğinden emin olunmalı ve vuran parmak dikey olarak hareket etmelidir. Ayrıca vuruşlarda el bilekten hareket ettirilmelidir.

Vuruşlar kemikler üzerine yapılmamalıdır. Muayene simetrik olarak yapılmalı ve duyulan sesler birbirleriyle karşılaştırılmalıdır. Sırt perküzyonunda hasta oturmalı, göğüs perküzyonunda ise hastanın yatırılarak muayenenin yapılması daha doğru olur. Sırt perküzyonu apekslerden başlar. Skapulalar arası bölgede parmak interkostal aralıklara dik olarak konurken, daha alt bölgelerde parmak interkostal aralıklara paralel olarak yerleştirilmelidir (Şekil 14).



Şekil 14: Perküsyon Alanları

Arka koltuk altı çizgisi üzerinde yukarıdan aşağıya doğru yapılacak perküzyon ile kostofrenik sinüslerin açık olup olmadığı kontrol edilmelidir. Kostofrenik sinüsler akciğerleri en alt noktasıdır ve sıvı yerçekiminde dolayı ilk burada birikir. Arka koltuk altı çizgisi latissimus dorsi kasının dış kenarına paralel olarak bulunmaktadır. Yukarıdan aşağıya doğru perküzyon yapılırken akciğer rezonansının bitip matitenin başladığı noktada durulup beklenir. Burada artık akciğer dokusu bitmiş karın boşluğuna geçilmiştir. Hastaya derin nefes aldırılıp tutturulduktan sonra perküzyon ile tekrar rezonans alınırsa sinüsler açık, rezonans alınamaz matite devam ederse sinüsler kapalı olarak değerlendirilir. Sinüslerin kapalı olması plevra sıvısını ya da plevra fibrozisine bağlı yapışıklığı gösterir. Plevra sıvısında açıklığı yukarı bakan bir alanda matite alınır (Damoiseau hattı) (Şekil 15).

Kesin ayırım için ya lateral dekübitüs pozisyonunda çekilen grafide sıvının hareket ettiği görülmeli ya da ultrasonografi ile sıvı olup olmadığı araştırılmalıdır. Derin bir inspirasyon ile akciğer dokusunun elimizin altına gelmesiyle rezonans alınır. Genellikle rezonans duyulan alan 3 cm kadar aşağıya doğru yer değiştirir. Amfizemli hastalarda diyaframın aşağıya itilmesiyle ya da diyafragmatik solunumun azaldığı hallerde akciğer rezonansında derin inspirasyon ile beklenen değişiklik alınmayabilir.

Perküzyon ile karaciğer, kas, kemik gibi katı dokular üzerinde mat, hava yoğunluğunun daha fazla olduğu mide, barsak gibi dokular üzerinde timpanik, hava-katı oranı yaklaşık eşit olan akciğerler üzerinde ise rezonans (sonör ses) alınmaktadır. Perküte edilecek doku yüzeyel ise hafif vuruşlar yeterli olurken, derinlerde yer alan tümör gibi

dokular için ise daha kuvvetli vuruşların yapılması gereklidir. Kuvvetli vuruşların yapıldığı perküzyonlarda birkaç parmak kullanılabileceği gibi, direkt olarak da göğüs duvarına birkaç parmakla vurulabilir.

Normal akciğer dokusu hava içeriği büyük kist, amfizem örneklerinde olduğu gibi arttığında rezonans artar ve hiperrezonans olarak adlandırılır. Normal akciğer dokusu örneğin alveollerin eksuda ile dolup katı bir ortama dönüştüğü pnömonili hastalarda, plevra sıvısında, atelektazide, rezonans azalır ve mat ses duyulur. Sonuç olarak akciğerlerde hava içeriği azaldıkça ses matiteye yaklaşırken, hava içeriği arttıkça ses timpanik sese yaklaşmaktadır.

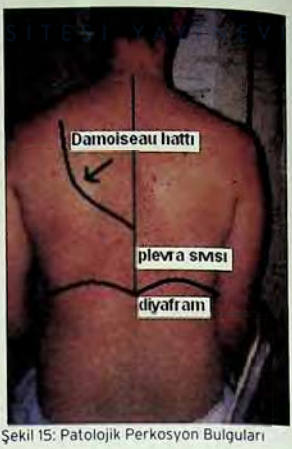

Şekil 15: Patolojik Perkosyon Bulguları

Akciğer oskültasyonu

Ortam sessiz olmalıdır. Hastanın üstünün çıkarılmış olması gerekir. Hasta ağızdan derin ve düzenli olarak solumalı, ayrıca istemli ek ses çıkarmamalıdır. Arada bir hasta dinlendirilmelidir. Stetoskopun diyaframı hareketten kaynaklanabilecek seslerin oluşmasını engellemek için, dinlenecek alan üzerine sıkıca yerleştirilmelidir. Yine odaklar simetrik olarak dinlenerek duyulan sesler karşılaştırılmalıdır. Dinlenen seslerin şiddetine, inspirasyon ve ekspirasyon süresine, inspirasyon ile ekspirasyon arasında aralık olup olmadığına ve ek ses olup olmadığına dikkat edilmelidir. Genel olarak alveollerin sesi yumuşatıcı bir etkiye sahip olduğu, alveollerin ortadan kalktığı patolojilerde sesin şiddetleneceği hatırlanmalıdır.


Şekil 16: Akciğer Grafisinde Plevra Sıvısı Görünümü

Trakea üzerinde duyulan sese trakeal ses denir. Ses şiddetlidir. İnspirasyon ve ekspirasyon süreleri eşittir ve inspirasyon ile ekspirasyon arasında aralık vardır. Bronşların yoğun olarak bulunduğu parasternal bölgelerde ve interskapuler alanda orta hatta yakın bölümde duyulan, şiddeti trakeal sese göre daha az olan, inspirasyon ile ekspirasyon arasında aralık bulunan fakat ekspirasyon süresinin inspirasyon süresine göre daha uzun olduğu bir sesdir.

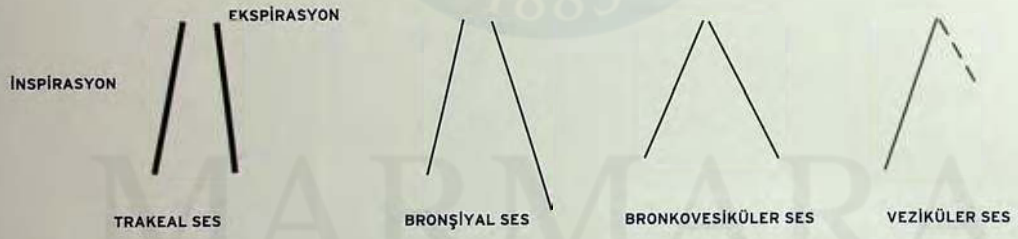

Solunum sesleri.

Çizgiler kalınlaştıkça solunum sesleri şiddetlenmektedir. Trakeal ve bronşiyal seslerde inspirasyon ve akspirasyon arasında aralık olması o bölgede alveol(=vezikül) olmadığını gösterir. Veziküler seste inspirasyon ekspirasyon oranı 3/1 dir.



Kesintili ek sesler.

Şekil 17: Solunum Sesleri ve Kesintili Ek Sesler

MARMARA ÜNİVERSİTESİ YAYINEVİ

Trakeal ve bronşiyal seslerde inspirasyon ve ekspirasyon arasında aralık bulunmasının nedeni bu bölgelerde alveol bulunmamasıdır. İnspirasyonda geçen hava inspirasyon sonunda alveollere yayılırken trakea ve ana broşlarda belirgin bir hava akımı olmadığından bu aralık oluşmaktadır. Alveollerin yoğun olarak bulunduğu alt akciğer alanlarında bronşiyal solunumun duyulması bu alanlarda bronşların hakim hale geldiğini, alveollerin anatomik ya da fonksiyonel olarak ortadan kalktığını gösterir. En sık da alveol içinin eksuda ile dolup alveollerin fonksiyon dışı kaldığı pnömonilerde duyulur. Burada duyulan bronşiyal ses tuber sufl olarak da adlandırılır ve öksürük, balgam, ateş gibi akciğer infeksiyonu belirtileri olan hastalarda duyulmaması gereken alanlarda bronşiyal ses (tuber sufl) duyulması pnomöni tanısı koydurur ve patognomoniktir. Tuber sufl alveollerin hasta olduğunu, bronşlarda belirgin patoloji olmadığını kanıtlar.

Bronşiyal solunumda ekspirasyonun uzun olmasının nedeni, inpirasyon sırasında daha geniş olan bronşlardan giren havanın ekspirasyon sırasında daralan broşlardan daha uzun sürede çıkabilmesidir. İnspirasyon sırasında intraplevral basıncın negatifleşmesiyle akciğerler genişlerken alveoller ve bronşlar genişlemektedir. Ekspirasyon sırasında ise intraplevral basıncın negatifliği azalmakta ve akciğerlerin esneklik özelliğiyle ekspirasyon yapılmakta ve akciğer hacimleri küçülmektedir. Yani ekspirasyon sırasında alveoller kollabe olurken, broşlar da daralmaktadır.

Bronkovesiküler ses bronşiyal sese göre daha az şiddetli olan, inspirasyon ve ekspirasyon süresi eşit ve inspirasyon ile ekspirasyon arasında aralık bulunmayan bir sesdir. Bronş ve alveollerin eşit yoğunlukta bulunduğu klavikula altı ve interskapuler bölge gibi yerler üzerinde duyulur. Veziküler (vezikül=alveol) ses ise alveollerin yoğun olarak bulunduğu alt akciğer alanların duyulan, inspirasyon ekspirasyon oranı 3/1 olan ekspirasyon kısmı, inspirasyon kısmına göre daha az şiddetli bir sesdir. İnspirasyon ve ekspirasyon arasında aralık yoktur (Şekil 17).

Tablo 1. Bazı akciğer patolojilerde muayene bulguları

HASTALIK	Rezonans	Perküzyon	Solunum sesleri
Konsolidasyon	Artmış	Matite	Artmış
Atelektazi	Azalmış/kaybolmuş	Matite	Duyulmaz
Plevra sıvısı	Kaybolmuş	Matite	Duyulmaz
Pnömotoraks	Kaybolmuş	Timpanik ses	Duyulmaz
Amfizem	Azalmış	Hipersonör	Azalmış

Bundan sonra ek seslerin varlığı araştırılmalıdır. Ek sesler kesintili ve kesintisiz olarak ikiye ayrılır. Genel olarak 250 msn'den daha kısa olanlara kesintili, daha uzun olanlara ise kesintisiz (sürekli) ek sesler denir. Fakat kulakla bu ayırımı yapmak imkansızdır. Tek tek duyulan sesleri kesintili ek ses, ıslık ya da hırıltı şeklinde duyulan ve süreklilik gösteren sesleri de kesintisiz ek ses olarak tanımak gereklidir.

Kesintili ek sesler ince kesintili ek sesler ve kaba kesintili ek sesler olarak ikiye ayrılır. İnce kesintili ek sesler (krepitasyon) genellikle inspirasyon sonuna doğru duyulan, aynı niteliklerde, öksürükten etkilenmeyen bir grup çıtırtıdan oluşmaktadır. Ateşe tuz atıldığında çıkan sese ya da karda yürürken ya da saçları karıştırırken çıkan sese benzetilmektedir. Dinlendiğinden birbirine benzeyen bir grup çıtırtı duyulur ve çok tipiktir. Alveol açılma sesidir. Normalde alveoller inspirasyon sırasında yavaşça açılarak gelen havayı adeta emer ve bu durum sese neden olmaz. Eğer alveoller alveol içi sıvı (transüda, eksuda, kan) ya da perialveoler fibrozis nedeniyle inspirasyon başında kapalıysa, inspirasyon sırasında gelen hava birikerek alveolleri açacak basınca ulaştığında alveoller birden açılır ve bu sırada oluşan gerginliklerden çıtırtı sesi oluşur. Alveolleri etkileyen patoloji ağırlaştıkça alveoller inspirasyonun daha sonuna doğru açılmaya başlar. Hafif patolojilerde inspirasyon başı ya da ortasında da ince kesintili ek ses duyulabilir. Özellikle erken inpirasyonda duyulan ince kesintili ek seslerin ekspirasyon sırasında erken kapanmış küçük hava yollarının açılmasıyla inspirasyon başında açılmasıyla oluştuğu belirtilmektedir. Öksürük alveolleri etkileyen bir savunma mekanizması olmadığından öksürük ile sesin niteliği değişmez. İntestisyel fibrozis sırasında duyulan ince kesintili ek sesler (daha metalik özelliğinde dolayı velcro ral de denir) hastalığın son döneminde fibrozisden dolayı alveol açılamayacağından kaybolur ve kötü prognoz belirtisidir. Bu dönemde interstisyel fibrozisli hastanın kliniği de kötüleşir (Şekil 18).

Kaba kesintili ek sesler hem inspirasyonda hem de ekspirasyonda duyulan, farklı niteliklerde, öksürük ile karakter değiştiren seslerdir. Hava yollarında sekresyon varlığını gösterir. Sekresyon varlığında hava bronşlardan geçerken inspirasyon ve ekspirasyonda duyulur. Fokurdama şeklinde olabilir. Genel olarak tek tek duyulan sesleri eğer ince kesintili ek ses (krepitasyon) değilse, kaba kesintili ek ses olarak adlandırmak yanlış olmaz. Hava akımının sekresyon içinden geçerken oluşturduğu seslerdir Sekresyon fazlaysa ses şiddeti fazla, sekresyon az ise daha az şiddetlidir.

MARMARA ÜNİVERSİTESİ YAYINEVİ

Hasta öksürtüldüğünde sekresyon tamamen steteskop altından uzaklaşırsa ses kaybolur, kısmen uzaklaşırsa ses şiddeti azalır başka bir sekresyon eklenirse ses daha şiddetlenir, yani öksürükle nitelik değiştirebilir. Balgamı olan her hastada duyulabilir.



Şekil 18: Ek sesler ve anlamları.

Kesintisiz ek sesler wheezing ve ronküs olarak ikiye ayrılır ve bronş daralmasını gösterir. Lokal bronş daralmalarında sadece sorunun olduğu bölge üzerinde duyulurken yaygın bronş daralmalarında tüm akciğer alanlarında duyulabilirler. Lokal bronş daralmalarında (tümör, sekresyon, yabancı cisim, dıştan bası) sesler tüm akciğer alanlarına yayılabilir fakat sesin en şiddetli olduğu yer sorunun olduğu yerin üzerindeki dinleme noktasıdır. Kesintisiz ek sesler fizyolojik olarak broşların daraldığı ekspirasyon sırasında önce duyulurlar. Daralma artınca inspirasyon da da duyulurlar. Hem inspirasyon hem de ekspirasyonda wheezing ya da ronküs duyulan bir hastada bronş daralmasının daha ciddi olduğu düşünülmelidir.

Bronkokonstriksiyon, mukoza ödemi ve sekresyon yaygın bronş daralmalarının üç nedenidir. Sesin niteliği bronş daralmasında hakim olan patoloji ile ilgili de bilgi verir. Wheezing ıslığa benzeyen tiz ve müzikal bir sestir. Bronş içinin temiz olduğu yani sekresyonun belirgin olmadığı bronkokonstriksiyon ve mukoza ödemi nedeniyle oluşan bronş daralmalarında duyulur. Bronş daralması sekresyona bağlıysa ronküs duyulur. Ronküs müzikal karakterde olamayan hırıltı şeklinde sürekli bir sestir. Pratik olarak kesintisiz sesleri ıslık şeklindeyse wheezing, ıslık şeklinde değilse ronküs olarak adlandırmak gereklidir. Sekresyonu olan bir hastada sekresyon yumuşaksa kaba kesintili ek ses, daha koyu kıvamdaysa ronküs duyulur.

Stridor plevral boşluk içinde olmayan üst hava yollarındaki daralmaya bağlı olarak ilk olarak inspirasyonda, daralmanın şiddeti arttıkça ekspirasyon da da olan kulakla duyulan patolojik bir sestir.

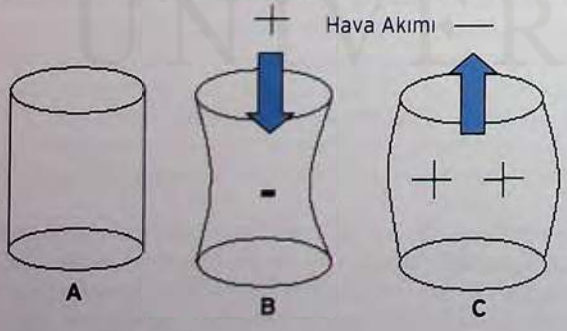

Şekil 19:
Plevral boşluk içinde olmayan hava yollarının çapının inspirasyon ve ekspirasyonda değişimi.

MARMARA ÜNİVERSİTESİ YAYINEVİ

Normal durumda inspirasyon sırasında (B) dış ortamdaki havanın üst hava yollarına girebilmesi için üst havayolu basıncı dışarıya göre daha negatif olmadır. Bu da üst hava yolu çapının azalmasına ve daraltıcı bir patoloji varlığında öncelikle inspirasyonda stridorun duyulmasına neden olur. Ekspirasyonda ise havanın dış ortama atılabilmesi için üst hava yoları içindeki basınç dış ortamdan daha fazla olmalıdır (C) (Şekil 19).

Plevra sürtünme sesi iki plevra yaprağının birbirlerine sürtünmesiyle duyulan sesdir. Normalde plevra boşluğunda bulunan az miktarda sıvı ve düzgün plevra yüzeyi sürtünmeyi engeller. Plevra yüzeyinin düzgünlüğünün inflamasyon, tümör gibi nedenlerle bozulduğu durumlarda yan ağrısı ve ağrı üzerinde plevra sürtünme sesi duyulur. Ses hem inspirasyonda hem de ekspirasyondadır. Hasta soluğunu tuttuğunda sesin kaybolmasıyla perikard sürtünme sesinden ayrılır. Perikard sürtünme sesi solunumdan etkilenmez. El yumruk yapıldıktan sonra stetoskop diyaframı el sırtına bakacak şekilde avuç içine alınıp diğer elle de el sırtı ovuşturulduğunda duyulan ses gibidir. Bazen kulakla da duyulabilirler. Palpasyonda el ile hissedilebilirler. Plevra patolojisi düzeldiğinde ya da oluşan plevra sıvısı nedeniyle plevranın iki yaprağının birbirlerine temasını engellediğinde ses kaybolur. Plevra sıvısı iyileşirken hastanın kliniğindeki düzelme ile birlikte plevra yaprakları tekrar birbirine sürtünür ve plevra sürtünme sesi tekrar duyulabilir, yan ağrısı tekrar başlayabilir. Endişe edilmemelidir.

Mediastinitde orta hatta daha belirgin olan, kalp hareketleriyle nitelik değiştiren kaba çıtırtılar duyulabilir (mediastinal crunch).

KAYNAKLAR

1- Osman Barlas. Solunum Sisteminin Fizik Muayenesi. Klinik Tanı ve Semiyoloji. Propedötik.İstanbul Üniversitesi Yayınları. İstanbul.1991.125-192.
2- Colin Ogilve. Respiratory System. Chamberlain's Symptoms and Signs in Clinical Medicine. ELBS edition, Bristol, UK.1986. 161-207.
3-Pastercamp H, Kraman SS, Wodicka GR Respiratory Sounds Advances Beyond the Stethoscope. State of Art. Am J Respir Crit Care Med 1997;156: 974-987.
4-www.wrongdiagnosis.com web sitesi

MARMARA ÜNİVERSİTESİ 1883

KARDİYOVASKÜLER MUAYENE

Prof. Dr. Ali Serdar FAK



Şekil 1A.
Toraksın simetrisine bakılmalıdır. Bazı toraks deformiteleri doğumsal kalp hastalıkları ile birlikte olabilir. Ayrıca toraks deformitelerinde kalbin toraks boşluğundaki duruşu değişebileceğinden EKGde patolojik kalp eksenleri gözlenebilir.

Kardiyovasküler muayene iç hastalıklarının diğer alanlarında olduğu gibi, hekiminle hastanın ilk karşılaştığı, tanıştığı andan itibaren başlar. Hastanın odaya girdiği veya hekimin hastayı yatağında gördüğü andan başlayarak hastanın bilinç durumu, kendini ifade etme şekli, vücut pozisyonu, yüz ifadesi gibi genel özellikler kardiyovasküler açıdan çok önemli barındırır.

Hastanın anamnez verme veya konuşma sırasında sıkıntısı olup olmadığı, örneğin solunum sıkıntısının bulunup bulunmadığı acil kardiyopulmoner durumlar hakkında işaret verebilir. Düz yatamayıp, yatak kenarında oturmayı tercih eden veya yardımcı solunum kaslarını kullanan bir hasta, veya yatağın baş ucunda bir çok yastığın üst üste oluşu hastanın solunum sıkıntısı yaşadığını, belki de bir sol kalp yetersizliği tablosunda bulunduğunu düşündürebilir. Benzer olarak hastanın cilt ve dudak mukozasının rengi, hastanın periferik dolaşımı ve oksijenasyonu hakkında bilgi verir. Cildin soluk oluşu anemi varlığını ve hastada anemiye bağlı kardiyovasküler sorunlar olabileceğini düşündürebilir. Cildin soluk, nemli veya terli oluşu periferik dolaşım bozukluğuna, hipovolemik veya kardiyojenik şok olasılığına işaret edebilir. Bu nedenle hastayla ilk karşılaşıldığı andan itibaren hekim iyi bir gözlemci olmak durumundadır.



Şekil 1B.
Toraksa yandan bakılarak, toraksın ön-arka çapı değerlendirilir. Kalp bölgesindeki aktiveteler yandan bakmakla daha rahat gözlenebilir.

Kardiyovasküler incelemede genellikle 3 yöntem kullanılır;

1. İnspeksion (gözlem, gözle inceleme)

2. Palpasyon (elle, dokunarak inceleme)

3. Oskültasyon (dinleyerek inceleme)

Kardiyovasküler muayene sistematik amaçla iki ayrı bölüm olarak yapılır:

A. Prekordiyumun (kalp bölgesinin) incelenmesi,

B. Periferik kardiyovasküler bulguların incelenmesi.

Prekordiyumda kalbin özellikle palpasyon ve oskültasyon bulgularını değerlendirmek için anatomik kalp odakları tanımlanmıştır Bu odaklar her hastada palpasyon ile bulunmalıdır.

PREKORDİYUMUN İNCELENMESİ

Prekordiyum sol hemitoraksta kalp bölgesine verilen isimdir.

Bu bölgenin incelenmesi hasta hem yatar, hem de yarı oturur durumdayken yapılmalıdır.

Bazı patolojik seslerin daha iyi duyulabilmesi için ayrıca oskültasyon hasta oturur durumda ve öne eğilmiş haldeyken tekrarlanmalıdır.Hekim hastanın sağ tarafında durmalıdır.

1. İnspeksiyon:

İnspeksiyon hasta sırtüstü yatar durumdayken hem hastanın ayakucundan kafasına doğru bakarak, hem de hastanın vücut hizasına çömelerek yandan bakarak yapılmalıdır (Şekil 1). Böylece toraks deformitelerinin ve pulzasyonların farklı açılardan bakılarak görülme şansı artmış olur.

İnspeksiyonda aranması / fark edilmesi gereken bulgular:

- Her iki hemitoraksın simetrik görüntüde olup olmadığı,
- Hemitoraks üzerinde edinsel / doğumsal şekil bozukluğu raşitik bulgu, fıçı göğüs, pektus ekskavatus, pektus karinatus.
- Pulzasyon varlığı:

Prekordiyumda normalde sadece apikal vuru görülebilir. Apikal vuru, prekordiyumda apeks bölgesindedir. Yetişkinlerde görülmeyebilir; sırtüstü yatan bir yetişkinde zayıf, belli belirsiz bir vurudur. Daha iyi görülebilmesi için hastanın sol yan yatması istenebilir.

Apikal vuru sadece küçük bir alanda gözlenebilir. Geniş bir alanı kaplaması, kuvvetli bir görünümde olması kalp aktivitesinin arttığına işaret eder ve istirahat halindeki bir kişide çoğunlukla patolojiktir.

Yetişkinlerde apikal vuru dışında başka bir alanda pulzasyon gözlenmesi fizyolojik değildir. Sağ kalbe ait pulzasyon, triküspid odağında gözlenebilir, bu durum sağ kalp veya akciğer patolojilerine işaret eder. Hem sağ hem de sol ventrikülün aktivitesinin arttığı hallerde "tahterevalli" hareketi gözlenir.



Şekil 2.
Prekordiyumun palpasyonuna genellikle apeksten başlanır. Başparmak sternuma paralel, diğer parmaklar kostalara paralel olacak şekilde, toraks duvarına sıkı kavranır.

2. Palpasyon:

Palpasyon hasta hem sırtüstü yatar durumdayken, hem de sol yana dönmüş haldeyken yapılmalıdır.

Palpasyon elin başparmağı sternuma paralel, diğer dört parmakkaburga yayına paralel olacak şekilde yapılmalı ve el içi hastanın torak duvarını iyice kavramalıdır (Şekil 2). Apikal bölgeden başlanarak saat yönünün tersine tüm prekordiyum palpe edilmelidir.

Palpasyonda aranması / fark edilmesi gereken bulgular:

Kalp odakları (Şekil 3)

Apeks / mitral odak: Apikal vurunun normal yeri 6. interkostal aralığın midklaviküler hatla kesiştiği yerde, birkaç santimetrekarelik alandadır.

Pulmoner ve aort odağının bulunması için Louis açısından yararlanılır.

Louis açısı manubrium sterni ile korpus sterninin birleştiği yerdedir ve dışa doğru küçük bir bombelik olarak hissedilebilir.

Aort odağı: Louis açısının hemen yanında, sağ 2.interkostal aralık aort odağıdır.

Pulmoner odak: Louis açısının hemen yanında, sol 2. interkostal aralık pulmoner odaktır.

Triküspid odağı: 4. ve 5. interkostal aralığın solda sternumla birleştiği yer triküspid odağıdır.



Şekil 3.
Kalp odakları

MARMARA ÜNİVERSİTESİ YAYINEVİ

Mezokardiyak odak: Bu odak, apeks ile triküspid odağı birleştiren sanal hattın tam ortasıdır. Mezokardiyak odak anatomik bir bölgeyi ifade etmez, bazı fizyolojik üfürümlerin daha iyi duyulduğu alandır.

Kalp tabanı: Aort ve pulmoner odakların bölgesine "kalp tabanı" denir.

Apikal vurunun değerlendirilmesi: Apikal vuru, sağlıklı yetişkinlerde hafif bir vuru olarak hissedilir. Genellikle 4+ üzerinden değerlendirilir; 4+ ; en şiddetli olan vuru olarak kullanılır; el içini dolduran ve toraks duvarı üzerinden eli dışarı doğru itecek denli kuvvetli vuru anlamındadır.

Apikal vurunun şiddeti ve vurunun lokalizasyonu ayrı ayrı değerlendirilmelidir.

Sağ veya sol kalpte basınç yüklenmesine neden olan durumlar (pulmoner veya sistemik hipertansiyon) vurunun şiddetinde artışa neden olurken, hacim yüklenmesine neden olan durumlar (kapak yetmezlikleri, hiperkinetik hastalıklar; kalp boşluklarında dilatasyona neden olarak) vurunun lokalizasyonunda değişikliğe yol açarlar. Sol ventrikül dilatasyonunda apikal vuru sol laterale, bazen de aşağıya doğru yer değiştirir, bu alana doğru yayılır.

Apikal vurunun şiddetlendiği durumlar:

Egzersiz veya gebelik gibi fizyolojik hallerde kuvvetlenebileceği gibi, hipertiroidi, anemi, hiperkinetik kalp yetmezliği, bazı kapak hastalıkları gib patolojik durumlarda da artmış olabilir.

Apikal vurunun zayıfladığı / alınamadığı durumlar:

Sağlıklı yetişkinlerde vücut yapısına bağlı olarak apikal vuru palpe edilemeyebilir. Bu durum patolojik değildir. Patolojik olarak amfizemli hastalarda, kardiyak tamponatda, pnömotoraks varlığında apikal vuru zayıflar, alınamayabilir.

"Thrill" varlığı:

"Thrill", 3/6 ve üzerindeki üfürümlerin yarattığı ve göğüs duvarında elle(palpasyonla) hissedilebilen titreşimdir. En kuvvetli hissedildiği yere göre adlandırılır (mitral odakta "thrill" vb). En sık "thrill" nedenleri aort darlığı, patent duktus arteriyosus, ventriküler septal defekt gibi hastalıklardır.

Prekordiyum üzerinde ağrı-hassasiyet varlığı: Bazı romatizmal hastalıklarda veya travmaya bağlı olarak sternumda, kostalarda hassasiyet olabilir. Özellikle sternokostal eklemlerdeki ağrı göğüs ağrısı veya anginanın ayırıcı tanısına karışabilir. Bu eklemlerde artrit bulgusu **"Tietze sendromu"** adıyla anılır.

Oskültasyon:

Oskültasyon dinleme cihazı kullanılarak gerçekleştirilir. Dinleme cihazının genel olarak iki ayrı kısmı bulunmaktadır (Şekil 4).

1. Diyafram: Genellikle tiz (yüksek frekanslı) sesleri (S1-S2, sistolik üfürümler) dinlemek için kullanılır

Kalp seslerini dinlemeye apeksten başlamak gerekir.

Oskültasyon sırasında yanıtlanması gereken sorular:

1. S1-S2 düzenli mi ? Şiddetleri normal mi ?
2. Hangisi S1, hangisi S2 ? Sistol ve diyastol aralığı hangisi ?
3. Ek ses / üfürüm var mı ?
4. Ek ses / üfürüm, sistolik mi, diyastolik mi ?
5. Ek ses / üfürüm en kuvvetli olarak hangi odakta duyuluyor / hangi odağa yayılıyor ?



Şekil 4. Steteskobun çan ve diyafram tarafıyla farklı tonalitede sesler dinlenir.

2.Çan: Genellikle pes (düşük frekanslı) sesleri (S3, S4, diyastolik üfürümler) dinlemek için kullanılır.

Oskültasyon sırasında steteskobun diyafram kısmı cilt ile iyice temas edecek şekilde bastırılmalıdır. Çan kısmını ise cilde bastırmadan hafifçe temas ettirmek daha uygundur.

MARMARA ÜNİVERSİTESİ YAYINEVİ

Kalp seslerini dinlerken, bütün sesleri aynı anda yorumlamak zordur, bunun yerine sırasıyla S1, sonra S2 ayırt edilmeli, bu sesler belirlendikten sonra, sistol ve diyastol aralıkları tanınmalı, sonra (varsa) patolojik seslere yoğunlaşılmalıdır.

Kalp odakları dinlenirken odaktan odağa geçilmemeli, steteskop küçük mesafelerde hareket ettirilerek tüm prekordiyum kesintisiz dinlenmelidir.

S1 ve S2

S1 mitral ve triküspid kapağın kapanması ile oluşur ve kulakla dinleme sırasında genelde tek bir ses olarak duyulur. S2, aort kapağının kapanma sesi (A2) ve pulmoner kapağın kapanma sesi (P2) ile oluşur. S2 nin A2 ve P2 komponentleri ardışık olarak hafifçe aralıklı duyulabilir.

Normalde S1 apekste, S2 tabanda daha iyi duyulur.

S1-S2 arası, S2-S1 arasından daha kısadır, çünkü normal koşullarda sistol süresi diyastol süresinden daha kısadır (Şekil 5A).

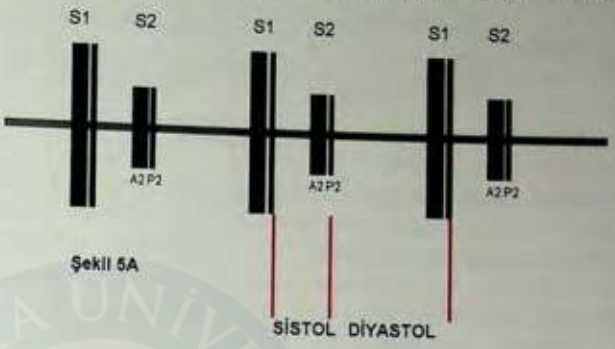

Şekil 5A

Şekil 5.
A. Kalp sesleri; fizyolojik olarak S1 ve S2 arası daha kısa (sistol), S2 ve S1 arası daha uzundur (diyastol).
B. En sık duyulan diyastolik ek sesler S3 ve S4 (kalp yetersizliği), sistolik ek sesler ise ejeksiyon kliğidir (valvüler aort darlığı olguları) ve mid-sistolik kliktir (mitral valv prolapsusu).

S1 şiddetinde değişikliğe neden olan durumlar:

S1 şiddetinde artış:

Egzersiz, anemi, yüksek debili durumlar, kısa PR' li kalp ritimleri ve taşikardilerde S1 daha şiddetli duyulur. Ayrıca S1 şiddetlenmesi mitral stenozun erken fizik bulgularındandır.

S1 şiddetinde zayıflama:

Birinci derece atriyoventriküler blok, kalp yetmezliği, ileri derecedeki mitral darlığı (hareketsiz kapak).

Değişken S1 şiddeti:

Tam blok, tamamıyla düzensiz kalp ritimleri (atriyal fibrilasyon).

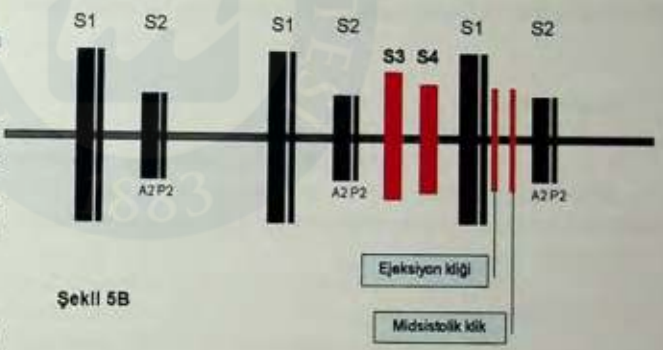

Şekil 5B

S2 şiddetinde değişikliğe neden olan durumlar:

A2 şiddetinde artış: Sistemik hipertansiyon, dilate aort kökü

A2 şiddetinde azalma: İleri derecedeki aort darlığı

P2 şiddetinde artış: Pulmoner hipertansiyon, atriyal septal defekt

P2 şiddetinde azalma: Pulmoner stenoz

S1-S2 çiftleşmesi:

Fizyolojik çiftleşme:

Derin inspiriyum sırasında A2-P2 aralığının biraz daha açılmasıdır. Derin inspiriyum sırasında pulmoner yatağa doğru kan akımındaki artışa bağlı olarak pulmoner kapak biraz daha geç kapanır ve böylece A2-P2 çiftleşmesi belirgin hale gelir.

Sabit ("fixed") çiftleşme:

Atriyal septal defekt, sağ ventrikül yetersizliğine A2-P2 arası açılmıştır, ve solunumla değişiklik olmaz.

Ters (paradoksik) çiftleşme:

Sol dal bloğu. Sol dal bloğuna bağlı olarak, aort kapağı daha geç kapanır ve S2; P2-A2 olarak duyulur. Derin inspiriyumda pulmoner akımdaki artışa bağlı olarak P2, A2' ye yaklaştığından S2 tek ses duyulur, derin ekspiriyumda ise P2-A2 ayrışması belirginleşir.

Ek sesler

Ek sesler, S1 ve S2 ile ilişkileri açısından şematik olarak gösterilmiştir (Şekil 5B)

Diastolik ek sesler

S3:

Erken diyastolik sestir, S2 den kısa bir süre sonra duyulur. Ventriküler doluş sırasında oluştuğu kabul edilir. Çocuklarda ve genç erişkinlerde fizyolojik olarak duyulabilir. Patolojik olarak diyastolik doluş sırasında ventrikül içi basıcın hızla yükselmesine ve oluşan türbülansa bağlıdır. Sol ventrikülden kaynaklanan S3, apekste, bazen de daha lateralde duyulur. Sağ ventrikülden kaynaklanan S3 ise sternumun sol kenarında duyulur. Daha çok sistolik disfonksiyon lehinedir. Kapak yetmezliklerinde de duyulabilir.

S4:

Geç diyastolik sestir (S1 den önce duyulur, pre-sistolik). Profesyonel sporcular ve ileri yaştaki kişiler dışında normalde duyulmaz. Çoğunlukla patolojik bir sestir. Atriyal sistol sırasındaki geç diyastolik doluşa karşı ventrikülün gösterdiği direnç nedeniyle oluştuğu kabul edilir. Ventriküler esnekliğin (diyastolik kompliyansın) azaldığı durumlarda, sol ventrikül hipertrofisi, hipertrofik kardiyomiyopati hastalarında duyulur. Angina atağına eşlik edebilen yegâne fizik bulgudur. Atriyal sistolün olmadığı durumlarda (örneğin atriyal fibrilasyon) S4 duyulmaz.

Sistolik ek sesler

Ejeksiyon (kliği) sesi:

S1 den hemen sonradır, yüksek frekanslı, tiz bir sestir. Deforme olmuş aort veya pulmoner kapakların açılışı sırasında oluşur. Patolojik bir sestir. Aort kapağına bağlı ejeksiyon sesi apekste ve tabanda duyulabilir. Pulmoner kapağa bağlı ses ise sol 2. ve 3. interkostal aralıkta duyulur. Valvüler aort darlığı, biküspid aorta, pulmoner stenoz gibi hastalıklarda duyulur.

Sistolik (midsistolik) klik

Mitral valv prolapsusunda duyulur. Çömelmek, diz-dirsek pozisyonunda durmak gibi farklı vücut pozisyonları bu sesin duyulmasını kolaylaştırabilir. Midsistolik kliklere bazen mitral yetmezliğine bağlı sistolik üfürüm eşlik edebilir.

Üfürümler:

Üfürümler, kalp boşlukları içinde dolaşan kanın obstrüksiyon, hiperkinetik akım gibi sıra dışı veya patolojik durumlar halinde oluşturduğu türbulan akımın oskültasyon bulgusudur. Sistolik zaman aralığında duyulanlara genel olarak "üfürüm" denirken, diyastolik zaman aralığında duyulan aort veya pulmoner yetersizliği üfürümü "çekici-emici diyastolik üfürüm" mitral darlığına bağlı diyastolik üfürüm ise "diyastolik rulman" olarak adlandırılırlar.

Üfürümler her zaman hastalık işareti değildirler. Sağlıklı birçok erişkinde herhangi bir hemodinamik sorun olmadan da, sistolik üfürümler duyulabilir. Artmış kan akımı varlığı (egzersiz, anemi, gebelik vb) sistolik üfürümlere neden olabilir. Diyastolik üfürümler genellikle patolojiktir.

En sık rastlanan üfürüm çeşitleri Şekil 6 da özetlenmiştir.

Üfürümlerin sınıflaması:

1. Kalp siklusundaki zamanlamaya göre: Kalp siklusundakizamanlamaya göre üfürümler sistolik / diyastolik veya sistolodiyastolik olarak sınıflanırlar.

Ayrıca üfürümün sistolik veya diyastolik penceredeki zamanlamasına göre de aşağıdaki terimler kullanılır:

MARMARA ÜNİVERSİTESİ YAYINEVİ

Pansistolik (holosistolik): Tüm sistol süresi boyunca duyulan üfürümler (mitral yetersizliği, triküspid yetersizliği üfürümleri).

Midsistolik: Sistolün ortasında duyulan üfürümler (mitral valv prolapsusu).

Erken / geç sistolik üfürümler

Erken / geç diyastolik üfürümler.



Şekil 6.
En sık rastlanan sistolik ve diyastolik üfürüm örnekleri

2. Şiddetine göre: Üfürümler şiddetine göre 1-6 arasında sınıflandırılır. Örneğin 1/6, 3/6 veya 4/6 gibi. Bu sınıflama esasen oldukça subjektiftir; ancak genelde ortak bir değerlendirme olarak çok kullanışlıdır. 1en düşük üfürümdür ve steteskopla ancak-güçlükle duyulabilen üfürüme işaret eder. 1/6 şiddetindeki üfürüm herkes tarafından duyulmayabilir. 6/6 şiddetindeki üfürüm genelde steteskoba gerek duyulmadan kulakla dışarıdan işitilebilen şiddetteki üfürümdür. Üfürüm şiddetiyle hastalığın önemi arasında her zaman orantılı bir ilişki bulunmaz. 3/6 ve üzerindeki üfürümler palpasyonla hissedilebilen titreşime (thrill) neden olabilirler.

3. Şiddetindeki değişime göre:

Kresendo: şiddeti gittikçe artan üfürümler

Dekresendo: şiddeti giderek azalan üfürümler

Kresendo-dekresendo: şiddeti önce artıp, sonra azalarak kaybolan üfürümler.

4. Ayrıca, üfürümler bazen "müzikal", "sert", "yumuşak" olarak da adlandırılır. Burada üfürümün şiddetinden çok tonalitesi

ve aniliği söz konusudur. "Müzikal" veya "yumuşak" deyimi daha çok mitral yetersizliği üfürümleri için, "sert" deyimi ise aort darlığına veya hipertrofik kardiyomiyopatiye bağlı sistolik üfürümler için kullanılır. ve aniliği söz konusudur. "Müzikal" veya "yumuşak" deyimi daha çok mitral yetersizliği üfürümleri için, "sert" deyimi ise aort darlığına veya hipertrofik kardiyomiyopatiye bağlı sistolik üfürümler için kullanılır.

A.PERİFERİK KARDİYOVASKÜLER BULGULARIN İNCELENMESİ

Baş-boyundaki kardiyovasküler bulgular:

Dudaklarda siyanoz varlığı, santral siyanoz nedenlerini düşündürmelidir. Özellikle intrakardiyak şantlar, doğumsal siyanotik kalp hastalıklarında mukozalardasiyanoz gözlenir.

Pulmoner emboli gibi edinsel hastalıklarda da ağır hipoksiye bağlı olarak siyanoz gözlenebilir.

Konjonktivalarda infektif endokardite bağlı olarak hemorajik lezyonlar görülebilir (subkonjonktival hemoraji), benzer nedenle uvulada da hemorajik lezyonlar görülebilir.

İnfektif endokarditin diğer periferik bulguları ise tırnak diplerindeki "splinter hemorajiler", ellerdeki "Janeway" lezyonları ve parmaklardaki "Osler" nodülleridir.

Juguler venlerin değerlendirilmesi (juguler venöz basınç ölçümü):

Yatak başında yapılan basit bir gözlem ile jugüler venin dolgunluğunun değerlendirilerek venöz sistem basıncı hakkında çok önemli klinik bilgiler edinilebilir. Hem eksternal hem de internal juguler ven inspeksiyonla gözlenebilirse de, daha çok internal juguler ven tercih edilmelidir.

MARMARA ÜNİVERSİTESİ YAYINEVİ

Bu muayene için hastanın yaklaşık 45 derece yarı oturur pozisyonda sakin bir halde olması gerekmektedir. Sağ juguler ven incelenecekse hastanın boynunu hafifçe sola doğru çevirmesi istenir. Hastanın normal bir şekilde soluk alıp vermesi sırasında boyunda, internal juguler ven dolgunluğu değerlendirilir. Sternal jugulumdan yere paralel (sanal) bir hat oluşturularak, juguler vendeki dolgunluk düzeyinin bu hattan dikey olarak kaç cm yukarıda olduğu ölçülür. Genel olarak 4-5 cm kadar normal kabul edilir (Şekil 7). Yarı oturur durumdaki bir hastada bu miktardan daha fazla olan dolgunluk venöz basıncın artmış olduğunu gösterir.

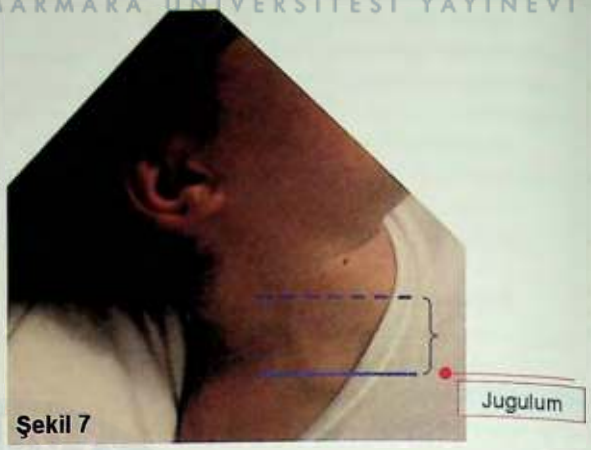

Şekil 7.
Juguler ven

Juguler ven incelemesinde cetvelle yapılan ölçümden çok, venöz dolgunluk derecesinin görsel değerlendirilmesi ve zamana / tedaviye bağlı olarak bu değişimin izlenmesi önemlidir. Venöz basıncın artması en sık hipervolemi ve akut veya kronik sağ kalp yetersizliği hallerinde görülür. Juguler vendeki tek taraflı dolgunluk artışı ise üst vena kava sisteminde tek taraflı obstrüksiyon olasılığını akla getirmelidir.

Periferik arter nabızların değerlendirilmesi

Rutin fizik muayenede incelenmesi gereken arter nabızları: karotis arter nabzı, brakiyal arter nabzı, radyal arter nabzı, femoral arter nabzı, popliteal arter nabzı, tibialis posteriyor arter nabzı ve dorsalis pedis nabızlarıdır (Şekil 8).

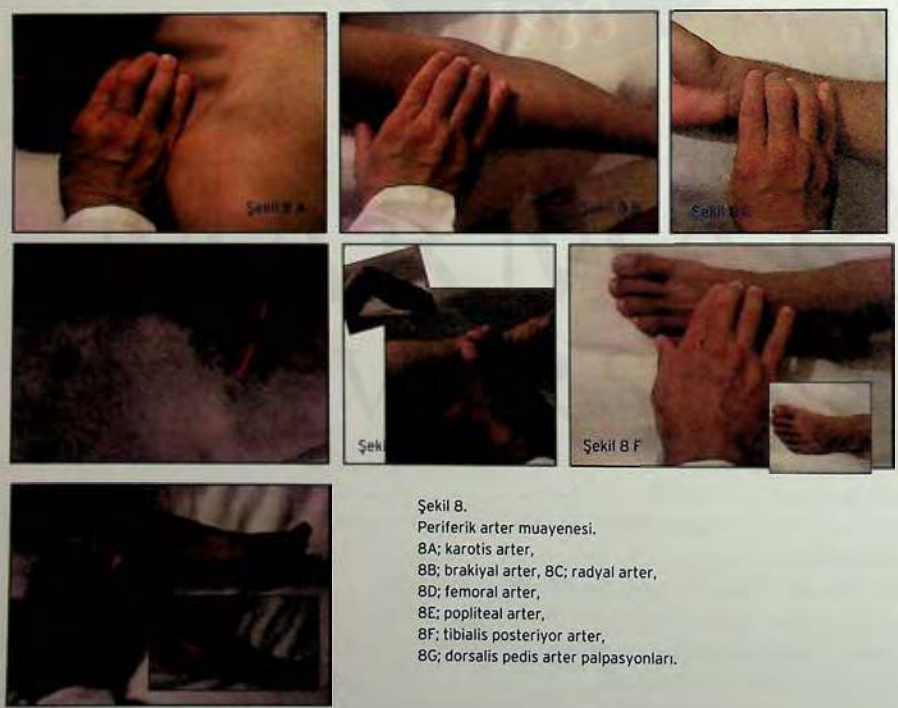

Şekil 8.
Periferik arter muayenesi.
8A; karotis arter,
8B; brakiyal arter, 8C; radyal arter,
8D; femoral arter,
8E; popliteal arter,
8F; tibialis posteriyor arter,
8G; dorsalis pedis arter palpasyonları.

Temporal arterit düşünülen hastalarda temporal arter nabzı da değerlendirilmelidir.

Nabız muayenesi, sadece nabız sayısı olarak kalbin hızını bulmamızı değil, periferik dolaşımın bütünlüğünü değerlendirmemizi, diyabetik ve aterosklerotik komplikasyonların varlığını anlamamızı sağlar.

Nabız muayenesi kafadan ayağa doğru bir sırada yapılır.

Sağ ve sol nabızları dolgunluk açısından karşılaştırmak gereklidir.

Karotis nabzı palpe edilirken her iki tarafın aynı anda muayene edilmemesi gerekir. Sağ ve sol karotis nabzı aynı anda palpe edilirse karotis sinüs hassasiyeti olan hastalarda bradikardi ve hipotansiyon gelişebilir.

Karotis ve femoral arterler ayrıca steteskopla oskülte edilmelidir. Aterosklerotik plak / darlık varlığında arterler üzerinde üfürüm duyulabilir. Aort yetmezliği hastalarında femoral arterler üzerinde steteskop ile, sistolik ve diyastolik üfürümler duyulabilir.

Bir ekstremitedeki nabızların dolgunluğunun azalması veya nabzın alınamaması tıkayıcı damar hastalıklarına (periferik arter hastalığı, Takayasu hastalığı) işaret eder.

Genç hipertansif bir hastada üstteki nabızlara göre alt ekstremite nabızlarının zayıflığı aort koarktasyonunu düşündürmelidir.

Periferik ödem:

Simetrik (iki taraflı) ödem:

Kalp yetmezliği hastalarında simetrik periferik ödem görülebilir. Kalp yetmezliği ödemi, öncelikle perimalleolar bölgede başlar ve ayak sırtına ve pretibiyal bölgeye doğru yayılır.

Kalp yetmezliği ödemi tipik olarak çukur (gode) bırakan ödemdir . Ödemin kıvamı nefrotik ve sirotik ödemin tersine orta sert veya sert derecedir (nefrotik ve sirotik ödem yumuşak hamur kıvamındadır). Kalp yetmezliği ödeminde özellikle kronik olgularda ciltte staz bulguları ve hiperpigmentasyon eşlik eder (Şekil 9).



Şekil 9.
Periferik ödem, genellikle ayak sırtından ve ayak bileğinden başlar ve şiddetine göre yukarı, bacaklara doğru ilerler. Kronik kalp yetmezliğine bağlı periferik ödem olgularında, ciltte renk koyulaşması gibi staz bulguları da gözlenir.

Diğer yandan kalsiyum kanal grubu ilaçlar başta olmak üzere periferik ödem ilaçların yan etkisine de bağlı olabilir.

Asimetrik / tek taraflı ödem:

Sağ veya soldaki ödem, lokal dolaşım bozukluklarına veya toplar damar tıkanıklığına, eski tromboflebit / derin ven trombozu komplikasyonuna bağlı olabilir.

Erizipel gibi infeksiyöz hastalıklar genellikle tek taraftaki bacakta şişlik, kızarıklık ve ısı artışına neden olur.

Bacakta şişlik:

Derin ven trombozu olan hastalarda tek taraflı bacak şişli gözlenebilir. Bu durum diz altı veya dizüstünde daha belirgin olabilir. Tanı ve izlem için, sabit bir noktadan sağ ve sol bacak çevreleri ölçülerek karşılaştırılır ve zaman içindeki değişim takip edilebilir (Şekil 10).

Cilt rengi, kapiller dolaşım, ekstremite muayenesi:

Cildin, özellikle ekstremitelerdeki cilt bulgularının değerlendirilmesi kardiyovasküler hastalıklar hakkında değerli bilgiler verebilir.

Cildin soğuk, nemli olması kardiyak veya hipovolemik şok belirtisi olabilir.

Kalp yetmezliği ödemi sabah hasta uyandığında daha azdır; gün içinde yerçekiminin etkisiyle artar. Yatalak bir hastada ödem erken dönemde ayaklarda değil, sakral bölgede veya sırtta toplanabilir. Bu nedenle uzun süredir yatmakta olan bir hastada ödem sakral bölgede ve sırtta da aranmalıdır.

MARMARA ÜNİVERSİTESİ YAYINEVİ

Bacakta şişlik:

Derin ven trombozu olan hastalarda tek taraflı bacak şişli gözlenebilir. Bu durum diz altı veya dizüstünde daha belirgin olabilir. Tanı ve izlem için, sabit bir noktadan sağ ve sol bacak çevreleri ölçülerek karşılaştırılır ve zaman içindeki değişim takip edilebilir (Şekil 10).

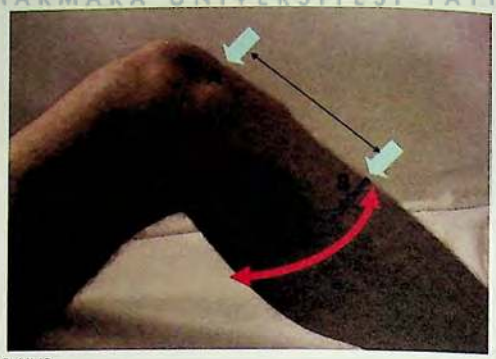

Şekil 10.
Tromboflebit veya derin ven trombozu hastalarında bacak kalınlığının izlemi için patella altından aşağıya doğru sabit bir nokta ölçülerek (A ve B arası) işaretlenir ve her defasında aynı yerden bacak çapı ölçülür.

Cilt rengi, kapiller dolaşım, ekstremite muayenesi:

Cildin, özellikle ekstremitelerdeki cilt bulgularının değerlendirilmesi kardiyovasküler hastalıklar hakkında değerli bilgiler verebilir.

Cildin soğuk, nemli olması kardiyak veya hipovolemik şok belirtisi olabilir.

Siyanoz:

Siyanoz, arteriyal kandaki indirgenmiş hemoglobinin % 5 gr ve üzerinde olmasıyla cilt ve mukozalardaki mavi-morumsu görünüme verilen isimdir. (Şekil 11). Ekstremitelerdki siyanoz periferik siyanozdur; dolaşım bozukluğuna, düşük kardiyak debiye bağlı olabilir. İleri kalp yetersizliğinde de periferik siyanoz görülebilir.



Şekil 11.
Siyanoz (santral siyanoz).

Soğuk maruziyetiyle veya stres ile gelişen lokal siyanoz Raynaud hastalığını veya fenomenini düşündürmelidir.

Diyabetik hastalarda büyük damar hastalığından ayrı, küçük damar hasarına bağlı olarak ciltte arteriyel beslenme bozuklukları, nekrozlar görülebilir. Bu nedenle eksiksiz bir fizik muayene için hastanın çorapları çıkarılmalı ve tüm ayak ve parmakları gözlenmelidir. Erkeklerde alt ekstremitelerde kıllanmanın azalması arteriyel dolaşım bozukluğunun işareti olabilir.

Üst ekstremitede, özelikle dirsek etrafında yüzeyel lipid birikimleri gözlenebilir; bunlara "ksantoma" denir.

KAN BASINCI ÖLÇÜMÜ:

Kan basıncı klinikte kol üzerinden indirekt olarak ölçülür. Kan basıncı doğrudan atardamarlar içine yerleştirilen kateterler yoluyla da ölçülebilir. Bu teknik (direkt ölçüm-invazif ölçüm) daha çok ameliyathanelerde ve yoğun bakım ünitelerinde veya araştırma amaçlı olarak kullanılır.

Kan basıncı ölçümünde geleneksel olarak civalı cihazlar altın standart olmakla birlikte civanın yaratabileceği çevre kirliliği riski nedeniyle kullanılmaları artık önerilmemektedir. Yaylı-aneroid cihazlar (sifgmomanomtre) yaygın kullanılmaktadır; ancak bu cihazların düzenli aralıklarla kalibre edilmeleri gerekmektir. Günümüzde artık, kan basıncını osilometrik yöntemle ölçen elektronik cihazların kullanımı yaygınlaşmıştır. Ancak bu

Kan basıncı ölçümünde kullanılan cihazlar: sfigmomanometre



Şekil 12-1

cihazların ilgili meslek kuruluşları tarafından onaylanmış olanları seçilmeli ve kullanılmalıdır. Kan basıncı ölçümü kolay öğrenilebilen ve teknik olarak basit bir işlemdir. Ancak kan basıncı ölçülürken çok sık hatalar yapılabilmektedir. Bir çok çalışma sağlık çalışanlarının hatta hekimlerin bile kan basıncı ölçümü sırasında çok sık hatalar yapabildiği göstermektedir. Bugün sağlıklı her erişkinin, özellikle de hipertansiyonu olan her hastanın kan basıncını ölçmeyi öğrenmesi ve kendi izleminde aktif rol alması önerilmekte ve beklenmektedir.

Kan basıncı ölçümü sırasında hatalar yapılırsa, normal bir kan basıncı yüksek olarak, veya yüksek bir kan basıncı normal olarak ölçülebilir. Sonuçta tanıda ve tedavide önemli hatalar yapılmış olur. Bu nedenle kan basıncının doğru ölçülmesi çok önemlidir. Özellikle sağlık çalışanlarının ve hastaların eğitiminde rol oynayan hekimlerin kan basıncını ölçmeyi kusursuz bilmeleri önem taşımaktadır.

Kan Basıncı Ölçümünde Genel Kurallar:

Kan basıncı sakin, stressiz, sessiz bir ortamda ve kişi en az 15 dakika yatar / oturur halde dinlendikten sonra ölçülmelidir. Hastanın varsa kullandığı ilaçlar not edilmelidir.

Her iki kol arasında 1 cm (10 mm) Hg kadar basınç farkı bulunabilir. Bu nedenle ilk kez karşılaşılan bir hastanın kan basıncı ölçülürken, her iki koldan ölçüm yapılmalı, hangi kol daha yüksekse kişinin kan basıncı takibi artık hep o koldan yapılmalıdır.

Obez kişilerde veya kol çapı fazla olan kişilerde standart manşon (Şekil 12) yerine daha geniş manşon kullanılmalıdır. Kol çapı fazla olan kişilerde standart manşonla yapılan ölçümlerde kan basıncı çoğu zaman olduğundan daha yüksek olarak ölçülebilir. Bu durumda kan basıncı normal olan bir kişide yanlışlıkla hipertansiyon tanısı konabilir.

Kan basıncı muayenenin başında ölçülmeli; ancak muayene sonunda tekrarlanmalıdır. Böylece "beyaz önlük hipertansiyonu" tanısı ancak ayırt edilebilir.

Yaşlı kişilerde vea postüral hipotansif semptomları olan hastalarda kan basıncı yatar halde, oturur durumda ve mutlaka ayakta da ölçülmelidir.

Kan basıncı mm veya cm Hg birimi ile ifade edilir. Bu değer, 1 cm veya 10 mm yüksekliğindeki civa sütununun oluşturduğu basınca eşdeğer bir birimdir.

Kan basıncının aneroid bir cihazla ölçülmesi tekniği Şekil 12 de basamaklar halinde gösterilmiştir. Doğru kan basıncının ölçülebilmesi hem yukarıda sözü geçen koşullara uyulması, hem de Şekil 12' de gösterilen tekniklere dikkat edilmesi ile mümkündür.

Kan basıncı ölçümünde kullanılan cihazlar:

Dinleme aleti (steteskop)



Şekil 12-2

Steteskop, kulaklara şekildeki gibi takılır.

Açılı taraf ön tarafınıza bakacak şekilde kulağa yerleştirilmeli dir.

Doğru kan basıncı ölçümü / 1



Şekil 12-3

Ölçüm yapılacak kol omza kadar tamamen açıkta olmalıdır.

Omuz hizasındaki elbise kolu omuzu ve kolu kesinlikle sıkacak şekilde dar veya katlı olmamalıdır.

Doğru kan basıncı ölçümü / 2



Şekil 12-4

Kol atardamarı bulunur. Kol atardamarı kol kasının (pazu) dirsek çukuruna yerleştiği yerde, iç tarafa doğrudur.

Doğru kan basıncı ölçümü / 3



Manşon kola sarılmadan önce puarın vanası açılır ve manşon sıkılarak manşonun içinde kalmış hava iyice boşaltılır.

Şekil 12-5

Doğru kan basıncı ölçümü / 4



Dirsek çukuru açıkta kalacak şekilde manşon kola sarılır.

Manşon, kolu tam kavramalı, ancak gevşek veya sıkı olmamalıdır.

Manşon üzerindeki işaret koldaki atardamar hizasına gelecek şekilde olmalıdır.

Şekil 12-6

Doğru kan basıncı ölçümü / 5



Manşon, puar ile şişirilir.

Bu sırada diğer elin parmaklarıyla kol atardamar nabzına bakılır.

Belirli bir basınca ulaşıldığında atardamardaki akım kesileceğinden, nabzın kaybolduğu hissedilir.

Şekil 12-7

Doğru kan basıncı ölçümü / 6



Steteskobun çanı, dirsek çukuruna, daha önce bulunmuş olan kol atardamarı nabzının üzerine gelecek şekilde konur.

Steteskop kulağa takılır.

Şekil 12-8

Doğru kan basıncı ölçümü / 7



Steteskobun çanı, manşonun altına sıkıştırılmamalı ve çan manşonla temas etmemelidir.

Şekil 12-9

Doğru kan basıncı ölçümü / 8



Nabzın kaybolduğu hissedildiğinde, manometrenin vanası hafifçe açılarak hava çıkışı sağlanır.

Manşondaki basıncın düşmesi manometreden İzlenir ve bu sırada kulakta nabız vurusunun sesi işitilmeye çalışılır.

Şekil 12-10

Doğru kan basıncı ölçümü / 9



Manşon basıncı belirli bir düzeye indiğinde ritmik nabız vuruları İşitilir.

Nabız vurularının işitilmeye başlandığı anda manometrenin gösterdiği basınç büyük (sistolik) kan basıncıdır.

Şekil 12-11

Doğru kan basıncı ölçümü / 10



Manşonun basıncı düşürülmeye devam edilir; bir düzeyden sonra ritmik nabız vuruşları İşitilmez olur.

Nabız vuru seslerinin artık duyulmaz olduğu sıradaki basınç ise küçük (diyastolik) kan basıncıdır.

Şekil 12-12

BATIN MUAYENESİ

Prof. Dr. Osman ÖZDOĞAN

Batın Muayenesi iç hastalıkları muayenesinde önemli bir yer tutmaktadır. Öncelikle hasta ile uygun ve sessiz ortamda, sakin bir şekilde, acele etmeden konuşularak öykü alınmalı ve kayıt edilmelidir. Hastadan öykü almadan önce doktor kendini tanıtmalı ve hasta ile de tanışmalıdır.Hastanın genel muayenesi yapılmalıdır.

Hastanın vücudunun üst kısmı tamamen soyunuk olmalıdır. Muayene yapılan odada hastanın herhangi bir zorunluluğu yoksa (sakatlık gibi) kimsenin olmaması sağlanmalıdır. Poliklinik ortamında, ortamın ısısı yeterli sıcaklıkta veya serinlikte olmalıdır. Hastanın muayenesi için hastanın sağına geçiniz.

Karın muayenesi tüm aşamaları ile genel fizik muayene içinde çok önemli bir yeri olan temel muayene yöntemlerinden biridir. Fizik muayenede genel beceriyi kazanmak için mümkün olduğunca çok tekrar yapmak esasdır. Bu nedenle gerek hastalar üzerinde gerekse sağlıklı gönüllülerde mümkün olduğunca çok pratik yaparak becerinizi geliştirmeye özen gösteriniz.

İnspeksiyon karnın gözlem ile değerlendirilmesidir. Aşağıdaki unsurları tek tek gözden geçiriniz:

Karnın kadranları: Göbekten geçen dikey ve yatay 2 çizgi ile ayrılır (sağ, sol alt ve üst kadranlar)(Şekil 1a)

Karnın bölgelere ayrılması: Midklavikular hattan geçen birer düşey çizgi, krista iliaka anterior superiorlardan ve arkus kostariumlardan geçen birer yatay çizgi ile 9 bölge belirlenir.(Şekil 1b)

Sağ ve sol hipokondrium (1,2)
Sağ ve sol paraumblikal (lumbar) bölgeler (3,4)
Sağ ve sol iliak bölgeler (5,6)
Epigastrium (7), umblikal (8) ve hipogastrik(9) bölgeler

Karnın görünümü
a. Karın solunumu
b. Düz, distandü, çökük karın
c. Obez karın
d. Asit

İnspeksiyonda dikkat edilecek lezyonlar: **Görülen tüm lezyonları lokalizasyon belirtilerek tanımlayınız.**

Diastasis rekti: Hasta yatar pozisyondan öne doğru kalkma hareketi yaptığında rektus abdominis kasının açılıp bombeleşmesi

Herniler: İnsizyonel, Umblikal, Diğer Skarlar, Nevüsler, Strialar Dilate venler,Dilate barsak ansları Göbek çevresi ve belde görülebilecek morluklar (pankreatit)

Göbek çevresinde görülebilecek infiltratif nodüller (Sister Mary -Joseph nodülü)

Pulsasyonlar (Abdominal aorta anevrazması)



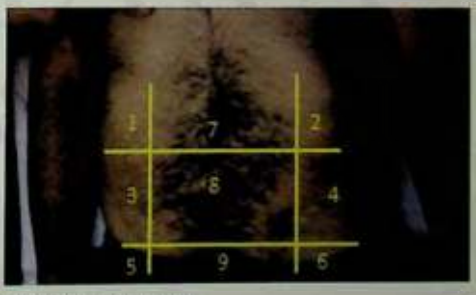

Şekil 1a: Karın Kadranları
Şekil 1b: Karnın Bölgeleri

MARMARA ÜNİVERSİTESİ YAYINEVİ

Karın oskültasyonu

Barsak sesleri: . Barsak sesleri var mı? En az iki dakika ve 4. kadranda sürekli dinlemekle barsak sesleri duyulmuyorsa paralitik ileus vardır (Şekil 2).

Barsak sesleri normal kalitede mi? Mekanik ileuslarda barsak sesleri metalik bir tını kazanır.Barsak seslerinin artması çeşitli fizyolojik durumlarda da karşılaşılabilecek bir bulgudur, klinik bir önemi yoktur.



Şekil 2:Bağırsak sesi oskültasyonu

Damarlar üzerinde duyulan sesler

Venöz üfürümler: Venöz uğultu sesi, portal hipertansiyonda karın sağ üst kadranında işitilen sürekli bir üfürümdür. (Sistole-diastolik)

Arteriyel üfürümler:

Abdominal aorta epigastriumda orta hatta dinlenir (Şekil 3). Renal arterler epigastiumda kaburga kavsinden geçen çizginin rektus abdominis kasının dış kenarını kestiği yerde ya da sırtta kostovertebral açıda dinlenir.İliak arterler spina iliaka anterior süperiorleri birleştiren çizginin rektus abdominis kasının dış kenarını kestiği yerde dinlenir.Femoral arterler ingüinal ligamentin 1/3 iç yanında dinlenir



Şekil 3: Aorta oskültasyon alanları

Seyrek olarak hepatosellüler karsinomalarda karaciğer üzerinde sürekli bir üfürüm duyulabilir.

Kapsüllü organlar üzerinde duyulan sürtünme sesleri

Karaciğer üzerinde sürtünme sesi: Jinekolojik infeksiyonlara eşlik eden perihepatit ve kapsüle yakın yerleşimiş hepatosellüler karsinomalarda duyulur

Dalak üzerinde sürtünme sesi: Dalak infarktüsü veya subkapsüler hematom varsa duyulur.

Hem sistol ve hem diastolde duyulan üfürümler daha belirginleşir.



Şekil 4: Karaciğerin üst sınırının Perküsyon ile belirlenmesi

Karaciğer ve dalağın perküsyonu

Karaciğerin total vertikal boyutunun saptanması için midklavikular hattan 2. interkostal alandan başlayarak aşağı doğru perküte ediniz (Şekil 4). Matitenin alındığı (submatite değil) nokta karaciğerin üst sınırı, matitenin bittiği nokta ise karaciğerin alt sınırıdır. Karaciğerin alt sınırı için ayrıca sağ ilak fossadan başlayarak arkus kostaya doğru perküsyon yapılabilir. Karaciğerin total vertikal boyutu sağ lobda 12 cm, sol lobda ise 6-8 cm'dir.

MARMARA ÜNİVERSİTESİ YAYINEV

Dalak perküsyonu: Dalak midaksiller çizginin biraz gerisinde 9-11 kaburgalar arasında yer alır. Fizik muayene sırasında dalağın yeri değil büyüyüp büyümediği araştırılır. Normal boyda bir dalak ön koltuk çizgisinin daha medialinde perküte edilmez. Dalağın büyüyüp büyümediğini araştırmak için solda meme altındaki alan yukarıdan aşağıya doğru bütün interkostal aralıklarda sternum dış kenarından ön koltuk çizgisine kadar perküte edilir. Dalak normal boyda ise ve bu bölgede yer alan diğer organlara ait bir bozukluk yoksa sonör ses duyulur. Sol kaburga kavsi, ksifoidden başlayıp meme başından geçerek ön koltuk çizgisine ulaşan bir çizgi ve ön koltuk çizgi arasındaki bölge **Traube alanı** olarak da adlandırılır.

Ön koltuk çizgisinde perküte edilemeyecek kadar küçük ama normalden dahah büyük bir dalak olup olmadığı splenik perküsyon bulgusu ile araştırılır. En son interkostal aralığın ön koltuk çizgisini kestiği noktada perküsyon mat bir ses duyulursa **splenik perküsyon bulgusu** vardır. Sesteki değişikliğin nedeni büyüyen dalağın soluk alma sırasında diyafragma tarafından aşağıya ve öne doğru itilmesidir. Pozitif splenk perkisyon bulgusu dalağın büyüdüğünü gösteren en erken bulgudur.

Asit muayenesi: Ksifoid altından başlayarak ışınsal tarzda perküsyon yapınız. Matite aldığınız alanları işaretleyerek belirleyiniz. Açıklığı yukarı bakan matite, asit varlığını gösterir. Eğer gebe bir uterus ya da dolu bir mesane varsa açıklığı aşağıya bakan matite alınır. Büyümüş organlar ya da karındaki kitleler üzerinde mat ses duyulabilir (Şekil 5).

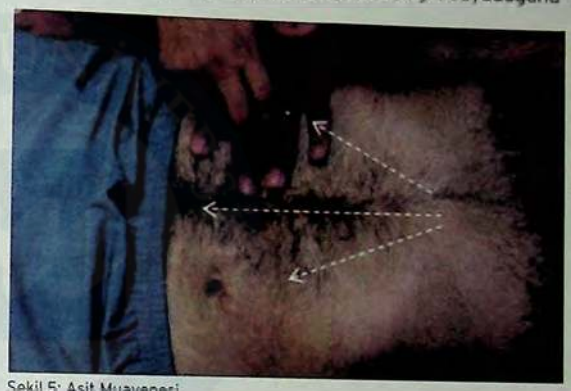

Şekil 5: Asit Muayenesi

Perküsyonla matite alındığında nedenin periton boşluğunda sıvı toplanması olup olmadığını araştırmak için matite alınan bölgenin hastanın pozisyonundan nasıl etkilendiği araştırılır **(yer değiştiren matite).** Perküsyon sırasında matite alınan bir bölgede parmak sabit tutulmaktayken hasta diğer tarafa döndürülür. Matite duyulmasının nedeni periton boşluğunda serbest sıvı birikmesi ise pozisyon değişikliğinden sonra aynı noktada timpan ses duyulur (matite açılır) (Şekil 6). Karında sıvı birikip birikmediği anlamanın başka bir yolu dalgalanma belirtisinin araştırılmasıdır. Matite duyulmasının ve karın şişmesinin nedeni peritonda serbest sıvı birikmesi ise bir elle karın duvarına vurulunca karnın karşı duvarına koyulan diğer el bu darbeyi dalgalar halinde hissedecektir. Bazen yağ tabakası da benzer bir iletide bulunabilir. Dalgalanma hissi bir yardımcı her iki el arasına elinin dış kenarıyla bastırarak bir engel oluştururken de alınabiliyorsa sıvı toplanması sözkonusudur (Sentation de flu). Eğer dalgalanma hissi yağ dokusu ile iletiliyorsa bir engelin varlığında kaybolur.



Şekil 6: Yer değiştiren matite

Şişman ve sarkık karınlarda perküsyon yapılırken gereken özen gösterilmemişse cildin katlanma bölgeleri üzerinde mat ses duyulabilir, perküsyon sırasında özellikle kasık bölgesinde deri kıvrımları kaldırıldıktan sonra perküsyon yapılmalıdır.

Minimal asitlerde hastanın diz dirsek pozisyonuna gelmesi ile göbek çevresinde toplanan sıvı nedeni ile matite alınır.

Palpasyon

Palpasyon karın muayenesinin en önemli kısmını teşkil eder. Öncelikle hasta rahat pozisyonda ve yatar durumda olmalıdır. Hasta bacaklarını düz olarak uzatabilir, ya da dizlerini kıvırabilir. Ellerimiz temiz ve ılık olmadır.

Palpasyon sırası ile 3 şekilde yapılır: Yüzeyel Palpasyon,ince palpasyon ve organların palpasyonudur.

Yüzeyel palpasyon: Karındaki hassas alanlar, Kitle veya dolgunluk gösteren alanları saptamak hededflenir.

Amaç karın hakkında genel bir fikir sahibi olmaktır. El sıcak olarak karın üzerine konur, parmak uçları ile dairesel hareketler yapılarak hasassiyet olup olmadığına bakılır (şekil 7).

Hastanın öyküsünde ağrıdığını ifade ettiği bir alan varsa öncelikle bu alandan uzak bir noktadan başlamalı ve daha sonra bu alana gelinmelidir. Palpasyon esnasında sık sık hastanın yüzüne bakılmalı, hassasiyet durumunda yüzde acı duygusu olup olmadığı kontrol edilmelidir.

İnce palpasyon yapılırken şu özellikler aranmalıdır:

Kitle varsa sert, yumuşak, cit altı, daha derinde, hareketsiz, serbest, ve büyüklüğünü belirlenip kaydedilmelidir.

Hassasiyet olan alanlarda

İstemli defans: Hastanın palpasyon esnasında karın kaslarını istemli olarak kasması

istemsiz defans: Hastanın karın kaslarında istemsiz ve güçlü bir kasılmanın olması

rebound: Elin hassas bölgeye derince bastırıldıktan sonra aniden çekilince hastanın şiddetli ağrı duyması.

Karaciğer palpasyonu:

Sağ ilac fossanın birkaç cm üzerinden başlanır. Hastaya mutlaka nefes alıp vermesi komut ile söylenmelidir. Hasta inspirasyon yaparken karaciğer diafragma ile aşağı doğru iner, bu esnada sağ elimiz ile, parmak uçları sol axillaya bakar şekilde olacak şekilde karaciğerin kenarı hissedilmeye çalışılır (Şekil 8). Hasta expirasyon yaptığında ise el hafifçe hastanın cildinden kaldırılarak proximale doğru ilerletilir. Bu şekilde arkus kostaya kadar sağda ve ksifoid bölgeye kadar sol lob palpasyonu için ilerlenir. Karaciğerin kenarı hissediliyorsa karaciğer palpable demektir ancak bu karaciğerin büyümüş olduğunu göstermez. Palpe edilen alan işaretlenmeli ve perküsyon ile üstten matite elde edilen alanda işaretlenerek total vertikal boyutu ölçülmelidir (Total vertikal boyut sağda 12 cm, solda 8-10 cm). Karaciğer palpe edildiğinde karaciğerin yumuşak, sert, üzeri düzgün veya irregüler olup olmadığına bakmak gerekir.

Yüzeyel palpasyon ile Karın duvarını oluşturan yapılar hakkında bilgi edinmek için parmak uçları ile dairesel hareketler yapılarak bütün karın yoklanır. Bu sırada ele gelen bir kitle ya da oluşum varsa hastadan ellerinden destek almadan doğrulması istenir. Bu sırada kitle daha belirgin hale gelmişse karın duvarı ile ilişkilidir, kaybolmuşsa periton içi bir oluşumdur.



Şekil 7: Yüzeysel Palpasyon



Şekil 8: Karaciğer alt kenarının palpasyonu



Şekil 9: Karaciğer ile el üstü palpasyon yöntemi

MARMARA ÜNİVERSİTESİ YAYINEVİ

Sert veya obez karınlarda iki el üst üste konarak daha güçlü bastırılabilir (Şekil 9). Ayrıca çengel yöntemi de bir palpasyon yöntemidir (Şekil 10).



Şekil 10: Karaciğer Çengel Palpasyonu Yöntemi

Dalak Palpasyonu

Hastaya 2 şekilde pozisyon verilerek yapılabilinir. Birincisi hasta sırt üstü yatar pozisyondadır, diğer pozisyon ise hasta sağ yan dekubitis pozisyonunda, üstteki bacağı flexiyonda ve üstteki kol başının üzerinde olacak şekilde pozisyon verilir. (Şekil 11a) Hastanın karnının orta kısmından ve distalden başlanarak sol arkus kostaya doğru aynen karaciğer palpasyonunda olduğu gibi hastaya inspirasyon yaptırılarak dalak kenarı hissedilmeye çalışılır. (Şekil 11b). Aynı lokalizasyonda birkaç kez hastaya nefes aldırıp verdirilerek arkus kostaya ulaşılır. Karaciğer palpasyonunda olduğu gibi iki el üst üste konarak veya ele çengel şekli vererek de muayene yapılabilir



Şekil 11: Dalak Palpasyonu



Şekil 12: Böbrek Palpasyonu

Böbrek Palpasyonu

Böbrek palpasyonu hasta sırt üstü yatar durumda iken bir el hastanın böğür bölgesine elin ayası sırta yapışacak şekilde (hasta elinizin üzerine yatar), diğer el hastanın karnı üzerinde paraumblikal bölgeye konarak sandviç tarzında karın sıkıştırılır. Hasta nefes alıp vermeye devam ederken hareket eden böbrek hissedilmeye çalışılır. Normal böbreğin palpe edilmesi çok zordur, ancak hidronefroz veya böbrek tümörü gibi durumlarda palpe edilebilir (Şekil 12).

Rektal Muayene:

Rektal muayene anal, perianal bölgenin ve parmakla ulaşılabilen rektum kısımlarının muayenesi yöntemidir. Hastanın herhangi bir yakınması olmasa da karın muayenesinin bir parçası olarak rutin muayenede özellikle 40 yaş üstü kişilere mutlaka yapılmalıdır. Hastanın makat yakınmaları, rektal kanama, barsak alışkanlığında değişiklik, demir eksikliği anemisi gibi yakınma/ bulguları varsa 40 yaş öncesinde de mutlaka yapılmalıdır.

Hastanın pozisyonu sol yana dönmüş şekilde uzanacak şekilde olmalıdır, hasta iç çamaşırlarını çıkararak, anal bölge uygun ışıkta inspeksiyon ile incelenmelidir. Bu bölgede hemoroidler, anal fissur (perianal bölge her iki taraftan açılarak daha iyi gözlenebilir), perianal bölgede yer alan lezyonlar, perianal wart lezyonlar, malign lezyonlar incelenebilinir. Daha sonra saat 6 hizasından işaret parmağı ile önce yatay olarak anus içine girilir, anal kanal parmakla geçildiğinde işaret parmağı dik hale getirilerek, rektum 4 kadranda incelenir. İnceleme süresi bulguların normal olduğunu anlayana kadar en az 60 saniye olmalıdır. Rektum posterior duvarda prostat büyümesi veya rektum lümeninde kitle/polip varsa palpe edilebilir. Rektal muayeneyi bitirmeden önce muayene parmağı içerdeyken hastaya makatını sıkması söylenerek anal tonus da ayrıca değerlendirilmelidir.

EKSTREMİTE MUAYENESİ

Ekstremite muayenesi yapılırken hastanın kıyafetleri, değerlendirilen bölgeleri tam olarak açıkta bırakacak şekilde mutlaka çıkarılmalıdır. Ekstremite muayenesinin temelini anatomi bilgileri oluşturduğundan muayeneyi yapan hekimin anatomik yapılara ait bilgi düzeyi yapılan muayenin kalitesine yansıyacaktır.

Değerlendirilen ekstremite bölgesine bakılmaksızın muayene mutlaka inspeksiyon ile başlamalı, palpasyon ve eklemlerin hareket açıklığının (Range Of Motion, ROM) değerlendirilmesi ile tamamlanmalıdır. Spesifik bir normal dışı bulgu olamdığı takdirde (Ör. Diz ekleminde instabilite gibi...) özel testler rutin ekstremite muayenesinde uygulanmamaktadır.

Ekstremite muayenesi yapılırken simetrik olarak (her iki alt veya üst ekstreminin birlikte) değerlendirilmesine dikkat edilmelidir. Eklemlerde ortaya çıkabilecek, örneğin yaşa bağlı dejeneratif ve genellikle her iki eklemi de eşit derecede etkileyen değişiklikler ya da travma sonrası kalıcı ve tek taraflı değişikliklerin değerlendirilebilmesi için SİMETRİK değerlendirme yararlı olacaktır.

kolaylık amacıyla ekstremitelerin uç kısımlarından başlayarak merkeze doğru yapılan bir muayene sıralaması önerilmektedir

Inspeksiyon sırasında hasta giyimli olmamalıdır. Inspeksiyonu yapan doktorun yeterli bir değelendirme yapmasına olanak sağlayacak şekilde, ekstremiteler ve eklemleri, göğüs ön duvarı ile sırt bölgesini açıkta bırakacak kadar giyinmiş olması gereklidir. Inspeksiyon sırasında mutlaka tam karşıdan, yandan ve arkadan asimetri, deformite veya atrofi varlığı değerlendirilmelidir.

Üst ekstremite ciddi lezyonlar açısından değerlendirilmelidir. Spider anjioma, purple stric varlığı (Şekil1) inpeksiyonla kolayca tespit edilebilir.

Periferik arteryel nabız muayenesi: Değerlendirme yapılırken nabızın dolgunluğu, hızı ve ritmi değerlendirilmelidir. Aynı zamanda herhangi bir damar trasesi üzerinde hassasiyet, nodülarite kaydedilmelidir.

Nabız muayenesinin yapıldığı ortam sıcak olmalıdır ve hastanın her iki yanından da nabızlar değerlendirilebilecek şekilde muayene masası hazırlanmalıdır. Nabız dolgunluğu parmak uçları ile değerlendirilmeli ve 0 ile 4 pozitif (++++) arasında semi kantitatif olarak kaydedilmelidir. Nabız muayenesi sırasında kendi dijital arterlerindeki pulsasyonun kaydedilmediğine dikkat edilmelidir. Hastanın kalp atışlarının eş zamanlı oskültasyonu ile ayrım yapılabilecektir. Periferik nabızların palpasyonunda baş parmak kullanılmamalıdır. Kişinin kendi nabızını hissetme olasılığı daha yüksektir ve diğer parmaklara göre baş parmağın dokunmaya duyarlılığı daha azdır.

Nabız dolgunluğu semikantitatif değerlendirmesi:	
Nabız alınamıyorsa	0
hissedilecek kadar zayıf ise	1+
normale göre daha hafif dolgun	2+
normal dolgunluk	3+
normalden daha dolgun nabız	4+

Brakiyal arterin palpasyonu: Sağ kol için; Muayene eden kişi sol eli ile hastanın sağ elini alttan desteklemelidir. Bu sırada muayene edilen kişinin kolu hafif abduksiyonda, dirseği fleksiyonda ve ön kolu dış rotasyonda olmalıdır. Muayeneyi yapan kişi sağ eli ile hastanın sağ dirseğinin anterior yüzünde, brakial arter trasesi boyunca palpasyon yapmalıdır. Palpasyon biseps tendonunun medialinde ve humerusun medial epikondilinin lateralinde yapılmalıdır. Sol kolda brakiyal nabızın değerlendirilmesi için muayeneyi yapan kişinin ellerinin yerini değiştirmesi yeterlidir.

Radiyal arterin palpasyonu: Hastanın ön kolu muayeneyi yapan kişinin bir eli tarafından desteklenirken diğer eli ile el bileğinin radiyal volar yüzü palpe edilmelidir. En iyi palpasyon, birinci ikinci ve üçüncü parmakların uçları ile distal radius dorsal yüzünden volar yüze doğru küçük hareketlerle ve damar trasesine paralel şekilde ilerleyerek yapılacaktır.

Kapiller dolum hızı değerlendirilmelidir. Bunun için el ya da ayak parmaklarının tırnakları üzerine beyazlayıncaya kadar basınç uygulanır. Basınç kalktığında tırnak yatağının tekrar eski rengine dönüşü takip edilir. Kapiller geri dolum süresinin 2 -3 sn. den daha uzun olması peripherik damar hastalığını, arteriyel dolaşım bozukluğunu, kalp yetmezliğini ya da şok varlığını gösterebilir.

MARMARA ÜNİVERSİTESİ YAYINEVİ

Eklem muayenesi:

inspeksiyon ile başlamalıdır. Eklemlerin palpasyonu ve eklem hareket açıklığının değelendirilmesi (ROM muayenesi: Range of motion) ile muayene sürdürülmelidir.Eklem açıklığının değerlendirilmesinde Goniometre kullanılarak her ekleme ait hareket açıklığı derece olarak değelendirilmeli ve bir sonraki muayenede tekrarlanarak eklem açıklığındaki değişiklikler objektif olarak takip edilmelidir.

Aktif hareketlerde var olan ağrının, pasif hareketler sırasında ortadan kalkması; eklem kaynaklı olmaktan çok eklem çevresi(periartiküler) dokulardan (tendonlar, bursalar veya kaslar) kaynaklandığının belirtisidir.

Eklem muayenesinde dikkat edilmesi gereken bir diğer nokta da eklem hareket açıklığı ve eklem hareketleri değerlendirilirken önce aktif olarak hastanın eklem açıklığının sonuna kadar eklem hareketini yapması istenmeli ve ardından aynı hareketlerin pasif olarak (doktor tarafından yaptırılarak) ağrı ve kısıtlılıkta ortaya çıkan değişikliklerin değerlendirilmesi sağlanmalıdır.
Kas ve iskelet sistemine ait belirtiler ağrı, kızarıklık (eritem), şişme, ısı artışı ve fonksiyonel kayıptır.

Artrit varlığında eklem ağrısına (artralji) ek olarak eklemde şişme, sıcaklık artışı ve/veya eklem üzerinde kızarıklık bulunacaktır. Muayene sırasında ya da sonrasında artraji ya da artrit saptanan eklemler, deformite saptanan eklemler kaydedilmeli, hareket açıklığında kısıtlanma olan eklemlerdeki kısıtlılık derecelendirilmelidir. Bu şekilde eklem muayenesi ile hastalık progresyonu takip edilebilecektir. Eklemlere ait ROM değerleri Tablo 1 de verilmiştir.

Tablo 1 : Eklemlere ait hareket açıklığı (ROM) değerleri

Eklem			
Kalça	Fleksiyon	Abbduksiyon	0-45
	Ekstansiyon	Adduksiyon	45-0
Diz	Fleksiyon	Ekstansiyon	120-0
Ayak Bileği	Plantar fleksiyon	Dorsifleksiyon	0-20
Ayak	İnversiyon	Eversiyon	0-25
Metatarsofalangial	Fleksiyon	Ekstansiyon	0-80
Ayak	Fleksiyon		
İnterfalangeal			
Omuz	Ekstansiyon	Fleksiyon	0-90
	Adduksiyon	Adduksiyon	90-0
Dirsek	Fleksiyon	Ekstansiyon	145-0

ağrı ve kısıtlılıkta ortaya çıkan değişikliklerin değerlendirilmesi sağlanmalıdır.
Kas ve iskelet sistemine ait belirtiler ağrı, kızarıklık (eritem), şişme, ısı artışı ve fonksiyonel kayıptır.

Artrit varlığında eklem ağrısına (artralji) ek olarak eklemde şişme, sıcaklık artışı ve/veya eklem üzerinde kızarıklık bulunacaktır. Muayene sırasında ya da sonrasında artraji ya da artrit saptanan eklemler, deformite saptanan eklemler kaydedilmeli, hareket açıklığında kısıtlanma olan eklemlerdeki kısıtlılık derecelendirilmelidir. Bu şekilde eklem muayenesi ile hastalık progresyonu takip edilebilecektir. Eklemlere ait ROM değerleri Tablo 1 de verilmiştir.

Palpasyonda dikkat edilmesi gereken noktalar:

1. Ekstremiteye ait her major eklem ve kas grubu değerlendirilmelidir.
2. Hassasiyet ve/veya ısı artışı olan tüm eklem ve kas grupları belirlenmelidir.
3. Deformite olan kas ve eklem bölgeleri değerlendirilmelidir.
4. Her kas ve eklem bölgesi diğer taraf ile karşılaştırılmalıdır.

Eklem bölgelerine ait özellikler:

Klavikulanın omuz ekleminin bir parçası olduğu unutulmamalı ve mutlaka değerlendirilmelidir.Patellanın en kolay değerlendirmesi hastanın bacağı ekstansiyonda ve kasları rahat pozisyonda yapılmaktadır. Her bir vertebranın spinöz çıkıntısı mutlaka palpe edilmelidir.

Hastanın ayaktayken ve yürürken de değerlendirilmesi gereklidir.

Yansıyan ağrı unutulmamalıdır; Boyun ve göğüsten omuza, sırt veya pelvisten kalçaya, kalça dan dize yansıyan ağrılar ağrı kaynağını iyi değerlendirmeyi gerektirir.Bölgelere göre basitçe ağrı kaynağı ayrımı:

Omuz ağrısı: Sırt tarafında (dorsalde) ise kas spazmı nedenli, Omzun yan tarafında ise (lateralde) bursit ya da rotator cuff yırtığı nedenli, ve omzun ön tarafında (ventralde) ise glenohumoral eklem nedenli olabilir.

Kalça ağrısı: Kalçanın arka kısmında (dorsalde) ise siyatik sinire bağlı, yan tarafında ise (lateralde) bursit nedenli, ve ön tarafında (ventralde) ise de kalça eklemi kökenli olabileceği düşünülmelidir.

İnspeksiyon:

Mutlaka cilt ve cilt ekleri değerlendirilmeli, skar, döküntü, siyanoz, ödem veya çomak parmak (clubbing) gibi belirtiler not edilmelidir.

Özellikle asimetri, deformite ve atrofi değerlendirilmelidir.

Palpasyon:

Tüm eklem bölgeleri değerlendirilmelidir. Cilt ve cilt ekleri, eklem bölgesi ile birlikte hassasiyet ve ısı artışı için değerlendirilmelidir.

Palpasyonda mutlaka karşı taraf ekstremite birlikte değerlendirilmelidir.

Boyun eklemlerinin muayenesi:

Değerlendirilmesi gereken boyun hareketleri;

* Fleksiyon,Ekstansyon,Sağ ve Sol Rotasyon,Sağ ve Sol lateral fleksiyon

Fleksiyon:

Hastadan çenesini göğüs ön duvarına değdirmesi istenir.

Ekstansiyon:

Hastadan muayene odasının tavanına bakacak şekilde boynunu ekstansiyona getirmesi istenir.

Sağ ve Sol Servikal Rotasyon: Hastadan sağ ve sola doğru arkasındaki duvara bakması istenir ve karşı taraf ile karşılaştırılır.

Sağ ve Sol Servikal Lateral Fleksiyon: Hastadan, omuzlarını hareket ettirmeden bir kulağı ile aynı taraf omuzuna doğru lateral fleksiyon yapması istenir ve karşı taraf ile karşılaştırılır.

Omuzlarda asitmetri, kas atrofisi ya da deformite varlığı değerlendirilmelidir. İnspeksiyon ile göğüs ön duvarı, göğüs kafesi değelendirilmeli ve sternoklaviküler eklemde ve sternokostal bileşkede deformite, eklemlerde artrit varlığına bağlı değişikliklerin bulunup bulunmadığı değelendirilmelidir.

Eklem muayenesine üst ekstremitelerin ve eklemlerinin değerlendirilmesi ile devam edilmelidir.

El ve el eklemlerinin inspeksiyonu ile başlanır. Elin dorsal ve palmar yüzeyleri değerlendirilir. Cilt ve cilt ekleri renk değişikliği, skleroz ve atrofi gibi değişikliklerin varlığının değerlendirilmesi için inspekte edilir. Tırnak değişiklikleri (onikolizis, nail pitting, laminasyon) ve el kaslarında atrofi, el eklemlerinde deformite, şişme ve renk değişikliğinin varlığı değerlendirilir.

Palpasyon ile distal interfalangial eklemlerden (DİF) başlayarak el eklemlerinin tamamı değerlendirilir. DİF eklem yüzeyinde Heberden nodüllerinin varlığı (osteoartrit) ve eklemlere uygulanan hafif basınç ile hassasiyet, ağrı ve şişlik değerlendirilir. Benzer şekilde proksimal interfalangial eklemler (PİF) değerlendirilir. Bu eklemlerin fleksiyon ve ekstensiyon sırasında ağrılı olup olmadığı, eklemde ısı artışı ve şişme olup olmadığı değerlendirilir. Eklemlerin dorsal yüzünde Bouchard nodüllerinin varlığı, el parmaklarında bulunan deformiteler; kuğu boynu deformitesi (swan necki, PIF ekleminde hiperekstansiyon ve DIF ekleminde hiperfleksiyon) ve düğme iliği (butonniere, PIF ekleminde hiperfleksiyon ve DIF ekleminde hiperekstansiyon) deformitesinin varlığı değerlendirilir.

MARMARA ÜNİVERSİTESİ YAYINEVİ

Metakarpofalangial eklemler (MKF) bu bölgeye uygulanan basınç ile değerlendirilir (Şekil 2). Eklem bölgesinde ağrı valığında MKF eklemlerinin tek tek palpasyon ile değerlendirilmesi ve ağrı, şişme ve ısı artışı değerlendirilir. Bunun için hastanın değerlendirilen eli doktor tarafından el bileğinden hafif dorsifleksiyondayken tutularak her iki el baş parmakları ile MKF eklemlerin medial ve laterali palpe edilir. Sinovyal hipertrofi, eklemde hassasiyet ve ısı artışı kaydedilir.

El bileği muaynesinde fleksiyon, ekstansiyon, radial- ve ulnar deviasyon, için incelenir ve karşı taraf ile karşılaştırılır.

Ön kolun değerlendirilmesinde pronasyon ve supinasyon araştırılır. Dirsek ve el bileğinin birlikte gerçekleştirdiği bir harekettir. Dirseğin fleksiyon ve ekstansiyonu değerlendirilir. Fleksiyon kontraktürü, ağrı ve ısı artışı kaydedilir (Şekil 3). Olecranon, medial ve lateral epikondil değerlendirilmesi gereken anatomik bölgelerdir. Olecranon üzerinde bursite bağlı şişem ya da dirsek tam fleksiyonda iken dorsal yüzden yapılan speksiyon ile eklemde effüzyon nedeniyle şişme değerlendirilir. Lateral epikondil el ekstansör kaslarının sonlandığı bölgedir. El bilekten tam ekstansiyon yaptığında lateral epikondil üzerine doktor tarafından uygulanan hafif basınç ile bu bölgede hassasiyetin varlığı araştırılır. Benzer şekilde medial epikondil el fleksör kaslarının sonlanma noktasıdır. El bileği tam fleksiyonda iken lateral epikondile uygulanan basınç ile bu bölgede hassasiyetin varlığı araştırılmalıdır.

Omuz ekleminin muayenesi ile devam edilmelidir. Hareketleri daha kompleks bir eklemdir. Fleksiyon ve ekstansiyon, internal ve eksternal rotasyon ile abduksiyon ve adduksiyon için değerlendirilmelidir (Şekil 4). Değerlendirme her zaman karşılıklı ve önce aktif ardından da pasif hareketlerin değerlendirmesi şeklinde olmalıdır. Klavikula omuz ekleminin bir parçası olduğundan sternoklaviküler eklemin inspeksiyonu (asimetri, şişlik) ve palpasyonu ile değerlendirilmesi gereklidir. Aktif hareketler sırasında boyun ve göğüsten omuza yansıyan ağrının varlığı değerlendirilmelidir.



Şekil 2. Metakarpofalangial Eklem Muayenesi



Şekil 3. Epikondil Muayenesi



Şekil 4A. Omuz iç rotasyonu



Şekil 4B. Omuz dış rotasyonu

Alt ekstremite muayenesi

Alt ekstremite muayenesi de distal uçtan başlayarak kalça eklemine doğru ve simetrik olarak yapılan inspeksiyon ile başlamalıdır. Ekstremiteler asimetri, ekstremite uzunluğunun farkı, cilt ve cilt eklerinde renk değişikliği ve kas atrofisi için değerlendirilmelidir.

Ayak eklemleri, metatarsofalangial (MTF) eklem bölgesine uygulanan hafif basınç ile hassasiyet ve ısı artışı için değerlendirilmelidir. Hassasiyet belirlenmesi halinde tüm MTF eklemler tek tek değerlendirilir. Ayak parmaklarının fleksiyon ve ekstansiyonu değerlendirilir. MTF eklemine dorsal ve plantar yüzden uygulanan basınç ile değerlendirme yapılır. Ayak birinci parmağında hallux valgus ve hallux varus gibi deformitelerin varlığı araştırılır.

Ayak bilek hareketleri değerlendirilir. Fleksiyon (plantar fleksiyon) ve ekstansiyon (dorsifleksiyon) değerlendirilir. Ayağın inversiyon ve eversiyonu değerlendirilirken daima karşı taraf eklem ile karşılaştırılır.

Diz ekleminin değerlendirilmesi ile devam edilir. Hasta sırtüstü (supin) pozisyonda muayene masasında yatarken bacak, kalça ve diz ekleminden ekstansiyonda iken muayene edilir. Patellanın değerlendirilebilmesi için kuadriseps kasının serbest olması gereklidir ve değerlendirmeye inspeksiyon ile başlanır. Diz ekleminin kendisinde, suprapatellar bölgede ve kuadriseps kasının tibia ile birleştiği bölgede şişlik, renk değişikliği

değerlendirilir.

Diz eklemindeki ısı artışını değerlendirmek için her iki diz karşılıklı olarak palpe edilir (el parmaklarının dorsal yüzeyi ile) ve aynı zamanda sıvı birikimi (effüzyon) için değerlendirilir. Diz ekleminde biriken effüzyon az miktarda olabilir. Suprapatellar poş diz eklemi ile bağlantılı olduğundan bu bölgedeki effüzyonun da diz eklemine alınması palpasyonu kolaylaştıracaktır. Hasta muayene pozisyonunda yatarken sol el ile suprapatellar bölgeye basınç uygulanarak bu sıvının diz içerisine doğru sıvazlanması sağlanır. Sağ el ikinci ve üçüncü parmağı ile patellaya dorsalden basınç uygulanır. Sıvı artışı mevcut ise patella bu sıvı içerisinde aşağı ve yukarıya doğru hareket edecektir (Patellar ballotement).

Daha sonra diz ekleminin hareket açıklığı değerlendirilir. Hareket aktif olarak yaptırıldığında ağrı ya da hassasiyet varsa pasif olarak tekrarlanmalıdır.

Muayenin devamında diz eklem açıklığı değerlendirimelidir. Aktif olarak hasta tarafından yapılmalı ve ağrılı veya kısıtlı ise pasif olarak doktor tarafından da yaptırılmalıdır.

Normal diz fleksiyonu 135 derecedir. Normal ekstansiyon ise 0 derecedir. ROM değerlendirilirken aynı zamanda fleksiyon ve ekstansiyona sırasında bir el patella üzerinde tutularak krepitasyon varlığı (dejeneratif değişiklikler için) değerlendirilmelidir.

Diz eklemini oluşturan bağ ve ligamentler aşağıdaki sırasıyla değerlendirilmelidir;

Medial ve lateral kollateral ligamanlar, Anterior ve posterior cruciate ligamanlar, Medial ve lateral menisküsler.

1. Medial ve Lateral Kollateral Ligamanlar (MCL ve LCL)

a. MCL stabilitesinin değerlendirilmesi: Hasta sırtüstü yatarken, diz 30 derece fleksiyona getirilir. Bir el dizin lateralinden mediale doğru basınç uygularken diğer el ile hastanın ayağını laterale doğru çekilir. Diz ekleminde esneme varlığı değerlendirilir.

b. LCL stabilitesi: Bacak aynı pozisyonda iken bu kez ayak mediale doğru esnetilir. Bacak ekstansiyonda iken aynı hareket tekrarlanır.

2. Anterior Cruciate Ligaman (ACL)

Anterior Çekmece Testi:

a. Hasta sırtüstü pozisyonda (supin) yatarken diz 90 derece fleksiyona getirilir ve ayağı stabilize etmek için hafifçe üzerine oturulur.

b. Sağ ve sol el diz ekleminin medial ve lateralinde birleştirilir.

c. Yavaş ama güçlü bir şekilde diz doktorun kendisine doğru çekilir. Dizin anteriora doğru hareketi değerlendirilir.

3. Posterior Cruciate Ligaman (PCL)

Posterior Çekmece Testi:

(Testi yukarıda tarif edilen anterior çekmece testinden hemen sonra uygulanır)

a. Hasta sırtüstü pozisyonda (supin) yatarken diz 90 derece fleksiyona getirilir ve ayağı stabilize etmek için hafifçe üzerine oturulur.

b. Sağ ve sol el diz ekleminin medial ve lateralinde birleştirilir.

c. Yavaş ama güçlü bir şekilde diz geriye doğru itilir çekilir. Dizin posteriora doğru hareketi değerlendirilir.

Menisküslerin değerlendirilmesi:

Apley Kompresyon Testi:

a. Hastanın yüzüstü yatması istenir. Diz 90 derece fleksiyona getirilir.

b. Hastanın muayene masası üzerindeki bacağı stabilize edilir.

c. Hastanın ayak bileğinden tutularak ayak yukarı doğru çekilir.

d. Bu pozisyonda iken ayağa içe ve dışa doğru rotasyona yaptırılır.

e. Daha sonra aynı pozisyondayken ayak aşağı doğru bastırılırken ayağa içe ve dışa doğru rotasyon yaptırılır. Baskı sırasında diz ekleminde ağrı ortaya çıkıp çıkmadığı değerlendirilir.

Kalça Eklemi Muayenesi:

Değerlendirilmesi gereken kalça eklemi hareketleri sırasıyla şunlardır:Abduksiyon,Adduksiyon, Fleksiyon,Ekstansiyon,İç rotasyon, Dış rotasyon Sırtüstü pozisyonda yatan hastanın ağrı olmayan taraftan başlayarak kalça eklemi bacak diz ve kalçadan tam ekstansiyonda iken abbduksiyon ve adduksiyon hareketleri değerlendirilir ve karşı taraf ile karşılaştırılır. Aktif hareketlerde ağrı olması halinde doktor tarafından pasif olarak tekrarlanır. Hasta supin pozisyonda yatarken kalça eklemini 90 derece fleksiyona getirmesi istenir. Ağrı saptanması durumunda doktor tarafından pasif olarak ta aynı hareketler tekrarlanmalıdır.

MARMARA ÜNİVERSİTESİ YAYINEVİ

Kalça eksternal rotasyonunun değerlendirilmesi:

FABER Testi

Kalçanın Fleksiyon, Abduksiyon ve Eksterna l Rotasyon hareketlerinden oluşur. Hasta supin pozisyonda yatarken diz ve kalça 90 derece fleksiyona getirilir. Doktor tarafından hastanın ayağı mediale doğru hareket ettirilerek femur başının eksternal rotasyonu sağlanır (Şekil 5).



Şekil 5 : Faber Testi



Şekil 6 : Fader Testi

FADER Testi

Kalçanın Fleksyion, Addukiyon ve Internal Rotasyon hareketlerinden oluşur. Hasta supin pozisyonda yatarken diz ve kalça 90 derece fleksiyona getirilir. Doktor tarafından hastanın ayağı laterale doğru hareket ettirilerek femur başının internal rotasyonu sağlanır (Şekil 6).

Shoeber Testi

Omurganın anterior fleksiyonunun değerlendirilmesinde kullanılır.

Hasta ayakta iken her iki crista iliaca superior tespit edilir. Sağ ve sol bu seviyenin lomber vertebra ile birleştiği düzlem belirlenerek işaretlenir(Şekil 7a) Buradan yukarı doğru 10 cm ölçülerek tekrar işaretlenir (Şekil 7b).

Hastanın topuklarını birleştirmesi ve diz eklemini fleksiyona getirmeden öne doğru eğilerek parmak uçları ile yere deymeye çalışması istenir. Daha önce işaretlenen iki nokta arası tekrar ölçülür (Şekil 7c). 10 cm olarak işaretlenen açıklığın 15 cm ve daha fazlasına çıkması gereklidir. Aradaki fark ölçülerek verilir. 16-10cm=6 cm Schoeber gibi.

Shoeber testi ile ölçülen aralığın 5 cm'den daha küçük olması durumunda omurganın anterior fleksiyonunda azalma olarak değerlendirilir.



Şekil 7 : Shoeber Testi

NÖROLOJİK MUAYENE

Prof. Dr. Nazire AFŞAR

Gerekli malzemeler: Oftalmoskop, Işık kaynağı, Görme (Snellen) kartı, Refleks çekici, Diyapazon, İğne - sivri uçlu, tek kullanımlık dil basacağı.

Nörolojik muayenenin sıralaması hekimin alışkanlıklarına veya hastanın özelliklerine göre değişiklik gösterebilir. Ancak, izlenen sıra ne olursa olsun bulguların belli bir şema içinde kaydedilmesi bulguların olası progresyonunu izlemek ve kişiler arası standardizasyonu sağlamak amacı ile gereklidir.

Nörolojik muayene beyin, medulla spinalis, periferik sinirler ve kasların durumları hakkında çabuk ve doğru bilgiler elde etmemizi sağlarken eşlik edebilecek olası sistemik hastalıkları saptamak amacı ile nörolojik muayene beraberinde tüm sistemlerin gözden geçirilmesi de önerilmektedir.

Muayene sıralaması:

Kullanılan el (dominans)
Mental muayene
Kraniyal sinirler
Motor muayene
Ekstrapiramidal sistem
Refleksler ve patolojik refleksler
Duyu muayenesi
Koordinasyon - Serebellar muayene
Duruş ve yürüyüş

Mental muayene:

Kognitif (bilişsel) sistemin muayenesi hastadan öykü alırken dikkat, kooperasyon ve orientasyonun değerlendirilmesi ile başlar. Ayrıca düşünce içeriği, konuşma, bellek, yargılama, soyut düşünme, basit hesap ve nörolojik sorunun farkındalığının test esilmesi ile kısaca tamamlanır. Burada hastanın bilinç düzeyi bilişsel testleri etkileyebileceğinden hastanın bilinç düzeyinin değerlendirilmesi önemlidir ve objektif olarak Glaskow Koma skalası ile ölçülmesi önerilir. (normal değer 15/15'tir) (Tablo 1).

Tablo 1: Bilinç değerlendirmesi: Glaskow Koma skalası

Unsurlar	Yanıtlar	Puanlama
Göz açma	Kendiliğinden açık	4
	Sözlü uyarana açma	3
	Ağrılı uyarana açma	2
	Hiç yanıt yok	1
Sözel yanıt	Normal orientasyon	5
	Konfüzyon, orientasyon bozukluğu	4
	Uygunsuz kelimler ile yanıt	3
	Anlaşılmaz sesler ile yanıt	2
	Yanıt yok	1
En iyi motor yanıt	Emirlere uyuyor	6
	Ağrıyı lokalize ediyor	5
	Ağrıdan kaçınma - fleksör yanıt	4
	Ağrı ile anormal fleksör postür	3
	Ağrı ile anormal ekstensör postür	2
	Yanıt yok	1

MARMARA ÜNİVERSİTESİ YAYINEVİ

Kraniyal sinirler

Olfaktor sinir (I):

İritan olmayan aromatik maddeler kullanılarak (sabun, tütün gibi) test her bir burun deliğine tek tek uygulanır ve kişiden kokuyu algılaması ve ayırt etmesi istenir.





Şekil 1: Görme keskinliği değerlendirme kartı (Snellen kartı)

Optik sinir (II):

Optik sinir muayenesinde görme keskinliği, görme alanı, göz dibi, pupil boyutları ve ışık refleksi değerlendirilir. Görme keskinliği için bir göz kapatılarak hastanın diğer göz ile okuma (Snellen) kartında yer alan yazıları okuyup okuyamadığı belirlenir (Şekil 1). Eğer kartı okuyamıyor ise hastanın ışığı veya hareketi görüp göremediği değerlendirilip not edilir.

Görme alanı hasta başında konfrontasyon ile değerlendirilir (Şekil 2).

Hasta ve muayene eden hekim aynı hizada oturarak birbirinin yüzüne sabit bir şekilde bakmalı ve tek göz kapalı tutulmalı; hekim hasta ile kendisine eşit mesafede tuttuğu kırmızı uçlu cismi (örn: kalem) her yönden ve dıştan içe olacak şekilde yaklaştırır, cismi görmeye başladığı an ile hastanın bulgularını karşılaştırır. Bu hasta başı muayene yöntemi görme alanı hakkında ancak genel bir fikir verir ve klasik perimetrik muayene ile teyit edilmelidir.



Şekil 2: Konfrontasyon ile görme alanı muayenesi

Pupil muayenesinde büyüklük, şekil, eşitlik, ışığa reaksiyon, akomodasyon ve konverjans reaksiyonu değerlendirilir (Şekil 3). Işık refleksi direkt ve indirekt olarak test edilir. Işık refleksinin aferent (duysal) yolağı II.inci sinir, eferent (motor) yolağı III.üncü sinir ile taşınır. Bu nedenle pupil muayenesi sırasında hem II. hem de III. sinirin bir bölümü değerlendirilmiş olur.

Oftalmoskopik (göz dibi) incelemede disk kenarlarının belirginliği, kan damarlarının genişliği, geçiş noktalarında arterio-venöz keskinlik, kanamalar, eksuda yamaları not edilir.



a

b

Şekil 3: Pupil boyutları ve anizokori (Farklı boyutlarda pupiller)

Okülomotor, troklear, abdüsens (III, IV, VI):

Üç sinir aynı anda değerlendirilir ve her yöne göz hareketleri ve konverjans patolojilerinin yanı sıra nistagmus gibi istemsiz göz hareketinin varlığı araştırılır.

Okülomotor (III) sinirin lezyonunda göz hareketi, göz kapağı ve pupil yanıtında etkilenme olur. Pupil genişler ve ışık refleksi (IR) kaybolur (direkt IR alınamaz, indirekt IR aynı taraf II. sinir ve karşı taraf III. sinir sağlam olduğundan alınır). Göz kapağının düşmesi - ptozis III. sinir ya da sempatik sinir lezyonunda oluşur.

Oküler hareket altı farklı bakış yönünde değerlendirilir. Dışa (laterale) bakış lateral rektus kası ve abdusens sinir (kraniyal sinir VI) aracılığı ile, aşağıya ve içeriye bakma ise süperior oblik kası ve troklear sinir (kraniyal sinir IV) aracılığı ile gerçekleşir. Diğer tüm hareketler okülomotor sinir aracılığı ile yürütülür (Tablo 2). Kas muayenesi sırasında diplopi olup olmadığı ve bu yakınmanın tek göz kapanınca geçip geçmediği kontrol edilir. Konjuge hareketler horizontal ve vertikal yönde gözlerin birlikte hareket edebilme yeteneğidir ve muayene sırasında konjuge olarak hareket etme kapasiteleri kontrol edilir ve beyin sapı fonksiyonları hakkında bilgi verir.

Tablo 2: Göz hareketlerini yönlendiren kas ve kraniyal sinirler

Bakış Yönü	Kas	Sinir
Yukarıya dışa bakış	Süperior rektus	Okülomotor sinir
Yukarıya içe bakış	İnferior oblik	Okülomotor sinir
Laterale hareket	Lateral rektus	Abdusens sinir
Mediale hareket	Medial rektus	Okülomotor sinir
İçeriye ve dışarıya bakma	İnferior rektus	Okülomotor sinir
Aşağıya ve içeriye bakma	Süperior oblik	Troklear sinir

Trigeminal sinir (V):

Trigeminal sinir çiğneme kaslarının innervasyonuyla birlikte yüzün, burun ve ağız boşluğu mukozalarının, ön ve orta çukur duranın ve venöz sinüslerin duyusunu sağlar. Duyu değerlendirmesi sırasında trigeminal sinirin üç dalı, oftalmik, maksiler ve mandibüler olmak üzere ayrı ayrı değerlendirilir.

Motor fonksiyonun muayenesinde, çiğneme kaslarının motor gücü değerlendirilir. Tek taraflı paralizide ağız açıldığında çenenin lezyon tarafına kaydığı görülür. Muayene sırasında hastadan dişlerini sıkması istenir ve maseter ile temporal kaslar palpe edilir.

Kornea refleksinin aferent yolağı V.inci sinir, eferent yolağı ise VII. inci sinir aracılığı ile taşınır.

Fasyal sinir (VII):

Fasyal sinir motor, otonom ve duyu fonksiyonları olan mikst bir sinirdir. Yüz, dudak ve göz çevresindeki mimik kaslarını ve platisma kasını innerve eder. Ayrıca, dilin 2/3 ön kısmının tat duyusunu sağlar. Gözyaşı, submaksiller ve sublingual bezlere ulaşarak salgılama ile ilgili vejetatif fonksiyonunu yerine getirir.

Fasyal sinirin muayenesinde özellikle motor fonksiyonu değerlendirilir. Yüzün iki tarafının simetrisine bakılır: burada alın çizgileri, nazolabial sulkus ve göz kırpma hareketleri değerlendirilir. (Şekil 4).



a b c

Şekil 4:
Yüzün simetrik olan mimik kaslarının değerlendirilmesi (Fasyal sinir)

MARMARA ÜNİVERSİTESİ YAYINEVİ

Fasyal sinire ait patolojiler santral ve periferik tipte olabilir. Santral fasyal paralizide kuvvetsizlik yüzün yalnızca alt yarısındadır, hasta paretik tarafta gözünü kapatabilir. Bu orbikularis okuli kasının düal (her iki taraftan) innervasyonuna bağlıdır. Periferik fasyal paralizide ise tutulan yüz yarısında ağız etrafındaki kaslarla birlikte göz çevresinde ve alın kaslarında da kuvvetsizlik vardır: hastanın yalnızca sağlam yüz yarısı hareketlidir.

Muayene sırasında hastadan göz kapama, kaşları kaldırma, dişleri gösterme gibi mimik hareketleri yapması istenir.

Vestibülo-koklear sinir (VIII):

Vestibülo-koklear (VIII) sinirin iki bölümü var: işitme ile ilgili olan koklear sinir ve denge ile koordinasyonla ilgili olan vestibüler sinir.

İşitme muayenesinde hastanın arkasına geçerek fısıltı şeklinde bir konuşmayı duyması test edilir veya kulağa yaklaştırılan saatin sesi dinletilerek test edilir. Denge muayenesinde ise hasta önce normal olarak yürütülür. Orada bir özellik yoksa bir çizgi üzerinde yürütülür, dönüşler değerlendirilir ve gözler kapalı halden olduğu yerde yürüme hareketi yapması istenerek başlangıç noktasına göre ne kadar deviye olduğu test edilir.

Glossofaringeal sinir (IX):

En önemli görevi IX. kraniyal sinirle birlikte yutma fonksiyonunu sağlamasıdır. Ayrıca dilin 1/3 arka kısmının duyusu ile parotis bezinin sekresyon fonksiyonunu da sağlar.

Muayenede öncelikle küçük dilin orta hatta olup olmadığı gözlenir. Sonra ise hastadan 'aa' demesi istenir ve palatal arkların her iki tarafta eşit olarak yukarıya doğru hareket etmesi beklenir.

Vagus siniri (X):

X. uncu kraniyal sinir bu grupta en uzun sinirdir. Vital fonksiyonların regülasyonu başta olmak üzere yutma, ses çıkarma gibi çeşitli fonksiyonları olan bir sinirdir. Nörolojik muayene sırasında gag refleksinin değerlendirilmesi ile IX. kraniyal sinir ile birlikte test edilir. Burada hastadan ağzını açması istenir ve yumuşak bir cisim (çoğunlukla koni şeklinde katlanmış bir kağıt) ile palatal arklara iki taraflı ayrı ayrı dokunulur. Burada beklenen yanıt hastanın öğürmesidir.

Aksesuar sinir (XI):

Aksesuar sinir saf motor bir sinirdir. Sternokleidomastoid (SCL) ve trapez kasın üst bölümünü innerve eder. Muayenede önce inpeksiyonda boyun asimetrisi olup olmadığı kontrol edilir. Daha sonra SCL kasının incelenmesinde hastadan çenesiyle bir dirence karşı (örn. hekimin eline) başını çevirmesi istenir ve bu kasın kasılması hem gözlenir hem de palpe edilir. Trapez kasın muayenesi için ise hastadan dirence karşı omzunu kaldırması istenir ve herhangi bir asimetri olup olmadığı gözlenir (Şekil 5).

Hipoglosal sinir (XII):

Hipoglosal sinir dilin motor siniridir. Muayenede ağız açık durumda iken dilin pozisyonu, atrofi ve fasikülasyon bulunup bulunmadığı gözden geçirilir. Sonra hastadan dilini çıkarması istenir.



Şekil 5: Aksesuar sinir a: sternokleidomastoid (SCL) kas ve b: trapez kasın muayenesi

Tek taraflı paralizi olduğunda normal karşı taraftaki sağlam genioglossus kasının hareketi ile dil dışarıda paralitik tarafa deviye görülür. Buna karşın dil ağız içinde istirahat halindeyken, dili yukarı aşağı oynatan sağlam taraf stiloglossus kasının etkisi ile hafifçe sağlam tarafa doğru deviye olur. İki taraflı hipoglosal sinir lezyonlarında dilin dışarı çıkarılamadığı, hatta ağız tabanında hiç hareket etmediği dikkati çeker.

Motor muayene

Hastanın yakınmasından yola çıkarak kas gücü her iki taraf karşılaştırılarak yapılır, eşlik eden tonus bulgusu, atrofi varlığı, derin tendon refleksleri ve patolojik refleks varlığı ile birlikte değerlendirilerek üst motor nöron / alt motor nöron patolojisinin ayırt edilmesi hedeflenir. Muayeneye başlarken öncelikle ekstremitelerde atrofi olup olmadığı gözlenmelidir. Sonra pasif harekete karşı direnç olarak tanımlanabilecek tonus ve motor kas gücü sıfır ile beş arasındaki sayılarla derecelendirilerek (Tablo 3) değerlendirilir. Burada hastanın olası patolojisine göre kas grupları ve kaslar tek tek muayene edilir.

Tablo 3: Motor kas gücü dereceleri

Derece	Bulgular
5	Normal kas gücü
4	Kas normal hareketini yapmakta, ancak karşı yönde bir kuvvet uygulandığında yenilebilmektedir
3	Kas yalnızca yer çekimine karşı koyabiliyor, direnme yok
2	Test edilen kas ancak yer çekimi ortadan kaldırıldığında hareket edebiliyor
1	Kasta ancak gözle görülebilen veya palpasyon ile fark edilen bir hareket vardır, ancak eklem hareketi ortaya çıkamaz
0	Tam felç: hiç kas kasılması yoktur

Hafif bir piramidal etkilenimi araştırmak amacı ile stabilizasyon testleri değerlendirilir. Bu inceleme iki aşamada yapılır; ilkinde hastadan gözlerini kapatarak kollarını avuç içleri yukarıya bakacak şeklide önüne uzatması ve bu şekilde 10 saniye tutması istenir. Burada piramidal patoloji lehine olan bulgular arasında tek kolun aşağıya doğru inmesi ("drift"), elin pronasyona gelmesi veya avucun çukurlaşması sayılabilir (Şekil 6a).

Testin ikinci aşamasında hasta sırt üstü yatarken, gözleri kapalı, her iki bacağını kalçadan 90 derece kaldırarak ve dizler fleksiyonda olmak koşulu ile 5 saniye havada tutması istenir. Burada da bir bacağın aşağıya doğru inmesi ("drift") patoloji lehine yorumlanır (Şekil 6b).



Şekil 6:
Stabilizasyon testleri: a: elde çukurlaşma ve "drift"
b: bacakta "drift"

Ekstrapiramidal Muayene

Ekstrapiramidal sistem (EPS) muayenesi aslında birden fazla alan değerlendirilirken yapılmış olur. Ayrıca, muayene sırasında hasta başta tremor olmak üzere istemsiz hareket varlığı açısından gözlenir. Ardı sıra ve ince beceri gerektiren el açma-kapama veya 1.-2.parmakları birleştirme gibi hareketler yaptırılarak hastada bradikinezi varlığı araştırılır. Yine tonus incelemesi yapılırken rijidite varlığı açısından

MARMARA ÜNİVERSİTESİ YAYINEVİ

değerlendirilir. Son olarak ise yürüyüş test edilirken EPS patolojisi lehine olabilecek yürürken kolların sallanıp sallanmadığı (kolların asosiye hareketi) veya küçük adımlı ve/veya öne doğru eğik bir duruş olup olmadığı kaydedilir.

Derin tendon refleksleri (DTR) her iki taraf karşılaştırılarak ve yukarıdan aşağıya doğru değerlendirilir. Sırası ile üst ekstremitede biseps, triseps ve stiloradyal refleksler, altta ise patella ve aşil refleksleri test edilir (Şekil 7). Refleksler zor alınıyor ise "azalmış" veya "hipoaktif" refleks denir. Buna karşın alınan yanıt abartılı ise "artmış" veya "canlı" refleks denir, bunlara patolojik reflekste eşlik ediyor ise "hiperaktif" refleksten söz edilir (Tablo 4).

Tablo 4: Derin tendon refleksleri (DTR):

Derece	Açıklama
-	Kayıp
+	Azalmış - hipoaktif
++	Normal - normoaktif
+++	Artmış - canlı
++++	Hiperaktif



Şekil 7: Derin tendon refleksleri.

Patolojik refleksler:

Refleks muayenesi sonunda patolojik refleks varlığı araştırılır. Bunların başında ekstensor plantar yanıt veya Babinski bulgusu yer alır. Plantar yanıt aşağıdan yukarıya ve lateralden mediale doğru ayak tabanı künt bir cisimle çizilerek bakılır (Şekil 8a). Normal sağlıklı yanıt tüm parmakların plantar fleksiyon yapması şeklindedir. Ancak yanıt başparmak ekstansiyonu ve diğer parmakların yelpaze şeklinde açılması ise bu başlıca patolojik refleks olan Babinski (Şekil 8b) bulgusudur.



Şekil 8: Plantar yanıt a: normal-fleksör; b: patolojik-babinski

Hoffman refleksi: hastanın eli tutularak bilek dorsifleksiyon halindeyken orta parmak distal falanksına verilen uyarıya yanıt olarak başparmak ve diğer parmak falanklarında fleksiyon hareketi görülür (Şekil 9). Bu refleks Babinski ile birlikte ve tek tafralı ise anlamlıdır, ancak genç insanlarda iki taraflı görülmesi durumunda patolojik olarak yorumlanmamalıdır.



Şekil 9: Hoffman refleksi

Palmomental refleks: hasta elinin tenar bölgeden avuç içine doğru künt bir cisim ile çizilmesi sonucu aynı tarafta çenede mentalis kasının kasılması şeklinde görülür (Şekil 10). Lokalize edici değer taşımamakla beraber serebral etkilenime işaret eden primitif bir refleks olarak kabul edilir.



Şekil 10: Palmomental refleks

Çene Refleksi: Hasta ağzını hafifçe açar ve alt çenesini serbest bırakır. Hekim sol el işaret parmağını çene üzerine altdudağın hemen altına gelecek şekilde altına koyar ve üzerine refleks çekici ile vurur. Normal koşullarda hiç yanıt alınmaz veya çenede yukarı doğru hafif bir hareket hissedilir. Ancak patolojik durumlarda çene belirgin olarak yukarı doğru hareket eder ve bu durum pons seviyesinin üzerinde piramidal yollarda bir lezyon varlığına işaret eder.

Motor ve refleks muayenesinin sonunda hastada var olan patolojinin seviyesi üst motor veya alt motor nöron hastalığı olarak ikiye ayrılabilir. Üst motor nöron korteksten ön boynuz hücrelerine kadar olan yolda bir lezyona (santral lezyon), alt motor nöron ise ön boynuz sonrasından kasa ulaşıncaya kadar olan yolda bir lezyona (periferik lezyon) işaret eder. Bu iki grup arasında başlıca farklar Tablo 5'te özetlenmiştir.

Tablo 5: Üst motor nöron / alt motor nöron bulguları

Bulgular	Üst motor nöron	Alt motor nöron
Refleksler	Canlı	Azalmış veya yok
Tonus	Artmış	Azalmış
Atrofi	Yok	Var
Fasikülasyon	Yok	Var

Duyu Muayenesi:

Bu muayene yüzeyel duyu, derin duyu ve kortikal duyu muayenesi olarak üç bölümde incelenir.

Yüzeyel duyular: dokunma-bası, soğuk, sıcak ve ağrı[1] dır. Rutin nörolojik muayenede ağrı hafif törpülenmiş çengelli iğne veya kırılmış bir abeslang ile yapılabilir. Hastaya dokunulan tüm noktalarda cismi "sivri" olarak algılıyor mu ve tüm alanlar "aynı mı" diye sormak uygun yaklaşımdır.

Isı muayenesinde ideal olarak bir test tüpüne sıcak diğerine soğuk su koyup hastadan ayırt edilmesi istenmelidir, ancak günlük poliklinik koşullarında soğuk bir cisim kullanılarak hastanın bunu soğuk hissedip hissetmediği sorulur.

Derin duyular (propriosepsiyon): vibrasyon ve eklem pozisyonundan oluşur.

Vibrasyon, titreşen bir diyapazon (128 veya 256 vib/sn) eklem üzerine konarak ve hastadan titreşimi hissedip hissetmediği sorularak bakılır. Ayrıca hastadan titreşimin bittiği anı belirtmesi istenir. Muayene en distal parmak ekleminden yukarıya doğru

Nörolojik muayenenin en sübjektif ve beklide en zor olan bölümüdür. Ciddi bir hasta uyumuna gereksinim vardır. Burada önemli noktalar hastaya kendisinden ne istendiğinin iyi anlatılması ve yönlendirici olmayan sorular sorulmasıdır.



Şekil 11: Derin duyu: vibrasyon değerlendirmesi a-diyapazon ile vibrasyon testi b- eklem pozisyonu testi

MARMARA ÜNİVERSİTESİ YAYINEVİ

eklem veya düz kemik üzerine diyapazon konarak gerçekleştirilir (Şekil 11). Değerlendirmede vibrasyon korunmuş, azalmış (hangi seviye olduğu belirtilir) veya kayıp diye ifade edilir. Üst ekstremitede en son denenen nokta omuz, altta ise alt kostadır.

Eklem pozisyonu en distal parmak eklemleri hastanın gözü kapalı olarak aşağı ve yukarı pasif olarak hareket ettirilir ve hastadan parmağının nerede olduğunu söylemesi istenir(Şekil 11).

Kortikal duyular (kombine duyular): Parietal lob fonksiyonlarını gösterir. Bu muayene yüzeyel ve derin duyuların normal olduğu durumlarda yapılabilir ve tüm bunların korteks düzeyinde sentezinden oluşur. Muayenede grafestezi, iki nokta ayırımı, stereognozi ve taktil söndürme (extinction) değerlendirilir.

Grafestezi, kişinin eline bir harf veya sayı yazılarak tanıması beklenir. Hastanın okuması yoksa yuvarlak – köşeli cisim ayrımı yapması istenir. Test hasta uyumun maksimumda tutmak amacı ile sağlam tarafta yapılıp hastanın testi anlaması sağlanır.

İki nokta ayırımı aynı anda iki sivri cisimle verilen uyaranı ayırt etme becerisidir. Vücudun farklı alanlarında bu ayrımı yapma mesafesi çok değişkendir: parmak ucunda birbirinden yalnızca 1-2 mm ayrı duran iki nokta algılanabilirken, sırtta 5-6 cm aralıklı iki nokta tek olarak algılanabilir.

Stereognozi cisimleri bakmadan sadece elle dokunarak tanıma yeteneğidir. Normal kişiler farklı büyüklüklerdeki anahtar ve bozuk paraları bakmadan kolayca tanıyabilir. Bu becerinin kaybı durumunda astereognozi veya taktil agnoziden söz edilir.

Taktil söndürme (extinction) hasta tek tek verilen duysal uyaranları hissederken aynı anda iki taraflı verilen uyaranları parietal lob lezyonunun karşı tarafında hissetmemesi şeklinde görülür.

Koordinasyon – Serebellar Muayene

Hastanın serebellar muayenesi öykü alırken ve konuşma dinlenirken ilk olarak değerlendirilir: İleri vakalarda konuşma çok zor anlaşılır veya hiç anlaşılmaz (aartri) olsa da düşünce içeriği ve yazmanın normal olması ile afaziden ayırt edilebilir.

Dizartri kelimelerin yanlış vurgulanarak veya patlayıcı şekilde ağızdan çıkması, artikülasyonu bozuk "sarhoş vari" bir konuşma olarak tanımlanabilir.

Dismetri veya ekstremite ataksisi aynı taraf serebellar hemisfer lezyonu belirtisidir. Hastadan parmağını ardı ardına kendi burnu ve doktorun parmağı arasında götürüp getirmesi istenir. Burada patoloji hastanın hedefe yaklaşırken geniş amplitüdlü bir el titremesi ile hedefini tutturamaması şeklinde olur. Alt ekstremitede bu test hastadan topuğu ile karşı bacak dizini bulup tibia üzerinde ayağını kaydırması istenerek yapılır. Burada da serebellar lezyonu olan kişi ya dizi bulamaz veya topuğunu düz bir şekilde bacak üzerinde indiremez.

Disdiadokokinezi: Hastadan bir elini diğer eline bir düz bir ters vurması istenir ve ardı sıra hareketleri yapıp yapamadığına bakılır.

Son olarak hastanın oturduğu yerde bir yana devrilmesi (oturuş ataksisi) ve yürürken geniş tabanlı veya destekli yürümesi (trunkal ataksi) orta hat serebellar (vermis) patolojiye işaret eder.

Duruş – Yürüyüş

Nörolojik muayenenin bu son aşamasında hastanın duruşu (postür) ve yürümesi değerlendirilir. İdeal koşullarda engeli olmayan ve 5-8m uzunluğunda bir alanda hastadan yürümesi istenir ve ellerin yürüyüşe eşlik etmesi, adım genişliği, hız ve dönüşlerin rahatlığı değerlendirilir. Bunun yanı sıra yürürken vücudun aldığı öne eğik veya rijid olabilecek duruşlar araştırılır.

Yürüyüş muayenesi bize kas tonusu ve gücü, ekstrapiramidal sistem, vestibüler ve serebellar sistemler ile spinal kord ve çizgili kasın durumu hakkında bilgi verir.

Başlıca yürüyüş şekilleri arasında paretik, ataksik, parkinsonian, kas hastalığına özgü "ördek vari" ve konversif yürüyüşler sayılabilir.

MEME MUAYENESİ

Prof. Dr. Gül BAŞARAN
Prof. Dr. Bahadır GÜLLÜOĞLU

Meme muayenesinin ilk basamağı inspeksiyondur. Kişi kendi yapıyorsa ayna önünde kollarını iki yana rahat bir şekilde bırakarak memelerin şekil ve boyut açısından farkları olup olmadığını gözlemler (Şekil 1).

Bir memenin diğerinden büyük olması sık rastlanılan bir durumdur.



Farklı pozisyonlarda, örneğin eller başın arkasında birleştirilip baş öne eğilerek veya eller bele konulup kuvvetlice bastırılarak göğüs kasaları kasılı iken de meme boyut ve şeklinde bir farklılık olup olmadığı gözlemlenebilir.

Meme uçlarının farklı yöne bakıp bakmadığı, meme başında bir çekinti olup olmadığı, meme derisinde kızarıklık, kabuklaşma gibi normalde olmayan belirtilerin olup olmadığı bu şekilde kontrol edilir.

Memenin palpasyonla muayenesi kişi oturur pozisyonda ve yatar durumda yapılır.

Oturur pozisyonda meme palpasyonu: hasta oturur pozisyonda iken muayene edilen memenin tarafındaki kol yukarı kalkık, veya başının arkasına atılmış ya da rahat bir şekilde yanında bırakabilir pozisyonda olabilir. Palpasyon için Muayene edilen tarafın hangisi ters el kullanılır. (sağ meme için sol el gibi) . palpasyona dıştan yani koltuk altına yakın bölgeden başlanır. Elin orta üç parmağının iç yüzeylerini kullanarak küçük dairesel hareketlerle parmakları meme üzerinden kaldırmadan hareket ettirilir. Bütün meme bölgesi dairesel hareketlerle yukarıdan aşağıya şeritler halinde palpe edilir .Aynı işlem her iki meme için yapılır.



Yatarak meme palpasyonu: Sırt üstü yatar pozisyonda mümkünse muayene edilecek memenin tarafındaki omuz altına bir yastık veya katlanmış bir havlu yerleştirilir Daha önce tarif edildiği gibi dairesel hareketlerle bütün meme parmak uçları ile palpe edilir.

Meme muayenesinin son kısmı sağ/sol aksiler bölgenin, infra ve supraklavikuler bölgelerin palpasyonudur. Doktor sol aksillayı muayene ederken sol kolu üzerine muayene edilen kişinin sağ kolunu dirsekten kırmasını söyleyerek tüm ağırlığı ile bırakmasını söyler, ardından sağ eli ile kişinin sağ aksillasını lenf nodlarının varlığı, büyüklüğü, sayısı ve kıvamı açısından palpe eder.



MARMARA ÜNİVERSİTESİ YAYINEVİ

Başka bir metoda ise doktor muayene ettiği kişi ile yüz yüze bakar durumda iken doktorun sol elini muayene edilen kişinin sağ omzuna, muayene edilen kişinin ise sağ kolunu doktorun sol omzuna yerleştirmesi ile olur, bu sırada doktor sağ eli ile hastanın sağ aksillasını palpe eder.



Meme ucundan akıntı olup olmadığının kontrol edilmesi de meme muayenesinin bir parçasıdır. Meme başı nazikçe sıkılarak akıntı gelip gelmediği kontrol edilir.

Her ay meme muayenesi yapmak kişinin memesinin normal halinin nasıl olduğunu anlamasına da yardımcı olur. Meme muayenesi için en uygun zaman menstürasyon gören kadınlarda adet döneminin bitiminden hemen sonraki 2-3. günlerdir, menopoza giren kadınlarda ise her ayın belli bir günü seçilebilir.

Meme muayenesi doktor tarafından da yapılsa kişinin kendi tarafından da yapılsa aynı yöntem izlenir. Kişi kendi meme muayenesini yapacaksa tercihen banyoda sabunlu iken olması önerilir. Çünkü parmaklar ıslak ve sabunla deri üstünde daha rahat kaydığından altındaki değişiklikleri hissetmek daha kolay olur.

Meme kanserinde erken teşhis büyük önem taşır. Bu nedenle sağlıklı kadınların 20 yaşından sonra kendi memelerini her ay muayene etmeleri, 40 yaşından itibaren meme muayenelerini yılda bir kez bir doktora yaptırmaları ve yıllık mamografi çekimine başlamaları önerilmektedir.

MARMARA ÜNİVERSİTESİ

JİNEKOLOJİK MUAYENE

Prof. Dr. Fatih DURMUŞOĞLU

I- Hastaya yaklaşım
II- Klinik sorunlara yaklaşım

I - Hastaya yaklaşım;

İlk basamak bilgi toplamadır. Bu işlem aynı zamanda veri tabanı oluşturma olarak kabul edilebilinir. Bu basamakta sırası ile;

a. Hikaye alınması
b. Fizik muayene
c. Laboratuvar araştırmaları
d. Özel değerlendirmeler, (ürodinamik ve/veya görüntüleme testleri)

Bunların içerisinde en önemli olanı Hikaye alınması oluşturmaktadır. Hikaye alınmasında peşin kararlılık, duygusallık ve abartılı bir yaklaşımdan uzak durmak çok önemlidir. Bir çok klinisyen hikaye alınmasında GPAY sistemini kullanmaktadır. G= gravida sayısı, P= partus sayısı, A= Abortus sayısı ve şekli, Y= yaşayan bebek şeklinde tanımlanabilir. Bu kısaltmalara ilave olarak NSD: normal spontan doğum, C section: sezaryen operasyonu, D&C gibi tanımlamalar kullanılarak hikaye alınması zenginleşebir.

a. Hikaye

1.Temel bilgiler:

a. Yaş: Yaş bazı riskli durumları belirlemede önemli bir işaret olması nedeni ile Kadın hastalıkları ve doğum klinik uygulamalarında çok büyük önem taşır. Gebelerin 17 yaşın altında ve 35 yaş üzerinde olması erken doğum, preeklampsi veya düşük risklerinin artmasına neden olmaktadır.

b.Gravidite: Geçmiş gebelikler, devam eden gebelik , düşükler, dış gebelikler dahil olmak üzere bütün gebeliklerin sayısını ifade eder.

c.Parite: Gebelik süresi 20 hafta üzeri olan gebeliklerin sayısını tanımlar.

d.Abortus: Gebelik süresi 20 haftadan önce olan (ektopik gebelik, indüklenmiş düşükler ve spontan düşükler)

2.Son adet tarihi (SAT):

Gebelik haftasının tayininde önemtaşımaktadır. Tahmini gebelik yaşı (TGY) Ultrason veya son adet tarihinden hesaplanır. Beklenen doğum tarihini hesaplamanın en pratik yolu , son adet tarihinden 3 ay çıkartmak ve son adet tarihinin ilk gününe 7 gün eklemektir. Ovulasyon tarihindeki değişkenliklere bağlı bu yöntem kesin doğruyu vermeyebilir.

Olgunun son gördüğü adet kanamasının ilk günü son adet tarihi olarak tanımlanmaktadır.

3. Başvuru nedeni ?

Hasta hastaneye ne şekilde gelmektedir. Randevü alarak veya beklenmeyen bir nedenle mi başvurmaktadır. Ani başlayan karın ağrısı veya vajinal kanama önemli bir beklenmeyen patalojinin habercisi olabilir. Yakınmanın ortaya çıkışı, eşlik eden semptomları, ani artış veya azalmaların ne şekilde olduğu sorgulanmalıdır. Başvuruya neden olan esas yakınma aynı zamanda ayırıcı tanıda önemli olan anahtarı oluşturarak ileri araştırmayı gerekli kılabilir.Örneğin; postmenopozal kanama ile başvuran hastada ilk akla gelen Endometriyal kanser olasılığıdır. Bununla beraber hipertansiyon,diyabet, anovulasyon,erken menarş,geç menopoz,obesite,infertilite,nulliparite ve diğer bir çok risk faktörleri düşünülerek hasta ele alınmalıdır.

MARMARA ÜNİVERSİTESİ YAYINEVİ

Obstetrik başvuruda sırası ile yaş, graviditite, parite, Son Adet Tarihi(SAT), Tahmini gebelik haftası ve başvuru yakınması mutlaka sorgulanmalıdır.Örnek; 32 yaşında, G:3, P:2 , A: 1 Y:2 , SAT: 02-Nisan ve gebelik haftası 32 hft olan, aşağı abdomen krampları ile başvuran hasta .

4.Jinekolojik hikayesi;

a. Mensturasyon hikayesi

i. İlk adet yaşı (9 yaşın üzerinde ve 16 yaşın altında olması gerekmektedir)

ii.Menstrüel siklusun karakteri: Mensturasyon kanamasının başından takip eden kanamanın ilk gününe kadar geçen süre (normali 28+/- 7 gün olarak) 21 ve 35 gün arası kabul edilir.

iii.Menses süresi 7 günden az ve miktarı total 80ml altında olması gerekir. Kanama miktarı fazla olursa menorajiden söz edilir.

iv.Düzensiz ve fazla kanama menometroraji

b.Kontrasepsiyon hikayesi: Süresi,cinsi ve en son kontrasepsiyon kullanımı, oluşan yan etkileri varsa sorgulanmalıdır.

c.Cinsel temasla bulaşan hastalıklar: Herpes simpleks virusu, Sifiliz,Gonore,Klamydia, HIV(human immundeficiency virus), Pelvik enflamatuvar hastalık ve HPV(human papilloma virüs) gibi enfeksiyonlara ait özgeçmiş araştırılması gerekir. Cinsel hayatın enfeksiyonlar açısından etik kavram ve prensibler içerisinde sorgulanması gerekir

5.Obstetrik hikaye:

Gebelik sonlandırmalarının haftası ,nedeni ve sonuçlarının öğrenilmesi, doğumların spontan,indüklenmiş olması ve vajinal veya abdominal yoldan oluşmasının kayıt altına alınması gereklidir. Doğumlarda normal dışı, vakum veya forceps uygulanması ,sezaryen operasyonu uygulandığında insizyon şeklinin kayıta geçilmesi gerekir. Normal veya operatif doğumlarda oluşan komplikasyonların sorgulanması ve gelecekte ki gebeliklere yardımcı olması açısından kayıtlara geçirilmesi gereklidir.

6.Geçmişte oluşan sistemik hastalıklar:

Hipertansiyon,hepatit,diabet,kanser,kalp ,akçiğer ve tiroid hastalıklarının sorgulanması gerekir.Hastalıklar ile ilgili kullanılan ilaçlar, hastane yatışları ve gördükleri tedaviler sorgulanmalı ve kayıt altına alınmalıdır.

7. Geçmiş cerrahi hikayesi:

Geçirilmiş cerrahi işlemlerin tarih ve cins olarak araştırılması ve oluşan komplikasyonların tespit edilmesi gerekir.Uygulanan insizyon şeklinin (Laparoskopi,laparotomi) ve cinsinin araştırılması gerekir.

8. Alerjik reaksiyonlar:

İlaç etkileşimleri tedavi ile bağlantıları ve ağırlık derecesi(hafif kızarıklıktan solunum güçlüğüne) kayıt altına alınmalıdır. İlaç olmayan lateks veya iodine alerjilerinin tespit edilmesi gerekir.Acil ve ani oluşan reaksiyonlarla, yan etki ve komplikasyonların ayırt edilmesi gerekir.

9.Medikasyonlar:

Medikal tedavilerde kullanılan ilaçların dozları,frekansları ve kullanım süreleri tespit edilmelidir. Bitkisel ve ilaç kodeksi dışında kullanılan, alışkanlık yapan bütün kimyasal ajanların sorgulanması gerekir. Buların içerisinde sigara alkol gibi alışkanlık yapan maddelerin tespit edilmesi gerekmektedir.

10.Sistemlerin sorgulanması:

Sistemik hastalıkların sıklıkla obstetrik hastalarla bağlantılı olan tipleri üzerinde bulunması yerinde olur. Gebe bir kadında başağrısı,görme bozukluğu, epigastrik ağrı veya yüzde şişme gibi bulguların altında preeklamptik patalojinin olabileceği düşünülerek özellikler dikkat edilmesi gerekmektedir.Özellikle 20 hafta ve üzeri olan gebelerde preeklampsi erken bulguları çok önemli yer işgal eder. İleri yaşta olan bir kadın hastada kalp hastalığını düşündürecek göğüs ağrısı, nefes darlığı,halsizlik,güçsüzlük veya çarpıntı yakınmaları tespit edilmelidir.

FİZİK MUAYENE

1. Genel görüntü: kaşektik, iyi beslenmiş, anksiyete, sakin , uyanık veya durgun gibi öğeleri kayıt etmek gerekir.
2.Vital bulgular: Vucut ısısı, kan basıncı, kalb ve solunum hızı ölçülmesi gerekir. Boy ve kilo burada kayıt edilir.
3. Baş boyun muayenesi: Travma bulguları, tümor, yüzde ödem,guatr goiter and karotid üfürümleri , servikal ve supraservikal lenf nodlarının palpasyonları önemlidir.

4. Meme muayeneleri: Simetrik yerleşimin ,cilt veya meme başında çekilmeler hastanın elleri kalçasında duracak şekilde ve kollar baş hizasına gelecek şekilde muayene yapılır. Hasta yatar şekilde meme dokusu palpe edilerek kitle araştırılması gerekir.Meme başları akıntı açısından değerlendirilerek , aksiler ve supraklavikuler lenfadenopatiler mutlaka kontrole edilmelidir.

5. Kalp muayenesi: Kalp tepe atımı ve ritim şekli detaylı olarak dinlenmesi gerekmektedir. Kalp sesleri, üfürümleri, ve kapak sesleri iyi değerlendirilmelidir.Sistolik üfürümler gebe kadınlarda cardiac output artışına bağlı olarak çıkabilir. Diastolik üfürümler ise gebelikte nadir olarak görülür.

6.Pulmoner muayene: Akciğer alanlarının sistematik ve detaylı olarak incelenmesi gerekmektedir.Raller, ronkus ve ıslık tarzında (wheezing) şeklinde oluşan seslerin iyi değerlendirilmesi gerekir.

7. Abdominal muayene: Abdomen skar oluşumları, distansiyon, kitle ve organ büyümesi, renk değişikliği açısından değerlendirilmelidir.Kalça ve kostaların bitimindeki alanda renk değişikliği intraabdominal veya retroperitoneal kanamayı düşündürebilir. Barsak seslerinin dinlenmesi motilite ve barsak fonksiyonu hakkında bilgi verebilir. Ascite muayenesi açısından batın perküsyonu yararlı olacaktır. Perkusyonu takiben yapılan palpasyon ağrılı alanın dışından başlamalı ve kitle,hassasiyet ve peritoneal bulgular acısından değerlendirilmelidir.Hassasiyet 1 - 4 arasında değerlendirilmeli, 4 en ağır şekli olarak kaydedilmelidir. Palpasyon esnasında istemli veya istemsiz kasılmalar dikkate alınmalıdır.

8. Bel ve sırt muayenesi: Sırt simetri,hassasiyet ve kitle açısından değerlendirilmelidir. Böbrek lojlarına uyan alanlarda uygulanan perküsyona karşılık oluşan ağrı renal pataloji işareti olabilir.

9. Pelvik Muayene;

a. Eksternal genitalia kitle veya lezyon , renk değişikliği, kızarıklık ve hassasiyet açısından değerlendirilmelidir. Bu alanda oluşan ülserler(herpes simpleks), vulvar karsinoma, sifiliz gibi patalojileri düşündürmelidir. Vulva da saat 5 ve 7 hizalarında Bartholin kisti veya apsesi sıklıkla rastlanır. Özellikle Bartholin apsesi acil şartlarda ileri derecede ağrılı olarak başvurabilir. Genital bölgenin dış yüzeyinde pigmente, renk değişikliği ile seyreden yapılarda mutlaka biopsi alınmalıdır. Bu bölgede önemli bir deri kanseri türü olan malign melanom sık görülebilinir.

b.Spekulum Muayenesi;

Vagina akıntı, atrofik değşiklikler(rugua kaybı gibi), sistosel,rektosel açısından değerlendirilmelidir. Serviks görüntüsü , erozyon,ektropiyon ve vesiküller açısından değerlendirilmelidir.

c. Bimanual Muayene: Başlangıç olarak işaret parmağı ve orta parmak serviksi hisseder ve tartar tarzda vaginal apekse yerleştirilerek ve diğer el batına konarak Uterine fundusu hissetmeye ve vagina içerisinde ki parmaklar arasında palpe ederek değerlendirmeye çalışır. Bimanual palpasyon esnasında serviks hareketlerinin karakteri(ağrılı ve hassas oluşu gibi) şekli, büyüklüğü ve aksı çok önemlidir. Uterusun büyüklüğü ,şekli, kıvamı ve pelvis boşluğu içerisinde ki situsu önemlidir.(Antevert,Retrovert, Antefleks veya Retrofleks oluşu gibi).

Adneksler lateral vaginal fornikslerden palpe edilebilir. Normal üreme çağında olan bir kadın da overler ceviz büyüklüğünü geçmeyecek şekilde palpe edilmelidir.

d. Rektal Muayene:

Posterior pelvis boşluğunda yer alan kitlelerin palpasyonu ve gaitada gizli kan araştırmasında değer taşır.Dismenore yakınması olan olgularda uterosakral nodularite palpasyonu ve Endometriozis ön tanısı açısında önem taşıyabilir. Özellikler pelvik kitlesi olan ve 50 yaş üzeri postmenapozal kadınların muayenesinde önemlidir.

MARMARA ÜNİVERSİTESİ YAYINEVİ

10.Obstetrik hastada laboratuvar;

a.Prenatal laboratuvar testleri:

i.Tam kan tetkiki, anemi ve trombositopeni açısından önemlidir.

ii. Kan grubu ve Rh tayini.Özellikle Rh negatif anne adaylarında antikor tetkiki son derece önem taşır. Rhogam Rh (-) anne adaylarında koruyucu hekimlik açısından 28 haftada ve kordan kanı pozitif olan bebeklerde, annelere doğumu takiben ilk 3 gün içerisinde yapılması gereklidir.

iii. Hepatit B surface antigen (HBsAg): Anne adayının enfekte olduğunu gösterir.Doğumda yeni doğana hepatit B immun globulin(HBIG) ve hepatit B aşısı hemen uygulanmalı ve neonatal hepatit enfeksiyonuna karşı korunma sağlanbmalıdır.

iv. Rubella titrasyonu: Anne Rubella enfeksiyonuna karşı bağışık değil ise postpartum hemen aşılanmalıdır. Bu aşı canlı aşı olması nedeni ile gebelik esnasında yapılması uygun değildir.

v. Syphilis nontreponemal test (RPR [rapid plasma reagin] veya VDRL [venereal disease research laboratory]): Pozitif test gelmesi halinde MHATP(treponema pallidum antikor tayini için mikrohemagglutinasyon) testi veya FTA-ABS (fluorescent treponema antikor absorsiyon) testi teyid amaçlı yapılması gerekir.Kongenital sifiliz tdavisi için gebelikte tedavi son derece önemlidir. Penisilin grubu birinci tercih olarak kabul edilmekle beraber alerjik reaksiyonları olanların, gebelikte desensitize olacağı düşünülerek Penisilin kullanabileceği hatırlanmalıdır.

vi. Human immunodeficiency virus test: ELISA en önemli tarama yöntemi olarak kabul edilmektedir. Pozitif geldiği hallerde Western Blot testi ile sağlaması gerekmektedir.

vii. İdrar analizi ve kültürü: Asemptomatik bakteriüri tanısında önem taşır.Gebelik komplikasyonları açısından %6-%8 oranında önemli bir dilimi teşkil etmektedir.

viii. Pap smear: Servikal displazi ve kanser taramasında temel tarama testidir. Bir çok klinisyen sıvı-bazlı vasat tercih etmekle HPV tiplemesine imkan sağlamaktadır.

ix. Gonorrhea ve/veya Chlamydia trachomatis yüksek riskli hastalarda servikal kanal örneklemeleri ile taranmalıdır.

b.Prenatal testler:

i. Down sendromu ve Nöral tüp defekleri için için yapılan I.trimester tarama testleri 12-14 hafta arasında ve 16-18 haftalar arasında serum ve ultrason parametrelerinin ortak kullanımı ile risk analizi yapılmaktadır.protein-A (PAPP-A), beta human chorionic free gonadotropin (_hCG) and nuchal translucency (NT)adı geçen testlerde kullanılan başlıca parametrelerdir.

ii.Gestasyonel diabetes taraması 26-28 haftalar: Anne adayı 26-28 hafta arası 50 gm oral glukoz yüklemesini takiben 1 saat sonra serum glukoz seviyesinin ölçülmesi ile gerçekleşir. Bu değerin 145 mg /dL altında olması normal kabul edilir.

iii. Bazı otörler tam kan sayımı , Servikal kültür ve Sifiliz serolojisini 3.trimester da tekrarlamayı uygun görürler.

iv. Grup B streptokok taraması için uygun görülen 35-37 gebelik haftalarıdır. Bu mikroorganizmalar; yenidoğanlarda erken ve geç dönem enfeksiyonlar olmak üzere iki tip tabloya neden olur. Erken dönem enfeksiyonlar doğumdan sonraki ilk yedi gün içerisinde ve daha sıklıkla ilk 24 saatte oluşan enfeksiyonlardır. Bakteriyemiler, pnömoni ve sepsis gibi enfeksiyonlar bunlardan bazıları olup, her 1000 doğumda 7-30'unda görülebilmektedir . Geç dönem, yedinci günden sonraki 3-4 haftayı kapsamaktadır. Yenidoğan menenjitleri, osteomiyelit ve septik artritler bu dönemde sık rastlanan enfeksiyonlardır. Geç dönem enfeksiyonları erken döneme göre daha nadir görülür(1000'de 0,5-1).

11. Jinekoloji hastaları için laboratuvar testleri:

Hasta yaşı,eşlik eden başka hastalık ve başvuru yakınmasına göre farklılıklar gösterebilir.

i. Düşük tehditi: Kantitatif B hCG ve progesterone seviyeleri, gebeliğin canlılığı ve dış gebelik riskinin ayırıcı tanısında yardımcı olabilir.

ii. Menorrhagia (Uterus fibroidlerine bağlı olabilir):Tam kan sayımı, endometrial biopsi,ve Pap smear alınması endometriyal kanser, servikal displazi ve kanser taraması açısından yararlı olacaktır.

iii.50 yaş ve üzeri adneksiyal kitle araştırmasında CA - 125 ve CEA tümör belirteçlerinin serumda kontrolu kaçınılmazdır.

MARMARA ÜNİVERSİTESİ YAYINEVİ

12. Görüntüleme uygulamaları:

a. Ultrasound araştırması:

i. Obstetrik hastalar: Ultrasound gebelerde en sık kullanılan görüntüleme yöntemidir. Gebeliğin canlılığı ön planda olmakla beraber fetus sayısı, plasenta lokasyonu, gebelik yaşı ve en önemlisi gebeliğe ait yapısal bozukluklar hakkında detaylı bilgi verebilir. Gebeliğin ilk trimester döneminde yapılan fötomaternal tarama testlerinin uygulanmasında ultrasound tartışmasız rol oynamaktadır.

ii. Jinekolojik olgular: Adneksiyal kitleler büyüklük ve ekojenite(sıvı veya solid yapıların yer alması) açısından ultrasound ile değerlendirilir.Uterus kitleler ve endometriyal kalınlık açısından özellikle postmenapozal dönemde değerlendirilmelidir.En az 1 sene menstruasyon kanaması olmayan bir kadında endometriyal kalınlığın 5mm ve üzeri ölçülmesi biopsi alınmak sureti ile doku örneği alınmasını gerektirebilir. Cul-de-sac boşluğunda serbest sıvı izlenmesi ve eşlik eden adneksiyal kitle olması malignite işareti olabilir. Ultrasound araştırması esnasında böbreklere ait hidronefroz benzeri değişiklikler pelvik kitleye bağlı ureter basısı işareti olabilir. Uterine kavite içerisine transservikal kateter ile salin infuzyonu verilmesi, rutin ultrasound taraması esnasında gözden kaçabilecek ve intrauterin kitle teşkil edebilecek polip,myom gibi yapıların tanısını kolaylaştırabilir. Bu işlem jinekolojik tanı yöntemleri arasında Sonohisterosonografi olarak tanımlanır.

b. Komputerize Tomografi: (CT) scan:

i.Radyasyon yayma özelliği nedeni ile gebe kadınlarda çok zorunlu kalınmadıkça kullanılması sakıncalıdır.

ii. CT taraması özellikle abdominal ve pelvik kitlelerin tanınması ve lenf nodüllerinin ,retroperitonal kitlelerin taranmasında yararlı olmaktadır.

c. Magnetik resonans görüntüleme (MRI):

i.Yumuşak doku alanlarının ve sınırlarının tanımlanmasında, vaginal agenesis veya uterine didelphis gibi mülleriyen anomalilerin değerlendirilmesinde önemli rol oynayan bir görüntüleme yöntemidir.

ii.Ektopik gebeliğin nadir görülen servikal gebelik gibi anormal yerleşimlerinin ayırıcı tanısında yaralı olabilmektedir.

d. Intravenöz pyelogram (IVP):

i. Intravenöz radyoopak boya kullanılarak , böbreklerin konsantrasyon kabiliyetlerini , ureterlerin geçirgenliğini ve mesane morfolojisi hakkında bilgi verir.

ii.Hidronefroz, ureter taşı ve ureter obstrüksiyonlarında önemli bir görüntüleme yöntemidir.

e. Hysterosalpingogram (HSG):

i. Radyoopak maddenin özel bir kanül ile servikal kanal yoluyla intrauterin kaviteye basınç uygulanarak görüntülenmesi sağlanan bir yöntemdir.

ii.Intrauterin anomalilerin taranması ,kavite de şekil bozukluğuna neden olan kitlelerin tanısında ve önemli olarak infertilite araştırmasında fallopian tüplerin pasaj ve morfolojik değerlendirmesinde temel tanı yöntemidir. Yardımcı üreme teknikleri öncesinde mutlaka HSG araştırması yapılması zorunludur. Tubal pasaj değerlendirilmeden yapılan yardımcı üreme teknikleri yanlış tıbbi uygulamalar şeklinde değerlendirilmektedir.

II. Klinisyenlerin problemleri sistematik bir şekilde sağlıklı çözmesi için 4 ana basamak vardır.

1. Tanı koymak.
2. Hastalığın ağırlığını ve evresini değerlendirmek.
3. Hastalığın evresine göre en uygun tedavi yöntemini seçmek.
4. Hastanın tedaviye cevabını izlemek.

KAYNAKLAR

- Danforth's Obstetrics and Gynecology, 10th Edition
Editors: Gibbs, Ronald S.; Karlan, Beth Y.; Haney, Arthur F.; Nygaard, Ingrid E.Lippincott Williams & Wilkins
- Williams Obstetrics, Twenty-Third Edition

ÜROLOJİK MUAYENE

Prof. Dr. Tufan TARCAN
Uzm. Dr. İlker TİNAY

Üroloji hastalarının değerlendirmesinde ayrıntılı anamnez ve fizik muayene büyük önem taşımaktadır. Üroloji hastasının fizik muayenesi temel olarak kosta-vertebral açı, batın, kasık, genital organlar ve rektum bölgelerine odaklanmaktadır. Üriner semptomları olan kadın hastalarda ek olarak pelvik muayene de yapılmalıdır.

Kostavertebral Açı - Böbrekler

Böbreklerin palpasyonu için, hasta muayene masasına sırtüstü yatmalı ve muayene her iki el kullanarak yapılmalıdır. Böbrek kostavertebral açıya yerleştirilen el ile arkadan yukarı doğru kaldırılırken, diğer el de aynı taraftaki ön batın duvarında kosta sınırının hemen altından nazikçe aşağıya doğru itilir ve hastaya derin nefes alması söylenerek böbrek palpe edilmeye çalışılır. (Şekil 1) Yetişkin bir hastada; böbrekler diyafram ve kostaların altında yerleşik olmaları ve bu alandaki iyi gelişmiş kas yapısı nedeniyle normal şartlarda zor palpe edilirler. Sağ taraftaki böbrek, karaciğer nedeniyle sol böbreğe göre daha aşağıda yerleşim göstermektedir. Çocuklarda ve zayıf kadınlarda derin inspiriyum sırasında sağ böbreğin alt polünü palpe etmek mümkündür. Muayene sırasında palpasyon ile saptanan renal kitleler, böbreklerin radyolojik görüntüleme ile ileri değerlendirilmesini gerektirmektedir.



Şekil 1: Böbrek Palpasyonu

Onikinci kosta ve lomber vertebra tarafından oluşturulan kostavertebral açıya yumruk yapılmış elin kenarı ile vurulması, hastada "kostavertebral açı hassasiyeti" diye isimlendirilen bulguya yol açabilmektedir. (Şekil 2) Bu muayene bulgusu piyelonefrit, üriner sistem taşı ya da üriner sistem tıkanıklığı varlığını işaret edebileceği için bu bulgu saptanan hastalar ilgili laboratuar testleri ve görüntüleme yöntemleri ile değerlendirilmelidir.



Şekil 2: Kostavertebral açı hassasiyeti değerlendirmesi

Abdomen - Mesane: Alt batın perküzyonu, mesane distansiyonu tanısı için yol göstericidir. Perküzyona simfizis pubisin hemen üstünden başlanmalı ve seste değişiklik saptanana kadar yukarıya doğru devam etmelidir. Alt batın duvarında yapılacak palpasyon da mesane distansiyonunun ve idrar retansiyonunun tanınmasına yardımcı olmaktadır.

Mesanenin bimanüel (iki elle) muayenesi, hasta için rahatsızlık verici ve ağrılı olabileceği için tercihen anestezi altında yapılmalıdır. Bu yöntemde, kadın hastada mesane, batın duvarı ve vajina arasında palpe edilir. Erkek hastada ise mesane, batın duvarı ve rektum arasında palpe edilir. Bu muayene ile mesanenin mobilitesi, mesane tümörünün lokal yayılımı ve eşlik eden pelvik bölge kitleleri saptanmaktadır.

MARMARA ÜNİVERSİTESİ YAYINEVİ

• Skrotum Ve Testis

Kasık bölgesinin muayenesi hasta ayaktayken yapılmalıdır. Kasık bölgesi fıtıkları ya da lenfadenopatiler skrotal ya da kasık bölgesi ağrılarını açıklayabilir. Kasık fıtığı muayenesi ile fıtık palpe edilebilir.

Spermatik kord muayenesi de hasta ayaktayken yapılmalıdır. Testiküler varikosel genişlemiş ve tortuyöz yapıya ulaşan spermatik venlerdir ve hastanın ayakta Valsalva manevrası yapması ile belirgin hale gelmektedir. Epididim, her iki testisin arka yüzünden kaynaklanan ve uzunlamasına seyir gösteren doku katlantısı olarak palpe edilebilir. Testis muayenesinde, testis her iki elin ilk üç parmağını kullanarak her iki yüzünden tutulmalı ve nazikçe testis üzerinde kitle varlığı araştırılmalıdır. İnmemiş ya da yüksek yerleşimli testis varlığında hasta muayenesi sırtüstü pozisyonda yapılır. Hastadan karın kaslarını gevşetmesi istenir ve testisin inguinal kanal ya da skrotum içindeki yeri tespit edilir.

Her iki hemi-skrotumun ya da testislerin arasındaki belirgin asimetri, şişlik, eritem ya da renklenme farklılığı; iltihap, testis torsiyonu, testis tümörü ya da intraskrotal kitle varlığına işaret edebilir. Yeni başlangıçlı testis ağrısı ile başvuran hastada testisin el ile elevasyonu sonrasında testisteki ağrıda azalma olarak tanımlanan "Prehn işareti", akut epididimitin testis torsiyonundan ayırıcı tanısında yardımcı olmaktadır. Skrotumun transiluminasyonu, skrotal kitlenin kistik (hidrosel, spermatosel) ya da solid (tümör) olup olmadığı konusunda yol gösterici olmaktadır. Kitlenin arkasına yerleştirilen ışıklı muayene kalemi ile yapılan muayenede, kistik kitleden ışık kolayca geçerken solid kitle ışığı geçirmemektedir.

Bu bölgenin muayenesi sırasında saptanan anormal ya da şüpheli fizik muayene bulgularının varlığında hasta ileri tanı ve tedavi için üroloji uzmanına yönlendirilmelidir.

Penis

Penis muayenesi, sünnetsiz hastalarda sünnet derisinin (prepisyum) geri çekilmesi ile yapılmalıdır. Sünnet derisinin geri çekilmesindeki zorluk "fimozis" olarak isimlendirilir ve 4 yaş altında normal bir fizik muayene bulgusudur. Geriye çekilmiş sünnet derisinin tekrar normal pozisyonuna getirilmesindeki zorluk "parafimozis" olarak isimlendirilir ve glans penisin konstriksiyonuna ve ciddi ödemine yol açmaktadır. Bu durum acil ürolojik cerrahi müdahale gerektirmektedir.

Üretral meatusun inspeksiyonu ile hipospadiyas (üretral meatusun, penisin alt yüzünde ve glansın ucundan daha geride yerleşim göstermesi) ya da epispadiyas (üretral meatusun penisin üst yüzünde yerleşim göstermesi) tanıları konulabilir.

Üretral meatustan ya da sünnet derisi altından herhangi bir sıvı gelmesi halinde ilgili sıvı cinsel yolla bulaşan hastalık tanısı için örneklenmelidir. Penis derisinin inspeksiyonu ile saptanabilen vezikül, vart ya da ülserler, cinsel yolla bulaşan hastalıklara ya da maligniteye işaret etmektedir. Aynı lezyonlar üretral meatus içinde de bulunabileceği için, bu tip lezyonların varlığında üretral meatus da dikkatli olarak muayene edilmelidir.

Penis palpasyonu ile penis şaftı boyunda fibröz plaklar ele gelebilir ve bu bulgu hastada Peyronie hastalığı varlığına işaret edebilir.

Erkek Hastada Rektum Ve Prostat Muayenesi

Parmak ile rektal muayene farklı hasta pozisyonlarında gerçekleştirilebilir:

- Hasta ayakta ve muayene masasına doğru belden 90 derece eğilmiş durumda
- Hasta muayene masasında diz-dirsek pozisyonunda ya da
- Hasta muayene masasında sağ ya da sol yan dekübitüs pozisyonunda

Bu muayeneden önce hastanın muayene hakkında bilgilendirilmesi ve hastaya uygun pozisyona yerleşmesi ve muayene için hazır hale gelmesi için süre tanınması gereklidir. Parmak ile rektal muayene, muayene eldiveninin giyilmesi ve işaret parmağına kayganlaştırıcı bir jel sürülmesi sonrası gerçekleştirilir. Önce diğer el ile kalçalar aralanarak inspeksiyon ile anüste eşlik eden hemoroid ya da anal kitle varlığı saptanır. Ardından hastaya bilgi verilerek, kayganlaştırıcı jel sürülmüş olan işaret parmağı nazikçe anüsten içeri itilir. Bu sırada anal sfinkter tonüsü

MARMARA ÜNİVERSİTESİ YAYINEVİ

not edilmelidir. Prostat rektumun ön duvar komşuluğundaki yerleşimi nedeniyle bu bölgede palpe edilebilir. Prostatın üzerinde yapılacak palpasyon ile kitle varlığı araştırılır. Normal prostat dokusunun kıvamı, avuçtaki tenar çıkıntının kıvamına yakındır. Normal büyüklükteki prostat üzerinden parmak ile ileriye doğru ilerlemek mümkündür. Muayene sırasında rektum duvarları rektal kitle açısından değerlendirilmelidir.

Kadın Hastada Ürolojik Pelvik Muayene

Kadın hastanın pelvik muayenesi sırasında muayene odasında, muayeneye yardımcı olması ve hasta konforu için kadın hemşire bulunmalıdır. Standart litotomi pozisyonunda ve bacakların abdüksiyonu sonrasında pelvik muayene yapılmadır.

Eksternal genital organların ve introitusun inspeksiyonu; atrofik değişiklik, vart, ülser ve akıntı varlığı saptanabilir. Üretral meatus inspeksiyonu ile karünkül, kist ve mukozal prolapsus varlığı saptanabilir. Üretranın altında distal yerleşimli şişkinlik olarak saptanabilen üretral divertikülün nazikçe masajı ile üretral meatustan sıklıkla pürülan akıntı meydana gelmektedir.

Genital organ sarkması değerlendirmesi için yapılacak muayenede vajina içine yerleştirilecek bir spekulumun kullanılması gereklidir. Spekulumun vajinanın arka duvarına yerleştirilmesi sonrası vajina ön duvarında saptanabilen sistosel (mesane sarkması) Valsalva manevrası sonrasında daha belirgin hale gelmektedir. Vajina arka duvarının incelenmesi için spekulumun vajinanın ön duvarına yerleştirilmesi sonrası daha önce histerektomi ameliyatı geçirmiş bir hastada Valsalva manevrası ile vajina apeksinin aşağıya doğru sarkması vajinal vault prolapsusuna işaret etmektedir. Bu duruma sıklıkla enterosel (ince bağırsak sarkması) eşlik etmektedir ve bu patoloji vajen arka duvarında üst kesiminde apekse yakın alanda saptanmaktadır. Yine aynı manevra ile vajina arka duvarında daha aşağı yerleşim gösteren rektosel (rektum sarkması) da saptanabilmektedir. Uterusun çeşitli derecelerde vajina içine sarkması (uterin prolapsus) durumunda hasta, sarkmanın derecesinin belirlenmesi için ayakta da muayene edilmelidir.

İç çamaşırında ıslanma şikâyeti ile gelen kadın hastalarda pelvik muayene sırasında öksürmesi istenir ve bu sıradan meydana gelen idrar kaçağı hastanın stres tipte idrar kaçırma açısından ileri değerlendirmesi için yol göstericidir. Yine bu hastalarda spekulum ile yapılan vajina muayenesi sırasında, vajen duvarlarında fistül ağzı varlığı ve bu alanlardan idrar ya da pürülan akıntı izlenebilir.

Bu bölgenin muayenesi sırasında saptanan anormal ya da şüpheli fizik muayene bulgularının varlığında hasta ileri tanı ve tedavi için üroloji uzmanına yönlendirilmelidir.

Üroloji Hastasının Kısıtlı Nörolojik Muayenesi

Nörolojik değerlendirme sırasında; perineal bölgenin hissiyatı, anal tonüs, bulbokavernöz ve kremasterik refleksler değerlendirilmelidir.

Bulbokavernöz refleks, perine ya da genital organların uyarılması sonrasında pelvik tabanın çizgili kaslarının refleks kontraksiyonudur. Kayganlaştırıcı jel sürülmüş olan işaret parmağının rektuma yerleştirilmesi sonrasında diğer el ile penis ya da klitoris nazikçe sıkılır. Hastada üretral kateter varlığında, kateter nazikçe çekilerek de bu refleks tetiklenebilir. Eğer bu refleks arkı sağlam ise, anal sfinkterin sıkılaştığı hissedilir ve izlenir. Sakral spinal kord ve de periferik sinir lezyonlarında bu refleks saptanmayabilir.

Kremasterik refleks, uyluk bölgenin iç kesiminin yukarıdan aşağıya doğru kibarca çizilmesi ile tetiklenir. Bu uyarı ile normal erkek hastada kremasterik kas kasılır ve ipsilateral yerleşimli hemiskrotum ve testis elevasyonu gerçekleşir. Bu refleksin çocuklarda aşırı aktif olması, yanlış inmemiş testis tanısı konmasına yol açabilmektedir. Yine testis torsiyonu ve akut epididimit ayırıcı tanısında, testis torsiyonu olan tarafta kremasterik refleksin alınamaması hasta değerlendirmesinde yardımcı olmaktadır.

MARMARA ÜNİVERSİTESİ TIP FAKÜLTESİ
İÇ HASTALIKLARI ABD SİSTEM SORGUSU VE ANAMNEZ FORMATI

Hasta Adı ve Soyadı:
Protokol no:
Cinsiyet: ☐ kadın ☐ erkek
Doğum tarihi :
Meslek:
Medeni Durum:
Çocuk sayısı:
Eğitim durumu:
Yaşadığı il/semt

Tarih:
Saat:
Öykünün kimden alındığı:
Görüşmeyi yapan hekim:

Şikayet (ler):

Hikaye:

Özgeçmiş: (Aşağıdaki hastalıklardan pozitif olan(lar)ın tarih ve tedavi ayrıntılarını yazınız)

☐Tuberküloz ☐kanser ☐diyabet ☐hipertansiyon ☐hiperlipidemi

☐Tiroid hastalığı ☐hepatit B ☐hepatit C ☐ CVO ☐ KAH ☐ Astım ☐ KOAH

☐ Diğer.....

Aşılanma: ☐ pnomokok ☐ Hepatit B ☐influenza ☐ Diğer.....

Soygeçmiş:
Birinci derece akraba (anne ,baba, çocuk)
Ikinci derece akraba

Allerji: İlaçlar.....
Besin.....

Kullanmakta olduğu ilaçlar: (tüm ilaçların içerik , dozları, hastanın kullanım şekli yazılacaktır)

Alışkanlıklar:

Sigara: ☐ **içmemiş** ☐ **içiyor ..... paket.yıl** ☐**bırakmış** **.....yıl önce**

Alkol: ☐ **içmemiş** ☐ **içiyor ..... gr/gün** ☐**bırakmış** **.....yıl önce**

Diğer:

SİSTEM SORGUSU

(var olarak işaretlenen parametrelerin başlama zamanı ,lokalizasyonu,şiddeti ,diğer özelliklerini yazınız)

Genel:

Kilo verme:	☐ **yok**	☐ **var**	**Kaç kilo/ ne kadar sürede:**
Kilo alma:	☐ **yok**	☐ **var**	
Halsizlik:	☐ **yok**	☐ **var**	
Kolay yorulma:	☐ **yok**	☐ **var**	

MARMARA ÜNİVERSİTESİ YAYINEVİ

Ateş: ☐ yok ☐ var

Gece terlemesi: ☐ yok ☐ var

İştah: ☐ yok ☐ var

Deri:

Döküntü: ☐ yok ☐ var lokalizasyon.....

Beze veya şişlik: ☐ yok ☐ var lokalizasyon.....

Kaşıntı: ☐ yok ☐ var lokalizasyon.....

Batma veya karıncalanma: ☐ yok ☐ var lokalizasyon.....

Kuruluk: ☐ yok ☐ var

Terlemede artış: ☐ yok ☐ var

Renk değişikliği: ☐ yok ☐ var

Tırnaklarda değişiklik: ☐ yok ☐ var

Saç dökülmes ☐ yok ☐ var

Kıllanmada artış (kadınlara sorulacak) ☐ yok ☐ var

Kıllanmada azalama ☐ yok ☐ var

Baş ve Boyun:

Baş ağrısı: ☐ yok ☐ var

Kafa travma öyküsü: ☐ yok ☐ var

Baş dönmesi: ☐ yok ☐ var

Dengesizlik ☐ yok ☐ var

Görme bozukluğu: ☐ yok ☐ var

Gözlük veya lens kullanımı: ☐ yok ☐ var

En son göz muayenesi zamanı: ☐ yok ☐ var

Gözlerde batma veya ağrı: ☐ yok ☐ var

Gözde kızarma: ☐ yok ☐ var

Göz yaşarmasında artış: ☐ yok ☐ var

Çift görme: ☐ yok ☐ var

Bulanık görme: ☐ yok ☐ var

Görme alanında karanlık bölgeler: ☐ yok ☐ var

Gözde ışık çakmaları: ☐ yok ☐ var

İşitme azlığı ☐ yok ☐ var

İşitme cihazı: ☐ yok ☐ var

Kulak çınlaması: ☐ yok ☐ var

Kulak kanalından akıntı gelmesi: ☐ yok ☐ var

Burun ve sinuslar:

Burun kaşıntısı: ☐ yok ☐ var

Burun akıntısı: ☐ yok ☐ var

Burun tıkanıklığı: ☐ yok ☐ var

Burun kanaması: ☐ yok ☐ var

Geniz (postnazal) akıntısı: ☐ yok ☐ var

MARMARA ÜNİVERSİTESİ YAYINEVİ

Yüzde ağrı: ☐ yok ☐ var

Ağız ve boğaz:

Diş protezi: ☐ yok ☐ var

Diş etlerinde ağrı ve kanama: ☐ yok ☐ var

En son diş hekimi muayenesi zamanı: ☐ yok ☐ var

Ağız kuruluğu: ☐ yok ☐ var

Ses değişikliği: ☐ yok ☐ var

Ağız içinde yara: ☐ yok ☐ var

Boyun:

Boyunda şişlik: ☐ yok ☐ var

Boyunda ağrı ve hassasiyet: ☐ yok ☐ var

Boyun hareketlerinde ağrı ☐ yok ☐ var

Memeler:

Beze veya şişlik: ☐ yok ☐ var

Ağrı veya hassasiyet: ☐ yok ☐ var

Meme cildinde kızarıklık, ısı artışı: ☐ yok ☐ var

Meme başından akıntı: ☐ yok ☐ var

Kendi kendine meme muayenesi: ☐ yok ☐ var

Solunum sistemi:

Öksürük: ☐ yok ☐ var

Balgam: ☐ yok ☐ var (Renk/ Koku/Kan/miktar)

Nefes darlığı: ☐ yok ☐ var

Hırıltı: ☐ yok ☐ var

Solunumla ilgili göğüs ağrısı: ☐ yok ☐ var

Kalp ve dolaşım sistemi:

Paraksismal nokturnal dispne ☐ yok ☐ var

Ortopne: ☐ yok ☐ var

Angina pectoris: ☐ yok ☐ var

Çarpıntı: ☐ yok ☐ var

Senkop: ☐ yok ☐ var

Presenkop: ☐ yok ☐ var

Ortostatik hipotansiyon: ☐ yok ☐ var

Bacaklarda ödem: ☐ yok ☐ var

Klodikasyo interminant: ☐ yok ☐ var

Reynaud fenomeni: ☐ yok ☐ var

Ayak krampları: ☐ yok ☐ var

Variköz venler: ☐ yok ☐ var

Derin ven trombozu hikayesi: ☐ yok ☐ var

Sindirim sistemi

Yutma güçlüğü (disfaji):	☐ yok	☐ var
Orofarinjeal yutma güçlüğü:	☐ yok	☐ var
Yutma sırasında öksürük:	☐ yok	☐ var
Nazal regürjitasyon:	☐ yok	☐ var
Özofajial yutma güçlüğü:	☐ yok	☐ var
Katı gıdalarda yutma güçlüğü:	☐ yok	☐ var
Sıvı gıdalarda yutma güçlüğü:	☐ yok	☐ var
Özofajial regürjitasyon:	☐ yok	☐ var
Ağrılı yutma (odinofaji):	☐ yok	☐ var
Pirosis:	☐ yok	☐ var
Gastrik regürjitasyon:	☐ yok	☐ var
Bulantı:	☐ yok	☐ var
Kusma:	☐ yok	☐ var
Gaz ve Şişkinlik:	☐ yok	☐ var
Geğirme:	☐ yok	☐ var
Karında şişme:	☐ yok	☐ var
Karın ağrısı:	☐ yok	☐ var
Mide ağrısı:	☐ yok	☐ var
Dışkılama pattern değişikliği:	☐ yok	☐ var
İshal:	☐ yok	☐ var
Kabızlık:	☐ yok	☐ var
Dışkı kaçırma:	☐ yok	☐ var
Melena:	☐ yok	☐ var
Hematokezia:	☐ yok	☐ var
Hematemez:	☐ yok	☐ var
Gözde sararma (subikter):	☐ yok	☐ var
Ciltte sararma (ikter):	☐ yok	☐ var
Dışkı renginde açılma (akolik gaita):	☐ yok	☐ var
İdrar renginde koyulaşma:	☐ yok	☐ var
Dışkıda parazit:	☐ yok	☐ var
Bilinen safra kesesi taşı:	☐ yok	☐ var
Bilinen sarılık hikayesi:	☐ yok	☐ var
Geçmişte kan transfüzyonu:	☐ yok	☐ var

MARMARA ÜNİVERSİTESİ YAYINEVİ

Üriner sistem

İdrara çıkma sıklığında artış:	☐ yok	☐ var
Günlük idrar miktarında artış (poliüri):	☐ yok	☐ var
Gece idrara sık çıkma (noktüri):	☐ yok	☐ var
İdrar yaparken yanma (disüri):	☐ yok	☐ var
Kanlı idrar (hematüri):	☐ yok	☐ var
Köpüklü idrar:	☐ yok	☐ var
İdrar kaçırma:	☐ yok	☐ var
Böbrek taşı hikayesi:	☐ yok	☐ var
Çatallı işeme:	☐ yok	☐ var
İdrar akışında veya çapında azalma:	☐ yok	☐ var

Genital sistem
Erkek

Skrotal (torbada) herni (fıtık):	☐ yok	☐ var
Penis (kamış) akıntısı veya yarası:	☐ yok	☐ var
Testiküler (hayalar ile ilgili) ağrı veya şişlik:	☐ yok	☐ var
Seksüel geçişli hastalık hikayesi:	☐ yok	☐ var
Erektik disfonksiyon	☐ yok	☐ var

Kadın hastalara sorulacak

İlk adet görme yaşı (Menarş): .....
Adetler görme sıklığı .....
Son adet tarihi:.....
Gebelik/doğum/çocuk sayısı: .....

Dismenore:	☐ yok	☐ var
Vaginal (hazneden, önden) akıntı:	☐ yok	☐ var
Vaginal kaşıntı:	☐ yok	☐ var
Vaginal ağrı:	☐ yok	☐ var
Seksüel geçişli hastalık hikayesi:	☐ yok	☐ var

Kurtaj/düşük sayısı:
Seksüel fonksiyon (doğum kontrol metodu,ağrılı cinsel ilişki)

Kas ve İskelet sistemi

Sabah Sertliği	☐ yok	☐ var	süre:.....(dk)
İnflamatuar ağrı varlığı:	☐ yok	☐ var	
Kas ağrısı (myalji):	☐ yok	☐ var	
Eklem ağrısı (artralji):	☐ yok	☐ var	
Eklemde şişme:	☐ yok	☐ var	
Eklemde ısı artışı ve/veya kızarıklık:	☐ yok	☐ var	
Hareket Kısıtlılığı:	☐ yok	☐ var	
Boyun, sırt veya bel ağrısı:	☐ yok	☐ var	

MARMARA ÜNİVERSİTESİ YAYINEVİ

Travma öyküsü: ☐ yok ☐ var

Sinir sistemi

Epiepsi nöbeti	☐ yok	☐ var
Halsizlik:	☐ yok	☐ var
Paralizi:	☐ yok	☐ var
Ekstremitelerde karıncalanma	☐ yok	☐ var
Ekstremitelerde uyuşma	☐ yok	☐ var
Duyu azalma veya kayıpları:	☐ yok	☐ var
Titreme (tremor)	☐ yok	☐ var
İstemsiz hareketler:	☐ yok	☐ var

Hematolojik ve İmmunolojik sistem

Kan grubu:.....

Anemi hikayesi:	☐ yok	☐ var
Kolay morarma (ekimoz):	☐ yok	☐ var
Diş fırçalarken kolay diş eti kanaması:	☐ yok	☐ var
Transfüzyon reaksiyonu hikayesi:	☐ yok	☐ var
Sık infeksiyon hikayesi:	☐ yok	☐ var

Endokrin sistem

Tiroid hastalığı hikayesi:	☐ yok	☐ var
Aşırı sinirlilik:	☐ yok	☐ var
Sıcak veya soğuk tercihi:	☐ yok	☐ var
Aşırı terleme:	☐ yok	☐ var
Aşırı susama:	☐ yok	☐ var
Eldiven / ayakkabı bedeninde büyüme:	☐ yok	☐ var

Psikiyatrik

Hafıza değişimleri:	☐ yok	☐ var
Hafızada azlama	☐ yok	☐ var
Konsantrasyon bozkuluğu	☐ yok	☐ var
Davranışlarda aşırı artma veya gerileme:	☐ yok	☐ var
İnsomnia veya Hipersomnia	☐ yok	☐ var
Yorgunluk, bitkinlik ve enerji kaybı:	☐ yok	☐ var
Düşünceleri yoğunlaştırmada azalma veya kararsızlık	☐ yok	☐ var
İntihar ile ilgili yineleyen ölüm düşünceleri:	☐ yok	☐ var
Anksiyete bozukluğu semptomları:	☐ yok	☐ var
Huzursuzluk, aşırı heyecan durma veya endişe:	☐ yok	☐ var

MARMARA ÜNİVERSİTESİ YAYINEVİ

Kolay yorulma: ☐ yok ☐ var

Kas gerginliği: ☐ yok ☐ var

Uyku bozukluğu (uykuya dalmakta ya da sürdürmekte güçlük çekme ya da huzursuz ve dinlendirmeyen uyku): ☐ yok ☐ var

FİZİK MUAYENE

Genel durum :

Bilinç: ☐ açık ☐ uykuya eğilimli ☐ letarjik ☐ stupor ☐ koma

Ateş: ..... C (timpanik)

Boy:.....cm , **Vucut ağırlığı:**.....kg , **VKI:** kg/cm2

Kan basıncı : Oturarak .....mmHg
Ayakta .....mmHg

Radial nabız:.....dk **kalp tepe atımı:**.....dk

Baş boyun:

Tiroid ele gelmiyor ☐ geliyor ☐
nodül yok ☐ var ☐ .....

Lenf nodu palpe edilmedi ☐ edildi ☐.....

kranial sinirler :.....

Solunum sistemi:

Solunum sayısı ...../dk

Eksternal solunum kaslarının solunuma katılımı ☐ yok ☐ var

Siyanoz ☐

Her iki hemitoraks solunuma eşit	☐ katılıyor	☐ katılmıyor.....
Fremitus vokalis	☐normal	☐anormal .....
Kostafrenik sinüsler	☐ açık	☐kapalı .....
İnspiryum/ekspiryum oranı	☐ normal	☐eşit ☐ eksp.>insp.
Ek solunum sesi	☐ yok	☐ var ....

MARMARA ÜNİVERSİTESİ YAYINEVİ

Kadiyovasküler sistem:

Kalp tepe atımının yeri.....

S1 ..... S2..... Ek ses : ☐ yok ☐ var ☐ S3 ☐ s4

Üfürüm ☐ yok ☐ var (odak/tip/intensite).....

Batın :

Hassasiyet ☐ yok ☐ var.....

Defans ☐ yok ☐ var.....

Rebaound ☐ yok ☐ var.....

Yüzeyel palpasyon.....
Derin palpasyon.....

Karaciğer:

Üst sınır ..... alt sınır ele gelmiyor ele geliyor.....
total :.....cm

Dalak ☐ ele gelmiyor ☐ ele geliyor .....

Kostavertebral açı hassasiyeti:

Ekstremite muayenesi

Parmaklarda siyanoz : ☐ yok ☐ var.....

Tenar /hipotenar atrofi ☐ yok ☐ var.....
Tırnaklar :.....

Büyük eklemler.....

☐Ağrı ☐Şişlik ☐Hareket kısıtlılığı ☐ Deformite
Küçük eklemler.....

☐Ağrı ☐Şişlik ☐Hareket kısıtlılığı ☐ Deformite

Omurga ☐Lokal Hassiyet ☐ Kısıtlılık

Pretibial ödem ☐ yok ☐ var.....

Dorsalis pedis ☐ açık ☐ alınmıyor

Tibialis posterior ☐ açık ☐ alınmıyor

MARMARA ÜNİVERSİTESİ







Marmara Üniversitesi Yayınıdır Para ile Satılamaz

ISBN 978-975-400-341-3