

Oküler Rozasea

Ocular Rosacea: Review

Hande ÇELİKLER,^a
Ebru TOKER^a

^aGöz Hastalıkları AD,
Marmara Üniversitesi Tıp Fakültesi,
İstanbul

Geliş Tarihi/Received: 15.01.2017
Kabul Tarihi/Accepted: 06.05.2017

Yazışma Adresi/Correspondence:
Hande ÇELİKLER
Marmara Üniversitesi Tıp Fakültesi
Göz Hastalıkları AD, İstanbul,
TÜRKİYE/TURKEY
hrhandecelikler@yahoo.com

ÖZET Rozasea; cildi etkileyen, kronik, ilerleyici ve nedeni bilinmeyen bir hastalıktır. Rozasea, cildi tutan bir hastalık olmasına rağmen, %58-72 hastada göz kapağı ve oküler yüzeyde inflamasyona neden olabilecek şekilde gözü de etkileyebilmektedir. Rozaseanın etiyojisi hâlen tam olarak anlaşılamamış olmasına rağmen, immün sistem disfonksiyonu, cilde ait mikroorganizmalara karşı gelişmiş inflamatuvar reaksiyon, *Demodex folliculorum* enfestasyonu, güneş ışığı gibi çevresel faktörler, damarsal anomaliler patogenezde düşünülmektedir. Rozasea tanısı konulabilecek özel bir test hâlen geliştirilememiştir. Oküler rozasea, muayene sırasında göz hekimi hastanın yüzünü yeterince incelemeye sıklıkla atlanabilmektedir. Tanı konulmamış ve tedavi edilmemiş oküler rozasea, oküler morbiditeyi değişik düzeylerde etkileyebilmektedir. Rozasea tanısı koymakta gecikildiği durumda tedavi gecikir ise ağır oküler komplikasyonlar ve körlük görülebilmektedir. Bu hastaların yaklaşık üçte birinde potansiyel olarak görmeyi tehdit edici ciddi kornea komplikasyonları gelişebilmektedir. Oküler rozaseanın tedavisinde; lubrikan ajanlar, topikal steroid ve topikal antibiyotik içeren göz damlaları, merhemleri ve sistemik antibiyotikleri içeren çok sayıda farklı yaklaşımlar ve tedavi seçenekleri mevcuttur. Bu kronik hastalık alevlenmeler ve remisyonlarla seyreden, sıklıkla yaş aralığı 40-60 yıl olan kadınları etkileyen karakterdedir. Bu çalışmada, rozaseanın klinik alt tipleri, etiopatogenez için literatürde öne sürülen patofizyolojik mekanizmaların tanımlanması, klinik özellikleri, tanısal yaklaşımları, ayırıcı tanıları ve tedavi yöntemlerinin değerlendirilmesi amaçlanmıştır.

Anahtar Kelimeler: Etiyoloji; rozasea; tedavi

ABSTRACT Rosacea is a chronic, progressive disease of unknown cause affecting the skin. Although considered a skin disease, rosacea may involve the eyes in 58-72% of the patients, causing eyelid and ocular surface inflammation. Though the etiology of rosacea is not fully understood, immune system dysfunction, inflammatory reaction to cutaneous microorganisms, *Demodex folliculorum* infestation, environmental factors like sunlight, and vascular anomalies have been considered in its pathogenesis. A diagnostic test for rosacea has not been advanced yet. Ocular rosacea is often underdiagnosed if ophthalmologist does not inspect the patient's face adequately during the ocular examination. Undiagnosed and untreated ocular rosacea may cause varying degrees of ocular morbidity. Severe ocular complications and blindness can occur if the treatment is delayed due to non-diagnosis of the rosacea. About one third of the patients develop potentially sight-threatening corneal involvement. There are several different approaches and treatment choices available for the treatment of ocular rosacea, including lubricating agents, topical steroids, topical antibiotic eye drops and ointments, and systemic antibiotics. It is a chronic disease, characterized by exacerbations and remissions and affects mostly the women whose ages of 40-60. In this review, clinical subtypes of rosacea, describe the pathophysiologic mechanisms proposed in the literature for the etiopathogenesis, clinical features, diagnostic approaches, differential diagnosis and, treatment modalities have been evaluated.

Keywords: Etiology; rosacea; therapy

Rozasea deri ve gözü etkileyen, nedeni bilinmeyen kronik bir sendromdur. Kan damarları ve sebace bezlerin tutulumuyla karakterize bu hastalığın temel bulguları; yüz ve boyunda tekrarlayan eritemler, telenjiektaziler, papül ve püstül formasyonlarıdır. Hastalığın ileri evresinin tipik görünümü yüzdeki konveksiteleri etkileyen sebaceöz bez

hipertrofinine bağlı gelişen rinofimadır. Bir cilt hastalığı olarak bilinmekle birlikte; rozasea, %58-72 oranında hastada göz kapağı ve oküler yüzey hastalığına sebep olabilmektedir.^{1,2} Rozaseanın göz tutulumu blefaritten keratoplasti gerektirecek korneal perforasyona kadar geniş yelpazede görülebilmektedir. Yaklaşık üçte bir hastada kornea tutulumunun görülmesi, görmeyi tehdit edici komplikasyonların gelişimine sebep olabilmektedir.² Oküler rozasea hastalarının dermatoloji kliniklerinden çok oftalmoloji kliniklerine başvurduğu bilinmektedir.³ Dermatolojik tanı almamış ve hastalığın ilk prezantasyonu nonspesifik oküler bulgular olan rozasea hastalarına tanı koymak ve zaman zaman ağır progresyon gösterebilen semptomlarla baş edebilmek oftalmologlar için ciddi bir sorun olabilmektedir.

Bu nedenle bu çalışmada, oküler rozaseanın demografik, klinik ve histopatolojik özelliklerinin ve mevcut tedavi seçeneklerinin literatür bilgileri ışığında gözden geçirilmesi amaçlanmıştır.

HASTALIĞIN TARİHÇESİ

Rozaseanın (halk arasında bilinen adıyla gül hastalığı) tarihçesinin çok eskilere dayandığı bir kısım sanat eserlerindeki karakterlerin tanımlanmasından anlaşılmaktadır. Rolleston, Geoffrey Chaucer 14. yüzyılda yazılan Canterbury Hikâyeleri'ndeki ulaşın yüzünün rozasea bulguları taşıdığını belirtmişlerdir.⁴ Ghirlandaio'nun 1480 yılında çizdiği "An Old Man and His Grandson" ve "Head of an Old Man" adlı tablolarındaki yaşlı karakterin burundaki deformite rozaseada gördüğümüz rinofimadır. Shakespeare'in 16. yüzyılda yarattığı Bardolph isimli ünlü karakterin burnu da basit rozasea bulgularından rinofimaya kadar çeşitli özelliklerle betimlenmiştir.^{5,6}

Rozasea'nın oküler bulgularının tanımlanması cilt bulgularında olduğu kadar eskiye dayanmaktadır. Wise'in 1943 yılında yayımlanan makalesine göre, Arlt ilk kez 1864 yılında rozasea hastalarında konjonktivit ve keratit görüldüğünü bildirmiştir.^{7,8} 1931 yılında Doggard tarafından, oküler rozaseanın oküler komplikasyonlarının ilk makaleleri yayımlanmıştır.⁹

HASTALIĞIN EPİDEMİYOLOJİK VE DEMOGRAFİK ÖZELLİKLERİ

Rozaseanın 16 milyondan fazla Amerikalıyı etkilediği bildirilmiştir, bunun da %58-72'sinde göz bulguları mevcuttur.¹⁰ İsveç ve Estonya'da sırasıyla rozasea prevalansı %10 ve %22 olarak bildirilmiştir.^{11,12} Birleşik Krallıkta her yıl genel pratisyenler tarafından 1,65/1.000 oranında hastaya rozasea tanısı konulduğu rapor edilmiştir.¹³ Hastalık kadınlarda erkeklere göre daha sık görülmektedir ama erkeklerin fimatöz cilt değişikliklerine daha yatkın olduğu bilinmektedir.¹⁴ Rozasea, açık tenli Kuzey Avrupa ülkelerinde sık görülmekte iken nadir de olsa siyahi ırkta ve Asyalı bireylerde de ortaya çıkmaktadır.¹⁵ Akne, rozaseanın başlangıcı erken çocukluk döneminde de ortaya çıkarsa bile sıklıkla 30 ve 50 yaşları arasında görülmektedir.¹⁶ Oküler rozaseanın görülme sıklığının her iki cinsten eşit olduğu ve yaşla birlikte arttığı bilinmektedir.¹³ Kırk yedi vakalık bir seride, oküler rozasea görülme yaş aralığı 51-60 yıl olarak bildirilmiştir.¹⁷ Müftüoğlu ve Akova'nın 24 hastalık serisinde 48,5±35,4 yıl, Akpek ve ark.nın 131 vakalık serisinde ise ortalama 56 yıl olarak saptanmıştır.^{18,19} Pediatrik rozaseanın nadir olduğu düşünülmektedir, ancak bunun sebebi hastalığın dermatolojik özelliklerinin görülebilmesi ya da lezyonları tanımlamanın güçlüğü sebebiyle daha az rapor edilmesi olabilmektedir.²⁰⁻²²

ETİYOLOJİ VE PATOFİZYOLOJİ

Kutanöz ve oküler rozaseanın etiyolojik ve patofizyolojik mekanizmaları, alta yatan bir inflamatuvar süreç olduğuna dair çok sayıda çalışmaların bulunmasına ve uzun yıllardır pek çok etiyopatogenetik teoriler öne sürülmesine rağmen hâlen kesin olarak aydınlatılamamıştır. İnterlökin (IL)-1 α ve β ve gelatinaz B (metalloproteinaz-9) ve kollajenaz-2 [matriks metalloproteinaz-8 (MMP-8)] oküler rozasealı hastaların gözyaşlarında saptanmıştır.²³⁻²⁶ IL-1'in MMP'lerin (gelatinazlar MMP-2 ve 9) (kollajenazlar MMP 1, 8 ve 13) üretimini artırdığı bilinmektedir. Bu MMP'lerin oküler yüzey homeostazisinde etkin olduğu gösterilmiştir.²⁷ Tekrarlayan korneal erozyonlar, periferik infiltratlar ve

korneal ülserleri olan oküler rozasea hastalarında, artmış gelatinaz B aktivitesi olduğu bildirilmiştir; gözyaşı film tabakasındaki artmış IL-1'in lakrimal drenaj sisteminde ödeme yol açabileceği, böylece gözyaşı drenaj hızını düşürebileceği rapor edilmiştir.²⁸ Bu azalmış drenaj, gözyaşı film tabakasındaki IL-1 seviyesini artırabilmektedir.²⁸ IL-1 sensörinöral eşiği değiştirebilmekte ve korneal duyarlılığı azaltabilmektedir. Bu azalmış duyarlılık sonucu olarak, lakrimal bezlerden gözyaşı üretiminin refleks uyarımının azalması oküler yüzey kuruluğuna neden olabilmektedir. Göz kuruluğunun oküler yüzey epitel hücreleri üzerinde yarattığı stres, IL-1 ve MMP-9 üretimini ve inflamatuvar reaksiyonlarını artırabilmektedir.²⁹ Bütün bu etkenler impresyon sitolojisi ile saptanabilen konjonktival epitelyal dejenerasyonu tetikleyebilmektedir.³⁰ İnterferon alfa (IFN- α)'nın da oküler yüzey inflamasyonunun artışıyla etkin olabileceği bildirilmiştir.²⁹ IFN- α , interselüler adezyon molekülü-1 [intercellular adhesion molecule-1 (ICAM-1)] ve HLA-DR'nin artmış üretimlerinde etkin olabileceği rapor edilmiştir.²⁹ ICAM-1 ve HLA-DR gibi inflamatuvar belirteçlerin rozasealı hastaların konjonktiva epitellerinde gösterildiği bildirilmiştir.³¹ Epidermisteki Toll benzeri reseptör-2 [Toll like reseptör-2 (TLR-2)]'nin anormal fonksiyonlarının rozaseada çevresel stimülasyonlara karşı (güneş ışığı, hava koşullarının değişimi, baharatlı yiyecekler, sıcak içecekler, emosyonel stres, yorucu egzersizler, alkol tüketimi, süt ürünleri, belirli cilt bakım ürünlerinin kullanımı ve amiodaron, topikal ve nazal steroidler, vitamin B6 ve B12 gibi bazı ilaçlar) artmış inflamatuvar yanıtların sebebi olabileceğine dair raporlar bulunmaktadır.³²⁻³⁴ Keratinositlerdeki TLR-2 enzim serin proteaz KLK5'in kontrol ettiği katelisinidin rozasea hastalarının epidermislerindeki üretimi artmıştır.³⁵⁻³⁷ Katelisinidin, hem vazodaktif hem de proinflamatuvar aktiviteye sahip olan bir antimikrobiyal peptittir ve bu hastalığın patogenezinde etkin olduğu düşünülmektedir. Bazı rozasealı hastalarda saptanan *Demodex folliculorum*'un da TLR-2 KLK5 aktivasyonunu sağlamak suretiyle rozaseanın etiopatogenezine katkıda bulunduğu düşünülmektedir.³⁸ Katelisinidin vasküler endotelial değişikliklere ve anjiyogenezise neden

olan vasküler endotelial büyüme faktörü düzeylerinin epidermal keratinositlerdeki artışına sebep olmaktadır.^{39,40} Bu durum, rozasea hastalarının tipik cilt değişiklikleri olan fasiyal eritem, kızarıklık (flushing) ve telenjektazilerin patogenezini açıklamaktadır. Yüz cildine olan artmış kan akımı ve vücudun diğer bölgelerinden çok yüz cildinde artmış ve genişlemiş olan kan damarlarının varlığı ve dilate kan ve lenf damarlarının mevcudiyeti rozaseanın tüm alt tiplerindeki hastalarda gösterilmiştir.⁴¹ Rozasea tedavisinde kullanılan doksisisiklin gibi tetrasiklinlerin sadece antimikrobiyal etkinliğe değil, MMP-8 ve MMP-9'un sentezini ve aktivitesini azaltan özelliklere sahip olduğu bilinmektedir.^{25,26} Grup IIA fosfolipaz A₂, lakrimal bez sekresyonlarında bulunan, gram-pozitif bakterileri öldürebilme etkisine sahip bir antimikrobiyal proteindir ve doğuştan immün yanıt oluşumunda rol oynamaktadır. Bu molekülün oküler rozasea hastalarının gözyaşı sekresyonlarında saptandığı bildirilmiştir.⁴² Doğuştan immün yanıt ile ilgili 5 molekül olan IL-1 β , IL-16, kök hücre faktörü, monosit kemotaktik protein ve monokin tarafından uyarılan γ -IFN oküler rozasea hastalarından alınan cilt biyopsilerinde artmış konsantrasyonlarda bulunmuş, bu da oküler rozasea hastalığının doğuşal immünite bozukluğu olabileceğini destekler bir bulgu olarak bildirilmiştir.⁴³ Leonardi ve ark., eozinofil katyonik protein, eozinofil nörotoksin, miyeloperoksidaz ve solübl IL-2 reseptörlerinin düzeylerinin blefaro keratokonjonktivitli rozasea hastalarının gözyaşlarında arttığını göstermişlerdir.⁴⁴ Demodex türlerinin (*Demodex folliculorum*, *Demodex brevis*), kıl foliküllerinde ve sebace bezlerde bulunan, insanda sıkça yerleşik, mikroskobik, ektoparazitik bir mite türü ve rozasea hastalığının etiopatogenezinde ve şiddetlenmelerinde etkin olduğu gösterilmiştir.⁴⁵⁻⁴⁷ Pozitif serum immünreaktivitesi, rozaseadaki oküler Demodex enfestasyonları ve kapak marjindeki inflamasyon arasındaki güçlü bağlantı gösterilmiştir.⁴⁷⁻⁴⁹ Bu parazitlerin, örneğin; *Bacillus oleriorum* gibi mikroorganizmaların etkinliği için vektör görevi görüyor olabileceği, bunun da rozaseadaki inflamatuvar yanıtı tetikleyici, antijenik proteinlerin üretimini ve TLR-2'nin stimülasyonunu artırabile-

ceği yönünde çalışmalar bulunmaktadır.^{32,35,48-50} *Helicobacter pylori*, *Chlamydia pneumoniae* ve *Staphylococcus epidermidis* gibi mikroorganizmaların da hastalığın şiddetlenmesinde etkin olabileceklerini destekleyen çalışmalar mevcut ise de literatürde yeri hâlen tartışmalıdır.^{47, 51-54} Rozaseanın bir kısım hastalıklarla birlikte görüldüğüne dair literatürde bildirimler bulunmaktadır; tiroid kanseri, bazal hücreli karsinom ve gliomalarla birlikte görüldüğü bildirilmiştir.⁵⁵ Rozaseanın demans ile anlamlı bir ilişkisinin olduğu, rozasealı yaşlı hastaların kognitif disfonksiyon gelişimi ile akne rozaseanın bağlantılı olabileceği de rapor edilmiştir.⁵⁶ Tetrasiklin ile tedavi edilen rozasea hastalarında vasküler hadiselerin daha az görüldüğünü bildiren geniş bir retrospektif çalışmada bu risk azalışının, tetrasiklinlerin MMP'ler üzerinden ilerleyen anti-inflamatuar etkinliği sebebiyle olduğu bildirilmiştir.⁵⁷ Rozaseanın Tip 1 diabetes mellitus, çölyak hastalığı, multipl skleroz ve romatoid artrit ile kadın cinsiyette ilişkili olduğu bildirilmişken, erkeklerde sadece romatoid artrit ile birlikteliği gösterilmiştir.⁵⁸ Yine rozasea ile sistemik hastalıklar arasındaki komorbiditeyi araştıran bir çalışmada; hiperlipidemi, hipertansiyon, metabolik hastalıklar, kardiyovasküler hastalıklar ve gastroözofajiyal reflü arasında bağlantı olduğu bildirilmiştir.⁵⁹ Rozaseanın etiyopatogenezi gerek hastalarda çeşitli inflammatuar mediyatörlerin tespiti ile gerekse ilişkili olduğu hastalıklar üzerinden anlaşılmaya çalışılsa da hâlen tam olarak aydınlatılamamıştır ve bu hastalardan alınan patolojik değerlendirmelerde de bulgular nonspesifik olarak saptanmıştır. Bu nedenle, klinik pratikte akne rozasealı hastalardan patolojik örnekleme sıklıkla yapılmamakta, tanı klinik olarak konulmaktadır. Rozaseada görülen patolojik değişiklikler; yüzeysel ve orta dermiste telenjiektaziler (genişlemiş lümen, telenjiektazik damarlarda alışılmadık şekil -tortiyöz ve geometrik konturlar-, sayı ve büyüklük, relatif olarak düşük sayıda endotel hücreleri), perivasküler infiltratlar (dilate damarları çevreler, mononükleer hücrelerden -lenfosit, histiyosit ve plazma hücresi- oluşur), yüzeysel dermiste ödem (yüzeysel papiller ve retiküller dermiste lüsent bir bandın görülmesi, musinin az ya da hiç olmadığı alanlar, bunlara inflammatuar

infiltratların eşlik etmesi), dermal mast hücrelerinin artması (genişlemiş kan damarlarına eşlik ederler, nöroanjyogenezde rol oynayabilirler) şeklinde sıralanabilmektedir.⁶⁰

■ CİLT BULGULARI

Rozaseadaki cilt bulguları; yüzde belirginleşen telenjiektazik damarlar, ciltte kalıcı kızarıklık, özellikle yüzün santral konveksitelerinde kabarık inflammatuar papüller ve püstüleri görünüm ve burun sebaceöz bezlerinde fibrozla giden fimoz (rino-fima)'dur.⁶¹ Lezyonların sıklıkla yanak, alın, burun, çene ve boynun V bölgesinde görüldüğü bilince de epigastrik bölgede kızarıklıklarla giden hastalar da bildirilmiştir.⁶² Rozaseanın cilt bulguları temel olarak 4 alt grupta incelenmekte ve bu gruplar 1 den 3 e kadar hafif, orta ve ağır olarak derecelendirilmektedir. Gruplara ait özellikler Tablo 1'de görülmektedir. Semptomlar alevlenme ve remisyonlarla seyretmektedir. Bazı faktörlerin semptomları kötüleştirici ve tetikleyici olabildiği bilinmektedir. Bunlar bireysel değişiklikler göstermek suretiyle; güneş ışığına maruziyet, baharatlı yiyecekler, alkol tüketimi, ekstrem ısı dereceleri, aşırı fiziksel egzersiz, menopoza, sinirlilik ve utanç gibi duygusal stresler olabilmektedir. Geniş epidemiyolojik bir çalışmanın sonuçlarına göre, alkol tüketimi rozasea gelişimi için sadece küçük bir risk oluşturur iken, sigara tüketiminin riski azaltabildiği gösterilmiştir.¹³

■ OKÜLER ROZASEADA GÖZ BULGULARI

Oküler rozasealı hastalar sıklıkla gözde yabancı cisim hissi, ağrı, yanma, fotofobi, kaşıntı, kuruluk hissi, sulanma, kızarıklık ve görme keskinliğinde azalma yakınmaları ile hekime başvurmaktadırlar. Rozaseadaki göz bulguları hafiften ağır semptomlara kadar değişkenlik göstermektedir, biyomikroskobik değerlendirmedeki kapak marjini eritem ve telenjiektazik olabilmektedir. Blefarit, meibomianit, konjonktival hiperemi, gözlerde sulanma ve yanma hissi, tekrarlayan şalazyonlar, korneal vaskülarizasyon ve skarlaşma, korneal ve skleral perforasyon, episklerit, iritis vb. pek çok oküler bulgu bildirilmiştir ve sıklıkla bilateraldir.^{7,9,63-67,68} Blefarit, oküler rozaseada sıklıkla görülen meibo-

TABLO 1: Rozaseanın sınıflandırılması, özellikleri ve evrelemesi.

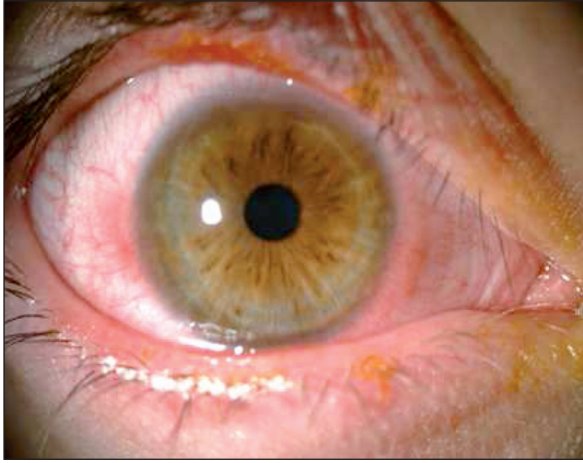Alt tip	Özellikler	Evreleme Evre
Eritema telenjektazik tip (Tip 1)	Ciltte kalıcı kızarıklık, telenjektaziler sıklıkla bulunur, ciltte iğnelenme ve yanma hissi ile birlikte oküler rozasea semptomları görülebilir, rinofima eşlik edebilir	1. Sıklıkla hafif kızarıklık, hafif ama kalıcı eritem ve telenjektaziler eşlik edebilir 2. Rahatsızlık verecek düzeyde kızarıklık, ılımlı kalıcılıkta eritem, çok sayıda telenjektaziler 3. Ağır kızarıklık, belirgin kalıcı eritem, olası ödem, çok sayıda belirgin telenjektaziler
Papülopüstüler tip (Tip 2)	Ciltte kalıcı eritem, kubbe şekilli eritematöz papüller, papül civarı püstüller, kızarıklık, telenjektaziler, oküler inflamasyon, fimatöz cilt değişiklikleri olabilir	1. Az sayıda papül veya püstüller, hafif kalıcı eritem, plak yok 2. Çok sayıda papül veya püstüller, orta düzeyde eritem, plak yok 3. Çok sayıda ve yaygın papül ve püstüller, kalıcı eritem, inflamatuvar plaklar ve ödem görülebilir
Fimatöz tip (Tip 3)	Belirgin porların bulunduğu kalınlaşmış cilt Burun etkilenirse "rinofima", çene "gnatofima", alın "metofima", kulak "otofima", göz kapakları "blefarofima" İzole veya rozaseanın diğer cilt bulguları (kızarıklık, eritem, ödem, telenjektazi, papül, püstül) ile birlikte olabilir, oküler rozasea eşlik edebilir	1. Rinofima için: Burunda hafif kabarıklık, konnektif doku veya sebaceöz bezlerde klinik olarak hipertrofi görülmez, nazal konturda değişiklik yoktur 2. Rinofima için: Burunda şişme, konnektif doku veya sebaceöz bezlerde hafif hipertrofi, nodüler komponent olmaksızın nazal konturda değişiklik 3. Rinofima için: Burunda belirgin şişme, konnektif doku veya sebaceöz bezlerdeki hipertrofi nedeni ile nazal konturda distorsiyon
Oküler tip (Tip 3)	Gözde yabancı cisim hissi, kapak marjiniinde telenjektaziler ve eritem, konjonktival enjeksiyon, rekürrens şalazyon ve hordeolum, keratit, episklerit, sklerit ve iritis olabilir Bu değişiklikler önceden olabilir, cilt bulgularından sonra çıkabilir ya da eş zamanlı görülebilir Sıklıkla her iki göz tutulur	1. Hafifi kaşıntı, kuruluk ve göze kum kaçmış hissi, kapak marjiniinde telenjektazi ve eritem, hafif konjonktival enjeksiyon ve konjonktival damarlarda hafif konjesyon, kapak kenarında kalınlaşma 2. Gözlerde yanma ve iğne batması hissi, kapak marjiniinde eritem ve ödemin eşlik ettiği kabuklanma ve düzensizlik, belirgin konjonktival hiperemi ve enjeksiyon, şalazyon ve hordeolum formasyonu 3. Ağrı, fotosensitivite ve görme kaybı, ağır kapak değişiklikleri, kirpiklerde dökülmeler, ağır konjonktival inflamasyon, potansiyel görme kaybının eşlik edebileceği korneal değişiklikler, episklerit, sklerit, iritis görülebilir

Wilkin ve ark. dan adapte edilmiştir.

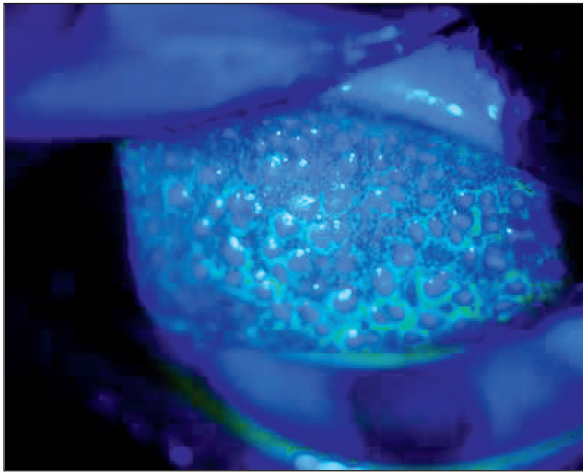
Glandular Rozasea: Glandular Rozasea, klasik 4 nozolojik alt grup içerisinde yer almaya da diğer alt grup hastalarından farklıdır. Sıklıkla kalın ve sebaceöz cilde sahip erkeklerde görülmektedir. Geniş ölçüde ödematöz papüller ve bağımsız püstüllerin görüldüğü bu alt tipte nodüloktik lezyonlar da görülebilir.

mian bez disfonksiyonudur (Resim 1). Meibomian bez disfonksiyonu, rozasea hastalarının %92'sinde görülebilmekte ve aşırı, anormal türbid meibomian bez sekresyonlarının bez orifislerinin tıkanmasına ve tekrarlayıcı hordeolum/şalazyonlara sebep olduğu bildirilmektedir.⁶⁹ Anterior blefaritli hastaların yaklaşık yarısında çeşitli derecelerde ödem, eritem, seboreik sekresyonlar, desküamasyon ve

kirpikler etrafında kollaretler görülebilmektedir.²⁹ Kuru göz, gözyaşı kırılma zamanı ve Schirmer testlerindeki anormallikler oküler rozasea hastalarının büyük çoğunluğunda saptanmaktadır.²⁹ Oküler rozaseadaki kronik oküler yüzey inflamasyonu, interpalpebral konjonktival hiperemi, folliküler ve papiller reaksiyona yol açabilmektedir (Resim 2). Skatrisyel konjonktivite alt ve üst kapağı etkileyip



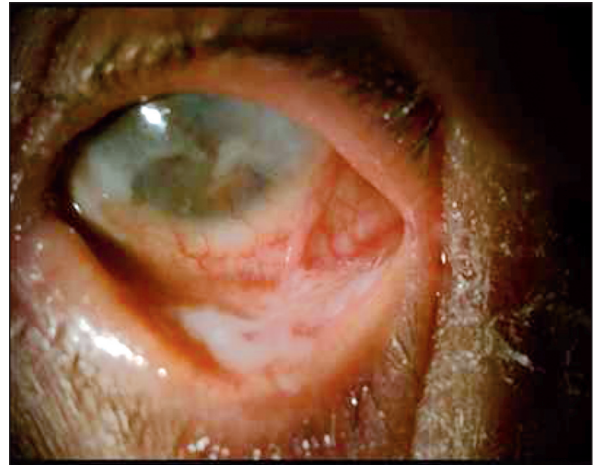
RESİM 1: Yoğun konjonktival hipereminin eşlik ettiği blefarokonjonktivit.



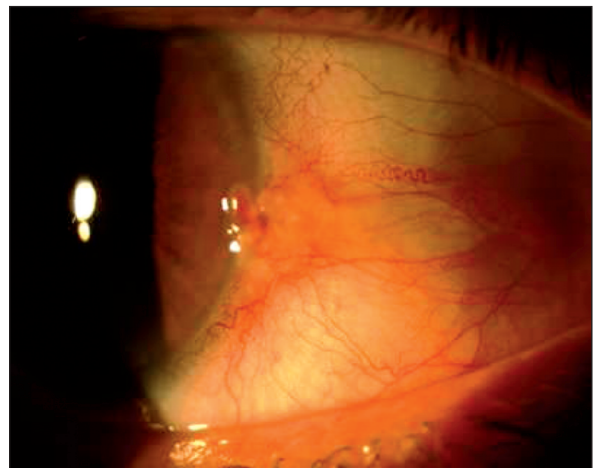
RESİM 2: Dev papillo foliküler konjonktivit.

trahomayı taklit edebilmektedir. Konjonktival skarlaşma %10'dan az hastayı etkileyebilmekte, ancak fornikslerde kılma, semblefaron, entropiyon ve/veya trikiyazise neden olabilmektedir (Resim 3). Konjonktival granülom ve fliktenüler konjonktivit görülebilmektedir. Pinguekula ve konjonktival fibroz görülme sıklığı az sayıda, birkaç çalışmada %20 olarak bildirilmiştir (Resim 4).⁷⁰ Korneal tutulum oküler rozasea hastalarının %25-50'sinde görülebilmekte, hafif punktata epitelyal tutulumdan blefarokonjonktivit eşlik ettiği korneal vaskülarizasyona, infiltrasyona, ülserasyona ve perforasyona kadar değişkenlik gösterebilmektedir.²⁹ Genellikle alt üçte bir korneal alanda yüzeyel punktata keratit ile başlamaktadır. Periferal neovas-

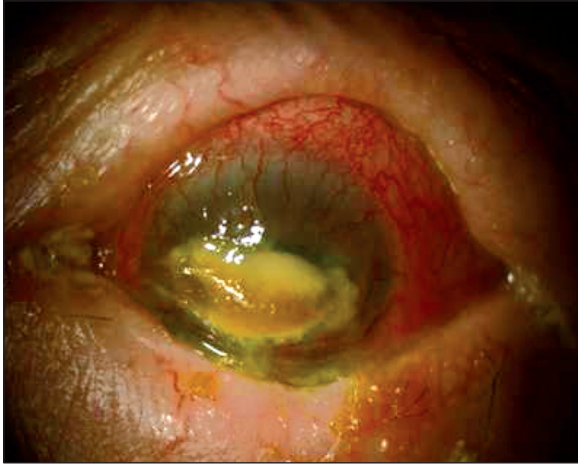külarizasyon ile ilişkili subepitelyal marjinal tri-angüler infiltratların vasküler köşelerde ilerlediği görülebilmektedir. Eğer tedavisiz bırakılırsa bu infiltratlar santrale ilerleyebilmekte, stromal ülserasyona ve hatta perforasyona sebep olabilmektedir.^{20,71,72} Azalmış görme keskinliği epitelyal ülserasyon, yüzey düzensizlikleri ve korneal skarlaşma nedeni ile olmaktadır (Resim 5, 6). Sık görülen bu bulguların yanında episklerit ve sklerit de oküler rozasea hastalarında nadir de olsa görülebilmektedir.⁷³ (Resim 7A, B). Literatürde bu geniş semptom yelpazesinde tedavi ile gerileyebilen ya da progrese olabilen hastalar bildirilmiştir. Asoklis ve Malysko'nun bildirdiği 58 yaşındaki rozasealı erkek hastada; yüzde tekrarlayan kızarıklık, her iki gözde yabancı cisim hissi ve görme azlığı saptan-



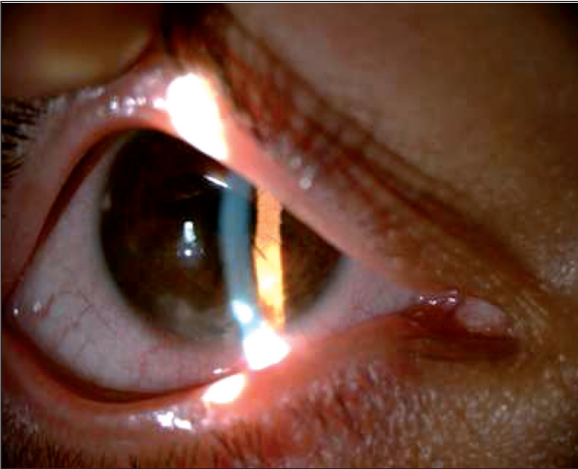RESİM 3: Forniks kısalması ile birlikte seyreden infratemporal semblefaron.



RESİM 4: Pinguekula.



RESİM 5: Ağır kuru göz zemininde gelişen keratit.

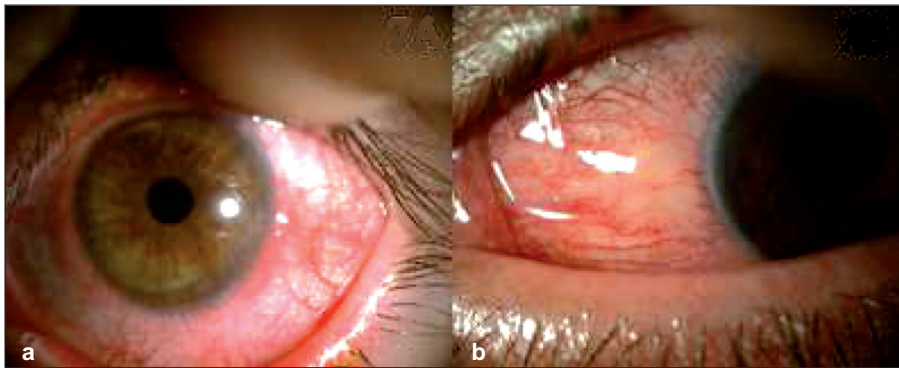


RESİM 6: Periferik ülseratif keratit.

mıştır.⁷⁴ Biyomikroskopik muayenesinde; göz kapağı marjiniinde hiperemi, konjonktival hiperemi,

korneal yüzeysel sirküler neovaskülarizasyon, sağ gözde korneal infiltratlar ve sol gözde psödotermijum bulguları rapor edilmiştir. Hastalığın bulguları oral doksisisiklin, topikal deksametazon, suni gözyaşı ve göz kapağı hijyeninin sağlanması şeklindeki tedavi yaklaşımı ile 10 gün içerisinde gerilemiş, 4 haftada hiperemi ve korneal infiltratlar azalmış, 30 aylık izlemde ise inflamasyonun minimal bulguları haricinde göz bulguları düzelmiştir.⁷⁵ Subashini ve ark.nın bildirdiği hastada ise cilt lezyonlarının başlamasından 3 ay önce gözlerde kızarıklık ve kaşıntı ile başlayan göz bulguları, uygulanan etkin tedaviye rağmen 6 yıl içerisinde ileri korneal vaskülarizasyon gelişmesi sebebiyle sol gözde keratoplastiye, sağ gözde iritise, çok sayıda lökoma, ülserler nedeni ile total görme kaybına kadar ilerlemiştir. Kliniğimizde benzer bir hasta izlem altında bulunmaktadır. Bu tip nonspesifik bulguların yol açtığı yoğun blefarospazmla kliniğimize başvuran 78 yaşındaki kadın hastamızda da stromal incelmeye giden epitelyal defekt, korneal neovaskülarizasyon, yoğun keratin depozitleri ve semblefaronu içeren tablo doksisisiklin tedavisi ile anlamlı derecede gerilemiştir, ancak doksisisiklin tedavisini keser kesmez semptomlar geri dönmüştür. Sonuçta hastamız, iyileşmeyen korneal ülser sebebiyle amniyon greftlemeye ilerlemiştir (Resim 3 ve 8). Tablo 2'de oküler bulgular ve sıklıkları oküler rozasea serileri bildirilen literatür ışığında görülmektedir.

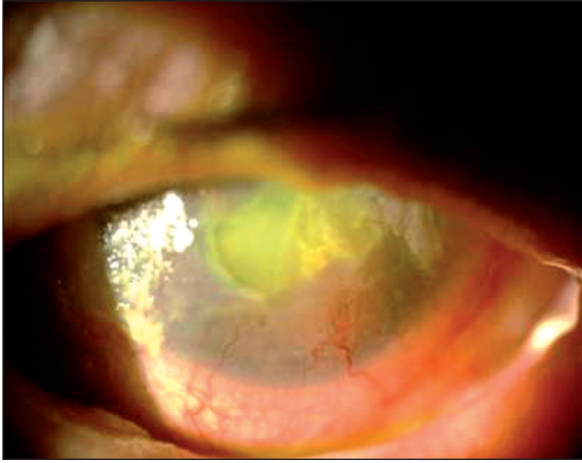
Pediyatrik oküler rozaseadaki göz bulgularına sıklıkla tanı konulamamakta ya da yanlış tanı konulmaktadır.²⁹ Sıklıkla görülen oküler bulgular;



RESİM 7: Rozaseada nadir görülen prezantasyonlar. a) Episklerit, b) sklerit.

TABLO 2: Oküler rozaseanın bulguları ve bazı literatürlerdeki sıklık verileri.

Bulgu	Ghanem ve ark. ⁸²	Akpek ve ark. ¹⁹ (%)	Farklı referanslar ^(Ref No)
	(Dermatoloji/oftalmoloji klinikleri oranları-%)		(Dermatoloji/oftalmoloji klinikleri oranları-%)
Meibomian bez disfonksiyonu	27,3/85,2	78	4 ⁶⁴ , 100 ¹⁸
Kapak kenarında telenjektazi	18,2/53,4	81	63 ⁶⁴
Blefarit	13,6/44,3	65	17/93 ⁷ , 83 ¹⁸ 47 6 ⁴
Şalazyon/Hordeolum	27,3/14,8	10 (sadece şalazyon oranıdır)	7/13 ⁷ , 50 ¹⁸
Madarozis	0/4,5		
Trikiyazis	0/5,7		
İnterpalpebral (konjonktival) hiperemi	9,1/40,9		17/80 ⁷ 86 ⁶⁴
Diffüz hiperemi	0/9,1	45	
Papiller reaksiyon	9,1/27,3		
Foliküler reaksiyon	0/10,2		
Pinguekula	13,6/10,2		
Konjonktival skarlaşma	0/2,3		
Pannus	4,5/10,2		
Korneal neovaskülarizasyon	0/11,4	9	27/67 ⁷ , 50 ¹⁸
Korneal skarlaşma	4,5/16		16 ⁶⁴
Korneal incelme	0/5,7	16	
Korneal ödem	0/2,3		
Santral korneal infiltrat	0/2,3		27/67 ⁷ (neovaskülarizasyonla beraber), 16,6 ¹⁸
Marjinal korneal infiltrat	4,5/4,5		16 ⁶⁴
Maça şekilli infiltrat	0/1,2		4 ⁶⁴
Santral ülserasyon	0/2,3		
Marjinal ülserasyon	0/1,2		
Lipit korneal depozisyon	0/2,3	5	
Korneal fiiktenül	4,5/0		
Korneal perforasyon	0/1,2	0,7	1 hasta ¹⁵
Episklerit	0/4,5		
Sklerit	0/1,2		Birkaç hasta ⁶³
İritis		8	
Vitritis		0,7	0/7 ⁷
Keratokonjonktivit sikka		2	1 hasta ¹⁵
Yüzeyel punktat keratit		26	41 ⁶⁴ , 67 ¹⁸
Rekürrens epitelyal erozyon		15	12 ⁶⁴
Konjonktival granülom		0,7	
Entropiyon			6 ⁶⁴
Periferik nodüler epitelyal elevasyon ve harita benzeri değişiklikler			4 ⁶⁴
Epitelyal mikrokistler, parmak izi hatları			35 ⁶⁴
Skleral perforasyon			1 ⁶⁵



RESİM 8: Konjonktival kemozis, stromal derinleşme ile giden korneal ülser ve neovaskülarizasyon.

gözlerde kızarıklık, meibomian bez disfonksiyonu, fotofobi, telenjiyektazi, rekürrens şalazyonlar, inferior korneada yüzeysel punktat keratit, korneal infiltratlar, pannus, neovaskülarizasyon ve nadiren de olsa korneal ülser ve episklerittir.⁷⁶ Oküler rozasealı çocuklarda nadir de olsa fliktenüler kerato-konjonktivit de görülebilmektedir.²² Korneal skar ve opasifikasyon ileri vakalarda bildirilmiştir.²² Donaldson ve ark., çocuklarda oküler rozaseanın başlangıç aşamasında herhangi bir düzeyde korneal tutulumun %90 oranında olduğunu bildirmişlerdir.²² Ng ve ark.nın yayımladığı 14 yaşındaki rozasealı hastada; konjonktival enjeksiyon, yüzeysel punktat keratopati, marjinal infiltratlar, şalazyon, skuamöz blefarit gibi nonspesifik bulgular ile başlayan ve tedavi edildikten 17 ay sonra her iki korneada neovaskülarizasyonlarla ve rinofimayla başvuran hastayı 2x250 mg/gün tetrasiklin ve topikal steroidle tedavi etmişler, 2 haftalık tedavinin sonunda semptomların ileri derecede azaldığını bildirmişlerdir.⁷⁷ Bildirilen bu hasta çocuk olmakla birlikte, rinofimasi ve ağır korneal komplikasyonları olmasına rağmen semptomlardaki iyileşmeler dikkat çekicidir.

■ CİLT VE GÖZ BULGULARI ARASINDAKİ İLİŞKİ VE TANI KOYMADAKİ GÜÇLÜKLER

Rozaseanın göz bulguları kesin tanı koymak için nonspesifik özellikte olduğundan, tanıya gitmek için cilt bulgularının olması elzemdir. Bu sebeple,

oftalmologların akne rozaseanın cilt bulgularına karşı aşına olması gerekmektedir. Rozaseada oküler tutulumun varlığı literatürde bildirilen serilerde farklılık göstermektedir. Ramelet ve Quarterman'ın bildirdiği oranlar %45'ten %85'e kadar değişkenlik göstermektedir ve Quarterman, kutanöz rozasealı tüm hastaların farklı şiddetlerde oküler hastalığa sahip olmasının muhtemel olduğunu belirtmiştir.^{78,79} Bunun da önemi, hastaların ağır cilt semptomlarının varlığında, dermatologların ve hastaların da minör nonspesifik oküler bulguları göz ardı edebilmeleri neticesinde ağır oküler semptomların gelişmesine sebep olabilmeleridir.⁷⁹ Bunun aksi bir şekilde, oftalmologların da zaman zaman hastanın oküler muayenesini yaparken yüzdeki cilt bulgularına yeterince dikkat etmemeleri ve bunun neticesinde göz bulgularını tedavi etmeye çalışırken altta yatan asıl kutanöz hastalığın tedavisini istemedi de olsa geciktirebilmeleridir.^{80,81} Daha eski vaka serilerinde ise Borrie, oküler tutulum oranını %3, Starr ve MacDonald ise %58 olarak bildirmişlerdir.^{63,67} Wise'ın bildirdiğine göre, oftalmoloji kliniğindeki hastalar dermatoloji kliniğindeki hastalar ile karşılaştırıldığında, oküler bulgular oftalmoloji kliniğindeki hastalarda daha yaygın görülmektedir.⁷ Ghanem ve ark. ise 2003 yılında akne rozaseadaki oküler bulguların prevalansını oftalmoloji ve dermatoloji kliniklerini karşılaştırmak suretiyle araştırmışlar, 176 hastayı değerlendirmişlerdir.⁸² Bu çalışmaya göre, dermatoloji kliniğinde izlem altında olan 88 hastadan 23 (%26)'ünün oküler yakınmalarının mevcut olduğu bildirilmiştir. Bu yakınmalar özellikle gözlerde kaşıntı, sulanma ve yabancı cisim hissi şeklinde görülmüş ve bu nonspesifik semptomlar ile hiçbir hasta oftalmoloğa başvurmamıştır. Hastaların 22 (%25)'si çalışmadan önce oftalmolog tarafından muayene edilmiştir. Oftalmoloji kliniğine başvuran rozasea hastalarında ise (n=88) meibomian gland disfonksiyonu, telenjiyektazi ve anterior blefarit oranı dermatoloji kliniğine başvuran hastalara göre anlamlı yüksek bulunmuştur. Yine konjonktival hiperemi oranı, oftalmoloji kliniğinde izlem altında olan hastalarda dermatoloji kliniğindeki hastalara göre yüksek saptanmıştır. Bu çalışmanın sonucuna göre, her iki kliniğe de başvurusu muhtemel rozasea hastalarına

karşı klinisyenlerin dikkatli olup, erken tanı ve tedavi ile olası oküler komplikasyonların önüne geçmeleri, oftalmologların da altta yatan dermatolojik hastalığı atlamamaları gerekmektedir.⁸²

Hem cilt hem de göz bulgularına sahip hastaların %20'sinde ciltten önce ilk göz bulguları, %53'ünde gözden önce ilk cilt bulguları, %27'sinde ise göz ve cilt bulgularının eş zamanlı çıkabildiği bildirilmiştir.⁶³ İlk göz bulguları gelişen hastalarda cilt lezyonlarının çıkmasına kadar geçen sürede etkin tedavinin (tetrasiklin) başlanmasının gecikeceği vurgulanmıştır.

Rozaseada oküler ve cilt bulgularının ortaya çıkışını karşılaştıran çalışmalar bulunmaktadır. Bazı araştırmacılar göz ve cilt bulgularının birbirinden bağımsız olduğunu savunur iken diğerleri, aralarında korelasyon olduğunu ileri sürmektedir.^{63,64,66,83} Starr ve MacDonald, yüzde kızarıklığa (flushing) eğilim ile oküler bulguların varlığı arasında anlamlı bir ilişki olduğunu bildirmişlerdir.⁶⁷

Oküler rozasea tanısının atlanabilir olması konusundaki literatür bilgisi hayli eskilere dayanmaktadır. İlk kez Duke-Elder, oküler rozasea tanısının atlanabilir olduğuna dikkat çekmiştir, ardından bu kanıyı destekler çalışmalar yapılmıştır.^{9,64,68} Lempert ve ark., şalazyon eksizyonu yaptıkları hastaların %57'sinde rozasea olduğunu bildirmişlerdir.⁸⁴ Browning ve Proia ise rozasea tanısının atlanabilir olmasını 3 temel faktöre bağlamışlardır.¹⁵ Bunlardan ilki, oftalmologların hastaların gözlerini muayene ederken yüzdeki cilt bulgularına dikkat etmemeleridir. Minör eritemler, telenjiektaziler ya da az sayıda da olsa minik papül ve püstüllerin görülmesi tanı koydurucu olabilmektedir. İkinci olarak ise hastaların %20'sinin oküler rozaseanın nonspesifik bulguları ile başvurusudur. Bu hastalarda rozaseayı diğer hastalıklardan ayıracak spesifik bir tanı metodu bulunmamaktadır. Üçüncü engel ise oftalmologlar için oküler bulgulardan kesin tanıya götürecek bir kriterin olmamasıdır. Oküler rozasea hastalarının büyük bir kısmında önde gelen semptomlar meibomian bez disfonksiyonu ve oküler yüzey inflamasyonudur. Bu sebeple bu hastalardaki mei-

bomian bez fonksiyonlarının değerlendirilmesi için meibografinin kullanıldığı çalışmalar bulunmaktadır. Bu çalışmalarda meibomian bez kayıplarının olduğu alanlar yüzde olarak saptanmış ve bu alanlar büyüklüklerine göre 4 derecede değerlendirilmiştir (meiboskor). Ayrıca, meibomian bez distorsiyonu ve dansitesi de değerlendirilmiştir. Sonuç olarak, meibomian bez kayıplarının olduğu alanları fazla, meibomian bez dansitesini ise düşük olarak bulmuşlardır.^{85,86} İn vivo konfokal biyomikroskop ile rozasea hastalarının göz ve kutanöz değişiklikleri değerlendirilmiş; kornea, meibomian bez, kapakta Demodex, yanakta glandüler dokusu ve Demodex varlığı incelenmiş, konfokal mikroskop, rozasea hastalarının izleminde güvenli ve efektif bir metot olarak değerlendirilmiştir.⁸⁷ Rozasea hastalarının gözyaşı ve tükürük glikomikslerinin bir biyobelirteç olarak tanıya gitmede kullanılabileceğine dair çalışmalar varsa da henüz rutin klinik kullanımda yerini bulmamıştır, dolayısıyla hastalığın patogenezi bilinmediği gibi spesifik histopatolojik ve laboratuvar belirteçleri bulunmamaktadır ve tanı klinik bulguların ışığında konulmaktadır.^{88,89} Bu çalışmada önerilen bir tanı metodu ise tedaviden tanıya gitmektir. Şüphede kalınan hastalara verilen tetrasiklin tedavisine alınan olumlu yanıt tanı koydurucu olabilmektedir.

OKÜLER ROZASEADA AYIRICI TANI

Oküler rozaseanın ayırıcı tanısında stafilokokal ve seboreik blefaro keratokonjonktivit ve sebeseöz bez karsinomuna dikkat etmek gerekmektedir.⁹⁰ Sebeseöz bez karsinomuna sıklıkla şalazyon olarak yanlış tanı konulabilmektedir. Bu sebeple, rekürrens şalazyonlar patolojik incelemeye gönderilmelidir. Skatrisyel konjonktivit görülen hastalarda ileri yaş ve kadın cinsiyet varlığında oküler skatrisyel pemfigoid göz önünde bulundurulmalıdır. Rozaseanın cilt bulguları ön planda olduğunda; sistemik lupus eritematozus, dermatomiyozitis, polimorfoz ışık erüpsiyonu, seboreik dermatit, akne vulgaris, topikal steroid uyarılmış akne, karsinoid sendrom, lupus miliaris disseminatus faciei, tirozinaz kinaz inhibitör ilaç erüpsiyonu, epidermal büyüme faktörü, reseptör inhibitör ilaç erüpsiyonu ayırıcı tanıya yer almaktadır.⁹¹

TEDAVİ

Akne rozaseanın tedavisinde dermatologların hastaya göre farklı yaklaşımları olmakla birlikte, sıklıkla kullandıkları ajanlar; ivermektin (avermektin derivativesi, *Streptomyces avermitilis*'in fermentasyonundan izole edilen bir form olarak antiparaziter -antidemodex ve antiinflamatuvar etkinliktedir), azelaik asit (KLK5 ve katelisinidin ekspresyonunu baskılar), brimonidin jel (α -2 adrenerjik reseptör agonisti, vazokonstriktör), oksimetazolin krem (α -1 adrenerjik reseptör agonisti ve α -2 parsiyel reseptör agonisti, vazokonstriktör) şeklinde özetlenebilmektedir.³⁸ Oküler rozaseanın etkin tedavisi öncelikli olarak göz hekimi ile dermatoloğun ortak çalışmasını gerektirmektedir. Tedavinin planlanmasında mevcut klinik özelliklere bakarak bireysel olarak hastanın risk faktörlerini (özellikle güneş ışığına maruziyet, emosyonel stres faktörleri vb.) ortadan kaldırmak tedavide ilk basamaktır. Öncelikli olarak dermatoloji kliniğine başvuran hastaların oftalmoloji kliniklerine yönlendirilmesi, basit semptomların erken tanınmasını ve olası komplikasyonların önüne geçilmesini sağlayabilmektedir. Oküler rozaseanın tedavisinde ilk basamak, oküler yüzey inflamasyonunu azaltmak için kapak hijyeninin sağlanmasıdır. Kapak marjine sıcak kompres ve hafif basınçla masaj uygulanması yoğun meibomian bez sekresyonlarını lifefiye etmekte ve drenajını kolaylaştırmaktadır. Topikal antibiyotikler de kapak florasında yerleşik bakteriyel yükü azaltmakta ve kollaretlerin yumuşamasında yardımcı olmaktadır.⁹² Sekonder enfeksiyöz keratit geliştiğinde, etkene spesifik topikal antibiyoterapi daha yoğun kullanılmalı, yanına topikal steroid eklenmesinden ise mümkün olduğunca kaçınılmalı veya çok yakın izleme dikkatli kullanılmalıdır.^{20,93}

Antibiyoterapide ilk tercih edilen tedavi rejimi tetrasiklinlerdir. Bilindiği gibi rozasea tedavisindeki rolleri multifonksiyoneldir. Kapak bakteri florasını azalttıkları gibi stafilokokal lipaz üretimini azaltmakta ve meibum sekresyonunu değiştirmektedir.⁹⁴⁻⁹⁶ Kollajenazı inhibe ederek, korneayı incelemekten ve perfore olmaktan korumaktadır. Çok sayıda MMP ve katelisinidin aktivasyonunda gö-

revli olan proteazları aktive etmektedir. Rozaseanın kronik ve tekrarlayan bir hastalık olması sebebiyle ilaçların düşük süpresan dozlarda kullanılması ya da kesildiği durumlarda semptomlar geri döndüğünde yeniden başlanması gerekmektedir. Tetrasiklin ve doksisisiklin etki mekanizması, etkinlik bakımından benzer bulunmaktadır. Tetrasiklin daha kısa yarı ömre sahiptir, bu nedenle klinisyenin seçimine göre değişkenlik gösterse de tetrasiklinin klasik başlangıç dozu 250 mg x4/gün, doksisisiklinin başlangıç dozu ise 100 mg/gün'dür.¹⁹ Tetrasiklin 2-3 hafta süresince kullanılmakta, klinik yanıtı göre doz azaltılmakta; doksisisiklinin ise 6-12 hafta süresince kullanımı önerilmektedir. Sıklıkla görülen yan etkileri; gastrointestinal semptomlar (mide bulantısı, kusma, ishal, dispepsi, karın ağrısı vb.) ve fotosensitivitedir. Göğüs ağrısı, yutma güçlüğü, genital enfeksiyonlar da görülebilmektedir. Tetrasiklin grubuna alternatif olarak ise azitromisin önerilmektedir. Azitromisin papülopüstüler rozaseada etkin olduğunu bildiren çalışmalar bulunmaktadır.⁹⁷ Bakar ve ark., papülopüstüler rozasea hastalarında azitromisinin etkinliğini oküler bulgular, semptomlar ve gözyaşı fonksiyonları üzerinden değerlendirmişler ve etkin olabildiğini göstermişlerdir.² Araştırmacılar bu makrolidin, IL-1, IL-6, IL-8, IL-10, granülosit makrofaj koloni stimüle edici faktör ve tümör nekrozis faktör-alfa gibi proinflamatuvar sitokinlerin üretimini ve nükleer faktör-kappaB ve aktivatör protein-1 gibi transkripsiyon faktörlerini inhibe etmesi gibi antiinflamatuvar etkileri üzerinde de durmuşlar ve etkinliğinin sadece antimikrobiyal özelliğinden ötürü değil, antiinflamatuvar etkinliğinden de geldiğini belirtmişlerdir.^{2,98,99} Ayrıca bu çalışmada, tetrasiklinlerin kullanımının 7 yaşın altında kontrendike olduğu ve pediatrik oküler rozasea hastalarında azitromisinin kullanılabilir olmasının önemi de vurgulanmıştır. Klaritromisin de hem antiinflamatuvar etkinlik hem de etiyopatogeneze suçlanan *H. Pylori* üzerine etkili olması nedeni ile rozasea tedavisinde alternatif olabileceği bildirilmiştir. Metronidazol de rozasea tedavisinde antibakteriyel, antiparazitik, antiinflamatuvar ve immünsüpresif özelliklerinden ötürü kullanım alanı bulmuştur.²⁹ Metronidazol özellikle Demodex

saptanan hastaların tedavisinde her ne kadar ilacın yüksek konsantrasyonlarında parazitin yaşayabildiği gösterilmiş olsa bile tercih edilebilmektedir; çünkü bilindiği gibi, tetrasiklin tedavisi veya topikal %3'lük sülfür içerikli merhemler Demodex üzerine etki etmemektedir.¹⁰⁰⁻¹⁰² Topikal steroidlerin oküler rozasea tedavisinde kullanımı tartışmalıdır. Kısa süreli alevlenmelerin tedavisinde kullanım alanı bulsa da yüksek konsantrasyonlarda veya uzun dönem kullanıldığında oküler rozaseada hızla korneal incelmeye sebep olabileceği akılda tutulmalıdır.¹⁰³ Topikal siklosporin %0,05, günde dört kez kullanılmaktadır, posterior blefaritteki inflamasyonu azaltılmasında etkin olup, kortikosteroidlerin yan etkilerinden kaçınmak için kullanım da endikasyonları arasında yer almaktadır.¹⁰⁴ Matriks rejenere edici ajanlar otolog plazma epitelyal iyileşmeyi hızlandırmada kullanılmaktadır. Topikal bevasizumab korneal neovaskülarizasyonların giderilmesinde kullanılabilir. Topikal nonsteroid antiinflamatuvarların kullanımı tartışmalıdır. Retinoidlerin oral veya topikal kullanımı rozaseadaki inflamatuvar lezyonları azaltır iken; yan etki olarak ağır eritem, blefarokonjonktivit, telenjiektazilerde kötüleşme, keratit görülmesine sebep olabilmektedir. Omega 3 yağ asitlerinin uzun dönem kullanımının meibomian bez sekresyonlarının kalitesini artırdığı gösterilmiştir.²⁰ Topikal siklosporin A ile oral doksisisiklinin etkinliğini karşılaştıran bir çalışmada, topikal siklosporin A'nın daha efektif olduğu gösterilmiş, ayrıca hastalığın kronik seyri göz önünde bulundurulduğunda, doksisisiklinin uzun dönem kullanımını kısıtlayacak yan etkilere sahip olduğu vurgulanmıştır.¹⁰⁵ Pelletier ve ark., rozasea blefarokonjonktivit tanılı bir hastada povidin iyodin ve dimetilsülfoksit kullanmışlar, bulguları azaltmada etkin olduğunu bildirmişlerdir.¹⁰⁶ Hekzaklorosiklohekzan ise organik uçucu bir solventtir. Oküler rozasea tedavisindeki etkinliğinin *D. folliculorum* enfestasyonundaki etkinliğine bağlı olduğu bildiren çalışmalar bulunmaktadır.¹⁰⁷⁻¹⁰⁹ Tea tree oil solüsyon ile uygulanan mekanik temizlik de Demodex enfestasyonunun tedavisinde kullanılmaktadır.

Rozaseanın oküler komplikasyonlarının cerrahi tedavisinde ise önde gelen semptomun türüne ve şiddetine göre çeşitli yaklaşımlar bulunmaktadır. Ağır

kuru göz hastalarında silikon "plug"lar ile punktal oklüzyon ya da punktal koterizasyon denenebilmektedir.¹¹

Amniyotik membran greftleme, korneanın re-epitelizasyonunu hızlandıracağından her türlü tedavi yaklaşımına rağmen kapanmayan ve korneal perforasyon riski taşıyan epitelyal defektlerde ve limbal kök hücre yetmezliği olduğu düşünülen hastalarda limbal kök hücre transplantasyonundan önceki bir seçenek olarak uygulanabilmektedir.¹¹⁰ Korneal perforasyon gelişen hastalarda siyanoakrilat doku yapıştırıcıları, konjonktival flapleme, lameller veya penetran keratoplasti ağır vakaların tedavisinde kullanılabilir.¹¹¹

SONUÇ

Rozasea; cilt ve göz bulguları, hafiften ağıra doğru değişmekle birlikte; ataklarla seyreden, uzun dönem izlem ve tedavi gerektiren kronik bir hastalıktır. Spesifik bir tanı yöntemi olmadığından klinik olarak konulmaktadır. Oküler semptomları ön planda olan hastalar, cilt bulguları henüz olmasa bile bir dermatolog tarafından mutlaka konsülte edilmeli, dermatoloji kliniklerinde akne rozasea tanısı alan her hasta ise oküler bulguların varlığına ve şiddetine bakılmaksızın oftalmologlar tarafından değerlendirilmelidir. Oküler rozasealı hastaların bulgularında değişik derecelerde oküler yüzey inflamasyonu ve meibomian bez disfonksiyonu ön plana çıkmaktadır. Tedavinin temelini kapak hijyeni, lubrikanlar, antibiyotik ve antiinflamatuvar ilaçların kullanımı oluşturmaktadır. Rozasea hastasına özellikle semptomlarını tetikleyecek faktörlerden uzak durması ve düzenli olarak takiplerine gelmesi ile kalıcı görme kaybına kadar ilerleyebilecek ağır tabloların önüne geçilebileceği konusunda bilgi verilmesi gerekmektedir.

Çıkar Çatışması

Yazarlar herhangi bir çıkar çatışması veya finansal destek bildirmemiştir.

Yazar Katkıları

Makalenin Yazımı, Tartışılması, Kaynak Bulunması: Hande Çeliker; **Fikir, Tasarım, Analiz, Yazım:** Hande Çeliker, Ebru Toker; **Eleştirel İnceleme:** Ebru Toker.

KAYNAKLAR

1. Starr PA, Macdonald A. Oculocutaneous aspects of rosacea. *Proc R Soc Med* 1969;62(1): 9-11.
2. Bakar O, Demircay Z, Toker E, Cakir S. Ocular signs, symptoms and tear function tests of papulopustular rosacea patients receiving azithromycin. *J Eur Acad Dermatol Venereol* 2009;23(5):544-9.
3. Arıcan Ö. [Etiopathogenesis, diagnosis and management in rosacea]. *Genel Tıp Derg* 2005;15(1):35-41.
4. Rolleston JD. A note on the early history of rosacea. *Proc R Soc Med* 1933;26(4):327-9.
5. Shakespeare W. The life of king henry the fifth (act III, scene III). In: Hutchins RM, ed. *Great Books of the Western World*. 1st ed. Chicago: Encyclopedia Britannica; 1952. p.548.
6. Shakespeare W. The first part of king henry the fourth (act III, scene III). In: Hutchins RM, ed. *Great Books of the Western World*. 1st ed. Chicago: Encyclopedia Britannica; 1952. p.455.
7. Wise G. Ocular rosacea. *Am J Ophthalmol* 1943;26:591-609.
8. Arlt F. [Ueber acne rosacea und lupus]. *Klin Monatsbl Augenheilkd* 1864;2:329-30.
9. Doggart JH. The ocular complications of acne rosacea. *Br J Ophthalmol* 1931;15(8):446-57.
10. Vieira AC, Höfling-Lima AL, Mannis MJ. Ocular rosacea--a review. *Arq Bras Oftalmol* 2012;75(5):363-9.
11. Abram K, Silm H, Oona M. Prevalence of rosacea in an Estonian working population using a standard classification. *Acta Derm Venereol* 2010;90(3):269-73.
12. Berg M, Lidén S. An epidemiological study of rosacea. *Acta Derm Venereol* 1989;69(5):419-23.
13. Spoendlin J, Voegel JJ, Jick SS, Meier CR. A study on the epidemiology of rosacea in the U.K. *Br J Dermatol* 2012;167(3):598-605.
14. Powell FC. Rosacea. *N Engl J Med* 2005;352(8):793-803.
15. Browning DJ, Proia AD. Ocular rosacea. *Surv Ophthalmol* 1986;31(3):145-58.
16. Sobyte P. Aetiology and pathogenesis of rosacea. *Acta Derm Venereol* 1950;30(2):137-58.
17. Jenkins MS, Brown SI, Lempert SI, Weinberg RJ. Ocular rosacea. In: Srinivasan BD, ed. *Ocular Therapeutics*. 1st ed. USA, New York: Masson Publishing; 1980. p.101-6.
18. Kılıç Müftüoğlu İ, Aydın Akova Y. Clinical findings, follow-up and treatment results in patients with ocular rosacea. *Turk J Ophthalmol* 2016;46(1):1-6.
19. Akpek EK, Merchant A, Pinar V, Foster CS. Ocular rosacea: patient characteristics and follow-up. *Ophthalmology* 1997;104(11):1863-7.
20. Cetinkaya A, Akova YA. Pediatric ocular acne rosacea: long-term treatment with systemic antibiotics. *Am J Ophthalmol* 2006;142(5): 816-21.
21. Donaldson KE, Karp CL, Dunbar MT. Evaluation and treatment of children with ocular rosacea. *Cornea* 2007;26(1):42-6.
22. Browning DJ, Rosenwasser G, Lugo M. Ocular rosacea in blacks. *Am J Ophthalmol* 1986;101(4):441-4.
23. Afonso AA, Sobrin L, Monroy DC, Selzer M, Lokeshwar B, Pflugfelder SC. Tear fluid gelatinase B activity correlates with IL-1alpha concentration and fluorescein clearance in ocular rosacea. *Invest Ophthalmol Vis Sci* 1999;40(11):2506-12.
24. Barton K, Monroy DC, Nava A, Pflugfelder SC. Inflammatory cytokines in the tears of patients with ocular rosacea. *Ophthalmology* 1997; 104(11):1868-74.
25. Sobrin L, Liu Z, Monroy DC, Solomon A, Selzer MG, Lokeshwar BL, et al. Regulation of MMP-9 activity in human tear fluid and corneal epithelial culture supernatant. *Invest Ophthalmol Vis Sci* 2000;41(7):1703-9.
26. Määttä M, Kari O, Tervahartiala T, Peltonen S, Kari M, Saari M, et al. Tear fluid levels of MMP-8 are elevated in ocular rosacea--treatment effect of oral doxycycline. *Graefes Arch Clin Exp Ophthalmol* 2006;244(8):957-62.
27. Li DQ, Lokeshwar BL, Solomon A, Monroy D, Ji Z, Pflugfelder SC. Regulation of MMP-9 production by human corneal epithelial cells. *Exp Eye Res* 2001;73(4):449-59.
28. Barton K, Nava A, Monroy DC, Pflugfelder SC. Cytokines and tear function in ocular surface disease. *Adv Exp Med Biol* 1998;438:461-9.
29. Awais M, Anwar MI, Iftikhar R, Iqbal Z, Shehzad N, Akbar B. Rosacea - the ophthalmic perspective. *Cutan Ocul Toxicol* 2015;34(2): 161-6.
30. Koçak-Altıntaş AG, Kocak-Midillioglu I, Gül U, Bilezikci B, Isikşaçan O, Duman S. Impression cytology and ocular characteristics in ocular rosacea. *Eur J Ophthalmol* 2003;13(4):351-9.
31. Pisella PJ, Brignole F, Debbasch C, Lozato PA, Creuzot-Garcher C, Bara J, et al. Flow cytometric analysis of conjunctival epithelium in ocular rosacea and keratoconjunctivitis sicca. *Ophthalmology* 2000;107(10):1841-9.
32. Yamasaki K, Kanada K, Macleod D, Borkowski AW, Morizane S, Nakatsuiji T, et al. TLR2 expression is increased in rosacea and stimulates enhanced serine protease production by keratinocytes. *J Invest Dermatol* 2011;131(3):688-97.
33. Gutierrez EL, Galarza C, Ramos W, Mendoza M, Smith ME, Ortega-Loayza AG. Influence of climatic factors on the medical attentions of dermatologic diseases in a hospital of Lima, Peru. *An Bras Dermatol* 2010;85(4):461-8.
34. Jansen T, Romiti R, Kreuter A, Altmeyer P. Rosacea fulminans triggered by high-dose vitamins B6 and B12. *J Eur Acad Dermatol Venereol* 2001;15(5):484-5.
35. Yamasaki K, Gallo RL. The molecular pathology of rosacea. *J Dermatol Sci* 2009;55(2):77-81.
36. Del Rosso JQ. Advances in understanding and managing rosacea: part 1: connecting the dots between pathophysiological mechanisms and common clinical features of rosacea with emphasis on vascular changes and facial erythema. *J Clin Aesthet Dermatol* 2012;5(3):16-25.
37. Yamasaki K, Di Nardo A, Bardan A, Murakami M, Ohtake T, Coda A, et al. Increased serine protease activity and cathelicidin promotes skin inflammation in rosacea. *Nat Med* 2007;13(8):975-80.
38. Gold LM, Draelos ZD. New and emerging treatments for rosacea. *Am J Clin Dermatol* 2015;16(6):457-61.
39. Goma AH, Yaar M, Eyada MM, Bhawan J. Lymphangiogenesis and angiogenesis in non-phymatous rosacea. *J Cutan Pathol* 2007;34(10):748-53.
40. Smith JR, Lanier VB, Braziel RM, Falkenhagen KM, White C, Rosenbaum JT. Expression of vascular endothelial growth factor and its receptors in rosacea. *Br J Ophthalmol* 2007;91(2):226-9.
41. Schwab VD, Sulk M, Seeliger S, Nowak P, Aubert J, Mess C, et al. Neurovascular and neuroimmune aspects in the pathophysiology of rosacea. *J Investig Dermatol Symp Proc* 2011;15(1):53-62.
42. Kari O, Aho VV, Peltonen S, Saari JM, Kari M, Määttä M, et al. Group IIA phospholipase A(2) concentration of tears in patients with ocular rosacea. *Acta Ophthalmol Scand* 2005;83(4):483-6.
43. Wladis EJ, Iglesias BV, Adam AP, Gosselin EJ. Molecular biologic assessment of cutaneous specimens of ocular rosacea. *Ophthalm Plast Reconstr Surg* 2012;28(4):246-50.
44. Leonardi A, Borghesan F, Faggiani D, Depaoli M, Secchi AG, Plebani M. Tear and serum soluble leukocyte activation markers in conjunctival allergic diseases. *Am J Ophthalmol* 2000;129(2):151-8.

45. Del Rosso JQ. Advances in understanding and managing rosacea: part 1: connecting the dots between pathophysiological mechanisms and common clinical features of rosacea with emphasis on vascular changes and facial erythema. *J Clin Aesthet Dermatol* 2012;5(3):16-25.
46. Crawford GH, Pelle MT, James WD. Rosacea: I. Etiology, pathogenesis, and subtype classification. *J Am Acad Dermatol* 2004;51(3):327-41.
47. Lazaridou E, Giannopoulou C, Fotiadou C, Vakiris E, Trigoni A, Ionnides D. The potential role of microorganisms in the development of rosacea. *J Dtsch Dermatol Ges* 2011;9(1):21-5.
48. Li J, O'Reilly N, Sheha H, Katz R, Raju VK, Kavanagh K, et al. Correlation between ocular Demodex infestation and serum immunoreactivity to Bacillus proteins in patients with facial rosacea. *Ophthalmology* 2010;117(5):870-7.e1.
49. Lazaridou E, Fotiadou C, Ziakas NG, Giannopoulou C, Apalla Z, Ionnides D. Clinical and laboratory study of ocular rosacea in northern Greece. *J Eur Acad Dermatol Venereol* 2011;25(12):1428-31.
50. Lacey N, Delaney S, Kavanagh K, Powell FC. Mite-related bacterial antigens stimulate inflammatory cells in rosacea. *Br J Dermatol* 2007;157(3):474-81.
51. Szlachcic A. The link between Helicobacter pylori infection and rosacea. *J Eur Acad Dermatol Venereol* 2002;16(4):328-33.
52. Szlachcic A, Silwowski Z, Karczewska E, Bielański W, Pytko-Polonczyk L, Konturek SJ. Helicobacter pylori and its eradication in rosacea. *J Physiol Pharmacol* 1999;50(5):777-86.
53. Diaz C, O'Callaghan CJ, Khan A, Ilchyshyn A. Rosacea: a cutaneous marker of Helicobacter pylori infection? Results of a pilot study. *Acta Derm Venereol* 2003;83(4):282-6.
54. Whitfield M, Gunasingam N, Leow LJ, Shirato K, Preda V. Staphylococcus epidermidis: a possible role in the pustules of rosacea. *J Am Acad Dermatol* 2011;64(1):49-52.
55. Bagcchi S. Rosacea associated with increased risk of some cancers. *Lancet Oncol* 2015;16(8):e382.
56. Egeberg A, Hansen PR, Gislason GH, Thyssen JP. Patients with rosacea have increased risk of dementia. *Ann Neurol* 2016;79(6):921-8.
57. Dosal JR, Rodriguez GL, Penzon CF, Li H, Keri JE. Effect of tetracyclines on the development of vascular disease in veterans with acne or rosacea: a retrospective cohort study. *J Invest Dermatol* 2014;134(8):2267-9.
58. Egeberg A, Hansen PR, Gislason GH, Thyssen JP. Clustering of autoimmune diseases in patients with rosacea. *J Am Acad Dermatol* 2016;74(4):667-72.e1.
59. Rainer BM, Fischer AH, Luz Felipe da Silva D, Kang S, Chien AL. Rosacea is associated with chronic systemic diseases in a skin severity-dependent manner: results of a case-control study. *J Am Acad Dermatol* 2015;73(4):604-8.
60. Cribier B. Rosacea under the microscope: characteristic histological findings. *J Eur Acad Dermatol Venereol* 2013;27(11):1336-43.
61. Wilkin JK. Rosacea. *Int J Dermatol* 1983;22(7):393-400.
62. Wilkin JK. Epigastric rosacea. *Arch Dermatol* 1980;116(5):584.
63. Borrie P. Rosacea with special reference to its ocular manifestations. *Br J Dermatol* 1953;65(12):458-63.
64. Jenkins MA, Brown SI, Lempert SL, Weinberg RJ. Ocular rosacea. *Am J Ophthalmol* 1979;88(3 Pt 2):618-22.
65. Richter S. [Scleral perforation in rosacea keratitis]. *Klin Monbl Augenheilkd* 1965;146:422-4.
66. Roper-Hall MJ. The ocular aspects of rosacea. *Trans Ophthalmol Soc U K* 1966;86:727-32.
67. Starr PA, Macdonald A. Oculocutaneous aspects of rosacea. *Proc R Soc Med* 1969;62(1):9-11.
68. Duke-Elder S. Diseases of the outer eye. System of Ophthalmology. Vol 8. Part I. 1st ed. St Louis: CV Mosby; 1965. p.534-46.
69. Oltz M, Check J. Rosacea and its ocular manifestations. *Optometry* 2011;82(2):92-103.
70. Faraj HG, Hoang-Xuan T. Chronic cicatrizing conjunctivitis. *Curr Opin Ophthalmol* 2001;12(4):250-7.
71. Gracner B, Pahor D, Gracner T. [Repair of an extensive corneoscleral perforation in a case of ocular rosacea with a keratoplasty]. *Klin Monbl Augenheilkd* 2006;223(10):841-3.
72. Al Arfaj K, Al Zamil W. Spontaneous corneal perforation in ocular rosacea. *Middle East Afr J Ophthalmol* 2010;17(2):186-8.
73. Szlachcic A. The link between Helicobacter pylori infection and rosacea. *J Eur Acad Dermatol Venereol* 2002;16(4):328-33.
74. Asoklis R, Malysko K. Images in clinical medicine. Ocular Rosacea. *N Engl J Med* 2016;374(8):771.
75. Subashini K, Pushpa G, Venugopal V, Murali N. Rosacea with severe ophthalmic involvement and blindness-a rare occurrence. *Int J Dermatol* 2012;51(10):1271-3.
76. Cetinkaya A, Akova YA. Pediatric ocular acne rosacea: long-term treatment with systemic antibiotics. *Am J Ophthalmol* 2006;142(5):816-21.
77. Ng PH, Yeoh RL, Low CH, Lim AS. Case report-ocular rosacea. *Singapore Med J* 1996;37(1):111-2.
78. Ramelet AA. Rosacea: a reaction pattern associated with ocular lesions and migraine? *Arch Dermatol* 1994;130(11):1448.
79. Quarterman MJ, Johnson DW, Abele DC, Leshner JL Jr, Hull DS, Davis LS. Ocular rosacea. Signs, symptoms, and tear studies before and after treatment with doxycycline. *Arch Dermatol* 1997;133(1):49-54.
80. Macsai MS, Mannis MJ, Huntley AC. Acne rosacea. In: Mannis MJ, Macsai MS, Huntley AC, eds. Eye and Skin Disease. 1st ed. Philadelphia: Lippincott-Raven; 1996. p.335-41.
81. Frucht-Pery J, Sagi E, Hemo I, Ever-Hadani P. Efficacy of doxycycline and tetracycline in ocular rosacea. *Am J Ophthalmol* 1993;116(1):88-92.
82. Ghanem VC, Mehra N, Wong S, Mannis MJ. The prevalence of ocular signs in acne rosacea: comparing patients from ophthalmology and dermatology clinics. *Cornea* 2003;22(3):230-3.
83. Marmion VJ. Tetracyclines in the treatment of ocular rosacea. *Proc R Soc Med* 1969;62(1):11-2.
84. Lempert SL, Jenkins MS, Brown SI. Chalazia and rosacea. *Arch Ophthalmol* 1979;97(9):1652-3.
85. Machalińska A, Zakrzewska A, Markowska A, Safranow K, Wiszniewska B, Parafiniuk M, et al. Morphological and functional evaluation of meibomian gland dysfunction in rosacea patients. *Curr Eye Res* 2016;41(18):1029-34.
86. Palamar M, Degirmenci D, Ertam I, Yagci A. Evaluation of dry eye and meibomian gland dysfunction with meibography in patients with rosacea. *Cornea* 2015;34(5):497-9.
87. Liang H, Randon M, Michee S, Tahiri R, Labbe A, Baudouin C. In vivo confocal microscopy evaluation of ocular and cutaneous alterations in patients with rosacea. *Br J Ophthalmol* 2016;1-7.
88. Vieira AC, Mannis MJ. Ocular rosacea: common and commonly missed. *J Am Acad Dermatol* 2013;69(6 Suppl 1):S36-41.
89. Vieira AC, An HJ, Ozcan S, Kim JH, Lebrilla CB, Mannis MJ. Glycomic analysis of tear and saliva in ocular rosacea patients: the search for a biomarker. *Ocul Surf* 2012;10(3):184-92.
90. Vieira AC, Höfling-Lima AL, Mannis MJ. Ocular rosacea--a review. *Arq Bras Oftalmol* 2012;75(5):363-9.
91. Olazagasti J, Lynch P, Fazel N. The great mimickers of rosacea. *Cutis* 2014;94(1):39-45.
92. Odom R, Dahl M, Dover J, Draelos Z, Drake L, Macsai M, et al; National rosacea society expert committee on the classification and staging of rosacea. Standard management options for rosacea, part 2: options according to rosacea subtype. *Cutis* 2009;84(2):97-104.

93. Jain V, Shome D, Sajani M, Natarajan S. Fungal keratitis associated with ocular rosacea. *Int Ophthalmol* 2010;30(3):239-44.
94. Dougherty JM, McCulley JP, Silvany RE, Meyer DR. The role of tetracycline in chronic blepharitis. Inhibition of lipase production in staphylococci. *Invest Ophthalmol Vis Sci* 1991;32(11):2970-5.
95. Ta CN, Shine WE, McCulley JP, Pandya A, Trattler W, Norbury JW. Effects of minocycline on the ocular flora of patients with acne rosacea or seborrheic blepharitis. *Cornea* 2003;22(6):545-8.
96. Shine WE, McCulley JP, Pandya AG. Minocycline effect on meibomian gland lipids in meibomianitis patients. *Exp Eye Res* 2003;76(4):417-20.
97. Bakar O, Demirçay Z, Gürbüz O. Therapeutic potential of azithromycin in rosacea. *Int J Dermatol* 2004;43(2):151-4.
98. Tamaoki J, Kadota J, Takizawa H. Clinical implications of the immunomodulatory effects of macrolides. *Am J Med* 2004;117 Suppl 9A:5S-11S.
99. Tamaoki J. The effects of macrolides on inflammatory cells. *Chest* 2004;125(Suppl 2):41S-50S.
100. Persi A, Rebora A. Metronidazole and Demodex folliculorum. *Acta Derm Venereol* 1981;61(2):182-3.
101. Bonnar E, Eustace P, Powell FC. The Demodex mite population in rosacea. *J Am Acad Dermatol* 1993;28(3):443-8.
102. Robinson TW. Demodex folliculorum and rosacea. A clinical and histological study. *Arch Dermatol* 1965;92(5):542-4.
103. Hyndiuk RA, Chin GN. Corticosteroid therapy in corneal disease. I. *Int Ophthalmol Clin* 1973;13(4):103-23.
104. Alvarenga LS, Mannis MJ. Ocular rosacea. *Ocul Surf* 2005;3(1):41-58.
105. Arman A, Demirseren DD, Takmaz T. Treatment of ocular rosacea: comparative study of topical cyclosporine and oral doxycycline. *Int J Ophthalmol* 2015;8(3):544-9.
106. Pelletier JS, Stewart KP, Capriotti K, Capriotti JA. Rosacea Blepharoconjunctivitis treated with a novel preparation of dilute povidone iodine and dimethylsulfoxide: a case report and review of the literature. *Ophthalmol Ther* 2015;4(2):143-50.
107. Ruffi T, Mumcuoglu Y, Cajacob A, Büchner S. [Demodex folliculorum: aetiopathogenesis and therapy of rosacea and perioral dermatitis (author's transl)]. *Dermatologica* 1981;162(1):12-26.
108. Coston TO. Demodex folliculorum blepharitis. *Trans Am Acad Ophthalmol Soc* 1967;65:391-2.
109. Norn MS. Demodex folliculorum. Incidence and possible pathogenic role in the human eyelid. *Acta Ophthalmol Suppl* 1970;108:7-85.
110. Al Arfaj K, Al Zamil W. Spontaneous corneal perforation in ocular rosacea. *Middle East Afr J Ophthalmol* 2010;17(2):186-8.
111. Gracner B, Pahor D, Gracner T. [Repair of an extensive corneoscleral perforation in a case of ocular rosacea with a keratoplasty]. *Klin Monbl Augenheilkd* 2006;223(10):841-3.