

Tip 2 sulkusta (Verjetür sulkus) klinik tablo ve endoskopik bulgular

Clinical presentation and endoscopic findings in type 2 sulcus (Vergeture sulcus)

Necati Enver^{ID}, Sefa İncaz^{ID}, Çağatay Oysu^{ID}

Marmara Üniversitesi Pendik Eğitim ve Araştırma Hastanesi, Kulak Burun Boğaz Anabilim Dalı, İstanbul, Türkiye

ÖZ

Amaç: Bu çalışmada Verjetür tip sulkusa (tip 2) ait klinik özellikler ve laringoskopik muayene bulguları tanımlandı.

Hastalar ve Yöntemler: 1 Ocak 2019 - 15 Nisan 2021 tarihleri arasında üçüncü basamak bir merkezde ses-yutma hastalıkları polikliniğine başvuran toplam 10 hasta (6 erkek, 4 kadın; medyan yaş: 23 yıl; dağılım, 14-47 yıl) retrospektif olarak incelendi. Tip 2 sulkus tanısı almış olan hastaların demografik ve klinik özellikleri değerlendirildi.

Bulgular: Yalnızca %10'u profesyonel ses kullanıcısı olan hastaların tümünde şika yetler çocukluktan beri mevcuttu. Başvuru şikayeti olarak ses kısıklığı (%100), ses yorgunluğu (%60) ve seste gerginlik (%40) mevcuttu. Endoskopik muayenede bilateral lezyon ve mukozal dalgalanma saptandı. Hastaların hiçbirinde keratin debris veya ek lezyon izlenmedi.

Sonuç: Verjetür sulkus, diğer sulkus tiplerinden ayrıran klinik özelliklere sahiptir. Bu çalışma, bu hasta grubunu özellikle tanımlayan ilk çalışmadır.

Anahtar sözcükler: Stroboskopi, sulkus vokalis, vokal kord, ses hastalıkları.

ABSTRACT

Objectives: This study aims to define clinical features and laryngoscopic examination findings of Vergeture type sulcus (type 2).

Patients and Methods: Between January 1st 2019 - April 15th 2021, a total of 10 patients (6 males, 4 females; median age: 23 years; range, 14 to 47 years) who were admitted to a voice-swallowing clinic of a tertiary care center were retrospectively analyzed. Demographic and clinical characteristics of the patients with type 2 sulcus were evaluated.

Results: Only 10% of the patients used their voices professionally, and all patients had vocal complaints since childhood. Complaints at the time of admission were hoarseness (100%), vocal fatigue (60%), and strained voice (40%). Endoscopic examination revealed a bilateral lesion with decreased mucosal waves. None of the patients had keratin debris or accompanying lesions.

Conclusion: Vergeture sulcus has unique clinical features that differ from other sulcus types. This is the first study to specifically identify this patient group.

Keywords: Stroboscopy, sulcus vocalis, vocal fold, voice disorder.

Sulkus, vokal kordların medial serbest kenarında çöküntü olmasıyla karakterize yapısal bir hastalıktır. Bu oluklanmaya neden olan durum sıklıkla lamina propria dokusundaki değişikliklerdir. Sağlıklı ses üretiminde lamina proprianın da aralarında bulunduğu çok katlı histolojik yapı kritik öneme sahiptir.^[1] Sulkuslu

hastalarda da farklı düzeyde sesle ilgili belirti ve bulgular saptanabilir. En önde gelen şikayetler glottik yetmezlik ve vokal kord yüzeyinin düzensizliği ile ilişkilidir.^[2]

Sulkusla ilgili en yaygın olarak kullanılan sınıflama Ford tarafından yapılmıştır. Bu sınıflamaya göre

Geliş tarihi: 03 Mayıs 2021 Kabul tarihi: 24 Mayıs 2021 Online yayın tarihi: 25 Mayıs 2021

İletişim adresi: Dr. Necati Enver, Marmara Üniversitesi Pendik Eğitim ve Araştırma Hastanesi, Kulak Burun Boğaz Anabilim Dalı, 34899 Pendik, İstanbul, Türkiye. e-posta: necatienver@gmail.com

Atf:

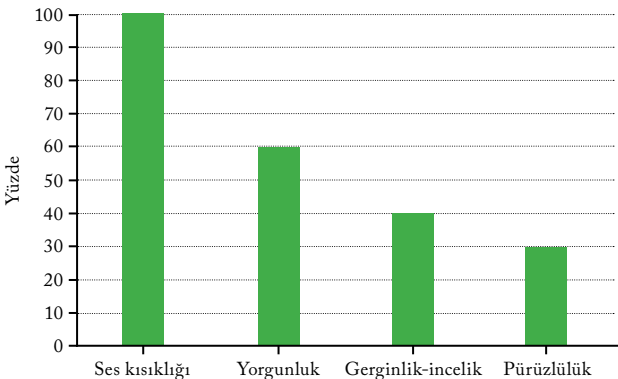
Enver N, İncaz S, Oysu Ç. Tip 2 sulkusta (Verjetür sulkus) klinik tablo ve endoskopik bulgular. KBB Uygulamaları 2021;9(2):49-52.

tip 1 sulkus fizyolojik sulkus olarak da bilinen sıklıkla semptomatik olmayan en hafif formudur. Tip 2 ve tip 3 patolojik olarak kabul edilir. Literatürde verjetür (Yarık-Çatlak) sulkus olarak da bilinen tip 2 sulkusta çökme vokal kord boyunca uzanır, lineer görünümündedir ve farklı derinliklerde olabilir. Üçüncü alt tipi ise sulkus vokalis olarak adlandırılan, tek veya çift taraflı olabilen epitelde cep şeklinde çukurlaşma ve çökme şeklinde olan değişikliklerdir.^[3] Bu iki alt tipte de hastalığın derinliğine ve mukozal dalgalanmayı bozması ölçüsünde değişen bulgular izlenebilir.

Sulkus vokalis alt tipleri tamamen yapısal olarak sınıflandırılıyor olsa da bu alt tiplerin hastalığın patofizyolojisi ile de ilişkili olabileceği düşünülmektedir. Sulkusun patofizyolojisi ve etyolojisi net olmamakla birlikte doğumsal nedenler ve fonotravma en sık suçlanan nedenler arasındadır.^[4] Özellikle sulkus vokalis olan hastalarda fonotravma öyküsünün sık bulunması ve tek taraflılığın daha yaygın izlenmesi, onu çoğunlukla küçük yaşlardan beri var olan ve ailesel serilerin tanımlandığı verjetür sulkustan ayırmaktadır.^[5] Literatürde tip 3 sulkustaki hasta özelliklerini ve endoskopik bulguları tanımlayan çalışmalar bulunsa da, verjetür sulkus için literatürde bugüne kadar klinik bulgulara yönelik yayınlanmış bir çalışma bulunmamaktadır. Biz de çalışmamızda verjetür sulkus (tip 2 sulkus) tanılı hastaların klinik ve endoskopik özelliklerini tanımlamayı amaçladık.

HASTALAR VE YÖNTEMLER

1 Ocak 2019 - 15 Nisan 2021 tarihleri arasında üçüncü basamak bir sağlık merkezi olan Marmara Üniversitesi Pendik Eğitim ve Araştırma Hastanesi Ses ve Yutma Polikliniğine başvuran 610 hastanın verileri geriye yönelik tarandı. Sulkus tanısı konulmuş 26 hastanın muayeneleri tarafımızdan yapıldı ve konsensüs ile değerlendirildi. Tip 2 Verjetür sulkus



Şekil 1. Hasta başvuru şikayetleri.

semptom ve bulgularına sahip olduğuna karar verilen 10 hasta (6 erkek, 4 kadın; medyan yaş: 23; dağılım, 14-47 yıl) çalışmaya dahil edildi. Bu hastaların klinik verilerine hastane kayıtlarından ulaşıldı. Çalışmaya dahil edilen hastaların demografik bilgileri, klinik öyküleri, algısal değerlendirmeleri, akustik analizleri ve videostroboskopik muayene videoları kaydedildi. Çalışma onayı Marmara Üniversitesi Tıp Fakültesi etik kurulundan alındı (Tarih/onay no: 2021-668). Tüm hastalardan hasta onamı alındı. Çalışma Helsinki Bildirgesi kurallarına uygun olarak gerçekleştirildi.

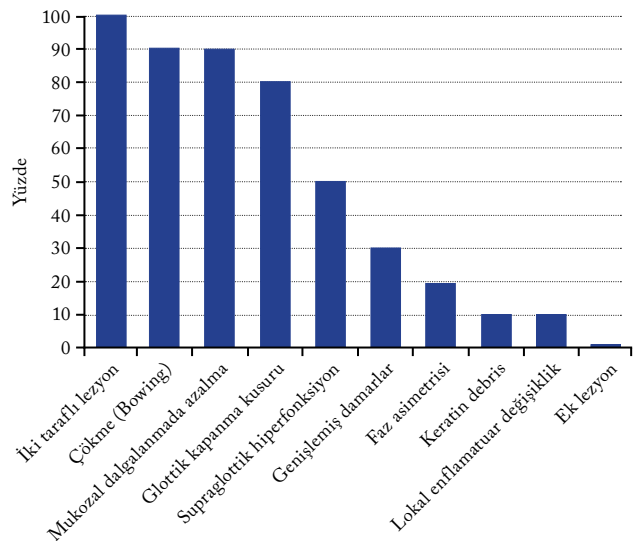
İstatistiksel analiz

Tanımlayıcı istatistiksel değerler IBM SPSS 22.0 versiyon (IBM Corp., Armonk, NY, USA) yazılım programı kullanılarak hesaplandı. Kategorik ifadeler için yüzde ve çeyrek ifadeleri, sayısal ifadeler için ise median (min.-maks.) ve çeyrek değerleri kullanıldı.

BULGULAR

Başvuru anında ortalama Ses Handikap Endeksi (Voice Handicap Index [VHI])-30 değeri 48.4 olan bu hasta grubunun tamamında sesle ilgili problemlerin çocukluk yıllarından başladığı öğrenildi. Hastalardan sadece öğretmen olan biri profesyonel ses kullanıcısıydı. Başvuru nedenleri değerlendirildiğinde; ilk sıradaki neden, %100 ile ses kısıklığı (şiddeti düşüklüğü) iken diğer en önemli nedenler, ses yorgunluğu (%60) ve seste gerginlik (%40) idi (Şekil 1).

Laringostroboskopik muayeneleri değerlendirildiğinde hastaların hepsinde iki taraflı sulkus olduğu (%100), ses telinde çökme (bowing) (%90), mukozal



Şekil 2. Endoskopik muayene bulguları.

dalgalanmada azalma ve supraglottik hiperfonksiyonun (%50) en sık ek bulgular olduğu tespit edildi (Şekil 2). Hastaların hiçbirinde ek lezyon izlenmedi.

TARTIŞMA

Bu çalışmada klinik olarak tip 2 sulkus tanılı hastaların klinik özelliklerini ve öne çıkan muayene bulgularını paylaştık. Sulkusun etyolojisi oldukça tartışılmalıdır ve günümüzde hala netlik kazanmamıştır. Bununla ilgili, doğuştan bir malformasyon veya fonotravma ile edinilmiş bir bozukluk olduğuna dair karşıt hipotezler öne sürülmüştür. Bouchayer ve ark.,^[6] sulkusun dördüncü ve altıncı brankiyal arkların hatalı gelişimi ve rüptüre epidermoid kistlerin bir sonucu olarak doğuştan bir hastalık olduğunu kabul etmişlerdir. Hipotezlerinin kanıtı olarak, çalışmaya dahil edilen 157 hastanın %55'inde erken başlangıçlı çocukluk çağı ses kısıklığı ve %15'inde sıklıkla kist veya mukozal köprülerin (bridge) birlikteliği olan tip 2 sulkus vardı. Ayrıca; ailesel vakalar ile verjetür sulkusta genetik yatkınlığın hastalık riskini artırdığı bildirilmiştir.^[7] Bu yatkınlık, literatürdeki kadavra çalışmalarındaki geniş sulkus insidans aralığı ile de desteklenmiştir.^[8] Diğer yandan profesyonel ses kullanıcılarında tip 3 sulkus prevalansının arttığı gösterilmiştir. Bu hastalarda; fonotravmanın, mukozal invajinasyona neden olduğu ve bunun sonucunda zaman içinde kalıcı olarak oluklanmalara neden olduğu düşünülmektedir.^[2] Ancak bu teorilerden hangisinin daha doğru olduğuna karar verebilmek şu anki literatür bilgisiyle mümkün değildir. Sulkus alt tipleri arasındaki farklılıklar bu teorileri anlamamıza ışık tutabilir.

Çalışmamızda verjetür sulkus tanılı hastaların öyküleri değerlendirildiğinde tüm hastaların şikâyet başlangıcının çocukluk yıllarında başladığı görüldü. Hastaların sadece birinin profesyonel ses kullanıcısı olduğu izlendi. Tip 3 sulkus için ise literatürdeki farklı çalışmalar göstermektedir ki hastalar arasında profesyonel ses kullanıcılarına sık rastlanmaktadır.^[2,5] Yakın zamanda yayınlanmış tanımlayıcı bir çalışmada hastaların %80'den fazlasının profesyonel ses kullanıcısı olduğu dikkat çekmektedir.^[5] Buna ek olarak sulkusun iki alt tipine ait başvuru semptomları karşılaştırıldığında bulgular ses kısıklığı için birbirine benzer saptanırken tip 2 tanılı hastalarda gergin ve pürüzlü ses şikâyetinin daha az olduğu görülmektedir. Bu klinik farklılıklar iki alt tipi belirgin olarak birbirinden ayırmaktadır.

Tip 2 ve tip 3 arasındaki klinik farklılıklar laringoskopik muayene bulgularında daha da çok farklılaşmaktadır. Verjetür sulkuslu hastalarda iki taraflı olarak mukozal dalgalanmada azalma, glottik kapanma bozukluğu ve çökme sık bildirilirken; tip 3 tanılı hastalarda genişlemiş damarsal yapılar,

keratin debris ve ek vokal lezyonların daha sık olduğu bildirilmiştir.^[5] Bu muayene farklılıkları aslında tip 2 ve tip 3'ün farklı mekanizmalarla ortaya çıkan ve aslında farklı klinik özelliklere sahip durumlar olabileceğini düşündürmektedir.

Verjetür sulkusun; uzun süreli hastalık öyküsü, literatürde gösterilmiş ailesel hasta örnekleri, muayenedeki enflamasyon, debrisin yokluğu ve çift taraflılık dikkate alındığında doğumsal bir mekanizmanın neden olabileceği ortadadır. Tip 3 sulkusla bu açılardan belirgin farklılaştığı yukarıda da bahsedildiği gibi aşıkardır. Bu farklılığı dikkate aldığımızda sulkusun iki alt tipinin aslında farklı iki klinik olabileceği bile iddia edilebilir. Ne yazık ki, literatürde sulkusun moleküler düzeydeki mekanizmasını araştırmaya yönelik yapılan çalışmalar yetersiz düzeydedir ve bu nedenle de bu spekülasyonumuz gelecekteki çalışmalar için bir başlangıç noktası olabilir.

Bununla birlikte çalışmanın geriye dönük bir çalışma olması, hastaların tanısını histolojik olarak veya ameliyat sırasında doğrulanmamış olması ve değerlendirmeler arasındaki ilişkinin gösterilmemiş olması çalışmanın kısıtlılıkları arasındadır.

Çalışmamız literatürdeki, tip 2 sulkus hastalarında klinik paterni ve sık görülen muayene bulgularını değerlendiren ilk klinik çalışmadır. Verjetür sulkusun literatürde daha sık çalışılmış tip 3 sulkus hastalarından hangi açılardan ayrıştığı göstermesi açısından önemli bulgular ortaya koymaktadır. Gelecekte daha geniş sayıdaki hastayla yapılacak çalışmaların bu eksiklikleri hedef almasını verjetür sulkusun oluşum mekanizmasının anlaşılmasında önemli katkı sağlayacağını düşünüyoruz.

Çıkar çakışması beyanı

Yazarlar bu yazının hazırlanması ve yayınlanması aşamasında herhangi bir çıkar çakışması olmadığını beyan etmişlerdir.

Finansman

Yazarlar bu yazının araştırma ve yazarlık sürecinde herhangi bir finansal destek almadıklarını beyan etmişlerdir.

KAYNAKLAR

1. Hirano M. Morphological structure of the vocal cord as a vibrator and its variations. *Folia Phoniatr* (Basel) 1974;26:89-94.
2. Lee A, Sulica L, Aylward A, Scognamiglio T. Sulcus vocalis: A new clinical paradigm based on a re-evaluation of histology. *Laryngoscope* 2016;126:1397-403.

3. Ford CN, Inagi K, Khidr A, Bless DM, Gilchrist KW. Sulcus vocalis: a rational analytical approach to diagnosis and management. *Ann Otol Rhinol Laryngol* 1996;105:189-200.
4. Sünter AV, Kırgezen T, Yiğit Ö, Çakır M. The association of sulcus vocalis and benign vocal cord lesions: intraoperative findings. *Eur Arch Otorhinolaryngol* 2019;276:3165-3171.
5. Varelas EA, Paddle PM, Franco RA Jr, Husain IA. Identifying Type III Sulcus: Patient Characteristics and Endoscopic Findings. *Otolaryngol Head Neck Surg* 2020;163:1240-3.
6. Bouchayer M, Cornut G, Witzig E, Loire R, Roch JB, Bastian RW. Epidermoid cysts, sulci, and mucosal bridges of the true vocal cord: a report of 157 cases. *Laryngoscope* 1985;95:1087-94.
7. Husain S, Sulica L. Familial Sulcus Vergeture: Further Evidence for Congenital Origin of Type 2 Sulcus. *J Voice* 2016;30:761.e19-761.e21.
8. Sunter AV, Yigit O, Huq GE, Alkan Z, Kocak I, Buyuk Y. Histopathological characteristics of sulcus vocalis. *Otolaryngol Head Neck Surg* 2011;145:264-9.