



Ekrin porokarsinom: Nadir bir deri eki tümörünün iki farklı yüzü

Eccrine porocarcinoma: Two faces of a rare adnexal tumor

Andaç Salman, Ayşe Deniz Yücelten, Burak Tekin, Cuyan Demirkesen*

Marmara Üniversitesi Tıp Fakültesi, Deri ve Zührevi Hastalıklar Anabilim Dalı, İstanbul, Türkiye

*İstanbul Üniversitesi Cerrahpaşa Tıp Fakültesi, Patoloji Anabilim Dalı, İstanbul, Türkiye

Öz

Ekrin porokarsinom (EPK), ektrin ter bezlerinin intraepidermal duktal ünitelerinden kaynaklanan nadir bir malin deri eki tümördür. Klinik olarak birçok benin ve malin tümörü taklit edebilir. Burada farklı klinik ve histopatolojik özellikleri olan iki EPK olgusu sunulmaktadır. Her iki olguda tanı histopatolojik inceleme ile konulmuş ve tedavide total eksizyon ve greftlemeyle onarım uygulanmıştır.

Anahtar Kelimeler: Deri eki tümörleri, ektrin, porokarsinom

Summary

Eccrine porocarcinoma is a rare, malignant adnexal tumor arising from the intraepidermal ductal unit of the eccrine sweat glands. Clinically, it can mimic a variety of benign and malignant tumors. We report two patients who presented with different clinical and histopathological features. In both patients, the diagnosis was made after histopathological evaluation. Both patients underwent total excision with grafting.

Keywords: Adnexal tumors, eccrine, porocarcinoma

Giriş

Ekrin porokarsinom (EPK) ilk kez Pinkus ve Mehregan¹ tarafından 1963 yılında epidermotropik ektrin karsinom olarak tanımlanmıştır. Ektrin ter bezlerinin intraepidermal duktal ünitelerinden köken aldığı kabul edilmektedir. Sıklıkla ileri yaşta, yavaş büyüyen eritemli nodüler lezyonlarla karakterize olan EPK, ektrin poroma zemininde veya de novo olarak gelişebilir. En sık yerleşim yeri alt ekstremitedir. Birçok malin tümörle ayırıcı tanıya giren lezyonların tanısı histopatolojik incelemeyle konmaktadır².

Burada, bu nadir görülen adneksal malinenin iki farklı yüzü sunulmaktadır. Birinci olguda, yüz bölgesi yerleşimli eritemli tümöral lezyon EPK'nın tipik kliniğiyle daha çok uyumluken ikinci olgu, eritemli skuamli geniş plak lezyon olması ve el bölgesi yerleşimi gibi atipik özellikleri nedeniyle EPK tanısı almadan önce uzun süre egzama tanısıyla tedavi edilmiştir. Ayrıca, ikinci olguda tipik EPK histopatolojisine ek olarak ektrin duktal

adenokarsinom morfolojisi gösteren alanların da saptanmış olması, literatürde nadir tanımlanmış ilginç bir özelliktir.

Olgu Sunumları

Olgu 1

Seksen bir yaşında erkek hasta sağ şakak yerleşimli, uzun süredir mevcut olup son 6 aydır büyümekte olan kanamalı kitle şikayetiyle başvurdu. Dermatolojik muayenesinde sağ temporal bölge yerleşimli, yaklaşık 4x3 cm boyutlarında, hemorajik yüzeyli, erode egzofitik tümöral lezyon saptandı (Resim 1). Skuamöz hücreli karsinom ve amelanotik melanom ön tanılarıyla önce insizyonel biyopsi alındı, sonra tümör sınır kontrollü cerrahiyle iki basamakta eksize edildi. Bir yıllık takipte herhangi bir nüks bulgusu saptanmadı. Histopatolojik incelemede epidermisten dermise doğru uzanan ve birbiriyle anastomozlaşan geniş bantlar oluşturan ve dermiste adacıklar

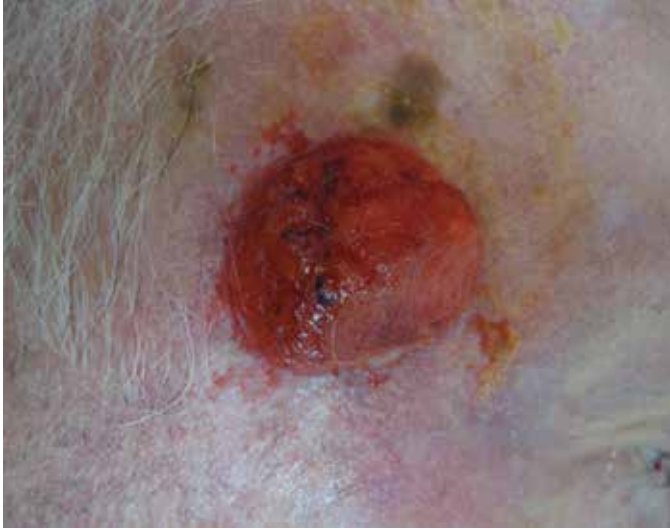Yazışma Adresi/Address for Correspondence: Dr. Andaç Salman, Marmara Üniversitesi Tıp Fakültesi, Deri ve Zührevi Hastalıklar Anabilim Dalı, İstanbul, Türkiye
Tel.: +90 505 374 42 26 E-posta: asalmanitf@gmail.com **Geliş Tarihi/Received:** 23.02.2015 **Kabul Tarihi/Accepted:** 02.09.2015

*Türkderm-Deri Hastalıkları ve Frengi Arşivi Dergisi, Galenos Yayınevi tarafından basılmıştır.
Türkderm-Archives of the Turkish Dermatology and Venerology, published by Galenos Publishing.*

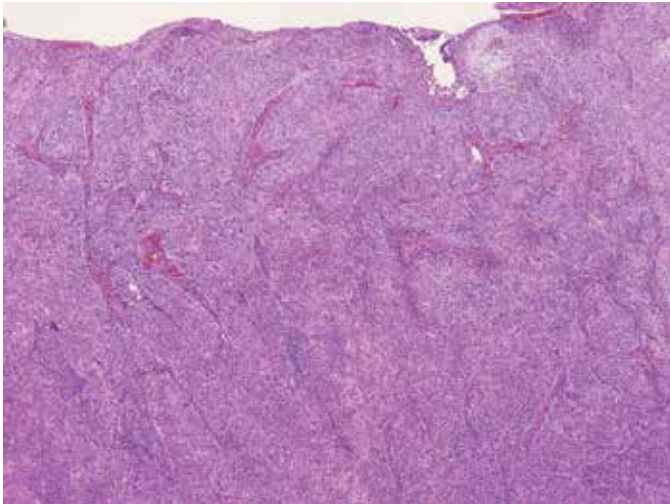
halinde izlenen tümör saptandı. Yüzeysel ülser ve yer yer nekrotik alanlar içeren tümörde sitolojik atipi ve pleomorfizm belirgindi. Mitotik aktivite yüksek olup 10 büyük büyütme alanında 21 idi. Glandüler diferansiyasyon gösteren alanların yanı sıra fokal alanlarda skuamöz diferansiyasyon da saptandı. Bu bulgular doğrultusunda porokarsinom tanısı kondu. İmmünohistokimyasal yöntemle uygulanan epitelyal membran antijeni (EMA) antikoruyla glandüler yapıların luminal sınırlarında ve çoğu tümör hücresinde gözlenen immünreaktivite tanıyı destekledi (Resim 2, 3, 4).

Olgu 2

Seksen dört yaşında erkek hasta sol el sırtında yaklaşık 10 yıldır var olan, potent topikal kortikosteroid tedavisine yanıt vermeyen, kaşıntılı lezyon nedeniyle tarafımıza başvurdu. Dermatolojik muayenede, sol el dorsumunda yaklaşık 10x8 cm boyutlu, eritemli, skuamlı, yer yer ülser ve infiltrate alanlar da içeren, sınırları belirsiz plak lezyon saptandı (Resim 5). Lokalize mikozis fungoides, Bowen hastalığı, skuamöz hücreli karsinom, bazoskuamöz karsinom ve meme dışı Paget



Resim 1. Sağ temporal bölge yerleşimli, hemorajik yüzeysel, erode egzofitik tümöral lezyon

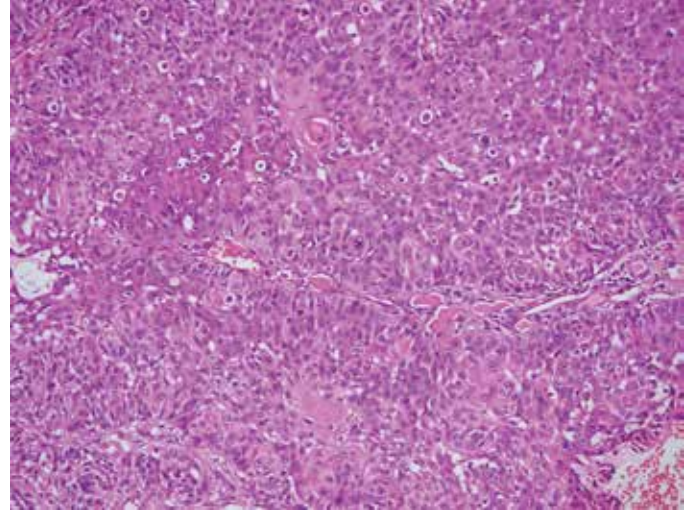


Resim 2. Yüzeysel ülser, birbiriyle anastomozlaşan kalın trabeküler yapılar halinde izlenen tümör (HE x40)

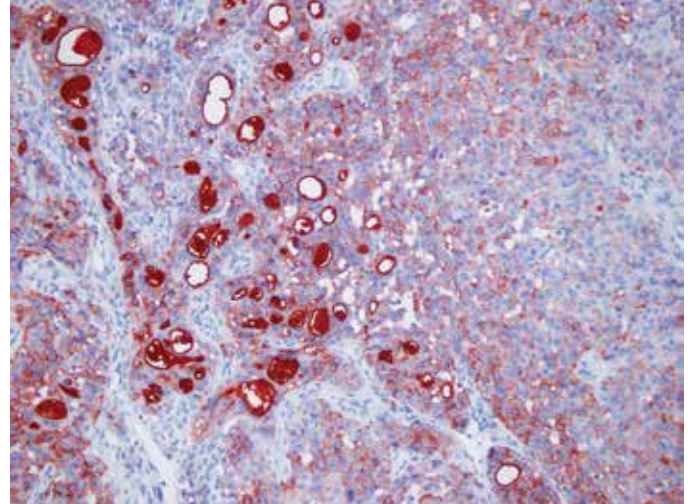
hastalığı ön tanlarıyla önce insizyonel, sonra eksizyonel biyopsi yapıldı. Histopatolojik incelemede epidermisten dermise uzanım gösteren, malin ektrin poroma ile uyumlu atipik hücreler içeren tümör saptandı (Resim 6). Ayrıca tümörün alt yarısında yoğun olarak izlenen, tümörün ektrin duktal adenokarsinom komponenti de olduğunu düşündüren duktal ve kribriform yapılar izlendi (Resim 7). Klinik ve histopatolojik bulgular ışığında olguya malin ektrin poroma ve ektrin duktal adenokarsinom morfolojisi gösteren malin deri eki tümörü tanısı kondu. Bölgesel ve uzak metastaz potansiyeli nedeniyle evrelemeye yönelik yapılan pozitron emisyon tomografisi-bilgisayarlı tomografi (PET-BT) sonucunda metastaz yönünde düşündürecek tutulum saptanmadı. Üç yıllık takip sonunda nüks veya metastaz bulgusu saptanmadı.

Tartışma

Burada, nadir bir deri eki tümörü olan EPK tanısı almış, klinikopatolojik olarak tipik ve atipik özellikler sergileyen iki olgu sunulmaktadır. İkinci



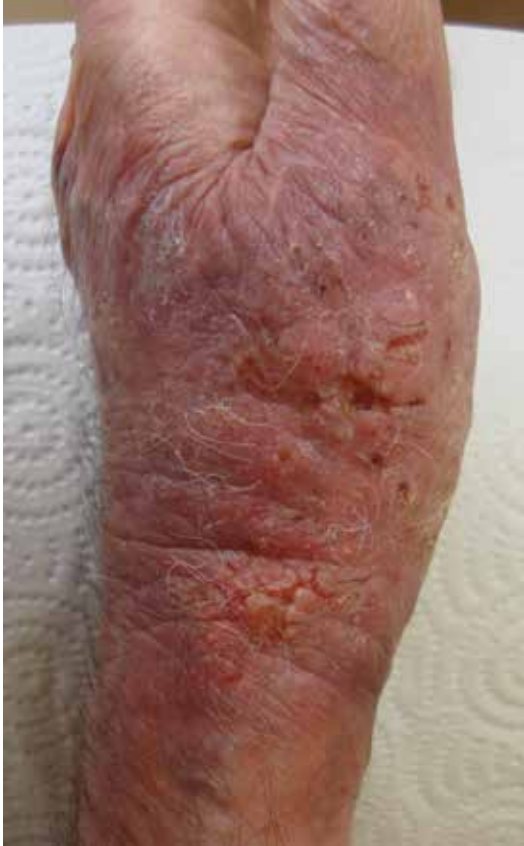Resim 3. Fokal alanlarda skuamöz diferansiyasyon gösteren, atipik hücreler ve bazıları atipik artmış mitotik figürler içeren tümör (HE x200)



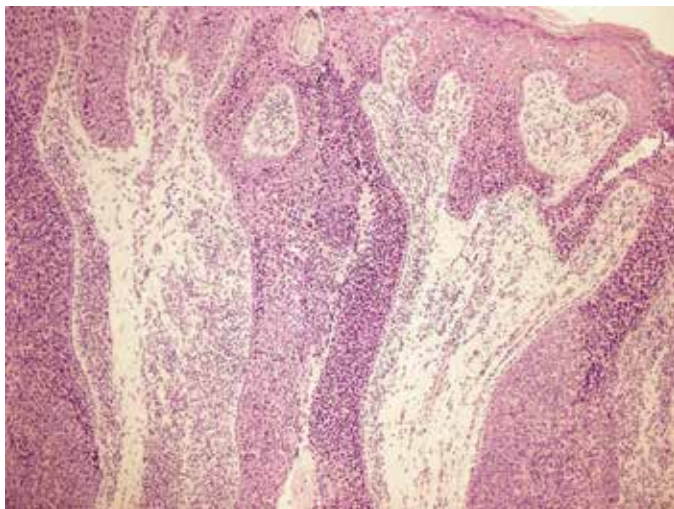
Resim 4. Epitelyal membran antijeni antikoruyla belirginleşen glandüler diferansiyasyon alanları (HE x100)

olgumuzun el sırtında, geniş plak şeklindeki kliniği ve histopatolojik incelemede ektrin duktal adenokarsinom alanlarının varlığı ilginç ve literatürde nadiren bildirilmiş özelliklerdir.

Ektrin bezden kaynaklanan primer adenokarsinomlar, bütün epitelyal kütanöz neoplazilerin yaklaşık %0,005'ini oluşturmaktadır³. EPK ise ektrin adenokarsinomların en sık görülen tipidir⁴. Klasik olarak 60-80



Resim 5. Sol el dorsumunda eritemli, skuamli, yer yer ülserasyon alanları da içeren, sınırları belirsiz plak lezyon

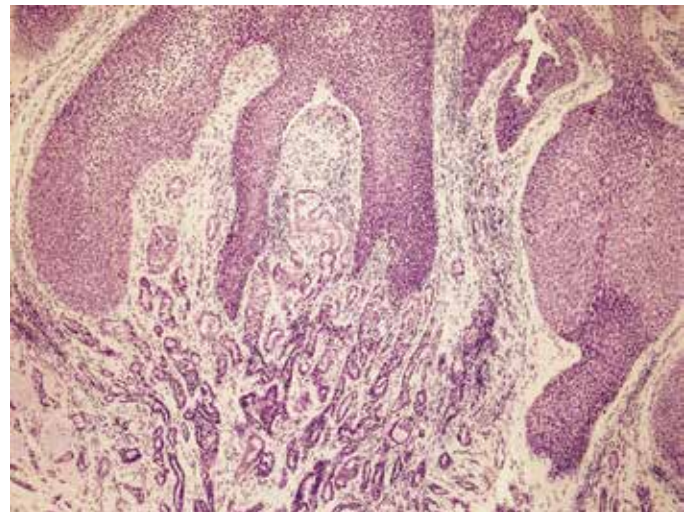


Resim 6. Epidermisten dermise uzanım gösteren ektrin porokarsinom ile uyumlu atipik hücre adacıkları (HE x200)

yaşları arasında, sıklıkla uzun süreli öyküye sahip, yavaş büyüyen, 2 cm'den küçük çaplı, eritemli nodül olarak kliniğe yansır. Bunun yanı sıra, infiltratif verrüköz plak veya ülsere polipoid lezyonlar şeklinde de ortaya çıkabilir. Literatürdeki olgulara benzer şekilde, iki olgumuzun yaşları 81 ve 84 idi. Ülkemizden bildirilmiş diğer EPK olgularının yaşları ise 65'in üzerinde olup, kadın cinsiyet hakimiyeti dikkat çekmektedir⁵⁻⁸. EPK'nın en sık yerleşim yeri alt ekstremitte olmakla birlikte literatürde baş-boyun, gövde, üst ekstremitte ve daha nadiren de vulva, skrotum, penis, periungual bölge ve göz kapağı yerleşimli olgular bildirilmiştir²⁻⁹. Ülkemizden bildirilmiş diğer EPK olgularındaki lezyonlar soliter olup alt ekstremitte^{5,6}, aksilla⁷, saçlı deri⁸, dudak, omuz bölgesi, gluteal bölge ve yanak⁶ gibi yerleşimler tarif edilmiştir. İlk olgumuzdaki saçlı deri yerleşimli, eritemli nodül şeklindeki tipik klinik özelliklerin aksine, ikinci olgumuzdaki üst ekstremitte yerleşimi ve geniş infiltrate plak şeklindeki klinik nadiren bildirilmiştir.

EPK de novo olarak gelişebileceği gibi, %18-50 olguda ise var olan bir ektrin poroma üzerinde gelişebilir. Ektrin poroma zemininde spontan kanama, ağrı, kaşıntı, ülserasyon veya haftalar ile aylar içerisinde hızlı büyüme görülmesi durumunda malin dönüşüm akla gelmelidir². Sunduğumuz iki olguda da öncesinde ektrin poroma düşündürülen lezyon öyküsü yoktu. Klinik ayırıcı tanısında skuamöz hücreli karsinom, bazal hücreli karsinom, Paget hastalığı, Bowen hastalığı, amelanotik melanom, inflame poroma, seboreik keratoz, piyojenik granülom gibi çok sayıda benin ve malin lezyonlar olan EPK'nin kesin tanısı histopatolojik inceleme ile konabilmektedir^{2,9-11}.

Histopatolojik olarak tümör hücreleri sadece epidermiste bulunabilir veya dermise uzanabilir. Poligonol tümör hücreleri dermis içerisinde kordon benzeri veya lobüler yapılar oluşturur. Bizim olgularımızda olduğu gibi mitotik figürler ve nekroz alanları sıklıkla görülür^{10,11}. On büyük büyütme alanında 14'ten fazla mitotik figürün görülmesi, tümör kalınlığının 7 mm'den fazla olması, lenfovasküler invazyon ve infiltratif patern varlığının kötü prognozla ilişkili olduğu bildirilmiştir¹⁰⁻¹². Nadiren de olsa, ektrin neoplazilerde tek bir tümör içinde birden çok morfolojik patern gözlenebilir. EPK histopatolojisinde ektrin siringofibroadenom benzeri, akrospirom benzeri ve ektrin epitelyom benzeri odakların



Resim 7. Tümörün alt yarısında yoğun olarak izlenen, tümörün ektrin duktal adenokarsinom komponenti de olduğunu düşündürülen duktal ve kribriform yapılar (HE x200)

varlığı bildirilmiştir¹⁰. İkinci olgumuzda tipik EPK histolojisine ek olarak morfolojik olarak ektrin duktal adenokarsinom benzeri odaklar saptanmış olup, bu bulgu bildiğimiz kadarıyla daha önce literatürde bildirilmemiştir. Ektrin adenokarsinom ise nadir, metastaz oranı yüksek ektrin karsinomlar grubunda yer alan malin bir tümördür. Genellikle baş-boyun bölgesinde nodüler lezyonlarla ortaya çıkar¹³. Histopatolojik olarak gözlenen ek morfolojik özelliklerin klinik açıdan önemi bilinmemektedir.

EPK bölgesel lenf nodlarına %20 oranında metastaz yaparken, akciğer, karaciğer, mesane, meme ve over gibi uzak organlara metastaz yapma oranı yaklaşık %10'dur^{2,9,10}. Baş bölgesi yerleşimli olgularda intraserebral ve intrakraniyal yayılım da bildirilmiştir¹⁴.

Bölgesel ve uzak metastazların saptanmasında BT ve ultrasonografinin yanı sıra son yıllarda PET-BT'nin önemi giderek artmaktadır. Bu yöntem evrelemeye ek olarak, tedavi sonrasında nüks ve rezidüel tümör varlığının saptanmasında da yardımcıdır¹⁵.

Tümörün primer tedavisi cerrahidir. Geniş lokal eksizyon sonrası %20-30 oranında nüks olması nedeniyle, modifiye veya klasik Mohs cerrahisi önerilen tedavi yöntemidir. Bizim olgularımızda da olduğu gibi sınır kontrollü cerrahi ile daha düşük nüks oranları sağlanmaktadır^{2,9}. Kemoterapi ve radyoterapi ise metastatik hastalıkta, palyatif amaçla ya da adjuvan olarak kullanılabilir¹⁶.

Sonuç olarak; olgularımızda olduğu gibi çok farklı klinik bulgularla ortaya çıkabilen nadir bir deri eki tümörü olan EPK, özellikle ileri yaşta, uzun yıllardır var olan lezyonların tanısında akla gelmeli ve histopatolojik incelemede ayırıcı tanıya alınmalıdır.

Yazarlık Katkıları

Hasta Onayı: Çalışmamıza dahil edilen tüm hastalardan bilgilendirilmiş onam formu alınmıştır. Konsept: Andaç Salman, Ayşe Deniz Yücelten, Burak Tekin, Cuyan Demirkese, Dizayn: Andaç Salman, Ayşe Deniz Yücelten, Burak Tekin, Veri Toplama veya İşleme: Andaç Salman, Burak Tekin, Analiz veya Yorumlama: Andaç Salman, Ayşe Deniz Yücelten, Burak Tekin, Cuyan Demirkese, Literatür Arama: Andaç Salman, Burak Tekin, Yazan: Andaç Salman, Ayşe Deniz Yücelten, Burak Tekin, Cuyan Demirkese, Hakem Değerlendirmesi: Editörler kurulu

ve editörler kurulu dışında olan kişiler tarafından değerlendirilmiştir. Çıkar Çatışması: Yazarlar bu makale ile ilgili olarak herhangi bir çıkar çatışması bildirmemiştir. Finansal Destek: Çalışmamız için hiçbir kurum ya da kişiden finansal destek alınmamıştır.

Kaynaklar

1. Pinkus H, Mehregan AH: Epidermotropic eccrine carcinoma. A case combining features of eccrine poroma and Paget's dermatosis. Arch Dermatol 1963;88:597-606.
2. Brown JR CW, Dy LC: Eccrine Porocarcinoma. Dermatol Ther 2008;21:433-8.
3. Wick MR, Goellner JR, Wolfe JT 3rd, Su WP: Adnexal carcinomas of the skin. I. Eccrine carcinomas. Cancer 1985;56:1147-62.
4. Vandeweyer E, Renoirte C, Musette S, Gilles A: Eccrine porocarcinoma: a case report. Acta Chir Belg 2006;106:121-3.
5. Ceylan C, Özdemir F, Kazandı A, Kandiloğlu G, Erboz S: Bacak lokalizasyonlu bir malin ektrin poroma olgusu. TÜRKDERM 2002;36:218-20.
6. Kerem H, Yaman M, Bali U, Öksüz M, Yoleri L: Ekrin porokarsinom: Nadir görülen, lokal ve bölgesel nüks oranı yüksek olan lezyonun takip ve tedavisinde klinik deneyimlerimiz. Turk Plast Surg 2014;22:42-4.
7. Saynak M, Koçak Z, Altaner Ş, ve ark: Ekrin porokarsinom: olgu sunumu ve literatür derlemesi. Türk Onkoloji Dergisi 2007;22:188-91.
8. Ekmekci S, Lebe B: Saçlı derinin ektrin porokarsinomu. Turk Patoloji Derg 2013;29:156-9.
9. Nguyen A, Nguyen AV: Eccrine porocarcinoma: report of 2 cases and review of the literature. Cutis 2014;93:43-6.
10. Robson A, Greene J, Ansari N, et al: Eccrine porocarcinoma (malignant eccrine poroma): a clinicopathologic study of 69 cases. Am J Surg Pathol 2001;25:710-20.
11. Shiohara J, Koga H, Uhara H, et al: Eccrine porocarcinoma: clinical and pathological studies of 12 cases. J Dermatol 2007;34:516-22.
12. Belin E, Ezzedine K, Stanislas S, et al: Factors in the surgical management of primary eccrine porocarcinoma: prognostic histological factors can guide the surgical procedure. Br J Dermatol 2011;165:985-9.
13. Lin SS, Tai CJ, Lee WR, et al: Giant eccrine adenocarcinoma with skin and lymph node metastases: favourable response to chemotherapy. J Eur Acad Dermatol Venereol 2009;23:317-68.
14. Sigal R, Tordeur M, Avril MF, et al: Eccrine porocarcinoma with intracerebral extension. Eur Radiol 1997;7:573-5.
15. Cho SB, Roh MR, Yun M, et al: (18)F-fluorodeoxyglucose positron emission tomography detection of eccrine porocarcinoma. Br J Dermatol 2005;152:372-3.
16. Luz Mde A, Ogata DC, Montenegro MF, et al: Eccrine porocarcinoma (malignant eccrine poroma): a series of eight challenging cases. Clinics (Sao Paulo) 2010;65:739-42.