



Dilek Seçkin
Gençosmanoğlu

Dermatoloji Pratiğinde Fototerapi Uygulamalarına Güncel Yaklaşım: Bölüm 2. Vitiligo, Mikozis Fungoides, Atopik Dermatit, Sklerozan Hastalıklar ve Psoriasisde Fototerapi

Current Approach to Phototherapy Applications in Dermatology Practice: Part 2. Phototherapy in Vitiligo, Mycosis Fungoides, Atopic Dermatitis, Sclerosing Diseases and Psoriasis

Öz

Fototerapiyle çok sayıda dermatolojik hastalık tedavi edilebilir, ancak, hangi hastalıkta hangi yöntemin kullanılacağı, hastalığa ait özelliklerle belirlenmektedir. Örneğin, jeneralize plak psoriasisde birinci basamak fototerapi yöntemi dar bant ultraviyole B iken, plak evre mikozis fungoideste psoralen ve ultraviyole A, yaygın ve şiddetli lokalize sklerodermada ise ultraviyole A1'dir. Bu derlemede, fototerapinin en çok kullanıldığı hastalıklar olan vitiligo, mikozis fungoides, atopik dermatit, sklerozan hastalıklar ve psoriasisde, farklı yöntemlerin etkinliği ile ilgili veriler güncel rehberler ışığında tartışılacaktır. **Anahtar kelimeler:** Atopik dermatit, fototerapi, mikozis fungoides, psoriasis, skleroderma, vitiligo

Abstract

Many skin diseases can be treated with phototherapy, however, the method choice depends on the disease's characteristics. First-line phototherapy for generalized plaque psoriasis is narrowband ultraviolet B whereas it is psoralen and ultraviolet A for plaque stage mycosis fungoides and ultraviolet A1 for severe localized scleroderma. In this review, efficacy of different phototherapy methods in the most common diseases treated with phototherapy such as vitiligo, mycosis fungoides, atopic dermatitis, sclerosing diseases and psoriasis will be discussed in light of current guidelines.

Keywords: Atopic dermatitis, phototherapy, mycosis fungoides, psoriasis, scleroderma, vitiligo

Marmara Üniversitesi Pendik Eğitim ve Araştırma Hastanesi, Deri ve Zührevi Hastalıklar Anabilim Dalı, İstanbul, Türkiye

Yazışma Adresi/ Correspondence:

Dilek Seçkin Gençosmanoğlu
Marmara Üniversitesi Pendik Eğitim ve Araştırma Hastanesi, Deri ve Zührevi Hastalıklar Anabilim Dalı, İstanbul, Türkiye
Tel.: +90 216 625 45 45
E-posta: seckin_dilek@yahoo.com
Geliş Tarihi/Submitted: 07.05.2017
Kabul Tarihi/Accepted: 07.05.2017

©Telif Hakkı 2017 Türk Dermatoloji Derneği
Türk Dermatoloji Dergisi, Galenos
Yayınevi tarafından basılmıştır.

Giriş

Dermatolojide kullanılan güncel fototerapi yöntemleri dar bant ultraviyole B (UVB), topikal ve oral psoralen ve UVA (PUVA), UVA1 ve hedefe yönelik UVB'dir. Fototerapiyle çok sayıda hastalık tedavi edilebilir, ancak, hangi hastalıkta hangi yöntemin kullanılacağı, hastalığa ait özelliklerle belirlenmektedir. Örneğin, jeneralize plak psoriasisde birinci basamak fototerapi yöntemi dar bant UVB

iken, plak evre mikozis fungoideste (MF) PUVA, yaygın ve şiddetli lokalize sklerodermada ise UVA1'dir. Bu derlemede, fototerapinin, potansiyel bir tedavi seçeneği olduğu tüm dermatolojik hastalıklara değinilmesi amaçlanmamaktadır. Fototerapinin en çok kullanıldığı hastalıklar olan vitiligo, MF, atopik dermatit, sklerozan hastalıklar ve psoriasisde, farklı yöntemlerin etkinliği ile ilgili veriler güncel rehberler ışığında tartışılacaktır.

Vitiligoda Fototerapi

Toplumun %0,5-1'ini etkileyen edinsel bir pigmentasyon bozukluğu olan vitiligo (1), yaşam kalitesi üzerindeki olumsuz etkileri nedeniyle, gerek lokalize gerekse yaygın formlarında hastaların sıklıkla tedavi arayışında oldukları bir hastalıktır. Başlıca tedavi seçenekleri arasında topikal kalsinörin inhibitörleri, topikal D vitamini analogları, topikal ve özellikle "minipulse" tedavi şeması ile kullanılan oral steroidler, çeşitli antioksidan tedaviler, cerrahi yöntemler ve fototerapi yer almaktadır. Dar bant UVB'nin jeneralize vitiligoda birinci basamak tedavi yöntemi olması, lokalize vitiligo için de excimer ışık gibi hedefe yönelik fototerapi yöntemlerinin etkili ve güvenli şekilde giderek artan kullanımları, günümüzde fototerapiyi, vitiligodaki ana tedavi seçeneği haline getirmektedir.

Jeneralize vitiligoda PUVA da, dar bant UVB de etkili olabilir, ancak dar bant UVB öncelikli olarak seçilmelidir. Dar bant UVB ile oral PUVA'yı karşılaştıran randomize, çift-kör bir çalışmada, nonsegmental vitiligosu olan 50 hastada, her iki fototerapi yöntemi de haftada iki kere uygulanmış, çalışmanın sonunda dar bant UVB grubunda hastaların %64'ünde, PUVA grubunda ise hastaların %36'sında %50'den fazla repigmentasyon elde edilmiştir. Dar bant UVB ile tedavi edilen hastaların tümünde, PUVA ile tedavi edilen hastaların ise sadece %44'ünde repigmente derideki renk uyumunun mükemmel olduğu gözlenmiştir (2). PUVA'nın dar bant UVB'ye göre daha zor tolere edilebilir olması ve karsinojenik riskinin daha yüksek olması da, özellikle vitiligo gibi uzun süreli tedavi gerektiren bir hastalıkta, PUVA'yı ikinci basamak fototerapi yöntemi haline getirmektedir.

Dar bant UVB vitiligoda ilk olarak 1997 yılında kullanılmıştır (3). Bundan sonra yapılan çok sayıda çalışmada, monoterapi olarak ya da kombinasyon tedavisi şeklinde etkili ve güvenli olduğu gösterilmiştir. Vitiligo, fototerapi üniterlerinde en sık tedavi edilen hastalıklardan biridir (4). Dar bant UVB ile ilgili çok sayıda yayın bulunmakla birlikte, optimal tedavi sıklığı, başlangıç dozu ve doz artışlarının nasıl olması, fototerapinin ne kadar devam ettirilmesi gerektiği, ne zaman yanıtızlık kararının verilebileceği gibi konularda açıklar bulunmaktadır (5). Dar bant UVB, haftada iki ya da üç kere uygulanır. Dar bant UVB'de iki farklı uygulama sıklığını etkinlik açısından karşılaştıran bir çalışma olmamakla birlikte, excimer lazer ile yapılan bir çalışmada, haftada üç uygulamanın daha hızlı repigmentasyona yol açtığı, ancak sonuçta elde edilen repigmentasyonun tedavi sıklığı ile değil, toplam seans sayısı ile ilişkili olduğu bulunmuştur (6). Tedaviye sabit bir başlangıç dozu ile ya da minimal eritem dozunun %50-70'i ile başlanabilir. Sabit başlangıç dozunu tercih eden çalışmalarda, bu dozun 75 mJ/cm² ile 1 J/cm² arasında değiştiği, genellikle 150-280 mJ/cm² arasında olduğu görülmektedir (5). Doz, vitiligolu deride asemptomatik pembe eritem oluşana kadar, her seans %10-20 oranında artırılır. Deri tipi 1-2'de %10-20, 3'de %30, 4'de ise %40 doz artışı stratejisini öneren bir görüş de bulunmaktadır (7). Seans başına uygulanabilecek maksimum doz kişiler arasında büyük farklılıklar göstermektedir. Vitiligoda fotoadaptasyonu araştıran bir çalışmada, hastaların üçte birinin adaptasyon geliştiremediği saptanmıştır (8). Bu

durum, günlük pratiğimizde, tedaviye ara verilmesine ve UVB dozu düşülmesine rağmen orta şiddette eritemi bir türlü gerilemeyen hastalar şeklinde karşımıza çıkmaktadır. Bu tür hastalarda farklı tedavi yaklaşımları gerekli olmaktadır.

Tam repigmentasyon elde edilmesi durumunda tedaviyi kesme kararı vermek kolaydır. Ancak bu durum, farklı vücut bölgelerindeki farklı yanıt oranları nedeniyle nadiren ortaya çıkmaktadır. Örneğin, yüzde tam repigmentasyon sağlanan bir hastada, gövdede ya da el ve ayaklarda aynı derecede etkinlik elde edilemeyebilir. Tedaviyi kesme kararını doğru verebilmek için hastayı düzenli izlemek gereklidir. Bu durum, fototerapiden daha ileri düzelme elde edemeyecek bir hastada, tedaviyi gereksiz yere uzatmaktan kaçınmak açısından da çok önemlidir. Özellikle vitiligoda, fototerapi ile tatmin edici bir yanıt sağlanamaması durumunda başvurulacak tedavi seçenekleri günümüzde oldukça kısıtlı olduğundan, hastalar tedaviyi sonlandırmak konusunda isteksiz olabilmektedir. Tam düzelme olmaması durumunda, hasta için tatmin edici bir repigmentasyon ya da platoya ulaşılmış bir yanıt varlığı tedaviyi kesme kararı verdirebilecek en önemli kriterlerdir. Platoyu görebilmek için de lezyonları periyodik olarak fotoğraflamak gereklidir. Tedavinin ilk üç ayı içinde hiç repigmentasyon yoksa veya altı ay sonunda %25'ten az repigmentasyon sağlandıysa dar bant UVB'nin kesilmesi önerilmektedir (7).

Vitiligonun dar bant UVB ile tedavisi uzun bir süreçtir. Kümülatif UV dozu ve seans sayısı arttıkça deri kanseri riskinde artış olasılığı doğmaktadır. Ancak, dar bant UVB'nin vitiligoda deri kanseri riskini artırdığına dair herhangi bir veri yoktur. Hatta, yapılan çeşitli çalışmalarda, vitiligoda deri kanseri riskinin düşük olduğu saptanmıştır (9,10). Yine de, tedavinin gereksiz uzatılmaması ve uzun süre fototerapi yapılan hastaların düzenli olarak izlenmesi konusuna önem verilmelidir. 2008 yılında yayınlanan bir İngiliz rehberinde, deri tipi 1-3 olan vitiligo hastalarında dar bant UVB toplam seans sayısının 200'ü geçmemesi önerilmektedir (11).

Dar bant UVB ile ortaya çıkan repigmentasyonun devamlılığı konusundaki veriler, tedavi kesildikten sonra izlenen hasta sayıları ve izlem süreleri değişken olan çalışmalardan elde edilmektedir. Yirmi beş hastanın dört yıla kadar izlendiği bir çalışmada bir yıl içindeki relaps oranı %44 (12), dokuz hastanın iki yıla kadar izlendiği bir çalışmada ise 18. ayda relaps oranı %43 olarak saptanmıştır (13). Buna karşılık, 150 hastanın tedavi edildiği bir çalışmada altı aylık izlem süresi içinde sadece üç hastada relaps gözlenmiştir (14). Fototerapi sonrası düzenli olarak izlemi devam eden hasta sayısı arttıkça bu konudaki veriler de artacaktır. Relaps olan hastalarda fototerapi tekrar uygulanabilir.

Lokalize lezyonlar varlığında, kabin içinde uygulanan fototerapi pratik değildir. UV'yi doğrudan lezyonlu alana ulaştırabilen lokal fototerapi cihazlarına gereksinim vardır. Günümüzde bu amaçla en sık kullanılan cihazlar, 308 nm monokromatik excimer ışık sistemleridir. Gerek excimer lazerin, gerekse excimer lambanın vitiligodaki etkinliği çok sayıda çalışmayla kanıtlanmıştır. Tedavi sıklığı haftada bir ile üç arasında değişmektedir. Excimer lazer ile %75'den fazla repigmentasyon elde edilen lezyon oranının %12,5 ile %67

arasında olduğu bildirilmiştir. En iyi repigmentasyon yanıtı yüz ve boyunda elde edilirken, el ve ayaklar gibi klasik fototerapi yöntemlerine de dirençli olduğu bilinen bölgelerin lazer tedavisine verdikleri yanıt da kötüdür. Repigmentasyon oranları bölgesel farklılık gösterdiğinden, kümülatif excimer lazer dozları da farklı lokalizasyonlar için değişkendir. Yüz için ulaşılan dozlar en az iken, gövde, ekstremiteler, el ve ayaklar ve parmaklarda bu dozlar giderek artar (15-20). Aslında, aynı hastada farklı lokalizasyonlardaki lezyonların farklı dozlarla tedavi edilebilmesi, bu cihazlarla uygulanan fototerapinin bir avantajıdır.

Yakın zamanda yapılan bir metaanalizde, excimer lamba, %50 ve %75'den fazla repigmentasyon sağlama oranları açısından diğer fototerapi cihazları ile karşılaştırılmış, excimer lazer ve dar bant UVB ile benzer etkinlikte olduğu saptanmıştır (21).

Vitiligoda, pratik uygulama açısından excimer lambanın excimer lazere göre bazı üstünlükleri vardır. Yüzde multipl lezyonlar varlığında tüm yüz, her iki el ve ayak ya da geniş bir alanı etkileyen segmental lezyonlar tedavi edilmek istendiğinde, lazere göre daha geniş irradyasyon alanına sahip olması, uygulama açısından kolaylık sağlamaktadır. Aynı cihazda mevcut fiberoptik kablo ise, göz ve ağız çevresi gibi bölgelere lokalize küçük lezyonlara doğrudan uygulama yapılmasını sağlar.

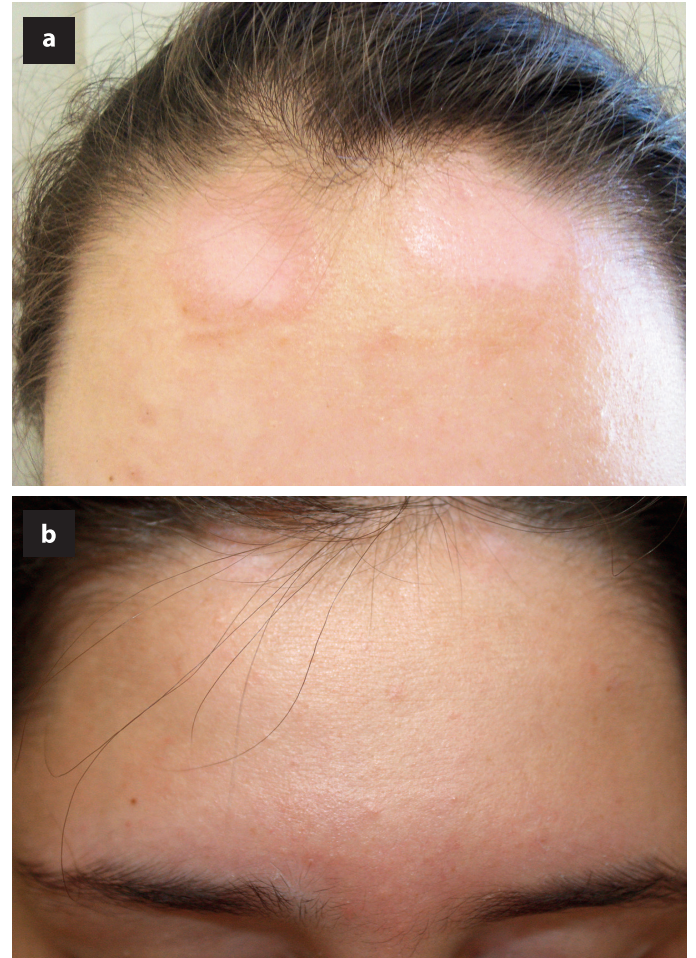
Dar bant UVB ve 308 nm monokromatik excimer ışık, vitiligoda monoterapi olarak etkili olmakla birlikte, sistemik veya topikal çeşitli ajanlarla kombinasyonlarının sinerjistik etki gösterebilecekleri yönünde çok sayıda çalışma bulunmaktadır. Bu ajanların başında topikal kalsinörin inhibitörleri gelmektedir (22-27). İki randomize kontrollü çalışmada dar bant UVB sırasıyla takrolimus ve pimekrolimus ile kombine edilmiştir (23,24). Takrolimus ile kombine edildiği çalışmada hedef lezyonda ortalama repigmentasyon oranı plaseboda %29, takrolimusta %42 olarak bulunmuştur (23). Pimekrolimus ile kombine edildiği çalışmada ise yüz lezyonlarında %50'den fazla repigmentasyon sağlanan hasta oranı plaseboda %25, pimekrolimusta %64 olarak saptanmıştır (24). Takrolimus ve pimekrolimusun excimer lazer/lamba ile kombinasyonunun da tedavi başarısını artırdığı gösterilmiştir (25-27).

Kalsinörin inhibitörlerinin fototerapiyle kombinasyonu konusundaki en önemli endişe, bu kombinasyonun deri karsinogenezi riskini artırabileceği yönündedir. Ancak, yapılan bir çalışmada, topikal takrolimus ve pimekrolimusun UV ile indüklenen timin dimerleri oluşumunu inhibe ettikleri gösterilmiştir (28). Yine de, uzun dönemde ortaya çıkabilecek yan etkileri tam olarak ekarte edebilmek için daha çok çalışmaya ihtiyaç olduğu, mevcut verilerle bu kombinasyonun rutin olarak önerilmemesi gerektiği vurgulanmaktadır (7). Fototerapi ünitemizdeki yaklaşımımız, tek başına dar bant UVB ya da excimer ışık ile yeterli süre tedaviye rağmen (yaklaşık olarak üç-dört ay) istenen yanıt elde edilemeyen hastalarda, fototerapiyi takrolimus/pimekrolimus ile kombine etmek şeklindedir.

Fototerapi ile kombine edilebilecek bir diğer ajan topikal D vitamini analoglarıdır. Kalsipotriolün dar bant UVB, PUVA ya da excimer ışık ile kombinasyonunun etkinliğinin tek başına UV tedavisinin etkinliğinden üstün olup olmadığı konusunda

çelişkili çalışmalar mevcut olmakla birlikte, genel görüş, bu kombinasyonun, olası etkisinin çok sınırlı olması nedeniyle, önerilmemesi şeklindedir (25).

Psoraleen ve solar maruziyet (PUVAol), topikal veya oral psoraleen kullanıldıktan sonra doğal güneş ışığına maruz kalma yoluyla uygulanan bir tedavi yöntemidir. Güneş ışığının bol olduğu ülkelerde, hastaneye gidip gelmeyi gerektirmemesi nedeniyle pratik olabilir. Ancak, bu tedaviyle hastanın maruz kaldığı UV dozunu, artifisyonel kaynaklarla uygulanan UV dozu gibi kantitatif olarak belirlemek zor olduğundan, sadece tedaviye uyum sağlayabilecek hastalara önerilmeli, şiddetli eritem ve büll oluşumu, pigmentasyon gibi yan etkiler açısından da çok dikkatli olunmalıdır. Özellikle oral kullanımda fototoksik epizodlar sık olarak ortaya çıkar. Hastanın PUVA ve dar bant UVB için artifisyonel kaynaklara ulaşım zorluğu yoksa, PUVAol önerilmemelidir (7). Resim 1'de, tek başına topikal pimekrolimus ile yeterli etkinlik elde edilememiş bir hastada PUVAol ile kombinasyon sonucunda tama yakın repigmentasyon izlenmektedir.



Resim 1. a) Fototerapi için hastaneye gelemeyen bir hastada, topikal PUVAol ve pimekrolimus kombinasyonu ile tedavinin 3. ayında marjinal pigmentasyon ile birlikte lezyonda küçülme, b) tedavinin 10. ayında, çevre deriyle renk uyumunun iyi sağlandığı tama yakın repigmentasyon (Marmara Üniversitesi Tıp Fakültesi, Deri ve Zührevi Hastalıklar Anabilim Dalı, Dr. Dilek Seçkin Gençosmanoğlu'nun arşivinden).

Mikozis Fungoideste Fototerapi

MF, derinin en sık görülen kutanöz T hücreli lenfomasıdır. Hastalık, tümör-nod-metastaz sınıflamasına göre evrelerin (29). Evre 1-2a erken, 2b-4 geç evre MF olup, tedavi seçimi hastalık evresine göre yapılır. Fototerapi, erken evre MF'de ana tedavi yöntemidir. Geç evre hastalıkta da, diğer sistemik tedavilerle kombine edilebilir olması nedeniyle yine önemli bir yere sahiptir.

Erken evre hastalık, klinik olarak yama ve plak lezyonlarla karakterizedir. Bu lezyonların vücut yüzey alanının %10'undan azını etkilemesi durumunda T evresi 1, %10'undan fazlasını etkilemesi durumunda ise T evresi 2 olarak sınıflanmaktadır. Hem T1 hem de T2 hastalık, lezyonlar sadece yamalarda oluşuyorsa a (T1a/T2a), yamalarla birlikte plaklar da varsa b (T1b/T2b) olarak kategorize edilir (29). Yama/plak varlığı, seçilecek fototerapi yöntemi açısından önem taşımaktadır.

Dar bant UVB, banyo ve oral PUVA, UVA1 ve excimer lazer dahil olmak üzere tüm fototerapi yöntemleri MF'de kullanılmış ve başarılı sonuçlar bildirilmiştir. Ancak, bu yöntemlerden dar bant UVB ve özellikle de oral PUVA'nın etkinliği ile ilgili çok sayıda veri bulunmaktadır. PUVA'nın MF'de etkili olduğu ilk olarak 1976 yılında Gilchrist ve ark. (30) tarafından bildirilmiştir. Daha sonra yapılan çok sayıda çalışma, tedavi protokolü, remisyon tanımı, izlem süresi gibi parametreler açısından oldukça heterojen özellikte olmasına rağmen, PUVA'nın MF'de etkili olduğu konusunda herhangi bir şüphe yoktur. İlk PUVA tedavisi ile tam remisyon oranları evre 1a'da %90, evre 1b'de %76, evre 2a'da %78, evre 2b'de %59 ve evre 3'de %61 olarak hesaplanmıştır (31). PUVA ile tam düzelme ortaya çıkan hastalarda, tedavi sonrası ortalama hastalısız süre konusunda farklı bilgiler bulunmaktadır. Hönigsman ve ark. (32) PUVA ile tedavi ettikleri MF hastalarının uzun dönem izlem sonuçlarını sundukları çalışmalarında, ortalama 44 aylık izlem süresi içerisinde evre 2a hastalarının %55'inin, evre 2b hastalarının %39'unun remisyonunda kaldığını, relaps ortaya çıkan hastalar içerisinde ortalama hastalısız sürenin evre 2a'da 20 ay, evre 2b'de 17 ay olduğunu belirtmişlerdir. Bu çalışmada dikkat çekilen bulgulardan biri, idame tedavisine verilmemesine rağmen hastaların bir kısmında 79 aya kadar relaps ortaya çıkmamış olması nedeniyle, erken evre hastalıkta PUVA'nın uzun süreli remisyon sağlayabilme potansiyelidir. PUVA ile klinik ve histolojik tam remisyon elde edilen 66 hastanın izlendiği bir çalışmada, hastaların %50'si ortalama 84 aylık süre içinde remisyonunda kalmış, relaps ortaya çıkan %50 hastada ise ortalama hastalısız süre 39 ay olarak saptanmıştır. Relaps durumunda tekrar başlanan PUVA ile hastaların büyük kısmında yanıt elde edilmiştir. Bu çalışmanın önemli özelliklerinden biri, toplam süresi ve protokolü açık olarak belirtilmemiş olmakla birlikte, 66 hastanın 61'inde idame tedavisi uygulanmış olması ve kümülatif UVA dozu aralığının çok geniş olmasıdır. Hastaların %26'sında deri kanseri gelişmiş olması ise bir diğer dikkat çekici noktadır (33).

MF'de PUVA tedavi protokolü, psoriasissten farklı değildir. Tedaviye minimal fototoksik dozun %70'i ile ya da deri tipine dayalı sabit bir UVA dozu ile başlanabilir. Tedavi sıklığı haftada iki-üçtür. Eritrodermik MF hastalarının toleransının çok daha düşük olacağı göz önünde bulundurularak, dikkatli ve yakın

bir takiple tedavi uygulanmalı, bu hastalarda, başlangıç UVA dozu, doz artışı ve maksimum doz düşük tutulmalıdır.

PUVA tedavisine, tam veya maksimum klinik düzelme olana kadar devam edilir. Tam klinik düzelmenin olduğu noktada, eski biyopsi alanlarının hemen komşuluğundan alınan kontrol biyopsileri ile histolojik düzelmenin de doğrulanması gerekliliği konusunda farklı yaklaşımlar bulunmaktadır. Histolojik doğrulama yapılmak istenmesinin en önemli sebebi, tam klinik düzelme gözlenen bazı lezyonlarda histolojik olarak hastalığın devam ettiğinin saptanması ve bu tür lezyonlara sahip hastalarda fototerapi sonrası daha hızlı relaps olabileceği yönündeki endişelerdir. Buna rağmen, her hastada rutin olarak kontrol biyopsisi yapılmaması, sadece, klinik olarak tam düzelme açısından şüpheli bir durum varsa, mevcut deri lezyonlarında postinflamatuar değişiklikler ya da devam etmekte olan MF ayrımı yapılamıyorsa biyopsi alınması rasyonel bir yaklaşım olarak önerilmektedir (34,35).

Dar bant UVB'nin psoriasisdeki etkisinin keşfinin ardından, pek çok deri hastalığında olduğu gibi, MF'deki etkinliği ile ilgili de çok sayıda çalışma yapılmıştır. Bu çalışmalarda tam yanıt oranları %54 ile %90 arasında (ortalama %84) değişmektedir (35). Çalışmaların tümünde erken evre hastalıkta dar bant UVB kullanılmış, yama lezyonlarda, plak lezyonlara oranla daha iyi yanıt elde edilmiştir. Gökdemir ve ark. (36) 2006 yılında yayınladıkları ve erken evre MF'si olan toplam 23 hastaya haftada üç gün dar bant UVB uyguladıkları çalışmalarında, ortalama 36 seans sonunda hastaların %91'inde tam yanıt elde etmişlerdir. Yama ve plak lezyonlar için yanıt oranlarını kategorize ettiklerinde, sadece yama lezyonları olan 18 hastanın tümünde, plak lezyonları da olan beş hastanın ise üçünde tam yanıt sağlandığını saptamışlardır. Ortalama 10 aylık izlem süresi içinde bir hastada relaps ortaya çıkmıştır. Ülkemizden yayınlanan bir başka makalede, evre 1a ve 1b MF'si olan 23 hastada, haftada üç gün dar bant UVB uygulaması ile %83 oranında tam yanıt elde edildiği belirtilmiştir (37). Boztepe ve ark.'nın (38) 2005 yılında yayınladıkları çalışmalarında, erken evre MF'si olan 14 hastada, haftada üç dar bant UVB uygulaması ile, ortalama 25 seans sonunda hastaların %78'inde tam yanıt elde edilmiştir. Dar bant UVB çalışmalarını relaps açısından da değerlendirmek gereklidir. Hastaların %90'unda tam yanıt görülen 20 hastalık bir çalışmada, izlem süresi içinde ortalama sekiz ayda relaps ortaya çıktığı ve tedavinin tekrar başladığı (39); hastaların %82'sinde tam klinik düzelme görülen 22 hastalık bir çalışmada relaps oranının %39 ve ortalama relapsız sürenin 14,5 ay olduğu (40); hastaların %75'inde tam yanıt görülen 16 hastalık bir çalışmada relaps oranının %50 ve relaps olana kadar geçen sürenin ortalama 4,5 ay olduğu belirtilmiştir (41).

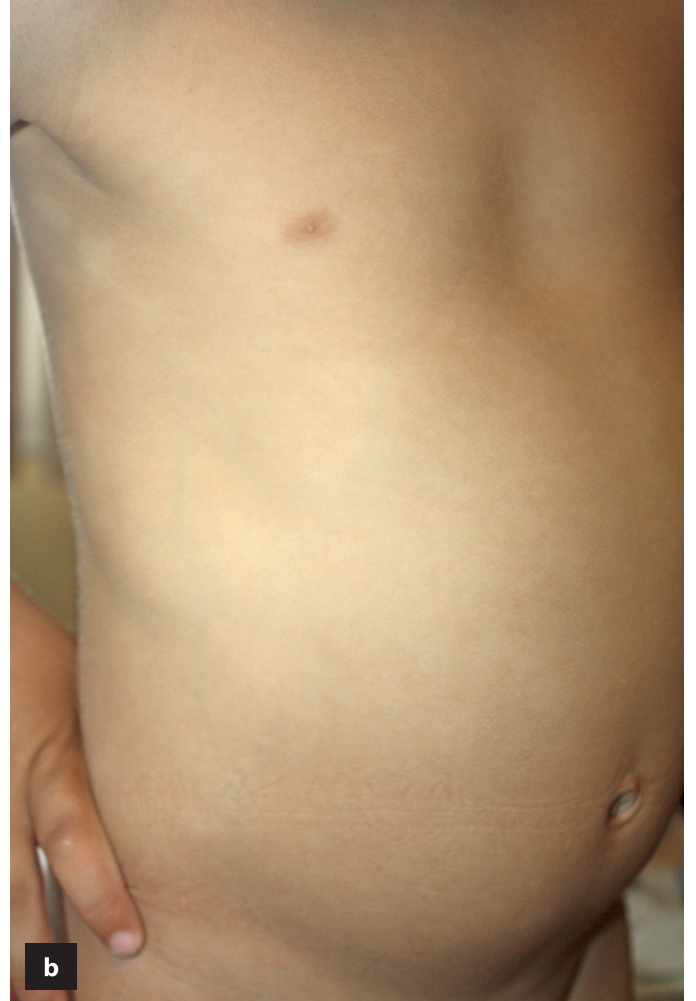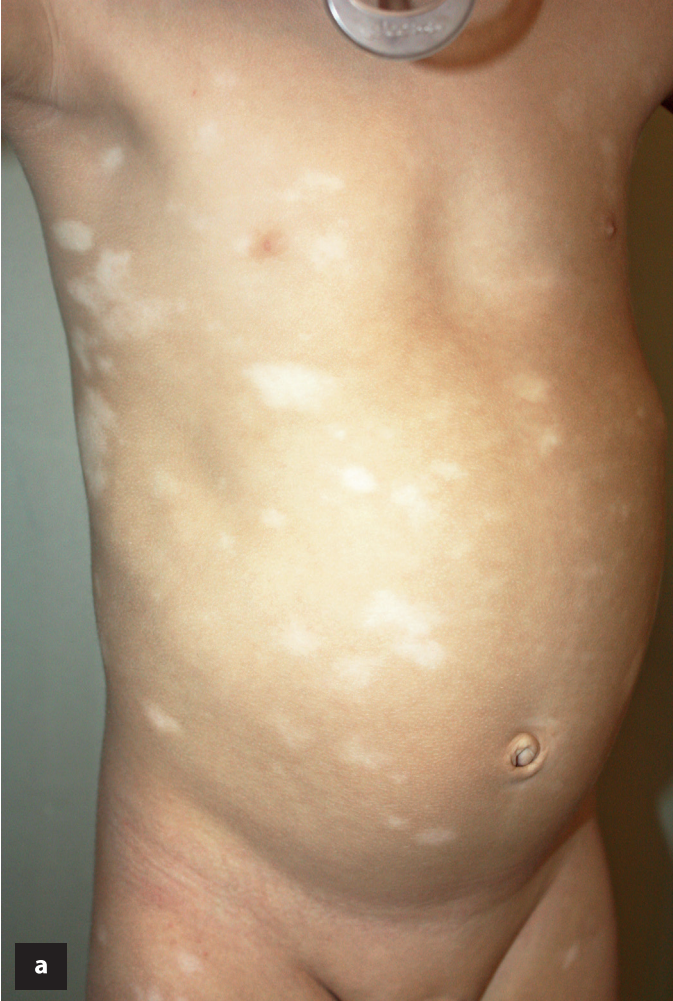MF'de dar bant UVB tedavi protokolü, psoriasisstekine benzerdir ancak toplam tedavi süresi daha uzundur. Tam klinik düzelme için genellikle en az altı aylık bir süre gerekli olmaktadır. Tedavi sıklığı haftada iki-üçtür. Haftada iki uygulama, haftada üçe göre daha yavaş olmakla birlikte, hastalığın düzelmesi için yeterlidir (35). Dar bant UVB ile PUVA'nın etkinliğini karşılaştıran çalışmalarda, erken evre hastalıkta her iki yöntemin de eşit etkinlikte olduğu gösterilmiştir. Bu çalışmalardan birinde, evre 1a ve 2b

hastalığı olan, dar bant UVB ve PUVA ile tedavi edilen toplam 56 hastanın verileri retrospektif olarak değerlendirilmiş, dar bant UVB ile tedavi edilen hastaların %81'inde, PUVA ile tedavi edilen hastaların %71'inde tam yanıt elde edilmiştir. Relaps süresi, UVB grubunda 24,5 ay, PUVA grubunda 22,8 ay olarak belirtilmiştir (42). PUVA ve dar bant UVB'nin, yine erken evre hastalıkta, sağ-sol karşılaştırmalı yöntemle karşılaştırıldığı bir çalışmada, 48 seans sonunda tam yanıt elde edilen hasta oranı her iki tedavi yönteminde de %70 olarak bildirilmiştir (43).

Hem dar bant UVB ve PUVA'nın etkinliği ile ilgili çalışmalar, hem de dar bant UVB ile PUVA'yı karşılaştıran çalışmalardan bazı sonuçlara ulaşmak mümkündür. T1a/T2a hastalıkta, yani sadece yama lezyonları olan hastalarda dar bant UVB, PUVA kadar etkili gözükmemektedir. Ancak, tedavi kesildikten sonra remisyon süreleri açısından her iki tedavi yöntemini doğrudan karşılaştıran bir çalışma henüz yoktur. Yukarıda belirtilmiş olan verilerden de anlaşılacağı gibi, PUVA sonrası bazı hastalar uzun süre remisyonunda kalabilmektedir. Dar bant UVB, erken evre hastalıkta, sadece yama lezyonlar varsa tercih edilmelidir. Plak lezyonlar, folikülotropik hastalık,

dar bant UVB'ye yetersiz yanıt veya dar bant UVB sonrası hızlı relaps gibi durumlarda tercih edilecek fototerapi yöntemi PUVA olmalıdır (35,44,45). MF'si olan çocuk hastalarda, plak lezyonlar yoksa, öncelikli tercih edilecek fototerapi yöntemi dar bant UVB'dir, hipopigmente yamalar UVB'ye çok iyi yanıt vermektedir (46,47) (Resim 2).

MF, fototerapide idame tedavisinin en çok uygulandığı hastalıktır. Türkiye'de fotokemoterapi uygulamaları ile ilgili yapılan bir anket çalışmasında, ankete katılan fototerapi ünitelerinin %85'i, MF'de, hem UVB hem de PUVA'da idame tedavisi uyguladıklarını belirtmişlerdir (4). Aslında, idamenin hastaliksız süreyi uzattığına dair yeterli veri yoktur. Boztepe ve ark. (38) tam düzelme sonrası ortalama 18 ay süreyle dar bant UVB idame tedavisi uyguladıkları sekiz hastanın altısında relaps ortaya çıkmadığını ve bu hastalardaki ortalama relaps süresinin 26 ay olduğunu, geri kalan iki hastada 20. ve 21. aylarda relaps görüldüğünü belirtmişler ve idame fototerapinin remisyon süresini uzatabileceği yorumunu yapmışlardır. Buna karşılık, Sánchez ve ark. (48) MF hastalarını, PUVA ile tam düzelme sonrası prospektif olarak izledikleri çalışmalarında, idame fototerapinin hastalıkta daha sonra



Resim 2. a) Mikozis fungoides tanısı olan iki yaşında çocuk hastanın tedavi öncesi hipopigmente yamaları, b) dar bant ultraviyole B sonrası klinik düzelme

(Marmara Üniversitesi Tıp Fakültesi, Deri ve Zührevi Hastalıklar Anabilim Dalı, Dr. Dilek Seçkin Gençosmanoğlu'nun arşivinden).

ortaya çıkacak relapsları önlemediği sonucuna varmışlardır. Benzer şekilde, Hernández ve ark.'nın (49) yaptıkları çalışmada da, PUVA ile tam remisyon elde edilen 22 hastanın %36'sında 62 aylık izlem süresi içinde relaps ortaya çıkmış, idame alanlarla almayanlar arasında hastaliksız sağkalım açısından herhangi bir fark saptanmamıştır. Bu iki çalışmanın da dahil edilerek MF'de idame PUVA'nın tartışıldığı çok yeni bir makalede, erken evre hastalıkta rutin olarak idame fototerapinin önerilmesini destekleyecek yeterli kanıt olmadığı ifade edilmektedir. Ancak, çok uzun idame protokollerinin relapsız süreyi uzatıp uzatmayacağını mevcut verilerle söyleyebilmenin mümkün olmadığı da belirtilmektedir. Sonuç olarak, idame PUVA uygulama ya da uygulamama kararı vermek için, uygun şekilde dizayn edilmiş randomize bir çalışmanın sonuçlarının beklenmesi önerisinde bulunulmuştur (50). Buna karşılık, İngiliz Fotodermatoloji Grubu'nun 2015 PUVA rehberinde, MF'de, hızlı rekürrens gösteren hastalıkta relapsı önlemek için idame PUVA yapılabileceği, bu yönde herhangi bir kanıt olmaksızın, uzman görüşü olarak önerilmektedir. İdame protokollü ve süresi konusunda bir yorum yapılmamaktadır (44). MF ve Sezary sendromunda fototerapiyle ilgili 2016 Amerika rehberinde, ilk fototerapi sonrası nüks olan hastaların sonraki fototerapilere de iyi yanıt verdikleri, idame fototerapinin uzun dönem sağkalım üzerine herhangi bir etkisi olmadığı gibi önemli noktalar belirtilmekle birlikte, dar bant UVB için 16-32 aylık, PUVA için ise 24-48 aylık, giderek azalan sıklıkta bir idame önerilmektedir. Dar bant UVB için tedavi aralıkları açıldıkça son dozun %25-50'si oranında azaltma yapılması, PUVA için ise son doz sabit tutularak, idame aralıklarının ayda bir seans olacak kadar açılabilirliği belirtilmektedir (35). Bu rehberde önerilen bu protokol de, idamenin relapsı azalttığına dair herhangi bir veriye dayandırılmaksızın yapılmıştır. EORTC'nin 2017 rehberinde, tam remisyon sonrası idame için kullanılabilecek tedavi yöntemleri arasında, UVB ve PUVA'ya da yer verilmiştir (45).

İdame fototerapinin hastaliksız süreyi ve/veya toplam sağkalımı azalttığına dair, prospektif, randomize, kontrollü bir çalışmanın sonuçları ortaya çıkana kadar, yukarıdaki veriler ve güncel rehberler ışığında, MF'de idame fototerapi konusundaki tartışmalar ve farklı yaklaşımlar, şüphesiz, devam edecektir. İdame fototerapi kararı verme noktasında göz önünde bulundurulması gereken faktörler, hekimin kendi görüşü ve deneyimi, uzun süreli fototerapinin hastanın yaşam kalitesi üzerinde yaratacağı etki, başta PUVA olmak üzere fototerapinin uzun dönemde deri kanseri oluşturma potansiyelidir. Tüm bunlar bir arada değerlendirildiğinde, tam remisyon olan hastalarda tedaviyi kesmek, relaps olduğunda tekrar başlamak veya fototerapi sonrası hızlı relaps ortaya çıkması durumunda sonraki fototerapide idame tedavisi uygulamak yönünde pratik bir yaklaşım sunulabilir (34).

Dar bant UVB ve PUVA, MF'de başka tedavilerle kombine edilebilir. Dar bant UVB, erken evre hastalıkta kullanıldığı için, genellikle monoterapi olarak tercih edilmektedir. Oral beksaroten ile dar bant UVB kombinasyonunun etkili olduğuna dair sadece az sayıda olgu bildirisi mevcuttur (51,52). PUVA, erken evre hastalıkta monoterapi ile yetersiz yanıt olması, monoterapi ile tam düzelleme sonrası hızlı nükste remisyon süresini uzatma gereksinimi doğması, folikülotropik hastalık veya ileri evre hastalık varlığı gibi durumlarda, asitretin, isotretinoin, beksaroten, interferon, ekstrakorporeal

fotoferez ve lokal radyoterapi gibi MF tedavisinde kullanılan diğer yöntemlerle kombine edilebilmektedir (34,35,44,53,54). PUVA ve asitretin kombinasyonu, uzun süre PUVA uygulanacak hastalarda deri kanseri gelişimi riskini azaltma açısından oldukça avantajlı olabilir.

MF'de kullanılabilecek diğer fototerapi yöntemleri arasında UVA1, banyo PUVA ve excimer ışık sayılabilir. On dört hastanın farklı dozlarda UVA1 ile tedavi edildikleri bir çalışmada, hastaların %78,5'inde tam yanıt ortaya çıkmış ve bu hastalarda ortalama 22 seans uygulanmıştır. Bu çalışmada, tedavi etkinliğinin, uygulanan UVA1 dozundan bağımsız olduğu yorumu yapılmıştır (55). Adışen ve ark. (56) erken evre MF'i olan 19 hastaya, beş hafta süreyle haftada beş gün 30 J/cm² dozunda UVA1 uygulamışlar, 12 hastada (%63) tam yanıt elde etmişler, ancak bu 12 hastanın yedisinde fototerapi sonrası üç ay içinde relaps gözlemişlerdir. Folikülotropik MF ve dar bant UVB'ye dirençli erken evre MF'si olan toplam 26 hastaya banyo PUVA uygulanan bir çalışmada tam yanıt oranı %62, tam yanıtı kadar geçen ortalama süre 33 hafta olarak saptanmıştır (57). Banyo PUVA yüze uygulanamayacağı için, yüz tutulumu olan hastalar için uygun bir fototerapi yöntemi değildir. El ve ayaklarda kalın plak lezyonları olan hastalar için, lokal banyo PUVA tedavisi yapılabilir. T1 hastalığı olan altı hastanın excimer lazer ile tedavi edildiği bir çalışmada, ortalama 24 seans sonunda üç hastada tam yanıt, bir hastada kısmi yanıt elde edilmiştir (58). Excimer lazer/ışık tedavisi, MF'de sadece yamalarda, kabin içinde UV'nin yeterince ulaşmadığı kasık gibi alanlardaki lezyonlarda, sınırlı tutulum varsa monoterapi olarak, çok sayıda lezyon varsa diğer fototerapi yöntemlerine ek olarak kullanılabilir.

Atopik Dermatitte Fototerapi

Atopik dermatit (AD) en sık görülen deri hastalıklarından biridir. Hafif formlarında topikal tedaviler hastalığı kontrol altına almak için genellikle yeterli olmasına rağmen, orta-şiddetli hastalık tedavisi için sistemik ajanlar ve fototerapiye gereksinim doğmaktadır. AD'de etkili olduğu bildirilmiş fototerapi yöntemleri çok çeşitlidir. Bunlar, dar bant UVB, geniş bant UVB, UVA, UVA1, oral ve banyo PUVA, 308-nm monokromatik excimer ışık ve UVA ile UVB kombinasyonundan oluşan UVAB tedavileridir. Bu tedaviler içerisinde, güncel oldukları ve pratik uygulamada kullanılabilecekleri için, dar bant UVB, PUVA ve UVA1'den bahsedilecektir.

Avrupalı araştırmacılar tarafından, 2016 yılında AD tanısı ve tedavisiyle ilgili yayınlanan önemli bir yayında, fototerapi, orta ve şiddetli AD'si olan çocuklarda ve erişkinlerde immünsüpresif tedavilerden önceki basamakta önerilmektedir (59).

AD'de en çok tercih edilen fototerapi yöntemi dar bant UVB'dir. Havalandırmalı bir kabin içerisinde, haftada üç gün dar bant UVB ile tedavi edilen 40 çocuk hastanın 32'sinde, ortalama 25 seans sonunda tam veya belirgin düzelleme elde edilmiş, ancak altı hafta ile dokuz ay arasında değişen izlem süresi içinde %95 oranında nüks saptanmıştır (60). Aynı merkezde, aynı kabin içinde, şiddetli AD nedeniyle tedavi edilen 21 erişkin hastada, haftada üç uygulama ile 12 hafta sonunda hastalık şiddet skorunda %68, potent steroid kullanımında %88 oranında azalma sağlanmış, altı aylık izlemde 15 hastanın iyilik halini koruduğu gözlenmiştir (61). Dar bant UVB, çocuklarda ve erişkinlerde orta şiddette AD

tedavisinde, immünsüpresiflerden önce kullanımı önerilen bir tedavi yöntemidir. Ancak, akut alevlenme döneminde sulantılı lezyonlar varsa, fototerapiye başlamadan önce birkaç gün süreyle nemlendiriciler, topikal steroidler ve gerekiyorsa antibiyotikler ile “yatıştırıcı” bir tedavi uygulanmalıdır (59).

AD hastalarını dar bant UVB ile tedavi ederken bazı noktalara dikkat etmek gereklidir. Dar bant UVB'nin antiinflamatuvar etkisi tedavinin hemen başında ortaya çıkmayacaktır. Bu süre içinde, hastanın topikal steroid kullanımına devam etmesinde herhangi bir sakınca yoktur. Topikal steroid kullanımının zaman içinde azaltılabilmesi, fototerapinin etkinliğinin bir göstergesidir. AD hastalarında önemli bir sorun olan kuru deri, fototerapiyle kötüleşebilir. Bu nedenle, tedavi boyunca düzenli nemlendirici kullanımı son derece önemlidir. Hastalık çok aktif bir dönemdeyse, kısa süreli oral steroid baskısı altında dar bant UVB'ye başlamak, bir-iki hafta içinde oral steroidi keserek UVB'ye devam etmek şeklinde bir yaklaşım izlenebilir. Brazzelli ve ark. (62) şiddetli AD'si olan yedi hastaya önce sekiz hafta süreyle siklosporin, dört-altı haftalık bir ara dönemden sonra da iki-üç ay süreyle dar bant UVB uygulanması şeklindeki ardışık tedaviyle oldukça başarılı sonuçlar elde etmişlerdir. Her ne kadar deri kanseri riskinde artış kesin olarak gösterilememiş olsa da, AD tedavisinde topikal kalsinörün inhibitörlerinin dar bant UVB ile kombinasyonu önerilmemektedir. Üstelik, altı hafta süreyle pimekrolimus ile dar bant UVB kombinasyonunun tek başına dar bant UVB'ye üstün olmadığı saptanmıştır (63). Ancak, yüzdeki lezyonların fototerapi ile kötüleşmesi durumunda yüzü koruyarak kabin içine girmesi gereken hastalarda veya kabin içinde gözlük takması şart olan çocuk hastalarda göz çevresinde lezyonların olması durumunda, bu alanlara UV uygulanmadığı için topikal kalsinörün inhibitörlerinin kullanımına izin verilebilir.

AD'de dar bant UVB'ye deri tipine göre belirlenen sabit bir dozla veya daha iyisi, minimal eritem dozunun %50'siyle başlanır. Psoriasisten farklı olarak AD hastaları %10 doz artışlarını daha iyi tolere etmektedir. Yeterli etkinlik elde etmek için gerekli toplam tedavi süresi genellikle psoriasisten daha uzundur. AD tedavisiyle ilgili 2014 yılında yayınlanmış bir rehberde, kronik hastalığı olan kişilerde fototerapinin idame amaçlı kullanılabilmesi önerisi yapılmaktadır (64). Ancak, AD'de idame fototerapinin hastalığı kontrol altında tutma konusundaki etkisiyle ilgili herhangi bir çalışma yoktur.

PUVA, şiddetli AD'si olan erişkin hastalarda önerilen fototerapi yöntemidir (59). Oral veya banyo PUVA şeklinde uygulanabilir. Şiddetli AD'de oral 5-MOP PUVA ile orta doz UVA1'in karşılaştırıldığı bir çalışmada, hastalık şiddet skorunda azalma, PUVA ve UVA1 ile sırasıyla %54,3 ve %37,7 olarak saptanmış, PUVA'nın UVA1'den daha hızlı etki gösterdiği görülmüştür. Bu çalışmanın başka bir önemli sonucu da, tedavi sonrası ortalama remisyon süresinin UVA1'de sadece dört hafta, PUVA'da ise 12 hafta olmasıdır. Bu sonuçlar, PUVA'nın UVA1'den daha etkili olduğunu ve dar bant UVB'ye yeterince yanıt vermeyen hastalarda alternatif olabileceğini göstermiştir (65). Şiddetli kronik AD'de, sağ-sol karşılaştırmalı bir dizaynla, 8-MOP banyo PUVA ile dar bant UVB'nin karşılaştırıldığı bir çalışmada, hastalık şiddet skorunda azalma banyo PUVA'da %65,7, dar bant UVB'de %64,1 olarak bulunmuştur. İlk iki hafta içinde banyo PUVA ile daha hızlı yanıt elde edilmiştir (66).

UVA1'in etkili olduğu gösterilen ilk hastalık AD'dir. AD'de düşük, orta ve yüksek doz UVA1 rejimlerinin tümüyle ilgili çalışmalar mevcuttur. Bu çalışmaların ortak sonucu, orta doz UVA1'in düşük doz UVA1'den daha etkili olduğu, yüksek doz UVA1 ile de eşit etkinlikte olduğudur. Bu nedenle, AD'de tercih edilecek UVA1 rejimi, hastalar tarafından daha kolay tolere edilebilir olması da göz önünde bulundurulacak, orta doz olmalıdır. UVA1 tedavisi sonrası hızlı relaps ortaya çıkmaktadır (67-69).

UVA1 tedavisi, dünyada ve ülkemizde, az sayıda fototerapi merkezi tarafından uygulanabilen bir tedavi yöntemidir. Akut AD'de kullanımı önerilen bu fototerapi yöntemini, çok daha yaygın olarak kullanılan dar bant UVB ile karşılaştıran çalışmalar da bulunmaktadır. Bu çalışmalardan birinde kronik AD'de dar bant UVB, orta doz UVA1'den daha etkili bulunurken (70), diğer iki çalışmada her iki tedavi yönteminin de eşit etkinliğe sahip oldukları gösterilmiştir (71,72).

Tüm bu bilgiler ışığında, erişkinlerde orta şiddette AD tedavisinde, dar bant UVB ya da orta doz UVA1, şiddetli hastalıkta ya da dar bant UVB ile yeterli düzelme elde edilemeyen hastalarda ise PUVA uygulanabileceği söylenebilir. Oral PUVA kullanılmak istenmesine rağmen, çeşitli sebeplerle bu yöntemin uygulanmasının zor olacağı durumlarda banyo PUVA da yapılabileceği akılda tutulmalıdır. Çocuklarda UVA1 kullanımı ile ilgili yeterli veri henüz yoktur. Çocuklarda AD tedavisinde tercih edilecek fototerapi yöntemi dar bant UVB olmalıdır.

Sklerozan Hastalıklarda Fototerapi

Sklerozan deri hastalıklarında, hastalar ve dermatologlar için yüz güldürücü tedavi sonuçları elde etmek oldukça zordur. Tedavi seçenekleri kısıtlıdır ve yanıtı objektif olarak değerlendirmek zordur. Sklerozan deri hastalıklarının tedavisinde fototerapi, sistemik steroidlerle immünsüpresifler gibi diğer seçeneklerle karşılaştırıldığında yan etki profili açısından güvenilir bir yöntem olarak öne çıkmaktadır. Bu hastalıklarda kullanılacak fototerapi yöntemleri UVA1, geniş bant UVA, PUVA ve dar bant UVB'dir. Bunlar içerisinde, deride en derin penetrasyona sahip olması nedeniyle en etkili olması beklenen yöntem UVA1'dir.

AD'de olduğu gibi, lokalize sklerodermada da farklı UVA1 doz rejimleri ile yapılmış çeşitli çalışmalar bulunmaktadır. Altmış dört hastayı içeren prospektif, randomize, kontrollü bir çalışmada, hastalar, düşük doz UVA1, orta doz UVA1 ve dar bant UVB gruplarına ayrılmış, her üç grupta da sekiz hafta süreyle haftada beş gün fototerapi uygulaması sonrası, klinik skorda anlamlı derecede düzelme elde edilmiş, bu düzelme 20-MHz ultrasonografi ile de gösterilmiştir. Ancak, orta doz UVA1 dar bant UVB'den daha etkili bulunurken, düşük doz UVA1 ile dar bant UVB veya orta doz UVA1 arasında fark saptanmamıştır (73). Orta doz UVA1 ile düşük doz UVA1'in karşılaştırıldığı bir çalışmada ise, 30 seans uygulama sonunda, her iki doz rejiminde de klinik düzelme olduğu ancak istatistiksel olarak anlamlı bir farklılık görülemediği, buna karşılık, ultrasonografik ölçümle değerlendirilen deri kalınlığındaki azalmanın orta doz rejiminde anlamlı olarak daha fazla olduğu belirtilmiştir (74). MF ve AD'de olduğu gibi, lokalize sklerodermada da UVA1 ile başarılı tedavi sonrası nüks olabilmektedir. UVA1 tedavisine yanıt veren 37 hastanın

%46'sında, tedavi bitiminden ortanca 10,8 ay sonra nüks olduğu gözlenmiştir (75). UVA1'in, ekstragenital liken skleroz, sistemik skleroz, sklerodermoid *Graft Versus Host* hastalığı ve nefrojenik sistemik fibroziste de etkili olduğuna dair çeşitli yayınlar bulunmaktadır (76,77).

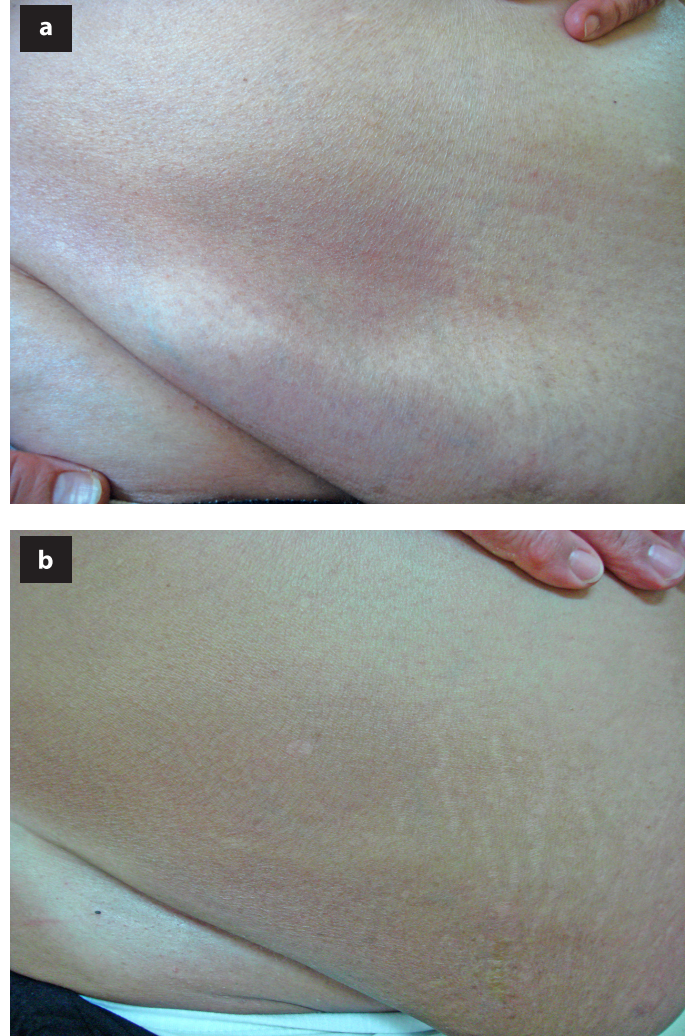
UVA1 cihazlarının sınırlı sayıda fototerapi ünitesinde mevcut olması, sklerozan deri hastalıklarının tedavisinde diğer fototerapi yöntemlerine daha sık başvurulmasına sebep olmaktadır. PUVA'nın, bu hastalık grubunda pratikte en çok kullanılan fototerapi yöntemi olduğu söylenebilir. Ancak PUVA'nın lokalize sklerodermadaki etkinliği ile ilgili veriler, genellikle retrospektif özellikte, sınırlı sayıda hastayı içeren çalışmalardan doğmaktadır. On üç hastayı içeren, açık, prospektif bir çalışmada, haftada iki PUVA uygulaması ile, ortanca 28 seans sonunda, deri skorlarında ortalama %62,9'luk bir azalma elde edilmiştir (78). Yirmi sekiz hastanın banyo PUVA ile tedavi edildiği bir çalışmada, hastaların %39'unda ortalama 71 seans sonunda tam yanıt, %50'sinde ise ortalama 51 seans sonunda kısmi yanıt ortaya çıkmıştır (79).

Lokalize sklerodermada PUVA dışı alternatif bir fototerapi yöntemi, geniş bant UVA olabilir. PUVA lambalarıyla (320-400 nm, 365 nm'de pik) psoralen kullanmadan uygulanan bu yöntemle, morfeası olan 63 ve sistemik sklerozu olan 15 hasta, 5, 10 ve 20 J/cm² olmak üzere üç farklı doz grubuna ayrılarak tedavi edilmiştir. Yirmi seans sonunda, çok iyi ve iyi yanıt elde edilen hasta oranları, morfea hastalarında, 5, 10 ve 20 J/cm² gruplarında sırasıyla %37,6, %47,6 ve %57,7 olarak saptanmış ve bu değerler arasında istatistiksel olarak anlamlı düzeyde bir farklılık bulunmamıştır. Sistemik sklerozu olan hastaların ise sadece birinde iyi yanıt ortaya çıkmıştır (80). UVA1 cihazına sahip olmayan fototerapi ünitelerinde, PUVA lambaları kullanarak psoralen verilmeksizin kabin içinde sadece geniş bant UVA uygulaması, sklerozan hastalıklarda bir tedavi seçeneği olarak akılda tutulabilir. Ancak, yukarıda bahsedilen çalışmada, her ne kadar istatistiksel olarak anlamlı olmasa da, daha iyi yanıt elde edilen yüksek doz UVA'nın uygulanabilmesi için, hastanın, tümü UVA lambalarından oluşan bir kabin içinde dahi uzun süre kalması gerekecektir.

Dar bant UVB'nin sklerozan hastalıklardaki etkinliği ile ilgili literatür verileri kısıtlıdır. Bu hastalık grubu içinde lokalize sklerodermada dar bant UVB'yle ilgili olarak, randomize kontrollü çalışmaya dayalı birinci düzeyde kanıt (yukarıda bahsedilen düşük doz UVA1, orta doz UVA1, dar bant UVB karşılaştırması) ve klinik deneyime dayalı üçüncü düzeyde kanıt, ekstragenital sklerozda da sadece üçüncü düzeyde kanıt bulunmaktadır. Dar bant UVB, ancak, palpasyonla yüzeysel ve histolojik olarak derin dermisin etkilenmediği lezyonlarda bir alternatif olabilir (Resim 3) (81). Dar bant UVB ile asitretin kombinasyonu da lokalize sklerodermada bir tedavi seçeneği olabilir (82).

Sklerozan hastalıklarda tedavi kararı verirken, tüm topikal ve sistemik yöntemler öncesinde olduğu gibi, fototerapi öncesi de hastalığın aktivasyon derecesini anlamaya çalışmak önemlidir. Geç dönemde aktivitesini kaybetmiş lezyonların tedaviye yanıtı iyi olmayacaktır. Fototerapi ile genellikle tam klinik düzelme elde edilmediği için, sonuçlar hastaların

beklenti düzeyini karşılamayabilir, bu nedenle tedavi başında mutlaka iyi bir bilgilendirme yapmak gereklidir. Sklerozu belirgin olmayan, özellikle renk değişikliğinin ön planda olduğu lezyonlarda fototerapinin bu renk değişikliğini tamamen düzeltmesi genellikle mümkün olmamaktadır. Pek çok deri hastalığında olduğu gibi, sklerozan hastalıklarda da, fototerapi ile elde edilen yanıtın değerlendirilebilmesi amacıyla fotoğraf çekilmesi yararlı bir yaklaşımdır. Ancak sklerozda düzelme fotoğraflara yansımadiği için, daha objektif değerlendirme kriterlerine gereksinim vardır. Bu amaçla modifiye lokalize skleroderma deri şiddet indeksi (83) ve lokalize skleroderma deri hasar indeksi (84) ile birlikte hekim global değerlendirmesinden oluşan bir skorlama sistemi kullanılabilir. Tedavi öncesi ve sonrası deri kalınlığını ölçmek için genellikle 20 MHz ultrasonografi kullanılsa da, bu ultrasonografi radyoloji ünitelerinde yaygın olarak bulunmamaktadır. Türkiye'den Su ve ark.'nın (85) yaptıkları bir çalışmada, 13 MHz ultrasonografinin de bu amaçla kullanılabileceği belirtilmiştir.



Resim 3. a) Karında yüzeysel pigmente yamalar görülen bir morfea hastası, b) dar bant ultraviyole B ile tam düzelme (Marmara Üniversitesi Tıp Fakültesi, Deri ve Zührevi Hastalıklar Anabilim Dalı, Dr. Dilek Seçkin Gençosmanoğlu'nun arşivinden).

Psoriasisste Fototerapi

Psoriasis, tedavisinde önemli gelişmelerin yaşandığı dermatolojik hastalıkların başında gelmektedir. Geleneksel sistemik ajanlara biyolojik ajanların eklenmesiyle genişleyen tedavi yelpazesi, komorbiditelerin sık olarak eşlik ettiği bu hastalıkta, farklı profillere sahip hastalarda en uygun yöntemin seçimini kolaylaştırmakta, tedaviler arası geçiş fırsatı sunmaktadır. Fototerapinin bu tedavi seçenekleri arasındaki yeri çok eski fakat çok da günceldir. Geleneksel sistemik veya biyolojik ajanların herhangi bir sebeple kullanılamayacak olması, mevcut tedavi altında yaşanan alevlenmenin tedavi değişikliği yapılmadan baskılanma gereksinimi doğması, gebelik veya gebelik planı, laktasyon gibi süreçlerden geçilmesi gibi durumlarda, fototerapi, adeta “yardıma koşan” bir tedavi yöntemi olmaktadır. Hastalık formuna ve şiddetine göre değişmek üzere, tüm fototerapi yöntemleri psoriasisste kullanıma potansiyeline sahiptir. Burada, bu yöntemlerin tümünün hastalığı etkinliği konusunda ayrıntılı bilgi verilmeyecek, pratik uygulamalar açısından önemli olabilecek noktalara değinilecektir.

Dar bant UVB, 1980’li yılların sonundan itibaren psoriasisste kullanılmaya başlanmıştır. Yapılan çok sayıda çalışmadaki tedavi protokolleri, başlangıç dozu, tedavi sıklığı, doz artışı gibi parametreler açısından farklılıklar göstermektedir. Tüm bu farklılıklara rağmen, 41 randomize kontrollü çalışmanın analiz edildiği bir derlemede, Psoriasis Alan Şiddet İndeksi’nde (PAŞİ) en az %75 düzelleme (PAŞİ 75) elde edilen hasta oranının ortalama %62, PAŞİ 90 ya da minimal rezidüel aktivite elde edilen hasta oranının ortalama %68 olduğu saptanmıştır (86). Tedavinin etkinliğini değerlendirmek için genellikle 20-30 seans gereklidir. Otuz seansta düzelleme olmadıysa, tedavinin başarısız olduğu söylenebilir (87).

Dar bant UVB’nin başarısını artırmak için çeşitli kombinasyonlar yapılabilir. Topikal vitamin D analoglarının fototerapinin etkinliğini artırdığına dair yeterli kanıt yoktur ve çalışmalardan elde edilen sonuçlar çelişkilidir (88,89). Yakın zamanda yapılan bir çalışmada topikal kalsipotrien ile excimer lazer kombinasyonunun uzun dönem etkinliği artırdığı gösterilmiştir (90). Özellikle fototerapiye dirençli olan rezidüel lezyonlara adjuvan olarak topikal kalsipotriol kullanılabilir, böyle bir durumda, UVB’den en az iki saat önce veya daha iyisi, UVB’den sonra sürülmesi önerilmektedir (91). Topikal kortikosteroidlerin fototerapi ile kombinasyonu, ek bir fayda sağladıkları gösterilemediği için, önerilmemektedir (92). Aslında, pratik uygulama açısından bakıldığında, psoriasis hastalarının fototerapi sırasında topikal steroid gereksinimleri nadiren ortaya çıkmaktadır. Bu durumlar, başlıca, UV’den saklanan saçlı deri, genital bölge gibi alanların tedavi edilmek istenmesi ve fototerapi sırasında ortaya çıkan hafif-orta şiddette geçici alevlenmeyi, fototerapiyi kesmeden kısa süreli topikal steroid ile baskılama ihtiyacı doğmasıdır. Bunun dışında fototerapi, krem sürmekten yorulmuş bir hasta için, topikal tedavilere ara verdiği bir “tatil” dönemi olarak kabul edilebilir. Yine de, hastaların, bu tatil döneminde nemlendirici kullanmaya devam etmeleri gerekmektedir. Nemlendiricilerin fototerapiden önce veya sonra kullanımı konusunda farklı yaklaşımlar bulunmaktadır. Tedaviden önce kullanımın amacı, skuamli deriden UV’nin yansımaları

önlemek ve penetrasyonunu artırmaktır. Bu amaçla kullanılacak nemlendiricinin UV geçişini bloke etmeyecek özellikle sıvı kıvamlı olması gerekmektedir. Marmara Üniversitesi Tıp Fakültesi Hastanesi, Fototerapi ünitemizde, hastaların, UV ile etkileşme potansiyeli taşıyan, öneri dışı bir nemlendirici kullanımlarının önüne geçmek için, standart olarak fototerapi sonrası kullanım tercih edilmektedir.

Dar bant UVB ile kombine edilebilecek sistemik ajanlar, retinoidler, metotreksat ve biyolojik ajanlar olarak sıralanabilir. Asitretinin dar bant UVB veya PUVA ile kombinasyonu (reUVB, rePUVA), tek başına fototerapiye oranla, yanıtı artıran, iyileşme için gerekli seans sayısını ve kümülatif UV dozunu azaltan bir yaklaşımdır. Bu nedenle, tek başına fototerapi ile yeterince düzelmeyen, hızlı ve daha kısa sürede yanıt gereksinimi olan, şiddetli psoriasis hastalarında tercih edilebilecek etkili bir tedavi yöntemidir (93,94). Retinoid ile UV kombinasyonu farklı şekillerde yapılabilir. UVB veya PUVA ile tedavi edilmekte olan bir hastada, istenen yanıt düzeyine ulaşılamadıysa, tedaviye retinoid eklenebilir, bu durumda son UV dozu %50 oranında azaltılır. Burada önemli nokta, fototerapinin monoterapi olarak yetersiz kalacağı bir hastada retinoid ekleme kararını çok gecikmeden vermektir. Bunun tersi, retinoid ile tedavi edilmekte olan bir hastada, istenen yanıt düzeyine ulaşılamamış olması ya da bir alevlenme yaşıyor olması durumu olabilir, bu durumda retinoid tedavisine UV eklenebilir. Retinoid UV ile aynı anda veya kalın plaklar varlığında, plakların incelmelerini sağlayarak UV’nin penetrasyonunu artırmak amacıyla fototerapiden iki hafta önce de başlanabilir. Retinoidin UV’den önce başlanmış olması durumunda, UV’ye başlangıç dozunu belirlemek için minimal eritem dozu/minimal fototoksik doz tayini yapmak, tedavinin başında ortaya çıkabilecek istenmeyen eritem epizodu riskini azaltmak açısından yararlı olacaktır.

Dar bant UVB ile metotreksat kombinasyonunun da, tek başına dar bant UVB’ye göre yanıt oranını artırdığı ve yanıt için gerekli seans sayısını azalttığı gösterilmiştir (95,96). 2010 yılında yapılan bir çalışmada, dar bant UVB ve metotreksat kombinasyonu ile hastaların %95’inde, tek başına dar bant UVB ile ise hastaların %70’inde PAŞİ 75 yanıtı elde edilmiştir (96). Metotreksat, PUVA ile kombine edildiğinde de yüksek yanıt oranları sağlanabilmektedir (97). UV ile metotreksat kombinasyonunun süresi, teorik olarak artmış fotokarsinogenez riski nedeniyle, mümkün olduğunca kısa tutulmalıdır.

Dar bant UVB ile biyolojik ajanların kombinasyonunu araştıran çalışmalarda saptanan ortak bulgu, dar bant UVB’nin biyolojiklerin etkinliğini artırdığı şeklindedir. Haftada iki gün 25 mg etanersept ile birlikte iki simetrik lezyondan tek tarafa dar bant UVB uygulanan bir çalışmada, altı hafta sonunda, dar bant UVB uygulanan lezyondaki düzelleme oranı %64 iken, diğer tarafta bu oran %53,7 olarak saptanmıştır (98). Adalimumab kullanmakta olan dört psoriasis hastasının tek vücut yarısına altı hafta süreyle dar bant UVB uygulanan bir çalışmada ise, UVB uygulanmayan taraftaki düzelleme oranı %53, UVB uygulanan taraftaki düzelleme oranı %86 olarak bulunmuştur (99). Sıfırıncı ve dördüncü haftalarda, kiloya göre 45 ya da 90 mg olarak iki doz verilen ustekinumab ile birlikte, vücut tek yarısına altı hafta süreyle dar bant UVB

uygulanan bir çalışmada da, altıncı haftada UVB uygulanan taraftaki düzelme oranı %82, UVB uygulanmayan taraftaki düzelme oranı %54 olarak saptanmıştır (100). 2014 yılında yayınlanan bir çalışmada, gerçek yaşam koşulları ile uyumlu olacak şekilde, biyolojiklerle ilk 12 hafta içinde PAŞİ 75 yanıtına ulaşan ancak daha sonra PAŞİ 50'nin altına düşerek yanıt kaybı ortaya çıkan hastalara, kullanmakta oldukları biyolojiklere ek olarak, haftada üç gün dar bant UVB tedavisi eklenmiştir. Ortalama 25 seans ve ortalama 31,12 J/cm² dozunda kümülatif UVB sonrası, çalışmaya alınan 17 hastanın 16'sında en az PAŞİ 50 yanıtı elde edilmiş, bunların %44'ünde PAŞİ 90, %31,3'ünde PAŞİ 75 yanıtına ulaşılmış ve bu hastalar, UVB kesildikten sonra aynı biyolojik ajanı kullanmaya devam etmişlerdir (101). UVB ile biyolojik ajan kombinasyonu, fotokarsinogenez riskinde artış ile ilişkili olabileceğinden, mutlaka kısa süreyle kullanılmalıdır. PUVA ile biyolojik tedavi kombinasyonu, PUVA'nın melanom dışı deri kanseri riskini artırdığı bilindiği için, mevcut verilerle önerilmemelidir.

PUVA, psoriasisdeki en eski ve en etkili tedavi yöntemlerinden biridir. Yukarıda bahsedilen, dar bant UVB'nin etkinliği ile ilgili veriler de içeren derlemede, PUVA ile, PAŞİ'de en az %75 düzelme elde edilen hasta oranının ortalama %73, PAŞİ 90 ya da minimal rezidüel aktivite elde edilen hasta oranının ortalama %79 olduğu saptanmıştır (86). PUVA'nın en önemli avantajlarından biri, tedavi sonrası remisyon süresinin bazı hastalarda oldukça uzun olmasıdır. Dar bant UVB ile PUVA'yı karşılaştıran önemli bir çalışmada, her iki yöntem de haftada iki kere uygulanmış, deri tipi 1-4 olan hastalarda tam düzelme/minimal rezidüel hastalık, dar bant UVB ve PUVA gruplarında sırasıyla %65 ve %84 oranında ortaya çıkmış, bunun için gerekli ortalama seans sayısı da sırasıyla 28,5 ve 17 olarak saptanmıştır. Altı aylık izlem döneminde remisyonda kalan hasta oranları dar bant UVB grubunda %35, PUVA grubunda %68 olarak bulunmuştur (102). Bu çalışmada, yanıt oranları, yanıt için gerekli seans sayısı ve remisyon süresi açısından PUVA daha üstün bulunmakla birlikte, aslında, psoriasisde dar bant UVB'nin optimal tedavi sıklığı haftada üçtür. Haftada üç seans dar bant UVB ile haftada iki seans PUVA'yı karşılaştıran çalışmaların büyük kısmında her iki tedavi yönteminin eşit etkinlikte olduğu saptanmıştır (44,103). Bu nedenle de, psoriasisde birinci basamak fototerapi yöntemi dar bant UVB olup, PUVA'nın birinci basamağa geçebileceği durumlar, yaygın ve kalın plak psoriasis ve dar bant UVB'ye yetersiz yanıt (44). Bunların dışında, PUVA ile daha az sayıda tedavi gerekli olduğu ve düzelme de daha uzun süre devam ettiği için (104), daha az sayıda seans ile yanıt elde edilmek istenen hastalarda veya dar bant UVB sonrası hızlı nöks olanlarda da PUVA birinci basamakta tercih edilebilir. PUVA'nın IL-10 pozitif regülatuar T hücreleri indüklerken Th17 yolağını inhibe ettiği gösterilmiş ve bu etki mekanizmasının, PUVA'nın, inflamatuvar ve hiperproliferatif deri değişiklikleri üzerine olan hızlı ve uzun süreli etkisinden sorumlu olabileceği bildirilmiştir (105,106). PUVA'nın, biyolojik tedavilere benzer etki mekanizması, biyolojik tedavilerle karşılaştırabilir, hatta bazı biyolojik ajandan üstün olan etkinliğinin sebebi olabilir. Orta-şiddetli psoriasis olan 172 hastanın verilerinin retrospektif olarak değerlendirildiği bir çalışmada, PAŞİ 75 ve PAŞİ 90 oranları, PUVA ile tedavi sonunda %86 ve %69, 12.

haftada, adalimumab ile %56 ve %22, etanersept ile %39 ve %29, ustekinumab ile %67 ve %39, infliksimab ile %100 ve %71 olarak bulunmuştur (106).

PUVA endikasyonu olan ancak oral PUVA yapılamayan hastalarda, banyo PUVA tedavisi de bir alternatif olabilir. Orta-şiddetli psoriasis olan 74 hastanın dahil edildiği prospektif, randomize, kontrollü bir çalışmada, altı haftalık tedavi sonunda PAŞİ'de ortalama düzelmenin banyo PUVA'da %74, oral PUVA'da %62 olduğu saptanmış ve iki yöntemin etkinliği arasında istatistiksel olarak anlamlı bir farklılık bulunmamıştır (107). Bu çalışmada saptanan daha düşük düzelme oranları, çalışma süresinin kısa olmasıyla ilgili olabilir. İngiliz Fotodermatoloji Grubu'nun 2015 PUVA rehberinde, banyo PUVA'nın oral PUVA ile eşit etkinliğe sahip olduğu başka çalışmalarda da gösterilmiş olduğundan, tüm fototerapi ünitelerinin, psoriasis tedavisinde, oral PUVA yanında banyo PUVA da uygulayabiliyor olmaları gerektiği belirtilmiştir (44). Türkiye'de fotokemoterapi uygulamaları ile ilgili yapılan anket çalışmasında, ankete katılan 35 merkezin sadece beşi tüm vücut banyo PUVA tedavisi uyguladıklarını belirtmiştir (4). Banyo PUVA yapılabilmesi için gerekli olan başlıca fiziksel koşul, bir küvettir. Bu yöntem, psoriasis tedavisindeki en ekonomik ve en etkili tedavilerden biridir. Sistemik bir yan etkisi yoktur. Fototerapi merkezlerinde banyo PUVA'nın da yapılabilmesi, psoriasis hastalarına sunulabilecek tedavi seçeneklerini genişletecektir.

Palmoplantar psoriasisde kullanılabilecek fototerapi yöntemleri oral PUVA, jel/krem PUVA, el-ayak banyo PUVA ve excimer ışık tedavisi olabilir. Adışen ve ark. (108) 114 palmoplantar psoriasis hastasının tedavi yanıtlarını retrospektif olarak analiz ettikleri çalışmalarında, %0,1 8-metoksipsoralen jel ile PUVA uyguladıkları palmoplantar psoriasis ve palmoplantar püstülozisi olan toplam beş hastanın hiçbirinde yanıt elde edemezken, oral PUVA ile 17 palmoplantar psoriasis hastasının %53'ünde, 13 palmoplantar püstülozis hastasının ise %38'inde belirgin düzelme saptamışlardır. Fototerapi ünitemizde, tek başına veya asitretin ile kombine edilen el-ayak banyo PUVA'nın palmoplantar psoriasisdeki etkinliğini retrospektif olarak araştırdığımız çalışmamızda, ortalama seans sayısının 32 olduğu ve hastaların %75'inde orta ve belirgin derecede düzelme olduğu görülmüştür (109). Kırk sekiz palmoplantar psoriasis hastasında tek başına veya sistemik ajanlarla kombine edilerek uygulanan %0,1 8-metoksipsoralen emülsiyon PUVA ile, ortalama 48 seans sonunda hastaların %62,5'inde tatmin edici bir yanıt elde edilmiştir (110). Palmoplantar püstülozisdeki tedavi seçenekleri fototerapi açısından değerlendirildiğinde, 2006 yılındaki Cochrane derlemesinde, topikal PUVA'nın etkili olduğuna dair çok az kanıt olduğu, buna karşılık oral PUVA'nın, özellikle retinoidlerle kombine edildiğinde önemli ve etkin bir tedavi seçeneği olduğu belirtilmiştir (111). Sonuç olarak, palmoplantar psoriasisde özellikle oral PUVA'nın oldukça etkili bir tedavi yöntemi olduğu, topikal PUVA uygulaması açısından da özellikle kalın keratotik lezyonların varlığında el-ayak banyo PUVA'nın krem/jel PUVA'ya tercih edilebileceği, sistemik retinoidlerin tedavi etkinliğini artırmak amacıyla kullanılabileceği söylenebilir.

Hedefe yönelik UVB fototerapisi, psoriasisde, lokalize lezyonları doğrudan tedavi etmek amacıyla kullanılan ve sağlam deriyi UV'ye maruz bırakmadan hedeflenen bölgeye yüksek doz UV ışını ulaştırılan bir yöntemdir. Özellikle palmoplantar tutulumda ve dirençli lokalize lezyonlarda oldukça avantajlıdır. Benzer amaçla kullanılan topikal PUVA'ya göre kullanımı daha kolaydır. Çok sayıda hedefe yönelik fototerapi cihazı bulunmaktadır. Bunlarla uygulanacak tedavi protokolleri çeşitli farklılıklara sahip olmasına rağmen, temel prensip, sağlam deri korunduğu için, lezyona yüksek doz UVB uygulayabiliyor olmasıdır (8,112). Uygulanan UVB de, cihaza göre değişmek üzere, geniş bant UVB, dar bant UVB ya da 308 nm dalga boyundaki excimer ışık/lazer olabilir. Tedavi protokolünün, kabin içinde uygulanan UVB fototerapisinden en önemli farkı, tedaviye yüksek doz ile başlamak ve maksimum dozu da yüksek tutmak şeklindedir. Bu tedavi yöntemiyle ilgili en önemli sorun, kalın plaklarda UVB penetrasyonunun, dolayısıyla da tedavi etkinliğinin yetersiz olmasıdır. Bu nedenle de, bu tür lezyonlarda, fototerapiden önce başlanacak keratolitik bir tedavi pratik açıdan yararlı olacaktır.

Psoriasisde fototerapiyi güncel bilgiler ışığında tartışırken, "evde fototerapi" uygulamalarından da bahsetmek gereklidir. Bu alanda öncü bir çalışma olarak kabul edilebilecek PLUTO çalışmasında, psoriasis hastalarında evde uygulanan dar bant UVB tedavisinin, hastanede uygulanan fototerapi ile benzer etkinlikte olduğu ve benzer yan etki profiline sahip olduğu gösterilmiştir (113). İngiltere, Hollanda ve Amerika'da evde fototerapi uygulanması ile ilgili farklı düzenlemeler bulunmaktadır (114). İngiltere'de, evde fototerapi için kullanılacak fototerapi cihazları, merkez fototerapi ünitesinde tutulmaktadır. Bu tedavi için uygun olan hastalara, önce, fototerapi ünitesindeki hemşire tarafından yaklaşık bir saatlik eğitim verilmektedir. Hastanın bu tedaviyi evde yapabilecek yeterlikte olduğu anlaşıldığında, cihazlar, kargoyla hastanın evine ulaştırılmakta, hasta önceden planlanan tedavi protokolünü uygulamakta, belirli aralıklarla hastaneye kontrole gelmekte, tedavi sonunda da cihazlar yine kargo ile hastaneye geri getirilmektedir. Cihazlar hastaneye geri geldiğinde de, lambaların toplam kaç saat kullanılmış olduğuna bakılmakta ve irradyasyon ölçümü yapılmaktadır. Bu sistemde, hastanın evde yaptığı fototerapi tamamiyle kontrol altında tutulmaktadır. Bu nedenle de, evde fototerapi için ideal bir yöntem olduğu söylenebilir. Psoriasisdeki etkisi ve güvenilirliği kanıtlanmış bir tedavi yöntemi olan fototerapinin, evde ve mutlaka dermatolog kontrolünde uygulanabilmesi, hastaneye gelme konusunda sorun yaşayan hastalarda fototerapi uygulama konusundaki kısıtlılığın önünü açacaktır.

Sonuç

Fototerapi, dermatolojinin önemli alanlarından biridir. Fototerapiyle tedavi edilebilecek hastalıklar, burada anlatılanlar ile sınırlı değildir. Fototerapi yöntemlerinin çeşitliliği, farklı hastalıklar ve aynı hastalığın farklı formları için en uygun yöntemi uygulama fırsatı sunmaktadır. Bu fırsatı değerlendirebilmek için, fototerapinin temel prensiplerini

bilmek, fototerapi için uygun hasta seçimini yapabilmek ve tedavi protokolünü doğru şekilde uygulayabilmek gereklidir. Bunun için de, gerek tıpta uzmanlık eğitimi sırasında, gerekse uzmanlık eğitimi sonrasında fototerapi eğitiminin devamlılığını sağlamak önem taşımaktadır. Böylece, fototerapi, dermatolojideki eski ama eskimeyen tedavi yöntemleri arasındaki yerini koruyacaktır.

Etik

Hakem Değerlendirmesi: Editörler kurulu tarafından değerlendirilmiştir.

Finansal Destek: Yazar tarafından finansal destek almadıkları bildirilmiştir.

Kaynaklar

1. Alikhan A, Felsten LM, Daly M, et al. Vitiligo: a comprehensive overview Part I. Introduction, epidemiology, quality of life, diagnosis, differential diagnosis, associations, histopathology, etiology, and work-up. *J Am Acad Dermatol* 2011;65:473-91.
2. Yones SS, Palmer RA, Garibaldinos TM, et al. Randomized double-blind trial of treatment of vitiligo: efficacy of psoralen-UV-A therapy vs Narrowband-UV-B therapy. *Arch Dermatol* 2007;143:578-84.
3. Westerhof W, Nieuweboer-Krobotova L. Treatment of vitiligo with UV-B radiation vs topical psoralen plus UV-A. *Arch Dermatol* 1997;133:1525-8.
4. Seçkin D, Fototerapi Çalışma Grubu, Yılmaz E. Türkiye'de foto(kemo)terapi uygulamaları anket sonuçları. *Türkderm* 2010;44(Özel Sayı 2):131-7.
5. Madigan LM, Al-Jamal M, Hamzavi I. Exploring the gaps in the evidence-based application of narrowband UVB for the treatment of vitiligo. *Photodermatol Photoimmunol Photomed* 2016;32:66-80.
6. Hofer A, Hassan AS, Legat FJ, et al. Optimal weekly frequency of 308-nm excimer laser treatment in vitiligo patients. *Br J Dermatol* 2005;152:981-5.
7. Pacifico A, Leone G. Photo (chemo) therapy for vitiligo. *Photodermatol Photoimmunol Photomed* 2011;27:261-77.
8. Hexsel CL, Mahmoud BH, Mitchell D, et al. A clinical trial and molecular study of photoadaptation in vitiligo. *Br J Dermatol* 2009;160:534-9.
9. Teulings HE, Overkamp M, Ceylan E, et al. Decreased risk of melanoma and nonmelanoma skin cancer in patients with vitiligo: a survey among 1307 patients and their partners. *Br J Dermatol* 2013;168:162-71.
10. Paradisi A, Tabolli S, Didona B, et al. Markedly reduced incidence of melanoma and nonmelanoma skin cancer in a nonconcurrent cohort of 10,040 patients with vitiligo. *J Am Acad Dermatol* 2014;71:1110-6.
11. Gawkrödger DJ, Ormerod AD, Shaw L, et al; Therapy Guidelines and Audit Subcommittee, British Association of Dermatologists; Clinical Standards Department, Royal College of Physicians of London; Cochrane Skin Group; Vitiligo Society. Guideline for the diagnosis and management of vitiligo. *Br J Dermatol* 2008;159:1051-76.
12. Nicolaidou E, Antoniou C, Stratigos AJ, et al. Efficacy, predictors of response, and long-term follow-up in patients with vitiligo treated with narrowband UVB phototherapy. *J Am Acad Dermatol* 2007;56:274-8.
13. Natta R, Somsak T, Wisuttida T, et al. Narrowband ultraviolet B radiation therapy for recalcitrant vitiligo in Asians. *J Am Acad Dermatol* 2003;49:473-6.
14. Kishan Kumar YH, Rao GR, Gopal KV, et al. Evaluation of narrow-band UVB phototherapy in 150 patients with vitiligo. *Indian J Dermatol Venereol Leprol* 2009;75:162-6.
15. Park KK, Liao W, Murase JE. A review of monochromatic excimer light in vitiligo. *Br J Dermatol* 2012;167:468-78.
16. Cho S, Zheng Z, Park YK, et al. The 308-nm excimer laser: a promising device for the treatment of childhood vitiligo. *Photodermatol Photoimmunol Photomed* 2011;27:24-9.

17. Zhang XY, He YL, Dong J, et al. Clinical efficacy of a 308 nm excimer laser in the treatment of vitiligo. *Photodermatol Photoimmunol Photomed* 2010;26:138-42.
18. Seçkin D, Ergun T. Dermatolojide 308 nm monokromatik excimer ışık sistemleri. *Turkderm* 2008;42:77-81.
19. Hadi SM, Spencer JM, Lebwohl M. The use of the 308-nm excimer laser for the treatment of vitiligo. *Dermatol Surg* 2004;30:983-6.
20. Hong SB, Park HH, Lee MH. Short-term effects of 308-nm xenon-chloride excimer laser and narrow-band ultraviolet B in the treatment of vitiligo: a comparative study. *J Korean Med Sci* 2005;20:273-8.
21. Lopes C, Trevisani VF, Melnik T. Efficacy and Safety of 308-nm Monochromatic Excimer Lamp Versus Other Phototherapy Devices for Vitiligo: A Systematic Review with Meta-Analysis. *Am J Clin Dermatol* 2016;17:23-32.
22. Yazdani Abyaneh M, Griffith RD, Falto-Aizpurua L, et al. Narrowband ultraviolet B phototherapy in combination with other therapies for vitiligo: mechanisms and efficacies. *J Eur Acad Dermatol Venereol* 2014;28:1610-22.
23. Nordal EJ, Guleng GE, Rønnevig JR. Treatment of vitiligo with narrowband-UVB (TL01) combined with tacrolimus ointment (0.1%) vs. placebo ointment, a randomized right/left double-blind comparative study. *J Eur Acad Dermatol Venereol* 2011;25:1440-3.
24. Esfandiarpour I, Ekhlesi A, Farajzadeh S, et al. The efficacy of pimecrolimus 1% cream plus narrow-band ultraviolet B in the treatment of vitiligo: a double-blind, placebo-controlled clinical trial. *J Dermatolog Treat* 2009;20:14-8.
25. Bae JM, Hong BY, Lee JH, et al. The efficacy of 308-nm excimer laser/light (EL) and topical agent combination therapy versus EL monotherapy for vitiligo: A systematic review and meta-analysis of randomized controlled trials (RCTs). *J Am Acad Dermatol* 2016;74:907-15.
26. Hui-Lan Y, Xiao-Yan H, Jian-Yong F, et al. Combination of 308-nm excimer laser with topical pimecrolimus for the treatment of childhood vitiligo. *Pediatr Dermatol* 2009;26:354-6.
27. Nisticò S, Chiricozzi A, Saraceno R, et al. Vitiligo treatment with monochromatic excimer light and tacrolimus: results of an open randomized controlled study. *Photomed Laser Surg* 2012;30:26-30.
28. Tran C, Lübke J, Sorg O, et al. Topical calcineurin inhibitors decrease the production of UVB-induced thymine dimers from hairless mouse epidermis. *Dermatology* 2005;211:341-7.
29. Olsen E, Vonderheid E, Pimpinelli N, et al; ISCL/EORTC. Revisions to the staging and classification of mycosis fungoides and Sezary syndrome: a proposal of the International Society for Cutaneous Lymphomas (ISCL) and the cutaneous lymphoma task force of the European Organization of Research and Treatment of Cancer (EORTC). *Blood* 2007;110:1713-22.
30. Gilchrist BA, Parrish JA, Tanenbaum L, et al. Oral methoxsalen photochemotherapy of mycosis fungoides. *Cancer* 1976;38:683-9.
31. Herrmann JJ, Roenigk HH Jr, Hönigsmann H. Ultraviolet radiation for treatment of cutaneous T-cell lymphoma. *Hematol Oncol Clin North Am* 1995;9:1077-88.
32. Hönigsmann H, Brenner W, Rauschmeier W, et al. Photochemotherapy for cutaneous T cell lymphoma. A follow-up study. *J Am Acad Dermatol* 1984;10:238-45.
33. Querfeld C, Rosen ST, Kuzel TM, et al. Long-term follow-up of patients with early-stage cutaneous T-cell lymphoma who achieved complete remission with psoralen plus UV-A monotherapy. *Arch Dermatol* 2005;141:305-11.
34. Trautinger F. Phototherapy of mycosis fungoides. *Photodermatol Photoimmunol Photomed* 2011;27:68-74.
35. Olsen EA, Hodak E, Anderson T, et al. Guidelines for phototherapy of mycosis fungoides and Sézary syndrome: A consensus statement of the United States Cutaneous Lymphoma Consortium. *J Am Acad Dermatol* 2016;74:27-58.
36. Gökdemir G, Barutcuoglu B, Sakiz D, et al. Narrowband UVB phototherapy for early-stage mycosis fungoides: evaluation of clinical and histopathological changes. *J Eur Acad Dermatol Venereol* 2006;20:804-9.
37. Kural Y, Onsun N, Aygin S, et al. Efficacy of narrowband UVB phototherapy in early stage of mycosis fungoides. *J Eur Acad Dermatol Venereol* 2006;20:104-5.
38. Boztepe G, Sahin S, Ayhan M, et al. Narrowband ultraviolet B phototherapy to clear and maintain clearance in patients with mycosis fungoides. *J Am Acad Dermatol* 2005;53:242-6.
39. Brazzelli V, Antoninetti M, Palazzini S, et al. Narrow-band ultraviolet therapy in early-stage mycosis fungoides: study on 20 patients. *Photodermatol Photoimmunol Photomed* 2007;23:229-33.
40. Dereure O, Picot E, Comte C, et al. Treatment of early stages of mycosis fungoides with narrowband ultraviolet B. A clinical, histological and molecular evaluation of results. *Dermatology* 2009;218:1-6.
41. Ghodsi SZ, Hallaji Z, Balighi K, et al. Narrow-band UVB in the treatment of early stage mycosis fungoides: report of 16 patients. *Clin Exp Dermatol* 2005;30:376-8.
42. Diederer PV, van Weelden H, Sanders CJ, et al. Narrowband UVB and psoralen-UVA in the treatment of early-stage mycosis fungoides: a retrospective study. *J Am Acad Dermatol* 2003;48:215-9.
43. El-Mofty M, El-Darouty M, Salonas M, et al. Narrow band UVB (311 nm), psoralen UVB (311 nm) and PUVA therapy in the treatment of early-stage mycosis fungoides: a right-left comparative study. *Photodermatol Photoimmunol Photomed* 2005;21:281-6.
44. Ling TC, Clayton TH, Crawley J, et al. British Association of Dermatologists and British Photodermatology Group guidelines for the safe and effective use of psoralen-ultraviolet A therapy 2015. *Br J Dermatol* 2016;174:24-55.
45. Trautinger F, Eder J, Assaf C, et al. European Organisation for Research and Treatment of Cancer consensus recommendations for the treatment of mycosis fungoides/Sézary syndrome - Update 2017. *Eur J Cancer* 2017;77:57-74.
46. Laws PM, Shear NH, Pope E. Childhood mycosis fungoides: experience of 28 patients and response to phototherapy. *Pediatr Dermatol* 2014;31:459-64.
47. Boulous S, Vaid R, Aladily TN, et al. Clinical presentation, immunopathology, and treatment of juvenile-onset mycosis fungoides: a case series of 34 patients. *J Am Acad Dermatol* 2014;71:1117-26.
48. Sánchez MA, González T, Gaitán MF, et al. Is PUVA maintenance therapy necessary in patients with early-stage mycosis fungoides? Evaluation of a treatment guideline over a 28-month follow-up. *Int J Dermatol* 2011;50:1086-93.
49. Hernández Z, Peñate Y, Hernández-Machín B, et al. Treatment of stage Ia and Ib mycosis fungoides with psoralen UVA monotherapy: an observational study in tertiary hospitals in the Canary Islands. *Int J Dermatol* 2014;53:1417-22.
50. Grandi V, Delfino C, Pileri A, et al. Maintenance phase in PUVA phototherapy of early stage mycosis fungoides. A critically appraised topic. *Br J Dermatol* 2017 Jan 12. Doi: 10.1111/bjd.15302.
51. D'Acunto C, Gurioli C, Neri I. Plaque stage mycosis fungoides treated with bexarotene at low dosage and UVB-NB. *J Dermatolog Treat* 2010;21:45-8.
52. Lokitz ML, Wong HK. Bexarotene and narrowband ultraviolet B phototherapy combination treatment for mycosis fungoides. *Photodermatol Photoimmunol Photomed* 2007;23:255-7.
53. Nikolaou V, Siakantaris MP, Vassilakopoulos TP, et al. PUVA plus interferon α 2b in the treatment of advanced or refractory to PUVA early stage mycosis fungoides: a case series. *J Eur Acad Dermatol Venereol* 2011;25:354-7.
54. Whittaker S, Ortiz P, Dummer R, et al. Efficacy and safety of bexarotene combined with psoralen-ultraviolet A (PUVA) compared with PUVA treatment alone in stage IB-IIA mycosis fungoides: final results from the EORTC Cutaneous Lymphoma Task Force phase III randomized clinical trial (NCT00056056). *Br J Dermatol* 2012;167:678-87.
55. Jang MS, Kang DY, Jeon YS, et al. Ultraviolet A1 phototherapy of mycosis fungoides. *Ann Dermatol* 2013;25:104-7.
56. Adışen E, Tektaş V, Erduran F, et al. Ultraviolet A1 Phototherapy in the Treatment of Early Mycosis Fungoides. *Dermatology* 2017 Apr 26. doi: 10.1159/000458149.
57. Pavlotsky F, Hodak E, Ben Amitay D, et al. Role of bath psoralen plus ultraviolet A in early-stage mycosis fungoides. *J Am Acad Dermatol* 2014;71:536-41.
58. Deaver D, Cauthen A, Cohen G, et al. Excimer laser in the treatment of mycosis fungoides. *J Am Acad Dermatol* 2014;70:1058-60.
59. Wollenberg A, Oranje A, Deleuran M, et al; European Task Force on Atopic Dermatitis/EADV Eczema Task Force. ETFAD/EADV Eczema task force 2015 position paper on diagnosis and treatment of atopic dermatitis in adult and paediatric patients. *J Eur Acad Dermatol Venereol* 2016;30:729-47.

60. Collins P, Ferguson J. Narrowband (TL-01) UVB air-conditioned phototherapy for atopic eczema in children. *Br J Dermatol* 1995;133:653-4.
61. George SA, Bilisland DJ, Johnson BE, et al. Narrow-band (TL-01) UVB air-conditioned phototherapy for chronic severe adult atopic dermatitis. *Br J Dermatol* 1993;128:49-56.
62. Brazzelli V, Prestinari F, Chiesa MG, et al. Sequential treatment of severe atopic dermatitis with cyclosporin A and low-dose narrow-band UVB phototherapy. *Dermatology* 2002;204:252-4.
63. Tzung TY, Lin CB, Chen YH, et al. Pimecrolimus and narrowband UVB as monotherapy or combination therapy in children and adolescents with atopic dermatitis. *Acta Derm Venereol* 2006;86:34-8.
64. Sidbury R, Davis DM, Cohen DE, et al; American Academy of Dermatology. Guidelines of care for the management of atopic dermatitis: section 3. Management and treatment with phototherapy and systemic agents. *J Am Acad Dermatol* 2014;71:327-49.
65. Tzaneva S, Kittler H, Holzer G, et al. 5-Methoxypsoralen plus ultraviolet (UV) A is superior to medium-dose UVA1 in the treatment of severe atopic dermatitis: a randomized crossover trial. *Br J Dermatol* 2010;162:655-60.
66. Der-Petrossian M, Seeber A, Hönigsman H, et al. Half-side comparison study on the efficacy of 8-methoxypsoralen bath-PUVA versus narrow-band ultraviolet B phototherapy in patients with severe chronic atopic dermatitis. *Br J Dermatol* 2000;142:39-43.
67. Tzaneva S, Seeber A, Schwaiger M, et al. High-dose versus medium-dose UVA1 phototherapy for patients with severe generalized atopic dermatitis. *J Am Acad Dermatol* 2001;45:503-7.
68. Kowalick L, Kleinheinz A, Weichenthal M, et al. Low dose versus medium dose UV-A1 treatment in severe atopic eczema. *Acta Derm Venereol* 1995;75:43-5.
69. Garritsen FM, Brouwer MW, Limpens J, et al. Photo(chemo)therapy in the management of atopic dermatitis: an updated systematic review with implications for practice and research. *Br J Dermatol* 2014;170:501-13.
70. Legat FJ, Hofer A, Brabek E, et al. Narrowband UV-B vs medium-dose UV-A1 phototherapy in chronic atopic dermatitis. *Arch Dermatol* 2003;139:223-4.
71. Majoie IML, Oldhoff JM, van Weelden H, et al. Narrowband ultraviolet B and medium-dose ultraviolet A1 are equally effective in the treatment of moderate to severe atopic dermatitis. *J Am Acad Dermatol* 2009;60:77-84.
72. Gambichler T, Othlinghaus N, Tomi NS, et al. Medium-dose ultraviolet (UV) A1 vs. narrowband UVB phototherapy in atopic eczema: a randomized crossover study. *Br J Dermatol* 2009;160:652-8.
73. Kreuter A, Hyun J, Stücker M, et al. A randomized controlled study of low-dose UVA1, medium-dose UVA1, and narrowband UVB phototherapy in the treatment of localized scleroderma. *J Am Acad Dermatol* 2006;54:440-7.
74. Sator PG, Radakovic S, Schulmeister K, et al. Medium-dose is more effective than low-dose ultraviolet A1 phototherapy for localized scleroderma as shown by 20-MHz ultrasound assessment. *J Am Acad Dermatol* 2009;60:786-91.
75. Vasquez R, Jabbar A, Khan F, et al. Recurrence of morphea after successful ultraviolet A1 phototherapy: A cohort study. *J Am Acad Dermatol* 2014;70:481-8.
76. Kreuter A, Jansen T, Stücker M, et al. Low-dose ultraviolet-A1 phototherapy for lichen sclerosis et atrophicus. *Clin Exp Dermatol* 2001;26:30-2.
77. Connolly KL, Griffith JL, McEvoy M, et al. Ultraviolet A1 phototherapy beyond morphea: experience in 83 patients. *Photodermatol Photoimmunol Photomed* 2015;31:289-95.
78. Usmani N, Murphy A, Veale D, et al. Photochemotherapy for localized morphea: effect on clinical and molecular markers. *Clin Exp Dermatol* 2008;33:698-704.
79. Pavlotsky F, Sakka N, Lozinski A, et al. Bath psoralen-UVA photochemotherapy for localized scleroderma: experience from a single institute. *Photodermatol Photoimmunol Photomed* 2013;29:247-52.
80. El-Mofty M, Mostafa W, El-Darouty M, et al. Different low doses of broad-band UVA in the treatment of morphea and systemic sclerosis. *Photodermatol Photoimmunol Photomed* 2004;20:148-56.
81. Teske NM, Jacobe HT. Phototherapy for sclerosing skin conditions. *Clin Dermatol* 2016;34:614-22.
82. Newland K, Marshman G. Success treatment of post-irradiation morphea with acitretin and narrowband UVB. *Australas J Dermatol* 2012;53:136-8.
83. Arkachaisri T, Vilaiyuk S, Li S, et al; Localized Scleroderma Clinical and Ultrasound Study Group. The localized scleroderma skin severity index and physician global assessment of disease activity: a work in progress toward development of localized scleroderma outcome measures. *J Rheumatol* 2009;36:2819-29.
84. Arkachaisri T, Vilaiyuk S, Torok KS, et al. Development and initial validation of the localized scleroderma skin damage index and physician global assessment of disease damage: a proof-of-concept study. *Rheumatology (Oxford)* 2010;49:373-81.
85. Su O, Onsun N, Onay HK, et al. Effectiveness of medium-dose ultraviolet A1 phototherapy in localized scleroderma. *Int J Dermatol* 2011;50:1006-13.
86. Almutawa F, Alnomair N, Wang Y, et al. Systematic review of UV-based therapy for psoriasis. *Am J Clin Dermatol* 2013;14:87-109.
87. Paul C, Gallini A, Archier E, et al. Evidence-based recommendations on topical treatment and phototherapy of psoriasis: systematic review and expert opinion of a panel of dermatologists. *J Eur Acad Dermatol Venereol* 2012;26(Suppl 3):1-10.
88. Ashcroft DM, Li Wan Po A, Williams HC, et al. Combination regimens of topical calcipotriene in chronic plaque psoriasis: systematic review of efficacy and tolerability. *Arch Dermatol* 2000;136:1536-43.
89. Torras H, Aliaga A, Lopez-Estebarez JL, et al. A combination therapy of calcipotriol cream and PUVA reduces the UVA dose and improves response of psoriasis vulgaris. *J Dermatolog Treat* 2004;15:98-103.
90. Tang YJ, Xu WW, Liu XM, et al. Self-control study of combination treatment of 308 nm excimer laser and calcipotriene ointment on stable psoriasis vulgaris. *Int J Clin Exp Med* 2014;7:2844-50.
91. Lebwahl M, Hecker D, Martinez J, et al. Interactions between calcipotriene and ultraviolet light. *J Am Acad Dermatol* 1997;37:93-5.
92. Mehta D, Lim HW. Ultraviolet B phototherapy for psoriasis: review of practical guidelines. *Am J Clin Dermatol* 2016;17:125-33.
93. Lebwahl M, Drake L, Menter A, et al. Consensus conference: acitretin in combination with UVB or PUVA in the treatment of psoriasis. *J Am Acad Dermatol* 2001;45:544-53.
94. Lapolla W, Yentzer BA, Bagel J, et al. A review of phototherapy protocols for psoriasis treatment. *J Am Acad Dermatol* 2011;64:936-49.
95. Asawanonda P, Nateetongrunkak Y. Methotrexate plus narrowband UVB therapy phototherapy versus narrowband UVB phototherapy alone in the treatment of plaque-type psoriasis: A randomized, placebo-controlled study. *J Am Acad Dermatol* 2006;54:1013-8.
96. Mahajan R, Kaur I, Kanwar AJ. Methotrexate/narrowband UVB phototherapy combination vs. narrowband UVB phototherapy in the treatment of chronic plaque-type psoriasis - a randomized single-blinded controlled study. *J Eur Acad Dermatol Venereol* 2010;24:595-600.
97. Morison WL, Momtaz K, Parrish JA, et al. Combined methotrexate-PUVA therapy in the treatment of psoriasis. *J Am Acad Dermatol* 1982;6:46-51.
98. Gambichler T, Tigges C, Scola N, et al. Etanercept plus narrowband ultraviolet B phototherapy of psoriasis is more effective than etanercept monotherapy at 6 weeks. *Br J Dermatol* 2011;164:1383-6.
99. Wolf P, Hofer A, Weger W, et al. 311 nm ultraviolet B-accelerated response of psoriatic lesions in adalimumab-treated patients. *Photodermatol Photoimmunol Photomed* 2011;27:186-9.
100. Wolf P, Weger W, Legat FJ, et al. Treatment with 311-nm ultraviolet B enhanced response of psoriatic lesions in ustekinumab-treated patients: a randomized intraindividual trial. *Br J Dermatol* 2012;166:147-53.
101. Belinchón I, Arribas MP, Soro P, et al. Recovery of the response to biological treatments using narrow band ultraviolet-B in patients with moderate to severe psoriasis: a retrospective study of 17 patients. *Photodermatol Photoimmunol Photomed* 2014;30:316-22.
102. Yones SS, Palmer RA, Garibaldinos TT, et al. Randomized double-blind trial of the treatment of chronic-plaque psoriasis: efficacy of psoralen-UV-A therapy vs narrowband UV-B therapy. *Arch Dermatol* 2006;142:836-42.
103. Archier E, Devaux S, Castela E, et al. Efficacy of psoralen UV-A therapy vs. narrowband UV-B therapy in chronic plaque psoriasis: a systematic literature review. *J Eur Acad Dermatol Venereol* 2012;26 (Suppl 3):11-21.
104. Chen X, Yang M, Cheng Y, et al. Narrow-band ultraviolet B phototherapy versus broad-band ultraviolet B or psoralen-ultraviolet A photochemotherapy for psoriasis. *Cochrane Database Syst Rev* 2013;CD009481.

105. Singh TP, Schön MP, Wallbrecht K, et al. 8-methoxypsoralen plus ultraviolet A therapy acts via inhibition of the IL-23/Th17 axis and induction of Foxp3+ regulatory T cells involving CTLA4 signaling in a psoriasis-like skin disorder. *J Immunol* 2010;184:7257-67.
106. Inzinger M, Heschl B, Weger W, et al. Efficacy of psoralen plus ultraviolet A therapy vs. biologics in moderate to severe chronic plaque psoriasis: retrospective data analysis of a patient registry. *Br J Dermatol* 2011;165:640-5.
107. Berneburg M, Herzinger T, Rampf J, et al. Efficacy of bath psoralen plus ultraviolet A (PUVA) vs. system PUVA in psoriasis: a prospective, open, randomized, multicentre study. *Br J Dermatol* 2013;169:704-8.
108. Adışen E, Tekin O, Gülekon A, et al. A retrospective analysis of treatment responses of palmoplantar psoriasis in 114 patients. *J Eur Acad Dermatol Venereol* 2009;23:814-9.
109. Seçkin D, Yazıcı Z, Ergun T. Palmoplantar psoriasisde banyo PUVA tedavisinin etkinliği. *Turkderm* 2009;43:25-8.
110. Carrascosa JM, Plana A, Ferrándiz C. Effectiveness and safety of psoralen-UVA (PUVA) topical therapy in palmoplantar psoriasis: a report on 48 patients. *Actas Dermosifiliogr* 2013;104:418-25.
111. Marsland AM, Chalmers RJ, Hollis S, et al. Interventions for chronic palmoplantar pustulosis. *Cochrane Database Syst Rev* 2006:CD001433.
112. Mudigonda T, Dabade TS, Feldman SR. A review of targeted ultraviolet B phototherapy for psoriasis. *J Am Acad Dermatol* 2012;66:664-72.
113. Koek MB, Buskens E, van Weelden H, et al. Home versus outpatient ultraviolet B phototherapy for mild to severe psoriasis: pragmatic multicentre randomised controlled non-inferiority trial (PLUTO study). *BMJ*;338:b1542.
114. Hung R, Ungureanu S, Edwards C, et al. Home phototherapy for psoriasis: a review and update. *Clin Exp Dermatol* 2015;40:827-33.

Sorular

1. Mikozis fungoideste fototerapiyle ilgili olarak aşağıdakilerden hangisi doğrudur?

- T1b hastalıkta dar bant UVB, PUVA kadar etkilidir
- UVA1 ile uzun süreli remisyon sağlanabilir
- İdame PUVA'nın relapssız süreyi uzattığı kanıtlanmamıştır
- Eritrodermik mikozis fungoideste fototerapi uygulanmaz
- Yeterli etki için dar bant UVB haftada 3 seans uygulanmalıdır

2. Aşağıdakilerden hangisi folikülotropik mikozis fungoides için en uygun fototerapi yöntemidir?

- Banyo PUVA
- Oral PUVA
- Dar bant UVB
- Excimer ışık
- Hepsi

3. Vitiligoda fototerapiyle ilgili olarak aşağıdakilerden hangisi yanlıştır?

- Dar bant UVB'nin vitiligoda deri kanseri riskini artırdığı gösterilmiştir
- Altı ay UVB'ye rağmen %25'den az repigmentasyon olduysa tedavi kesilir
- Dar bant UVB, PUVA'dan önce tercih edilecek fototerapi yöntemidir
- Excimer lamba dar bant UVB ile eşit etkinliğe sahiptir
- Hiçbiri

4. Atopik dermatitte fototerapiyle ilgili olarak aşağıdakilerden hangisi doğrudur?

- Çocuk hastalarda şiddetli atopik dermatitte birinci basamak fototerapi yöntemi UVA1'dir
- Erişkin hastalarda orta şiddette atopik dermatitte birinci basamak fototerapi yöntemi PUVA'dır
- Kronik atopik dermatitte dar bant UVB orta doz UVA1 ile eşit etkinliktedir
- Yüksek doz UVA1, orta doz UVA1'den daha etkilidir
- UVA1 ile uzun süreli remisyon sağlanabilir

5. Psoriasisste PUVA ile ilgili olarak aşağıdakilerden hangisi doğrudur?

- Biyolojik ajanlarla kombine edilebilir
- Banyo PUVA oral PUVA kadar etkilidir
- Tedavi sonrası hızlı relaps olur
- Optimal etki için haftada dört uygulanır
- Metotreksat ile kombine edilemez

6. Lokalize sklerodermada fototerapiyle ilgili aşağıdakilerden hangisi doğrudur?

- Orta doz UVA1, dar bant UVB'den daha etkilidir
- Sklerotik lezyonlarda dar bant UVB, PUVA kadar etkilidir
- Banyo PUVA etkili değildir
- Psoralensiz geniş bant UVA etkili değildir
- Hiçbiri

7. Excimer ışık, aşağıdaki hastalıklardan hangisi için uygun bir fototerapi yöntemi değildir?

- Lokalize plak psoriasis
- Unilezyonel yama mikozis fungoides
- En coup de sabre
- Periorbital vitiligo
- Palmoplantar psoriasis

8. Fototerapiyle topikal tedavi kombinasyonu konusunda aşağıdakilerden hangisi doğrudur?

- Atopik dermatitte fototerapi başlanır başlanmaz topikal steroid kesilmelidir
- Psoriasisste fototerapi sırasında topikal steroid kullanımına devam edilmelidir
- Psoriasisste fototerapiden hemen önce topikal kalsipotriol kullanımı plaklardan UV yansımalarını azaltır
- Vitiligoda topikal kalsinörün inhibitörleri, excimer ışığın etkisini artırır
- Atopik dermatitte topikal kalsinörün inhibitörleri, dar bant UVB'nin etkisini artırır

9. Aşağıdakilerden hangisi psoriasisste önerilebilecek bir kombinasyon değildir?

- PUVA + asitretin
- Dar bant UVB + metotreksat
- PUVA + siklosporin
- Dar bant UVB + isotretinoin
- Excimer ışık + asitretin

10. Aşağıdakilerden hangisi banyo PUVA'nın kullanım alanlarından biri olamaz?

- Jeneralize plak psoriasis
- Bacakta lokalize lineer skleroderma
- Palmoplantar psoriasis
- Foliküler mikozis fungoideste yüz tutulumu
- Şiddetli atopik dermatit