

## Derleme

# Posterior Fossa Epidermoid Tümörlerine Cerrahi Yaklaşımlar

## Surgical Approaches to the Posterior Fossa Epidermoid Tumors

Ahmet Hilmi KAYA<sup>1,2</sup>, Adnan DAĞÇINAR<sup>3</sup><sup>1</sup>Anadolu Sağlık Merkezi Hastanesi, Beyin ve Sinir Cerrahisi Bölümü, İstanbul Türkiye<sup>2</sup>Gelişim Üniversitesi, Sağlık Bilimleri Yüksek Okulu, İstanbul, Türkiye<sup>3</sup>Marmara Üniversitesi, Tıp Fakültesi, Beyin ve Sinir Cerrahisi Anabilim Dalı, İstanbul, Türkiye

## ÖZ

Epidermoid tümörler, embriyonik yaşamın 3. ve 5. haftası arasında nöral tüp kapanma aşamasında epidermal hücrelerin ektopik kalıntılarından meydana geldikleri düşünülen, benign karakterde ve yavaş büyüyen konjenital lezyonlardır. Tüm primer beyin tümörlerinin %0,3 ile %1,8'ini oluştururlar. Yerleşim yerleri sıklıkla serebellopontin köşe, parasellar bölge, orta kranial fossa, kafatasındaki diploik alanlar, spinal kanal ve nadiren intraserebral bölgedir. Epidermoid tümörleri diğer intrakranial lezyonlardan ayırmak için uygun nöroradyolojik görüntüleme yöntemleri kullanılmalıdır. Difüzyon ağırlıklı manyetik rezonans görüntüleme tanı için belirleyicidir. Rekürren bir aseptik inflamasyon olan Mollaret's menenjitisi, epidermoid tümörlerle ilişkili olarak bilinir. Bu tümörlerin total rezeksiyonu rekürrens önlenmesinde asıl tedavi yöntemi olsa da, subaraknoid alandaki nöral ve vasküler elemanlara sıkıca yapışmış olan kapsülün tam rezeksiyonu her zaman mümkün olmamaktadır. Yaşargil'e göre, posterior fossa dışına uzanım gösteren tümörler de dahil olmak üzere pek çok olguda retrosigmoid subokspital yaklaşımla total rezeksiyon mümkündür. Bazal sisterner boyunca büyüme eğilimleri olduğu için, epidermoid tümörler cerrahi koridoru genişleterek rezeksiyon için nispeten elverişli bir alan sağlarlar. Supraserebellar infratentorial yaklaşım ile kombinasyon, mezensefalik, pineal, parasellar ve temporobazal bölgelere ulaşma olanağı sağlayacaktır. Bazı olgularda mikroskop yaklaşım ile birlikte endoskopik asistansın kullanılması tümörün daha iyi görüntülenmesini sağlayabilmektedir.

**ANAHTAR SÖZCÜKLER:** Posterior fossa, Epidermoid tümör, Cerrahi

## ABSTRACT

Epidermoid tumors are benign and slowly growing congenital lesions which are thought to originate from ectopic remnants of epidermal elements during neural tube formation between the third and fifth weeks of embryonic life. They represent 0.3% to 1.8% of all primary intracranial tumors. Epidermoid tumors are usually located in cerebellopontine angle, parasellar region, middle cranial fossa, diploid space in skull, spinal canal and rarely intracerebral. To distinguish epidermoid tumors from other intracranial lesions, appropriate neuroimaging tools should be utilized. Diffusion-weighted magnetic resonance imaging is definitive for the diagnosis. Mollaret's meningitis, a recurrent aseptic inflammation, is known to be associated with epidermoid tumors. Although total resection of these tumors is the definitive treatment to prevent recurrence, it is not always possible to complete resection of the capsule which is firmly adherent to neural and vascular elements within the subarachnoid space. According to Yasargil, radical resection is possible via retrosigmoid suboccipital approach in most cases; even when they spread out of posterior fossa. Because of their tendency to grow up through basal cisterns, epidermoid tumors provide a relatively convenient space for resection by widening the surgical corridor. Combination with supraserebellar infratentorial approach would give opportunity to reach mesencephalic, pineal, parasellar and temporobasal regions. In some cases, using endoscopic assistance with microscope could be useful for better exposition of the tumor.

**KEYWORDS:** Posterior fossa, Epidermoid tumor, Surgery

Yazışma adresi: Ahmet Hilmi KAYA

E-posta: ahmethilmikaya@yahoo.com

## ■ GİRİŞ

Epidermoid tümörler veya bir diğer adı ile epidermoid kistler Dandy tarafından “vücudun en güzel tümörleri” olarak adlandırılmışlardır (11). Öteden beri “inci tümörü” olarak da adlandırılan bu tümörler tıpkı inci beyazlığında olup cerrahi rezeksiyon esnasında parçalandıklarında iç yapıları belirgin olarak vasküler olmadığından bu görünümünü korurlar ve belki de bu yüzden cezbedicidirler.

Epidermoid tümörler bütün primer beyin tümörlerinin %0,3 ile %1,8’ini oluştururlar (10,20). Yerleşim yerleri sıklıkla serebellopontin köşe (%37,3) ve parasellar bölge (%30), orta kranial fossa (%18), kafatasında diploik alanlar (%16), spinal kanal (%5) ve çok nadiren intraserebral (%1,5) bölge olup subaraknoid bölge ve basal sisternalar boyunca büyüyerek yayılmaya eğilim gösterirler (3,6,7,9,12).

Epidermoid tümörler benign karakterde tümörlerdir, yavaş büyürler. Konjenital tümörler olup, fetal gelişimin 3.ve 5. haftası arasında nöral tüp kapanma aşamasında epitel hücrelerin ektopik kalıntılarından meydana geldikleri kabul edilir (5).

Epidermoid tümörler patolojik olarak kapsül ve içeriğinden oluşurlar. Kapsül ince stratifiye ve keratinize skuamoz bir epitelden içeriği ise desküamoz epitel hücreleri, keratin ve kolesterol topluluklarından oluşur. Kapsül yapısının en önemli özelliklerinden birisi, subaraknoid alanda nöral ve vasküler elemanlara yapışıklık gösterme eğiliminin olmasıdır. Bu yapışıklık cerrahi rezeksiyon aşamasında morbidite açısından önemlidir. Kapsül içeriği ise aseptik menenjit yapma potansiyeli açısından klinik öneme sahiptir.

Epidermoid tümörler radyolojik olarak içerdikleri lipid, kolesterol, keratin oranı, kalsifiye olup olmaması, kanamalı olup olmaması gibi bir takım nedenlerle atipik özellikler gösterebilirler. Tipik olarak bilgisayarlı tomografide (BT) beyin-omurilik sıvısına (BOS) benzer şekilde hipodens görünürler, kontrast tutmazlar ya da nadiren periferik kontrastlanma gösterirler ve %25 sıklıkla kalsifikasyon sergilerler (8,13,18). Manyetik rezonans (MR) görüntülemeye de genel karakteristikleri BOS’a benzer şekildedir (13,14,16,19). T1 ağırlıklı kesitlerde hipointens, T2 ağırlıklı kesitlerde hiperintens görünürler. BOS ile ortak özellik göstermeleri nedeniyle radyolojik olarak araknoid kistlerden ayırmak için ek sekanslar gerekir. Bu sekanslardan biri FLAIR MR görüntülemesidir. Epidermoid tümörler bu incelemede BOS’a oranla daha az homojen görünüp, özellikle iç kısımları daha hiperintensdir (1,5,13). Bununla birlikte FLAIR kesitlerde de protein miktarına göre BOS’dan ayırt edilemeyebilirler. Bu durumda diffüzyon ağırlıklı görüntüleme ayırıcı tanıyı net olarak yapar (4,17). BOS’a nazaran diffüzyon kısıtlaması sergilediklerinden farklı şekilde hiperintens olarak görüntülenirler.

Posterior fossa epidermoid tümörlerinin klinik bulguları kısaca şu şekildedir (13,15). Klinik bulgular tümör yavaş büyüdüğünden oldukça uzun süreçte ortaya çıkar. Tanı esnasında klinik bulgu süresi 3 ay ile 42 yıl (ortalama 9,4 yıl) olarak belirtilmiştir (15). Klinik bulgular baş ağrısı, nöbet geçirme, serebellar bulgular, uzun trakt bulguları ve kranial sinir etkilenmesine bağlı bulgular olarak sınıflandırılabilir. Hastalarda sık olmamakla birlikte kitle etkisine bağlı, kafa içi basınç artışı sendromu ve papil ödeme de rastlanabilir.

Serebellar bulgular içerisinde ataksi, dismetri, nistagmus ve dizarti görülebilir. Uzun trakt bulgusu olarak hemiparezi ve tek taraflı hipoestezi ön plandadır. Kranial sinir etkilenmesine bağlı olarak görme problemi (çift görme); özellikle 3., 4., ve 6. kranial sinirlerin tentoryum açıklığı ve boyunca tümör uzanımı ile etkilenmesine bağlı olarak izlenebilir. Yine supratentorial uzanım ile kiazma ve komşuluğunun basısı sonucu görme azlığı olabilir. Beşinci kranial sinirin etkilenmesi ile trigeminal sinir dermatomunda duyu bozukluğu ya da trigeminal nevrjli gelişebilir. Yedinci ve 8. kranial sinir tutulumuna bağlı olarak fasial parezi, hemifasial spazm, iştirme kaybı ve vertigo oluşabilir. Son olarak, alt kranial sinir etkilenmesine bağlı olarak, yutkunma güçlüğü, ses kısıklığı ve sonucunda aspirasyon pnömonisi de klinik tabloya eşlik edebilir. Özellikle serebellopontin yerleşim ağırlıklı olan tümörlerde, 7. ve 8.kranial sinir etkilenmesine ait bulgular ve tek taraflı uzun trakt bulguları daha sıktır. Dördüncü ventrikül yerleşimli tümörlerde ise baş ağrısı ve hidrosefali kliniği ortaya çıkar. Sınıflandırmada da bahsedileceği gibi, supratentorial uzanımlı posterior fossa epidermoid tümörlerinde (temporobazal, parasellar) nöbet daha sık izlenen bir klinik bulgudur.

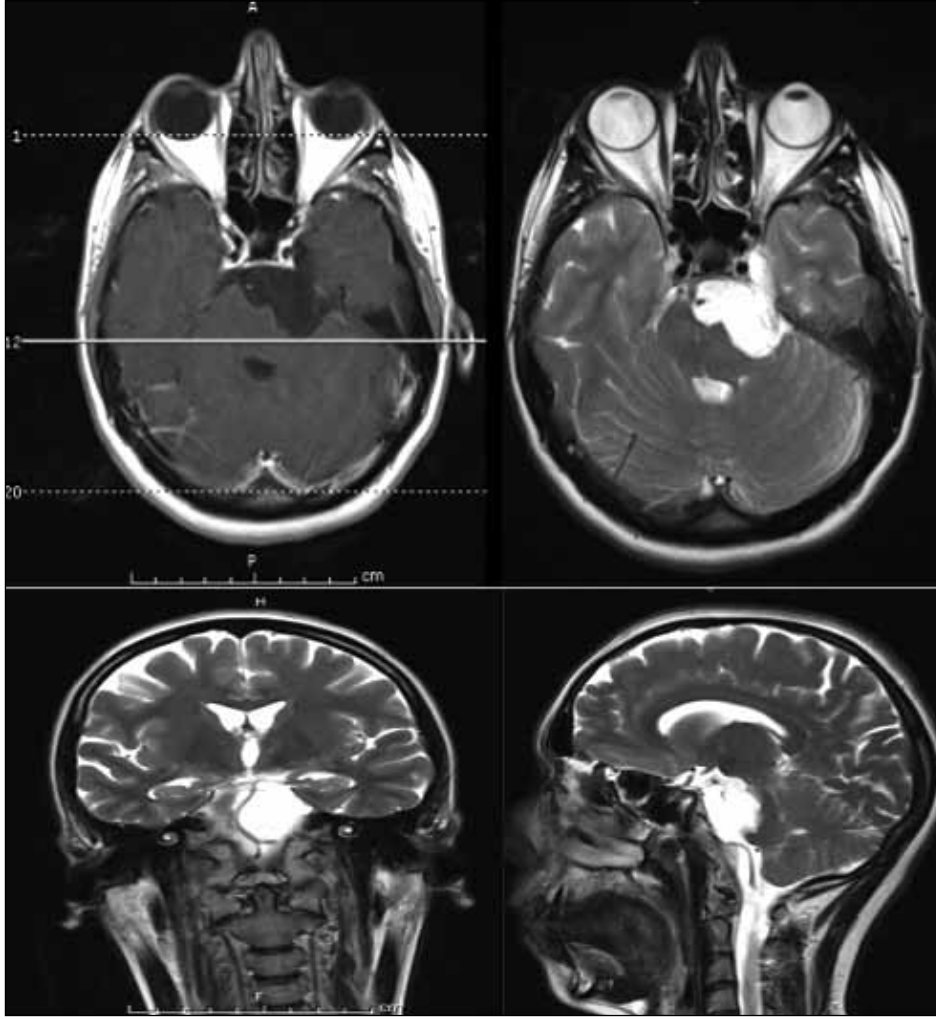
## ■ YERLEŞİM YERİNE GÖRE SINIFLANDIRMA

Epidermoid tümörlerin yerleşim yeri subaraknoid bölge sisternaları olup, bu sisterna boyunca yayılıma daha sonra da bu sisternada ekspansiyon gösterme eğilimine sahiptirler. Daha ileri evrelerde de sisterna sınırını aşarak komşu sisterna ya da sisternalara da uzanarak multi-kompartmansal uzanıma sahip olabilmektedirler.

Posterior fossada 3 ana yerleşim merkezleri vardır (15). Bunlar:

1. Serebellopontin köşe (Şekil 1)
2. Posterior fossa bazalı olarak adlandırılan baziler arter merkezli bölge
3. Dördüncü ventrikül

Posterior fossa bazalini tutan epidermoid tümörler iki taraflı olarak serebellopontin köşe ilişkili olsalar da belirgin şekilde taraf tercihi olmayanlar posterior fossa bazal yerleşimli olarak değerlendirilirler. Pratik açıdan bakıldığında gerek serebellopontin köşe yerleşimli olanlarda, gerekse de posterior fossa bazal yerleşimli olanlarda, supratentorial uzanım oldukça sıktır. Talacchi ve ark. (15) yaptığı kapsamlı ve sistematik bir değerlendirmede, serebellopontin köşe yerleşimli epidermoid tümörlerin yarısından fazlasında suprasellar kiazmatik bölge, mezensefalik pineal bölge ya da parasellar temporobazal bölgenin bir tanesine uzanım tespit edilmiş olup, yine posterior fossa bazal yerleşimli olanların hemen hemen hepsinde bu bölgelerin bir veya daha fazlasına uzanım söz konusudur. Bunun sebebi büyük olasılıkla klinik bulguların geç gelişmesi ve tanı anında tümörün yaygın hale gelmiş olma eğilimindedir. Rastlantısal saptanan olgularda, çok daha sınırlı ve çok daha lokal alanlarda tümörü saptama olanağı vardır, ama literatürde bu şekilde adlandırmaya imkan verecek yeterli yayın yoktur. Dördüncü ventrikül yerleşimli olanlarda multi-kompartmansal eğilim olmayıp, bunun sebebi çok daha erken bulgu vermedir.



**Şekil 1:** Pontoserebellar köşeye yerleşmiş, beyin sapına bası yapan bir epidermoid tümör olgusunun T1 aksiyel, T2 aksiyel (üstte), T2 koronal ve T2 sagittal (altta) MR görüntüleri izlenmektedir.

## ■ CERRAHİ YAKLAŞIM

Yaşargil ve ark. göre (21), posterior fossa dışına uzanım gösteren geniş epidermoid tümörlerin çoğunda bile retrosigmoid suboksipital gibi tek bir yaklaşımla radikal rezeksiyon mümkündür. Bu tespitin epidermoid tümörlerin cerrahisi açısından önemi büyüktür. Epidermoid tümörlerin gerek bulunduğu sisternayı genişletirken yayılım yolunu da doğal olarak genişletmesi ve çevre dokuları kronik bası ile cerrahi alandan uzaklaştırması gerekse tümörün içinin kanamasız bir ortamda boşaltılmasıyla çevre tümör dokusunun görüş alanına girmesi cerrahi koridorun derinlere kadar kısmen kolaylıkla ulaşılabilir olmasını sağlamaktadır.

Serebellopontin köşe yerleşimli tümörlerde retrosigmoid yaklaşım son derece tatmin edicidir. Mezensefalik ve pineal bölgeye uzanımı olanlarda gerektiğinde supraserebellar infratentorial yol ipsilateral olarak rahatlıkla kombine edilebileceği gibi, yine bu kombinasyon ile parasellar temporobazal bölgeye ve hatta suprasellar kiazmatik bölgeye bile ulaşma imkanı bulunmaktadır. Özellikle supraserebellar yaklaşım esnasında tentorium kesisi yapılarak paramedian olarak bu girişimin ulaşılabilirliği artırılabilir. Yine posterior fossa bazal yerleşimli

epidermoid tümörlerde aynı tip uzanımlara aynı yollardan ulaşılabilir ve posterior fossa bazal yerleşimin kendisi için ise hem retrosigmoid hem de supraserebellar yaklaşımın kendisi tercih edilebilir. Yine tümör lokasyonuna göre, supratentorial uzanım için pterional yaklaşım, subtemporal yaklaşım gibi yaklaşımlar kombine edilip, ya da ayrı bir seans olarak düşünülebilir.

Dördüncü ventrikül yerleşimli olanlarda median suboksipital yaklaşım kolaylıkla ulaşımı sağlar. Cerrahi esnasında uvulotonsiller yaklaşımın gerektiğinde kombinasyonu ventrikül içi görüş açısını artırır. Tüm bu yaklaşımlarda oturur pozisyonun özellikle tercihi serebellopontin köşe yerleşimli ve posterior fossa bazal yerleşimli epidermoid tümörlerin supratentorial uzanım bölgesinin rezeksiyonunu mümkün kılarken, dördüncü ventrikül yerleşimli olanlarda özellikle ventrikülün üst kısımlarına hakim olma şansını artırır.

Önemli konulardan bir tanesi de, mikrocerrahi yaklaşıma gerektiğinde endoskopik asistansın eklenebilmesidir. Gereken durumlarda açılı endoskop ile tümör uzanım alanlarına hakim olup, gerek aspiratöre kolay gelen, gerekse de disektör ve penset gibi basit cerrahi aletler ile kanamasız ve etraftan kolay ayrılabilen bu tümörlerin rezeksiyonları kolaylıkla yapılabilir.

Rezeksiyon esnasında tümörün kapsülü eğer nörovasküler yapılara ciddi yapışıklık gösteriyor ise bırakılması komplikasyondan kaçınmak açısından önemlidir.

## ■ SONUÇLAR ve KOMPLİKASYONLAR

Yaşargil ve ark.(21) epidermoid tümörlerde total rezeksiyon oranını %95 olarak belirtmiş ve 5,2 yıllık bir takip döneminde rekürrens oranını da %9 olarak belirtmiştir. Berger ve Wilson (2) kapsülünü hiç rezeke etmeyi tercih etmedikleri serilerinde 4,5 yıllık takipte anlamlı rekürrens saptamamışlardır. Talacchi ve ark.nın (15) sonuçlarına göre ise, ortalama 8,6 yıllık bir takip sonucunda, total rezeksiyon yapılan olgularda rekürrens görülmeme oranı %95 iken, subtotal rezeksiyon yapılan olgularda bu oran %65'e gerilemiştir.

Bahsedilen serilerin hepsinde de morbidite ileri derecede düşük olup, tümöre spesifik komplikasyon aseptik menenjit ya da diğer adı ile "Mollaret menenjitidir". Bu menenjitin tümörün ihtiva ettiği keratinli debrisin subaraknoid sıvıya yayılımı sonucunda olduğu düşünülür. Bu konuda kortikosteroid kullanımının faydası olabileceği bildirilmiştir.

## ■ AKILDA KALMASI GEREKENLER

1. Epidermoid tümörler radyolojik olarak araknoid kistlerden ayırt edilmelidirler.
2. Cerrahi rezeksiyon esnasında kapsül kısmının çıkarılması her zaman mümkün olmaz ve morbid ve mortal sonuçlara yol açabilir.
3. Kimyasal menenjit bu tümörlerde düşünülmelidir.
4. Rezeksiyonu esnasında tümörün yarattığı doğal koridoru takip etmek mümkündür.

## ■ KAYNAKLAR

1. Adams JG, Melhem ER: Clinical usefulness of T2-weighted fluid-attenuated inversion recovery MR imaging of the CNS. *AJR Am J Roentgenol* 172:529-536, 1999
2. Berger MS, Wilson CB: Epidermoid cysts of the posterior fossa. *J Neurosurg* 62:214-219, 1985
3. Chandler WF, Farhat SM, Pauli FJ: Intrathalamic epidermoid tumor. Case report. *J Neurosurg* 43:614-617, 1975
4. Chen S, Ikawa F, Kurisu K, Arita K, Takaba J, Kanou Y: Quantitative MR evaluation of intracranial epidermoid tumors by fast fluid-attenuated inversion recovery imaging and echo-planar diffusion-weighted imaging. *AJNR Am J Neuroradiol* 22:1089-1096, 2001
5. Chu CK, Tseng HM, Young YH: Clinical presentation of posterior fossa epidermoid cysts. *Eur Arch Otorhinolaryngol* 263:548-551, 2006

6. Gormley WB, Tomecek FJ, Qureshi N, Malik GM: Craniocerebral epidermoid and dermoid tumours: A review of 32 cases. *Acta Neurochir (Wien)* 128:115-121, 1994
7. Iaconetta G, Carvalho GA, Vorkapic P, Samii M: Intracerebral epidermoid tumor: A case report and review of the literature. *Surg Neurol* 55:218-222, 2001
8. Karantanas AH: MR imaging of intracranial epidermoid tumors: Specific diagnosis with Turbo-FLAIR pulse sequence. *Comput Med Imaging Graph* 25:249-255, 2001
9. Mohanty S, Bhattacharya RN, Tandon SC, Shukla PK: Intracerebral cystic epidermoid. Report of two cases. *Acta Neurochir (Wien)* 57:107-113, 1981
10. Russel DS, Rubinstein LJ: Dermoid and epidermoid cysts. Russel DS, Rubinstein LJ (ed), *Pathology of Tumors of the Central Nervous System*, beşinci baskı, London: Edward Arnold, 1989:690-695
11. Samii M, Tatagiba M, Piquer J, Carvalho GA: Surgical treatment of epidermoid cysts of the cerebellopontine angle. *J Neurosurg* 84:14-19, 1996
12. Schulhof LA, Heimbürger RF: Frontal lobe epidermoid tumor with a positive brain scan. *Surg Neurol* 1:265-266, 1973
13. Sirin S, Gonul E, Kahraman S, Timurkaynak E: Imaging of posterior fossa epidermoid tumors. *Clin Neurol Neurosurg* 107:461-467, 2005
14. Steffey DJ, De Filipp GJ, Spera T, Gabrielsen TO: MR imaging of primary epidermoid tumors. *J Comput Assist Tomogr* 12:438-440, 1988
15. Talacchi A, Sala F, Alessandrini F, Turazzi S, Bricolo A: Assessment and surgical management of posterior fossa epidermoid tumors: Report of 28 cases. *Neurosurgery* 42:242-252, 1998
16. Tampieri D, Melanson D, Ethier R: MR imaging of epidermoid cysts. *AJNR Am J Neuroradiol* 10:351-356, 1989
17. Tsuruda JS, Chew WM, Moseley ME, Norman D: Diffusion-weighted MR imaging of the brain: Value of differentiating between extraaxial cysts and epidermoid tumors. *AJR Am J Roentgenol* 155:1059-1068, 1990
18. Wagle WA, Jaufmann B, Mincy JE: Magnetic resonance imaging of fourth ventricular epidermoid tumors. *Arch Neurol* 48:438-440, 1991
19. Wasenko JJ, Rosenbloom SA, Estes M, Lanzieri CF, Duchesneau PM: Magnetic resonance of intracranial epidermoids. *Eur J Radiol* 13:103-106, 1991
20. Yamakawa K, Shitara N, Genka S, Manaka S, Takakura K: Clinical course and surgical prognosis of 33 cases of intracranial epidermoid tumors. *Neurosurgery* 24:568-573, 1989
21. Yaşargil MG, Abernathy CD, Sarıoğlu AC: Microneurosurgical treatment of intracranial dermoid and epidermoid tumors. *Neurosurgery* 24:561-567, 1989