MARMARA ÜNİVERSİTESİ YAYIN NO : 527
DİŞHEKİMLİĞİ FAKÜLTESİ YAYIN NO : 2

ORAL MUKOZA HASTALIKLARI

Doç. Dr. Semih ÖZBAYRAK

Oral Diagnoz ve Radyoloji B.D.
Öğretim Üyesi

MARMARA ÜNİVERSİTESİ YAYINEVİ

MARMARA ÜNİVERSİTESİ YAYIN NO : 527
DİŞHEKİMLİĞİ FAKÜLTESİ YAYIN NO : 2

ORAL MUKOZA HASTALIKLARI

Doç. Dr. Semih ÖZBAYRAK

Oral Diagnoz ve Radyoloji B.D.
Öğretim Üyesi

İSTANBUL - 1993

MARMARA ÜNİVERSİTESİ YAYINEVİ

ISBN - 975 - 400 - 081 - 6

MARMARA ÜNİVERSİTESİ
TEKNİK EĞİTİM FAKÜLTESİ
DÖNER SERMAYE İŞLETMESİ
MATBAA BİRİMİNDE BASILMIŞTIR.

MARMARA ÜNİVERSİTESİ YAYINEVİ

Konuya gösterdiği ilgi ve öğretim şeklini
kendime örnek almaya çalıştığım hocam
Prof. Dr. med. Dr. med. dent. Dieter Herrmann'a

MARMARA ÜNİVERSİTESİ YAYINEVİ

MARMARA ÜNİVERSİTESİ

MARMARA ÜNİVERSİTESİ YAYINEVİ

ÖNSÖZ

Ağız mukozası hastalıkları oral kavitenin gelişim, anatomi ve fizyopatoloji bakımından dermatoloji, K.B.B., iç hastalıkları, çene-yüz cerrahisi ve dişhekimliği gibi branşlar arasında sınır alanlarını oluşturmaktadır.

Dişhekimi olarak genelde bu bölgenin hastalıkları konusunda ilk konsülte edilen kişiler olmamız nedeniyle görülen değişiklik veya hastalıkların diagnozu yapmak veya bu amaçla diğer branşlarla kontakt kurarak hastayı yönlendirebilmek sorumluluğundayız. Doğru bir diagnoz için branşlar arasındaki bu tür kooperasyon önemi özellikle hastanın hayatı söz konusu olabilecek hastalıklarda ortaya çıkmaktadır.

Oral mukozadaki önemli olabilecek bir işareti banal bir değişikliğe benzetip hafife alınmasıyla, yanlış ve gereksiz uygulamalarla zaman kaybedilmesi tanının konması sürüncemede bırakabilir veya olayın gidişini kötüleştirip hızlandırabilir.

Görülen değişikliğin hayati bir önemi olmasa bile tanının konamamasına bağlı sonucu alınamıyan tedavi denemeleri hastada "kötü birşey olma" sanısını arttırmakta veya en azından hekime olan güveninin yitirilmesine neden olabilmektedir. Tanının sürüncemede kalması nedeniyle hastada oluşan gerek organik ve gerekse bu tip psişik değişiklikler ise en azından tıbbın temel ilkesi olan "önce zarar vermemek" (primum est nocere) düşüncesine ters düşen bir durumdur.

Ayrıca yine dişhekimi olarak diğer branşlardaki hekimleri de hastalığın veya değişikliğin mesleğimizi ilgilendiren lokal fatörlerle (diş-

MARMARA ÜNİVERSİTESİ YAYINEVİ

ler, dolgular, protez ..... vs.) ilişkisi olup olmıyacağı konusunda aydınlatmak ve bu yolla diagnoza veya tedaviye yardımcı olmak durumundayız.

Konuya bu açıdan yaklaştığımızda mukoza hastalıklarının tanısı büyük bir önem kazanmaktadır. Bu nedenle küçük detaylar bile bazen önemli bir değişikliğin ilk belirtileri olabilir. Tüm bu değişiklikleri değerlendirebilmek için teorik bilginin yanısıra iyi bir klinik deneyimine sahip olmak gerekmektedir. Bunun yolu ise çok sayıda hasta izlemek ve bu konudaki resimleri içeren atlasları sürekli taramakdır.

Konularla ilgili detaylı bilgiler ve günlük pratik ile ilişkilerini klasik kitaplardan ve derslerin izlenmesi ile sağlanabilir. Özellikle aynı konuda değişik teori ve tedavi yöntemlerinin önerebildiği mukoza ve deri hastalıklarında kişisel deneyim ve buna bağlı yorum yapabilme belirli bir pratik birikimini gerektirir.

Bu ders notları öğrencilerin ayrıntıları önceden öğrenip derslerde gösterdiğim zengin ve orjinal dia-pozitif kolleksiyonu aracılığı ile oluşabilecek göz hafızasına destek olması amacı ile hazırladım. Bu nedenle özellikle hastalıklar bölümlerinde kısa ve öz bilgilerle yetinip ilk bakışta zaten çoğu kez birbirine benzeyen olguların aralarındaki farkları ön plana çıkartan ve dolayısıyla daha çabuk akılda kalmasını sağladığına inandığım komprime edilmiş stilde derlemeyi uygun buldum.

Basımı gerçekleştiren M.Ü. Teknik Eğitim Fakültesi Matbaa Eğitimi Bölümü Öğretim Elemanlarına kitabın dizgisi ve baskısında emeği geçen tüm Elemanlara teşekkür ederim.

İstanbul, 30 Mayıs 1993

MARMARA ÜNİVERSİTESİ YAYINEVİ

İÇİNDEKİLER

SAYFA NO

1. KISIM - GENEL BİLGİLER

Bölüm: I- MUKOZANIN ÖZELLİKLERİ

- Oral Mukoza Topografisi 1
- Ağız Mukozasının Görevleri 2
- Ağız mukozasının yapısı 2
- Dişeti mukozası 4
- Alveol mukozası 7
- Dudak- yanak mukozası 8
- Damak mukozası 8
- Ağız tabanı mukozası 10
- Dorsal dil mukozası 10
- Dil altı mukozası 17

Bölüm: II. TANIYA VARMA KRİTERLERİ

- Muayene yöntemleri 18
- Oral mukoza hastalıklarında muayene ve tanı 24
- Oral ve perioral bölgede olşan lezyonlar 30

2. KISIM- ORAL MUKOZADAKİ DEĞİŞİKLİK VE HASTALIKLAR

Bölüm: I- ANATOMİK DEĞİŞİKLİKLER

- İnterdental çizgi 35
- Heterotopik yağ bezleri 35
- Dil altı ve ağız tabanı varisi 35
- Thyreoidea linguale 35
- Lateral dil tonsili 36
- Fissür dil 36
- Epstein incileri 36

Bölüm: II- ERİTEM VE ENANTEM İLE KARAKTERİZE ENFEKSİYON HASTALIKLARI

- Kızamık 37
- Kızamıkcık 37
- Kızıl 38
- Su çiçeği 38
- Grip 39
- Kabakulak 39
- Difteri 39

MARMARA ÜNİVERSİTESİ YAYINEVİ

Bölüm: III- PERİORAL BÖLGEDE KOKLARIN NEDEN OLDUĞU ENFEKSİYONLAR

- Piyodermi....41
- İmpedigo contagiosa....41
- Fronkül....41
- Eresipel....41

Bölüm: IV. BAKTERİLERİN NEDEN OLDUĞU MUKOZA ENFEKSİYONLARI

- Ülseröz gingivitis....42
- Streptekok gingivo - stomatitisi....42
- Akut ülseröz -nekrotik stomatitis....43
- Noma....44
- Gonokok Stomatitisi....44

Bölüm: V- SPESİFİK ENFEKSİYONLARDA ORAL MUKOZA

- Tüberküloz....46
- Lupus vulgaris....46
- Miliyer Tbc....46
- Sifiliz....47
- Lepra....48

Bölüm: VI- VİRÜS ENFEKSİYONLARI

- Herpetik gingivostomatitis....49
- Pospischill- Feyrter hastalığı....50
- Herpes simplex labiales....50
- Ağız mukozası herpesi....51
- Herpanjina....51
- El- Ayak- Ağız hastalığı....52
- Şap hastalığı....52
- Enfeksiyöz mononukleosis....53
- Herpes zoster....53
- Papilloma virusu enfeksiyonları....54
  - Papillom....54
  - Fokal epitelyal hiperplazi....55
  - Condyloma acuminatum....55
  - siil....56
- Endisel bağışıklık sendromu (AIDS)....56

Bölüm: VII- MANTAR ENFEKSİYONLARI

- Kandidiasis....59

MARMARA ÜNİVERSİTESİ YAYINEVİ

- Aktinomikoz 60

Bölüm: VIII- AFT HASTALIKLARI

- Residiv yapan aftlar 62
- Herpetiform ülserasyonlar 64
- Major aft 64
- Bednar aftları 65
- Behçet hastalığı 65

Bölüm: IX- ORAL MUKAZANIN BEYAZ LAZYONLARI VE PREKANSERÖZ LEZYONLAR

- Lökо- ödem 66
- Asprin / alkol v.s. yanığı 66
- Liken ruber (planus) 67
- Prekanseröz kavramı 69
- Lökoplaki 69
- Eritloplaki 73
- Bowen hastalığı 74
- Prekanseröz melanoz 74
- Oral sübmüköz fibroz 75
- Karsinoma in situ 75
- Ağız kanserlerinde erken tanı 76

Bölüm: X- BÜL OLUŞTURAN DERMATOZLARDA ORAL MUKOZA

- Pemfigus vulgaris 80
- Benign mukoza pemfigoidi 81
- Pemfigoid gingivitis 81
- Dermatitis (Herpetiformis) Duhring 81
- Herediter epidermolysis bullosa 82
- Eritema (exidativum) multiforme 83

Bölüm: XI- ORAL MUKOZADA RENK VEREN LEZYONLAR

- Exojen renklenmeler
  - Amalgam renklenmesi 84
  - Metal tuzlarının çökmesi 85
- Endojen renklenmeler 86
  - Sistemik hastalıklarda hiperpigmentasyon 87
  - Melanin içeren bazı oluşumlar 87
  - Hemosiderin çökmesine bağlı renklenme 88
  - İlaç kullanımına bağlı renklenme 89
- Pigment eksikliği 89

MARMARA ÜNİVERSİTESİ YAYINEVİ

Bölüm:XII- DİLDEKİ DEĞİŞİKLİK VE HASTALIKLARI

-Dil pası 90
-Kıllı dil 90
-Coğrafya dili 90
-Median romboid glossitis 91
-Glossitis granulamatoza 92
-Atrofik glossitisler 92
-Akut (yüzeysel) glossitis 94
-Papillitis lingua 94
-Syögren Sendromu 94
-Ağız kuruluğu 95
-Dil yanması 98
-Ender rastlanan değişiklikler. 99

Bölüm:XIII-DİŞETİNDE BÜYÜMEYE NEDEN OLAN HASTALIKLAR

A-İltihabın ön planda olduğu hiperplaziler
- Skorbut 101
- Akut cerrahi hiperplastik periodontitis 102
- Gingivitis granulomatoza 103
- Lösemi hastalığında dişeti 103

B-Genelde iltihaplı olmayan gingival fibromatoz
- Herediter gingival fibromatoz 104
- Dişetinin hidantion hiperplazisi 105
- Dişetinin Cyclosporin hiperplazisi 105
- Dişetinin nifedipin hiperplazisi 105

C-Hormon etkisi ile olan hiperplazi ve oral değişiklikler
- Kadın hormonlarının etkisi 106
- Dişetinin ergenlik dönemi hiperplazisi 106
- Hamilelikte dişeti hiperplazisi 106
- Hamilelik tümörü 107
- Diabetes mellitus 107

Bölüm: XIV- PROTEZLERİN NEDEN OLDUĞU DEĞİŞİKLİKLER

- Gingivitis 108
- Akut protez vuruğu 108
- Kronik protez vuruğu 108
- Mukoza nekrozu 108

MARMARA ÜNİVERSİTESİ YAYINEVİ

- Travmatik peteşiler 109
- Parafonksiyon iritasyonları 109
- Hiperkeratinizasyon 109
- Minör tükürük bezi hiperplazisi 109
- Fibroplazi 109
- Fibröz mukoza katlantıları 110
- Labil kret 110
- Süksiyon bölgesi iritasyonu 111
- Karsinom ve protez materyali 111
- Papiller hiperplazi 111
- Protez stomatitisi 112
- Protezi yabancılama hissi 115

Bölüm: XV-AĞIZ İÇİNDE KULLANILAN MATERYAL VE İLAÇLARA KARŞI OLUŞAN ALLERJİK VE TOXİK REAKSİYONLAR

- Anaflaktik Şok 118
- Anaflaktoid Reaksiyonlar 118
- Anjiyonörotik Ödem 119
- Eritem fix 119
- Allerjik ve toxik iritasyonlarda oral mukoza 120

Bölüm: XVI- ORAL MUKOZADA ALLERJİK VE TOXİK KONTAKTREAKSİYONLARI OLUŞTURAN MADDELER

- Kontakt allerjisi 121
- Amalgamın toxik ve allerjik potansiyeli 123

Bölüm: XVII- DUDAKLARIN VE YAKIN ÇEVRESİNİN HASTALIKLARI

- Akut travmatik ülser 127
- Dudak fronkülü 127
- Xanthalezma 127
- Anguler chelitis 128
- Dudakta çatlak oluşumu 128
- Dudak çevresinde ekzema 129
- Akut seröz chelitis 129
- Chelitis granulomutoza 129
- Minör tükürük bezlerindeki değişiklikler 130
- Herpes siplex labiales 130
- Kronik atrofik- abraziv chelitis 131
- Vit - B_2 eksikliği chelitisi 131
- Dudak karsinomu 131

MARMARA ÜNİVERSİTESİ YAYINEVİ

Bölüm:XVIII- FOKAL ENFEKSİYON KAVRAMI VE LENFADENOPATİ OLUŞTURAN HASTALIKLAR

- Fokal enfeksiyon 132
- Ayırıcı tanı bakımından lenfadenopati 133
- Mikropolyadeni 135
- Atipik lokalize lenf nodülü 135
- Hastalıklara göre lenf bezi değişiklikleri 135

Bölüm:XIX- AYIRICI TANI BAKIMINDAN BAZI HASTALIKLARDA AĞIZ BELİRTİLERİ

- Piyojenik granuloma 137
- Morbus Crohn 137
- Agranolositoz 137
- Morbus Hodgkin 138
- Non- Hodgkin Lenfomu 138
- Blastomikoz 138
- Histoplazmoz 139
- Diskoid lupus eritematodes 139
- Sistemik lupus eritematodes 139
- Psoriasis vulgaris 140
- Radyasyon mukozitisi 141
- Pyostomatitis vegetans 141
- Pemfigus vegetans 141
- Median gangrenöz granuloma 142
- Wegeners granulomatozu 143
- Histiozis X 143
  - . Abt - Letterer- Siwe hastalığı 143
  - . Hand - Schüller- Christian hastalığı 144
  - . Eosinolifik granulom 145
- Sklerodermi 145
- Peutz - Jaeghers Sendromu 146
- Nörofibromatoz 146
- Morbus Bournville Pringle 147
- Pellegra 147
- Folik asit eksikliği 148
- Vit - A eksikliği 148

MARMARA ÜNİVERSİTESİ YAYINEVİ

1. KISIM- GENEL BİLGİLER

BÖLÜM: I- ORAL MUKOZANIN ÖZELLİKLERİ

AĞIZ MUKOZASI TOPOGRAFİSİ:

Oral kavitenin (cavum oris) mukozasını anatomik olarak bölümlemek hem yapılarının özelliklerini inceleme, hem de klinik pratiğinde rastlanan değişikliklerin yerlerini tam olarak tanımlama bakımından kolaylık sağlamaktadır. Bu amaçla yapılan bölümlemeler Şekil: 1(a) ve (b) deki gibi şematize edilebilir:

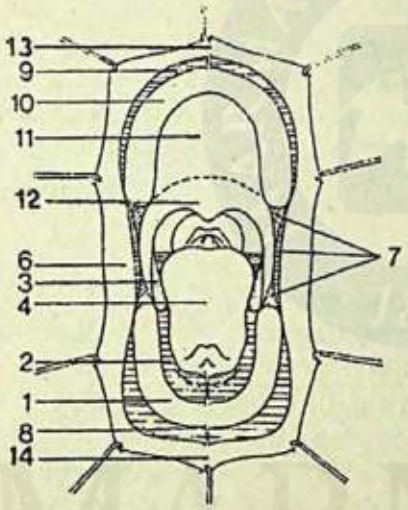

Şekil 1(a)

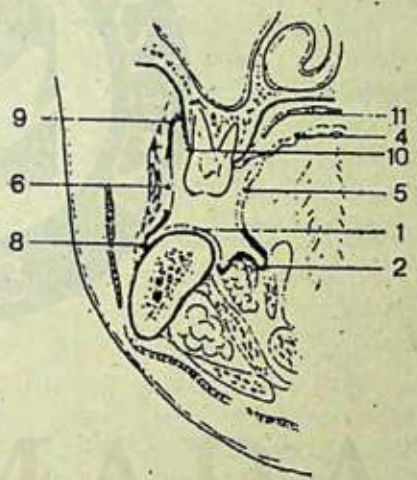

Şekil: 1 (b)

1-Dişeti (veya kret mukozası)
2-Ağız tabanı (glosso- alveoler sulkus)
3-Posteriör yan duvar (glosso- palaten sulkus)
4-Dil sırtı
5-Dil kenarı
6-Yanak
7-Bussinator sulkus
8-Alt vestibül sulkus (alt dalız, bukko mandibuler sulkus)
9-Üst vestibül sulkus (üst dalız, bukko maxiller sulkus)
10-Gingiva (veya üst kret mukozası)
11-Damak
12-Yumuşak damak
13-Üst dudak
14-Alt dudak

MARMARA ÜNİVERSİTESİ YAYINEVİ

AĞIZ MUKOZASININ GÖREVLERİ:

Mukoza sadece konuşma, yutkunma, çiğneme gibi motorik fonksiyonlarda pasif olarak rol almaz, aynı zamanda salgılama, duyu algılaması, rezorpsiyon gibi görevleri de vardır.

Oral mukoza salgılama görevini büyük ve küçük tükürük bezleri (aksesuar / minör tükürük bezleri) aracılığıyla yaparak musin, amilaz gibi sindirime yardımcı maddelerin yanında glukoz ve bazı mineralleri de salgılar. Ayrıca tükürük içinde bulunan immunglobulinler lokal immunitenin temel yapıları olarak mukozanın hücresel elementleri ile birlikte önemli bir görevi yüklenirler.

Mukoza, sinir uçları aracılığı ile termo / mekano-reseptör olarak ve dil mukozasındaki tad alma cisimcikleri aracılığı ile önemli bir duyu organı olarak da ortaya çıkmaktadır.

Ayrıca oral mukozanın rezorbe edilebilme gibi önemli bir işlevi vardır. Bu özelliğinden çabuk etki yapması istenen ilaç kullanımında faydalanılır (dil altında eritilerek alınan ilaçlar gibi). Aynı mekanizma allerjen ve toxik maddelerin tükürük aracılığıyla seyredilip mukoza tarafından rezorbe edilerek ortamdan kısa sürede uzaklaştırılmasında çok önemli rol oynar.

AĞIZ MUKOZASININ YAPISI:

Mukoza ve deri aynı histolojik yapıyı gösterirler. Mukozanın oral epiteli ve bunun derideki karşılığı epidermis tabakası basal membran aracılığı ile altındaki bağ dokusuna bağlıdır. (Şekil:2).

Ağız boşluğu tamamiyle mukoza ile kaplı olup epitelin kaynağı dilde endoderm, dudak, yanak, gingiva, vestibulum oris, damak, ağız tabanında ekdodermdir. Oral mukoza genelde çok katlı yassı epitel ile bağdokusundan oluşan Lamina propria olarak 2 tabakadan oluşur. Lamina proprianın altında damarlar, yağ dokusu, tükürük bezleri bulunur ve submukoza olarak isimlendirilir.

Oral mukoza (ve gengital mukoza) aslında salgılama yapmak üzere özelleşmiş gastro - intestinal sistem veya respiratuar sistemi mukozası gibi değildir. Buna karşılık salgı yapan bezleri içeren, yassı epitelden oluşan bir "yarı mukoza" görünümündedir.

Oral mukoza çiğneme fonksiyonu ve mekanik olarak etkilenmesine uyumlu olarak hem epitel, hem de bağ dokusunda çeşitli bölgelerde değişiklikler gösterir ve fonksiyona göre 3 guruba ayrılabilir.

a- Çiğneme Mukozası: Dişeti ve sert damak

b- Özelleşmiş Mukoza: Dil sırtı

c- Yüzey Örtücü Mukoza: Yanak, dudak, ağız tabanı, dil altı, yumuşak damak ve alveol kreti hareketli mukozası

MUKOZA DERİ

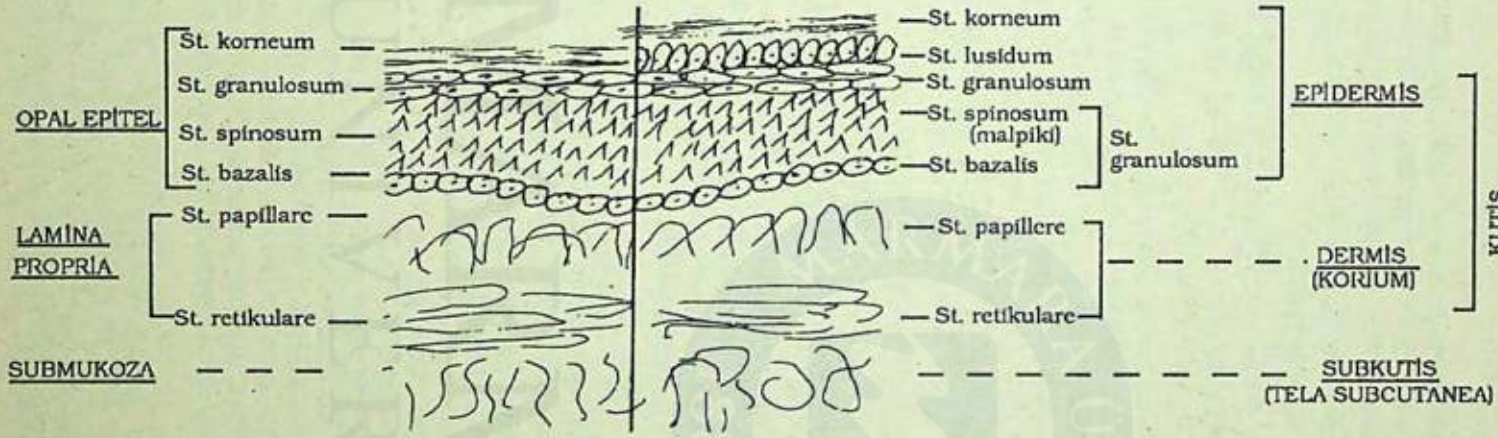

MUKOZA	DOKU	DERİ
keratinize olmamış yassı epitel	Epitel	Keratinize yassı epitel (Epidermis)
Lamina propria	Bağ dokusu	Dermis (Korium)
Submukoza	Yağ dokusu	Subkutis
aksesuar tükürük bezi yağ bezi (ektopik)	İlişkili elemanlar	tırnak, saç yağ bezi, ter bezi
damarlar sinirler	diğer derin elemanlar	damarlar sinirler deri kasları

KUTİS

Şekil: 2

MARMARA ÜNİVERSİTESİ YAYINEVİ

MARMARA ÜNİVERSİTESİ YAYINEVİ

Mukoza sert damak ve gingivada sert, Stratum papillaresi oldukça yoğun, periosta direkt olarak yapışmış ve hareketlilik göstermeyen Lamina propria 4 katlı orto- ve parakeratinize epitel ile kaplıdır.

Özelleşmiş dilsırtı mukozasının Lamina propriası kas liflerine ve plastik liflere bağlı olup St. papillaresi gevşektir.

Alveol kreti mukozası, dudak, yanak, ağız tabanı, yumuşak damakta ise Lamina propria kas lifleri ve elastik liflere bağlı olup, St. papillaresi gevşektir ve epitel hareketlilik gösterir.

Bu değişiklik döllenmeden 10-12 hafta sonra papilla incisiva ve damak kreti olarak ortaya çıkmakta, gingiva ve dudak-yanak mukoza epiteli yapı olarak değişiklik göstermeye başlamaktadır. 15-20. ci haftalar arasında sert damak ve gingivada parakeratinize St. korneum ortaya çıkmaktadır.

20. haftadan itibaren fetusta postnatal durumuna uygun bulunduğu bölgeye göre 3 veya 4 katlı epitel ve muko-gingival sınır ve karakteristik St. papillaresi bulunan mukoza oluşmaktadır.

4 katlı epitelde hücreler amof proteinlerle birleşerek keratin tabakası oluşturmaktadır. Hareketli mukozaların olduğu yerlerdeki epitel 3 katlı olup en üstte keratin tabakası bulunmaz. Bu tip epitelde özellikle stoplazmik protein olan filamentlerden zengin üst tabakaya Stratum superficiale denir. Bu tür epitel su ve elektrolit permeabilitesinde önemli rol oynar. Bulundukları yere ve histolojik yapısına göre oral mukozanın özellikleri şöyle tanımlanabilir:

1- DİŞETİ MUKOZASI

a) Dişeti epiteli: St. basale, St. spinosum, St. granulosum ve St. korneumdan oluşan bu 4 tabakalı epitel 0.2-0.3 mm. kalınlığındadır.

St. basale epitel ve bağdokusunu ayırır. Basal tabaka hücreleri mitotik bakımdan aktif olup epitelin yenilenmesini sağlar. St.spinozum değişik kalınlıkta olup özelleşebilen hücrelerden oluşur (differentiaton). St. granulosumda hücre sayısı azdır, sitoplazmalarında kerato hiyalin granülleri vardır. St. Korneum en üst tabaka olup değişik kalınlıktadır. Keratin çok yassı pullar şeklinde olup piknotik nükleuslar gözükebilir. St. korneum hariç epitelin tüm hücreleri arasında intersellüler aralıkları bulunur. Bu aralıklarda polisakkarit, protein ve kükürt içeren mukopolisakkaritlerden oluşan, kısmen A ve B kan grubu antijeni içeren aramadde (intersellüer substans) vardır. Bütün epitel hücreleri desmosomlar aracılığı ile birbirlerine bağlıdır.

Basal hücrelerin bölünmesiyle oluşan yeni hücreler diğer 3 tabakayı geçerek epitel yüzeyine kadar gelir ve atılırlar (exfoliation).

St. basaleden yüzeye gelene kadar hücreler yapısal olarak değişiklikler geçirirler (Differentration proçesi) Böylece St. granulosum hüc

MARMARA ÜNİVERSİTESİ YAYINEVİ

releri henüz çekirdek içeren nasır tabakası da (St. korneum) oluşturabilirler (Parakeratinizasyon).

Keratin tabakası yoğun ve homojen sitoplazmik filament ve kükürtlü bağlayıcı maddelerden oluşur. Keratinizasyon 3 şekilde görülebilir.

I-Orto Keranitizasyon: Homojen yapıdaki St. korneum çok yassı, birbirinin üzerine lammeller şeklinde (nasır pulları şeklinde) yığılmış, nukleus içermeyen hücrelerden oluşur.

II-Parakeratinizasyon: Homojen olan St. korneum yassı hücre lamellerinden oluşur. Bu hücreler piknotik çekirdek ve sitoplazmik organellenin kalıntılarını içerir.

III-Yarı Keratinizasyon: St. Korneum homojen değildir ve 2 hücre tipi gösterir. Birinci tip parakeratinize St. korneum lamellerine uyan şekilde, ikincisi ise nukleusu bulunan, fakat histokimyasal ve stürüktür bakımından keratinize hücrelerden tamamen ayrı, nasırlaşma göstermeden St. korneuma ulaşmış hücre tipleridir (Şekil: 3).

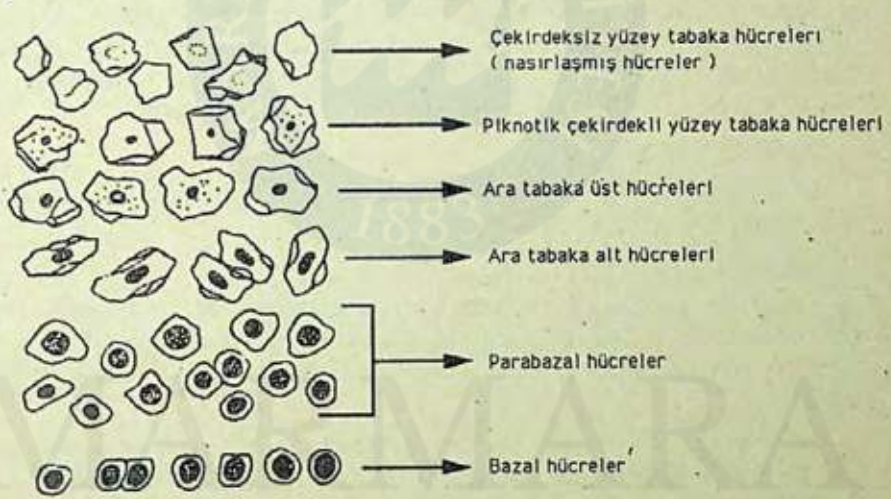

Şekil: 3- Exfoliasyon gösteren oral mukoza hücreleri

Gingiva epiteli % 20-30 oranında ortokeratotiktir. Bu tipte mikroskobik olarak St. granulosum ve St. korneum arasında kesin bir sınır gözükür. Yarı parakeratizasyon % 7-10 arasında olup sadece serbest dişetinde bulunur ve St. granulosum ile St. korneum arasında kesin bir sınır yokutur.

Parakeratinizasyona % 50-70 arasında rastlanır. Vestibüler ve oral yapışık dişeti (Gingiva propria) % 35 arasında ortokeratoz, % 65 oranında parakeratoz gösterir.

Epitel sürekli olarak yenilenme proçesi geçirir. Yenilenme ölçüsü olan mitoz sayısı epitel kalınlığı ve hücrelerin sıklığına bağlıdır.

MARMARA ÜNİVERSİTESİ YAYINEVİ

Epitelde mitoz sayısı ortalama 1000 hücrede 0.43-1.56 arasındadır. Oral epitelin yenilenme süresi (Epithel- Turnover) 4-14 gün arasında değişir. Bu süre deride değişik bölgelere göre 12-75 gün arasında değişebilmektedir.

Dişetinde her zaman epitel kaynaklı olmayan hücreler bulunur. Bunlar: Melanositler, Langerhans hücreleri, Merkel hücreleri ve küçük lenfositlerdir.

Bu hücrelerle komşu epitel hücreleri arasında Merkel hücreleri hariç desmosom bağlantısı yoktur.

Melanositler:

St. basalede lokalize olurlar. Çok sayıda ve epitel hücreleri arasında uzanan stoplazmik uzantıları vardır. Sitoplazmaları histokimyasalolarak Dihydroxyphenylalanin (DOPA) den oluşur.Melanin içeren granüller oluşturan hücrelere Melanosom denir. Bu granüller 0.1-0.3 mm. büyüklüğündedir. Bu granüller sitoplazmik uzantılar yolu ve fagositoz aracılığı ile komşu epitel hücrelerine geçerek bu hücre çekirdeklerinin üst kısımlarına kep şeklinde yığılırlar. Melanositlerin özellikle St. basaledeki çoğalmaları dişetinde pigmentasyona neden olur. Ortalama 100 basal hücrede 7-9 melanosit vardır.

Langerhans hücreleri:

St. spinozumunda lokalize olmuş, sitoplazmaları tenis raketi şeklinde, fonksiyonları belli olmayan hücrelerdir.

Merkel hücreleri:

Basal tabakada, diğer epitel katmanları hücreleri asasında ve sinir uçlarında bulunur. Kısa sitoplazmik uzantıları vardır ve 800-2000 Å büyüklüğündedirler. Komşu hücrelerle desmosomal bağlantı kurarlar.

Sinir uçları ve merkel hücreleri arasında sinaptik kontakt vardır. Bu hücreler dokunma ve basınç duyusunu ileten reseptör olarak (mekanik reseptör) görevleri vardır.

b- Epitel - bağ dokusu sınırı: Epitel ve bağ dokusu sarkıt-dikit şeklinde uzantılarla girintili ve çıkıntılı olarak bir yumak gibi girift halde birbirine bağlanmıştır (rete pegs = rete uzantıları)(*). Bu uzantı ve girintiler papili andırır ve bunun için basal tabakasının hemen altındaki mukoza St. papillare olarak isimlendirilir. 1 mm^2 lik yüzeyde ortalama 90-120 uzantı bulunur. Uzantıların yüksekliği 170-230 µm, genişliği 60 µm. dir.

Epitel ve bağ dokusu sınırını oluşturan basal membran epitel hücrelerinden oluşmuştur, bu tabakaf selektif permeabel olup 500-1000 A° kalınlığındadır.

(*) Latince: rete - retis = ağ, yumak

1 µm = 0.001 mm 1 A° = 10^{-8} cm

MARMARA ÜNİVERSİTESİ YAYINEVİ

Bağ dokusu hücreleri tarafından yapılan filamentler retiküler ve kollajen fibrillerinin arasından geçerek Lamina propriayı basal mebran ile bağlarlar.

c- Laminna propria: Gingival mukozanın subepitelial bağ dokusu hücre ve kollajen liflerinden zengin olup sert (sıkı, yoğun) bir yapı oluşturur.Bu yapıda fibroblastlar, mast hücreleri, damardışı lökositler, kollajen lifler bulunur. Burada elastik lifler bulunmaz.

Kollajen lifler sement, periost ve alveol kemiğine kadar uzanırlar. Bundan dolayı gingival mukoza hareketsizdir ve kemik yüzeyine yapışıktır. Bu bölgede submukoza bulunmaz.

2-ALVEOL MUKOZASI

Muko-gingival sınırından vestibulum orisin en derin yerine (dalız) kadar olan ve sadece vestibulumda bulunan kısım alveol mukozası ismini alır. Üzeri parlak, koyu kırmızı renkli, alttaki bağ dokusu ile bağlantısı gingiva gibi sık olmayan, gingiva, dudak ve yanak mukozasına göre değişik özellik gösteren mukozadır.

a- Epitel: 0.2-0.3mm ile aşağı yukarı dişeti epiteli kalınlığında olup (220-300 µm) çok katlıdır. Yapısal özellik olarak St. korneum bulunmaz.

St. basale, St. spinozum ve St. superficiale'den oluşur.

St. Basaleden oluşup yüzeye erişen ve üst yüzeyi oluşturan St. superficialede hücreler çok yassılaşmış, incelmiş, çekirdekleri kaybolmamıştır. Bu tabakada hücreler arasında desmosom yoğunluğu fazlalaşmıştır. Alveol mukozası epiteli de melanosit, Langerhans hücreleri, Merkel hücreleri ve küçük lenfositler içerir.

Eğer komşusu olan gingival epitel ortokeratinik ise alveol epiteline geçiş çok kesin sınırlı, eğer parakeratotik ise geçiş kademeli olur.

b-Epitel-bağdokusu sınırı: Alveol mukozası Lamina propriası da rete uzantıları (rete pegs) içerir, fakat yapışık dişetine göre daha seyrektir, ($1mm^2$ de 46 uzantı) 160-170 µm. yüksekliğinde, perifere doğru kısmen kıvrılma gösterirler. Uzantıların bu kıvrılma gösteren kısımları histolojik preparatlarda çapraz kesitlere rastlandığında epitel içerisinde bağdokusu adacıkları gözükürler. Kesitlerdeki bu epitel girinti- çıkıntıları oldukça yayvan, az dalgalı olarak görülür.

Epitel-bağdokusu sınırı gingivada olduğu gibi basal laminada bol olarak bulunan fibrillerin uzantıları ile basal membran ve epitel bağlantısı kurarlar.

c- Lamina propria ve Submukoza: Bu iki tabaka da çok incedir. Lamina propriada seyrek kollajen lifler ve elastik lifler bulunur. Bunlar fibroblastlar tarafından üretilir. Elastik lifler karakteristik olarak muko-gingival sınırda sona ererler.

MARMARA ÜNİVERSİTESİ YAYINEVİ

Submukoza da çok gevşek olarak kollajen ve elastik lifler içerir. Ayrıca kılcal damarlar ve yer yer muköz bez toplulukları görülür. Az sayıda kollajen lif aracılığı ile gevşek olarak periosta bağlıdırlar ve bu nedenle hareket ettirilebilirler.

3-DUDAK YANAK MUKOZASI

Solgun kırmızı, düzgün yüzeyli olup her bölgede aynı özelliği gösterir.

a- Epitel: Dudak ve yanak mukoza epiteli 0.4-0.5 mm ile gingival, alveoler ve sert damak mukozasına göre aşağı yukarı iki misli kalınlıktadır. St. basale, St. spinosum ve St. superficiale'den oluşur.

Üst yüzeye doğru ilerleyen hücreler daha basal tabakayı terkedip St. spinosumun alt tabakasında iken hemen değişmeye başlar. Sitoplazmalarının yarısı hemen sitoplazmik filamentler tarafından doldurulur. St. Sponizumun üst yüzeyine ulaştığında hücreler ve çekirdekleri çok yassılaşmışlardır, sitoplazmalarının % 70 i filamentlerden oluşmaktadır.

St. Superficialeye doğru hücreler arası boşluklar azalır ve desmosomlar artar.

Bu epitelde de melanositler, Langerhans hücreleri, Merker hücreleri ve lenfositler bulunur.

b- Epitel- bağdokusu sınırı: Dudak-yanak epitelinin basal hücrelerinde basal lamina ve bağlayıcı fibrillerden oluşan bir basal membran ile sınırlıdır. Bağlayıcı fibriller sık ve sürekli olup bir ağ oluşturmuştur. Lamina propria alveol mukozasından daha sık, fakat sınırlıdır (1 mm^2 de 65-90.) Distal uçları genellikle 90° ye kadar varan keskin bükülmeler gösterir ve epitel yüzeyine paralel bir hal alır.

c-Lamina Propria ve Submukoza: Dudak-yanak mukozasının lamina propriası ince olup elastik liflerden zengin, gevşek bir bağ dokusundan oluşur. Derin tabakası olan submukozada yağ hücreleri ve çok sayıda aksesuar tükürük bezleri bulunur. Bu bölgede yağ bezleride bulunabilir (Fordyce- granülleri) Damar ve sinir yandalları Lamina propriaya uzantılar yapar. Sinir uçları kısmen epitel içine kadar da uzanırlar.

Lamina propria tendon lifleri ile mimik kaslarına bağlıdırlar (M. buccinatorius). Bundan dolayı dudak-yanak mukozası tek başına hareketlilik göstermez ve üzerinde bulunduğu dokudan ayrılmaz. Kasların genleşme ve kontraksiyonlarına bağlı olarak hareket edebilir ve küçük katlantılar ve dalgalanmalar yapabilir.

4- DAMAK MUKOZASI

Mukoza bu bölgede sert ve yumuşak damak olmak üzere farklılık gösterir. Yumuşak damağın tabanı, tendon lifleri ile kaslara bağlı ol-

MARMARA ÜNİVERSİTESİ YAYINEVİ

duğundan hareketlidir (M. levator veli palatini, M. tensor veli palatini, M. palatoglossus, M. palatopharyenegeus, M. uvulae), yüzeyi düz ve rengi kırmızıdır.

Sert damak mukozası hareketsiz, soluk pembe renkli üzeri pütürlü, anterior bölgede dalgalanma gösterir (Rugae palatini)

a- Epitel: Sert damak epiteli 0.21-0.29 mm arası kalınlığındadır ve 4 tabakadan oluşur:St. basale, St. spinozum, St.granulosum ve St. korneum ile yapısı gingiva epiteline benzer.

Her yerde aynı kalınlıkta ve nukleussuz St. korneum hücrelerinin oluşturduğu ortokeratinizasyon gösterir. (gingivada parakeratinizasyon). Tonofilamentler daha azdır (Sitoplazmanın % 30'u). Melanosit, Langerhaus hücreleri, Merkel hücreler ve küçük lenfositler içerir. Yumuşak damak epiteline geçiş gingiva-alveol mukozası geçişine benzer,klinik olarak önemli bir belirtisi yotktur .

Histolojik olarak yumuşak damak epiteli de dudak-damak epiteli gibi 3 katlıdır (St.basele,St.spinosum,st. superficiale).Bu epitelin nasal bölgeye bakan kısmı respiratör epitel özelliğindedir.

b-Epitel bağdokusu sınırı: Sert damak lamina propriası düzgün,birbirlerine paralel.aşağı yukarı 0.19 mm yükseklikte uzantılar (rete pegs)oluşturur. 1mm^2 de ince, parmak şeklinde 85-140 tane rete uzantıları bulunur.

Yumuşak damak papilleri de düzgün sıralı fakat daha seyrektir.

Epitel ve bağ dokusu arasındaki asıl sınır basal membran ile olur.Retiküler ve kollajen bağlayıcı fibriller buradaki en önemli elementlerdir.

c-Lamina propria ve Submukoza : Raphe palati ve sert damağın gingivaya doğru olan periferinde elastik lifler yoktur, kollajen lifler bulunur. Bu kollajen lifler direkt olarak periosta bağlantılıdır. Raphe palatinin gerisinde ise lamina propria incedir ve bağ dokusu anteriör bölgede yağdokusu, posteriör bölgede mükoz salgı bezleri içerir.Yumuşak damağa kadar uzanan bu aksesuar tükürük bezleri (Glandulae palatinae) damak epiteline açılır.Bu açılma yerleri (Ductus glandulae) çevredeki pembemsi mukozaya göre daha koyudur ve klink olarak kabarıklık gösterebilir.

Tüm submukozada Aa.palatinae,Vv palatinae ve Nn. palatini majores dalları yayılmıştır. Rete uzantılarında (rete pegs) sinir uçları bulunur ayrıca serbest sinir uçları epitelin St.basalisine kadar gelir.Yumuşak damak bağ dokusu Lamina propria ve submukoza olarak 2 kısımdır. Lamina propria elastik ve kollajen lifler içerir. Sub-

MARMARA ÜNİVERSİTESİ YAYINEVİ

mukozada liflerin yanısıra yağ hücreleri ve müköz bezler bulunur ve doku zengin bir şekilde vaskülarizedir (Kapillar plexus Aa. palatini minores).

5- AĞIZ TABANI MUKOZASI

Bu bölgenin mukozası ağızın diğer kısımlarına göre daha farklıdır. Koyu renkli yüzeyi katlantılar gösterir.

a- Epitel: Ortalama olarak 0.73-099 mm ile çok ince olup 3 katlıdır (St. basale, St. spinosum, St. superficiale). Bu yapı ile dudak ve yanak mukozasına benzer.

St. basaleden yüzeye doğru hareket eden hücreler özelleşerek (differentiation) yassılaşırlar ve geniş bir St. superficiale oluştururlar.

b- Epitel-bağdokusu sınırı: Lamina propria çok incedir. 1 mm^2 de 13-19 tane, yüksekliği az (≅ 0.30 mm), küçük rete uzantıları içerir. Epitel ve bağ dokusu basal membran ile ayrılır.

c- Lamina propria ve submukoza: Lamina propria kollajen liflerden fakir, elastik liflerden zengin gevşek bir bağdokusundan oluşur.

Derin tabakalarda yağ hücreleri vardır. Bu gevşek bağ dokusunda sero-müköz tükürük bezleri bulunur. Ağız tabanı mukozası çok hareketli olup çok gevşek olarak M. mylohyoid fasiası ile bağlantılıdır. A. lingualis, A. facialis ve A. submentalis ile beslenen mukoza dolaşımı V. sublingualis ile tamamlanır.

6- DORSAL DİL MUKOZASI

Dilin iç kısmında vertinal, horizontal ve longitudial seyreden çizgili kas yapısına dış kısmında M. genioglossus, M. hypoglossus, M. palatoglossus ve M. styloglossus da katılarak bir kas kitleri oluşturur. Dili oluşturan bu kas kitlesinin tümü Facia linguae ve mukoza ile örtülüdür.

Musküler yapıdaki dil 3 bölümde isimlendirilir:

Dil ucu (apex linguae), dil gövdesi (corpus linguae) ve dil kökü (radix linguae).

Dilin 2 / 3 ön kısmını oluşturan apex ve korpus kısmı ağız boşluğunda (cavus oris), 1/ 3 kısmını oluşturan radix ise farenx'te bulunur. Korpus ve radix linguae arasındaki sınır papillae vallate'nin hemen arkasında bulunan ∧ şeklindeki sulcus terminalistir (şekil :4)

Sulcus terminalis dil sırtının büyük bölümünü oluşturan anteriör kısmı ile daha küçük bölümünü oluşturan porterior kısmını birbirinden ayırır. Sulcus terminalisin oluşturduğu ∧ nin birleşme yerine Foramen caecum denir ve burası embriyolojik dönemdeki Ductus thyreoglossus'nun ağzıdır. Apex ve corpusu oluşturan dorsal dil mu-

MARMARA ÜNİVERSİTESİ YAYINEVİ

kozası tam ortadan uzunlamasına bir katlantı ile ikiye bölünür. Bu katlantı Sulcus medianus olarak isimlendirilir. Apex ve corpus mukozası özelleşmiş olup dokunma, ısı ve tad duyularının algılanması işini üstlenmiştir.

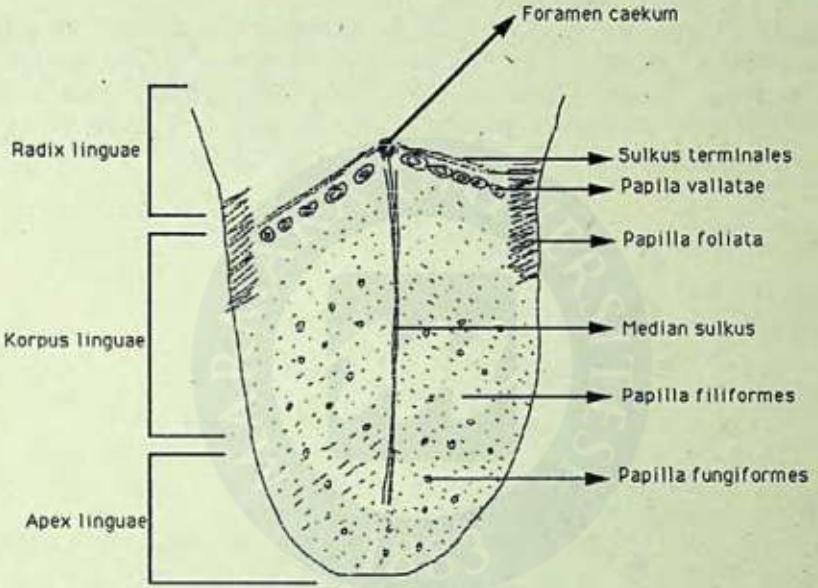

Şekil : 4 - Dilin Dorsal Görünümü

Dil kökü mukozası lenfatik doku karakterinde olup yüzeyi girintili çıkıntılıdır. Özellikle lateral dil tonsilleri bölgesinde (tonsillae linguae lateralis) yüzey bademcikte olduğu gibi kriptalar oluşturabilir.

Dil sırtı Lamina propriası sinir ağı ve kılcal damar yönünden zengin olup üst tabakası (St. papillare) değişik şekilde, üzerleri yine epitel ile kaplı çıkıntılar (papilla'lar) yapar Bu papillalar şekillerine göre isimlendirilir: düz, iplik gibi uzananlar Papillae filiformes, mantar şeklinde olanlar papillae foliatae ve dalgalı şekilde, set oluşturmuş gibi çıkıntılı olanlar papillae vallate ismini alırlar.

Papilla filiformes

Dil sırtının Lamina propriası sulcus terminalisten apexe doğru balık kılçığı şeklinde bağdokusu setleri halinde uzanır. Bağ dokusunun bu setleri ortada median Sulcus'ta birleşirler ve bu durum makroskopik olarak da dil sırtında çizgiler halinde görülebilir. Bu çizgiler boyunca oval tabanlarıyla papilla filiformisler sıralanmıştır. 1 cm^2 de ortalama 20 tane olan ve primer papil olarak isimlendirilen bu çıkıntılar ≅ 0.3 mm genişliğinde, 0.5 mm kalınlığında ve uzunluğundadır. Her bir primer papilin tabana birleştiği oval kesitli kenarlarından çe-

MARMARA ÜNİVERSİTESİ YAYINEVİ

peçevre 10-30 tane kadar başka çıkıntılar uzanır. Bunlara sekonder papiller denir (Şekil:5). 1 cm^2 de ≅ 400-500 sekonder papil bulunur. Bu papiller dil ucuda orta kısma göre daha sıktır ve uçlarını saran kollajen ve elastik lifler bakımından zengindir. A. lingualisin dil sırtına paralel seyreden kolları her bir sekonder papilin uç noktasına kadar uzanıp veröz bağlantılarla birleşir.

Papilin tümü ortokeratotik epitel ile kaplıdır. Epitel çok sayıda melanosit (≅ 5 basal hücrede 1 tane) ve Langerhans hücreleri içerir. Dili kaplayan epitel dil ucunda 0.8-0.9 mm, orta kısında 0.6-0.7 mm, dil atında ise 0.2-0.3 mm kalınlığında olup ileri yaşlarda atrofik dağışıkliğe uğrayarak hızla değişir.

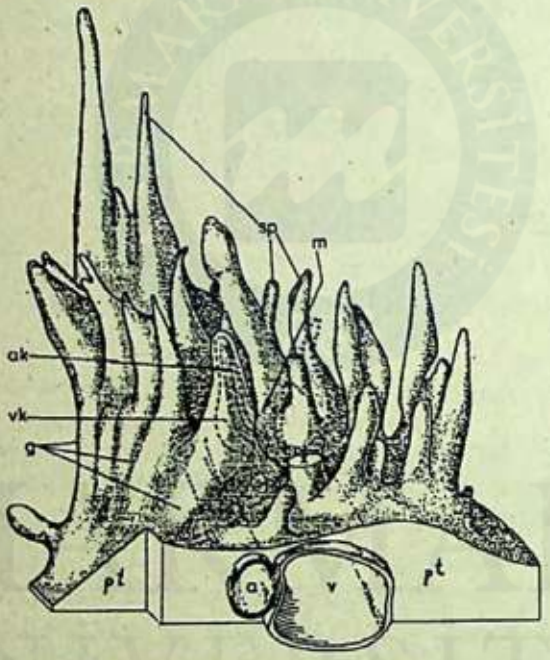

Şekil: 5- Filiform Papil (H.E. SCHROEDER'den)

a- arter

ak- arter kapiller dolaşımı

pt- papil tabanı

m- çıkıntılar arasındaki krater merkezi

sp- sekonder papil

v- ven

vk- venöz kapiller dolaşımı

MARMARA ÜNİVERSİTESİ YAYINEVİ

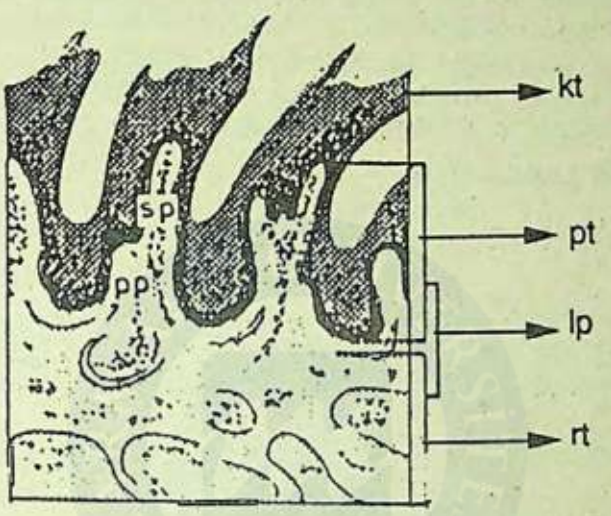

Şekil: 6- Filiform papil kesiti (H.E. SCHROEDER'den)

sp-sekoder papil	Lp- lamina propria
pp- primer papil	rt- retiküler tabaka
pt- papiller tabaka	kt- keratin tabaka

St. basale oral hücrelerden oluşur ve mitotik aktivitesi fazladır. Bu aktivite daha çok papieller arasında kalan epitel bölümlerinde olur. St. korneum papil ucunda sivri keratin çıkıntısı şeklinde uzama gösterir. Epitel aşağıdan yukarı doğru sürekli yeni oluşan hücreler ile yüzeye doğru ilerleyip herbir sekonder papilin üzerini kaplayan keratin katmanlarının yığılması ile dil sırtının karakteristik görünüşü ortaya çıkar (Şekil:6)

Papilla filiformes sinir bağlantısı bakımından zengindir. Miyelin kılıf içermeyen serbest sonlanan sinir uçları sekonder papillaya ulaşıp subepitelial bağdokusuna kadar uzanırlar. En çok bulunan sinir sonlanması ise miyelinsiz liflerden oluşmuş komplex bir yapısı bulunan uç yumruları şeklindedir. Bu yumru şeklindeki sinir uçları lamel şeklinde özelleşmiş, yarı özelleşmiş cisimcikler ve Meissner cisimcikleri şeklindedir. Lamel şeklindeki elâstik lifler ve kılcallarla çevrilidir. Ayrıca bu lamel şeklindeki cisimciklerle sonlanan sinir uçlarının yan uzantıları basal mebrana uzanıp suprabasal epitel hücrelerine kadar ulaşır.

MARMARA ÜNİVERSİTESİ YAYINEVİ

Tüm bu komplex yapılı sinir ucu sonlanmaları dilin mekanik duyu reseptörlerini oluşturur. Böylece papilla filiformisler dokunma duyusunun iletiminde en önemli rolü oynarlar. Papil ucundaki iğne şeklindeki keratin uzantılarının yönlerinin değiştirilmesi bile bu sinir reseptörleri ile algılanır. Bu bakımdan filiform papiller ağzındaki en küçük bir partikülü, diş yüzeyindeki değişikliği ve pürüzlüğü veya ağız mukozası yüzeyindeki değişikliği dokunma ile hissedip 1.6 misli kadar büyülterek algılama özelliğine sahip çok duyarlı oluşumlardır.

Papilla Fungiformes

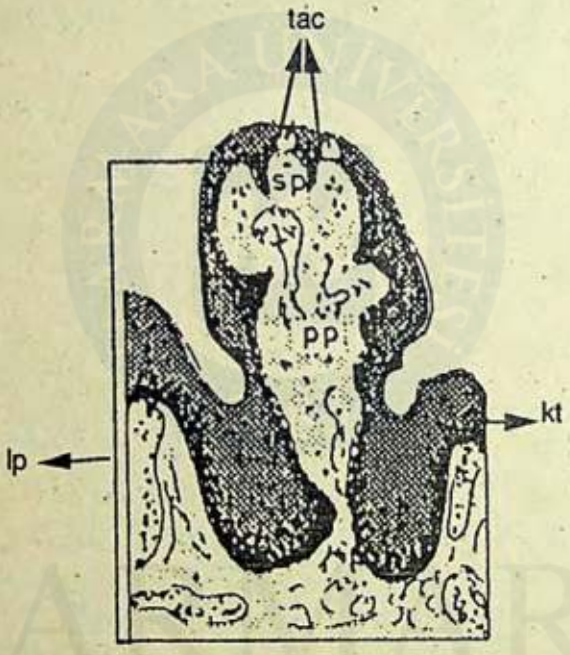

Şekil: 7- Fungiform papil (H.E. SCHROEDER'den)

pp- primer papil

sp- sekonder papil

tac- tad alma cisimciği

Lp- lamina propria

kt- keratin tabaka

Fungiform papiller sayıca filiform papillerden çok daha az olup onların aralarına serpiştirilmiş haldedir. Dil ucunda 1 cm^2 de 90, dil ortasında ise 45 tane kadardır. Makroskobik olarak yuvarlak, açık kırmızı renkli bu oluşumlarda Lamina proprianın oluşturduğu çizgi şeklindeki setler üzerinde yer alırlar.

MARMARA ÜNİVERSİTESİ YAYINEVİ

Fungiform papiller 1 mm uzunluğunda, 0.5 mm genişliğinde olup çevresi hendek şeklinde çukurlarla çevrili bir sap ile tabana bağlıdır. Fungiform papil yuvarlak oval yapıda olup vertikal kesiti konik şeklindedir. Üst yüzeyi geniş ve düz olup çok az sayıda ve derinliği de az olan girintiler halinde sekonder papiller içerir (Şekil:7)

Primer papilin kollajenden zengin, gevşek yapılı bağ dokusunun içinde bulunan arteriol ve venoller periferde kılcal plexuslar oluşturur. Bu plexuslar nedeniyle fungiform papillerin rengi belirgin, açık kırmızı olarak gözükür.

Bu papillerde tad alma yumrularına ulaşan sinir liflerinden başka çok sayıda lamel şeklinde mekanik ve termik reseptörler ve ayrıca serbest sonlanan sinir uçları vardır.

Primer ve sekonder papiller parakeratotik veya ortokeratotik epitel ile kaplıdır. Bu epitel içinde sekonder papillerin üzerinde ve birbirine komşu çıkıntı aralıklarında tad alma cisimciklerinden çok sayıda bulunur.

Dil ucunda bulunan fungiform papiller tatlı, dil kenarında bulunanlarda tuzlu tad duygusunu algılarlar.

Bu tad cisimciklerinin ömrü 1-2 hafta kadar olup sürekli rejenerasyon gösterirler. Çocuklarda dilin değişik papillerindeki tad cisimciği sayısı 8000-12.000 arasında iken yetişkinlerde bu sayı 4000-6000 arasındadır. İlerleyen yaş ile birlikte rejenere olma yetenekleri de azalır. 80 yaşındaki bir kişide sayıları normalin 1/3 üne kadar düşmüştür

Papilla foliata

Dil gövdesinin arka kenarında arcus glossopalatinusa doğru, çift taraflı, birbirine paralel seyreden, derin oluklu 8-15 tane kadar mukoza katlantıları şeklindedir.

Görünüşü insanlarda her zaman belirgin değildir. Çoğu kez az sayıda, geniş setler halinde üzeri sıfıl gibi pütürüklü yapıdadır veya ileri yaşlarda üzerinde hiçbir özelliği olmıyan mukoza parçası olarak gözükebilir.

Papilla foliatenin bağdokusu para ve ortokeratotik epitel ile kaplı olup mukoza katlantılarının olduğu yerlerde hayvanlarda çok sayıda tad alma cisimcikleri bulunur. İnsanlarda ise doğumda küçük çocukluk döneminde birkaç tane vardır, yetişkinlik döneminden sonra bu cisimcikler bulunmaz. Daha alt tabakalarda bulunan seröz bezlerin ağızları bu katlantıların içlerine açılır.

MARMARA ÜNİVERSİTESİ YAYINEVİ

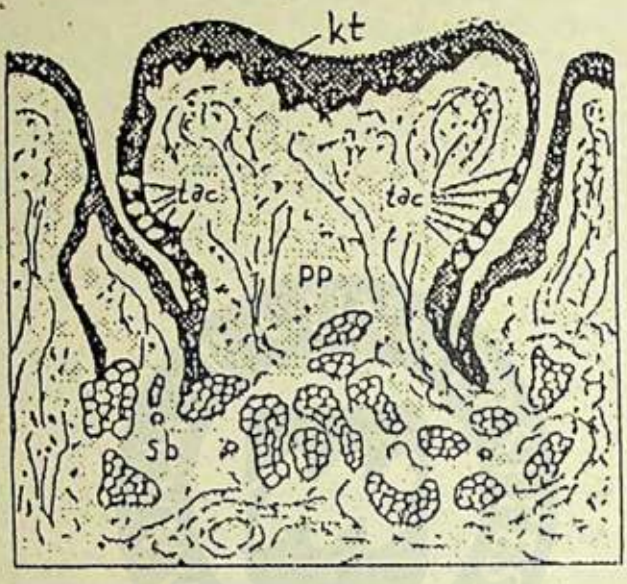

Şekil: 8- Papilla vallate kesiti (H.E. SCHRÖEDER'den)

kt-keratin tabaka

tac=tad alma cisimcikleri

pp- primel papil

sb- intraepitelyal salgı bezleri (Ebner bezleri)

1mm. yükseklik ve 2-3 mm çapları ile en büyük dil papillerini oluştururlar. Sulcus terminalisin ön kenarında 8-10 tane kadardır. Yuvarlak şekilli bu papillerin etrafı çepeçevre hendek şeklinde derin bir girinti ile sarılmıştır. Üzeri düz ve yassı olan primer papil üzerinde çok sayıda ve çok kısa uzantılar halinde sekonder papiller vardır. Papilin üst yüzü ve çevre girintisini oluşturan kenarları ortokeratotik epitel ile kaplıdır. Papilin bu girintiye komşu olan lateral kenarlarında yüzlerce acı tadını algılayan tad cisimciği bulunur (Şekil:8)

Papilla vallatenin Lamina propriasının derin tabakalarında seröz bezler bulunur. Bu bezler papilla etrafındaki girintilerin tabanına açılır. Her bir papilla etrafında sayıları 35'e kadar varabilen seröz bez ağzı bulunur (Ebner bezleri)

MARMARA ÜNİVERSİTESİ YAYINEVİ

7- DİL ALTI MUKOZASI

Dorsal kısmına karşın dilaltı mukozasında papilla bulunmaz ve yapı olarak ağız tabanı mukozası görünümüdedir.

Ortada bulanan dilaltı frenulumu bazen apexe kadar uzanıp dilin hareketliliğini kısıtlayabilir (ankyloglossus). Frenulumun her iki tarafında dil apexine doğru açı yapacak şekilde genelde çevre mukozaya doğru daha koyu olan plika fimbriatalar bulunur (şekil:9). Epitel ince ve 3 tabakalı olup St. korneum bulunmaz. Lamina propria dil sırtındakinden daha geniş olup bağdokusu lifleri ile bağlantı yapar. Bu bölgede submukoza katı bulunmaz.

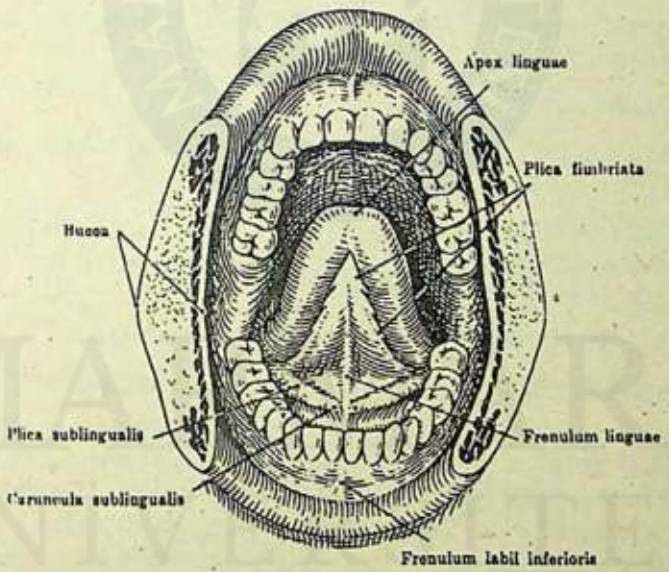

Şekil: 9- Dilaltı anatomisi

MARMARA ÜNİVERSİTESİ YAYINEVİ

BÖLÜM: II

TANIYA VARMA KRİTERLERİ

MUAYENE YÖNTEMLERİ

-Hava kabarcığı deneyi: Bül, vesikül gibi kabarcık oluşturan hastalıkların ön tanısı için kullanılabilecek bir yöntemdir. Mukoza pamuk ile kuvvetlice bastırılıp birkaç kez ovulup zedelendikten sonra sond ile hafifçe çizilir. Ünitin şırıngası ile kuvvetli olarak hava üflendiğinde kabarcık oluşması (+) olarak değerlendirilir.

Örn: Pemfigus vulgaris, Eritema exidativum multiforme

-Nikolsky testi (fenomemi): Deri veya mukozaya kuvvetlice bastırdıktan sonra birkaç dakika (bazen birkaç saat) sonra o alanda hemorajik sıvı birikimi, bazen epitel veya epidermis tabakasının ayrılması (+) olarak değerlendirilir.

Örn: Penfigus vulgaris

-Köbner fenomeni: Deride kazıma (veya kaşıma) ile papül oluşumuna neden olabilme ile ortaya çıkan durumdur.

Örn: Liken ruber planus

-Tzanck testi: Vesikül, bül oluşturan hastalıklarda kabarcık tabanından yapılan sitolojik muayenedir.

Görülen hücrelerin cinslerine göre patolojik değişikliğin epitel içerisinde, basal tabakada veya bağ dokusunda olduğunun kanıtı için uygulanan bir yöntemdir.

Özellikle pemfigus gurubu hastalıklarda kullanılır.

-Sitolojik Muayene:(exfoliatif sitoloji, Sito-diagnostik):

Sürekli rejenerasyon gösteren ve basal tabakadan yüzeye doğru gelip atılan (exfoliation) hücrelerin toplanıp Lam üzerine yayarak (smear yapma) boyandıktan sonra incelenmesidir. Başlangıçta genital mukoza için ortaya konan Papanicolau sınıflaması oral mukoza için de geçerlidir. Görülen çekirdekli ve mavi boyanan hücreler epitelin alt taraflarından gelen genç hücrelerdir ve keratinizasyon göstermezler. Çekirdekleri bulunan, kırmızı boyanan hücreler yarı keratinize hücrelerdir. Çekirdekleri olmayan veya piknotik (*) çekirdekli olanlar ise keratinize hücrelerdir ve oranj renkli gözükürler. Epitelin malign değişikliklerinin irdelenmesinde çekirdek şekil bozuklukları, çekirdek- sitoplazma oranı, çekirdek boyanma derecesi, nukleolusun

(*) piknoz= Büzülmüş ve kromatin birikimi nedeniyle yoğunlaşmış nukleolus

MARMARA ÜNİVERSİTESİ YAYINEVİ

hacim değişikliği, sitoplazma şekil ve boyanma değişikliği, sitoplazmada vakualizasyon önemli kriterlerdir. Bu özellikleri gözönüne alarak yapılan Papanicolau derecelendirmesi ana hatları ile şöyledir:

1. derece: Normal bulgu, atipik hücre yok

2. derece: Çok az atipik hücre, malign değişiklik işareti yok

3. derece: Kesin olmıyan bulgu. Atipik hücrelerde artma. Biopsi yapılması uygun olabilir.

4. derece: Karsinom şüphesi. Az sayıda, fakat kesin malign değişim karekteristiği gösteren hücreler veya çok sayıda atipikliğin sınırında olan değişiklikler. Biopsi kaçınılmazdır.

5. derece: Kesin karsinomatöz değişiklik. Histolojik inceleme şarttır.

Papanicolau'nun tanımlandığı boyanma metoduna göre hazırlanan smear preparatlarının dereceleri Şekil: 10-14 arasında olduğu gibi görülebilir.



Şekil: 10- Papanicolau 1. derece:

Çekirdek- stoplazma ilişkisi normal yüzey tabaka hücreleri.

MARMARA ÜNİVERSİTESİ YAYINEVİ

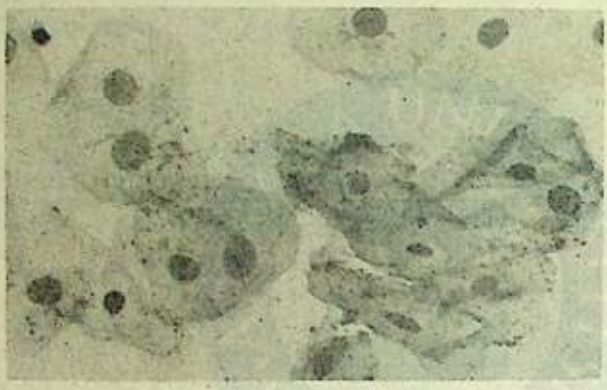

Şekil: 11- Papanicolau 2. derece:

İri, yuvarlak çekirdekli ara tabaka ve yüzey tabaka hücreleri. Çok az sayıda çekirdek büyüklüğünde farklılık.



Şekil: 12- Papanicolau 3. derece:

Değişikl büyüklükte ara tabaka hücreleri. Dikkati çeken sayıda çekirdekler arası büyüklük farkı. Büyük çekirdeklerde kromatin yapısında bulutlanmalar.

MARMARA ÜNİVERSİTESİ YAYINEVİ

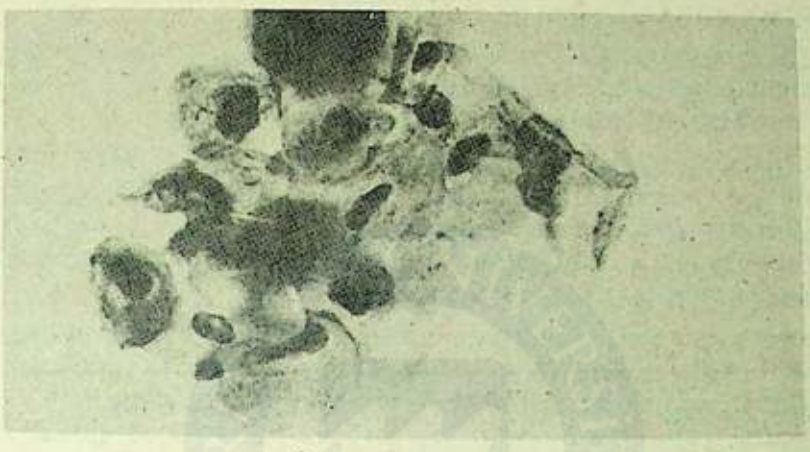

Şekil: 13- Papanicolau IV. derece:

Ara tabaka (intermediyer tabaka) ve parabazal hücre grupları, koyu boyanan (hiperkromatik) yuvarlaklaşmış, çekirdekte kromatin birleşmesi ile karakteristik dejenerasyon (piknoz), çekirdek büyüklüklerinde farklılık (anizonukleus)

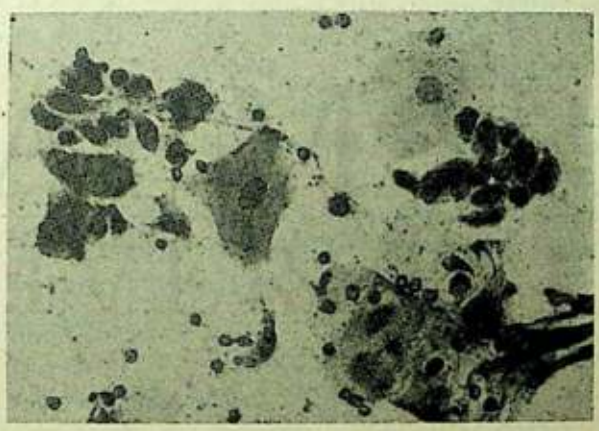

Şekil: 14- Papanicolau V. derece:

Belirgin olarak nukleus-sitoplazma ilişkisi bozulmuş hücre grupları parçalanmış sitoplazmalar. Sitoplazması yok olmuş çekirdekler. Çekirdek büyüklüklerinde farklılık (anizonukleus), hücrelerin normalden koyu boyanmaları (hiperkromati)

MARMARA ÜNİVERSİTESİ YAYINEVİ

-Histolojik muayene: Prekanseröz değişiklikler ve malignomlardan, Tbc, Sy, Aktinomikoz gibi spesifik iltihaplar, Liken r. planus, pemfigus vulgaris gibi kronik hastalıkların teşhisine kadar çok çeşitli değişikliklerde kullanılan tanı yöntemidir.

a-Exizyon biopsisi: Tümü olarak çıkartılabilecek büyüklük ve derinlikteki oluşumları etrafında sağlanan doku sınırı bırakarak alıp incelemek için kullanılan tanı yöntemidir.

b- İnzisyon biopsisi: Tümüyle çıkartmadan, değişikliğin en belirgin olduğu yerden küçük parçanın alınıp incelenmesidir. Büyük değişikliklerde birkaç yerden parça alınması gereklidir. Böyle durumlarda bir parçada sağlam mukoza sınırından alınmalıdır. Böylece karşılaştırma yapma olanağı doğacaktır.

Genel kural olarak malignite beklenen olgularda inzisyon biopsisi büyük cerrahi müdahaleyi yapacak kişi tarafından yapılmalıdır. Özellikle üzeri nekroze lezyonlarda yeterli derinliğe inilmelidir. Lokal enestezi ile yapılacak biopsilerde anestezik solusyon değişikliğin içine değil, çevresine verilmelidir.

c- Ponksiyon biopsisi: Kalın iğneler ile büyük operasiyonlara neden olmadan daha çok iç organlardan örnek alınması işlemidir.Dişhekimliğinde kullanımı yoktur. Bunun yerine dişhekimliğinde Aspirasyon yapılabilinir. İçi sıvı dolu şişliklerde büyük müdahale yapmadan tanıya varabilmek için faydalanılabilinir.

Örnek: Hematon, hemangiom, varisler, anevrizma, arterio-venöz ektaziler aspirasyonunda kan / apse aspirasyonunda sarı renkli cerahat / Mukosel aspirasyonunda berrak, yapışkan sıvı / kistlerde açık sarı, kollestrin kristalleri içeren sıvı aspire edilir.

-Toludin mavisi testi: Malign ve benign mukoza değişimlerinin ayırımı için kullanılan bir yöntemdir. Karsinomlarda yüzeyreki hücrelerinden sitoplazmaları parçalanarak çekirdekleri açığa çıkar. Bu tür çekirdeklerin sayılarındaki artış ve bunların DNA larının boyayı absorbe etmesi özelliğinden yararlanılarak yapılan bir klinik muayene yöntemidir.

Boyadan önce o bölge % 1 lik sirke asidi ile silinip % 1 lik Tolidin mavisi ile atuşman yapılıp çalkalanır.

Dikkat edilmesi gereken konu → banal iltihap olgularında da hücre çekirdekleri aynı şekilde boyayı absorbe edebilir !

-Cam spatül deneyi: (Diaskopi) Kanın damar içi ve doku arasında olup olmadığının belirlenmesinde kullanılır. Cam spatül lezyon üzerine bastırıldığında kırmızılık kayboluyorsa kan damar içerisinde (Örn: Hemangiom, venektazi), renkte değişiklik olmuyorsa kan doku arasında olabilir (Örn: hematom).

MARMARA ÜNİVERSİTESİ YAYINEVİ

-Beyaz lezyonların mukozadan uzaklaştırılabilmesi:

Presel ile tutulduğunda lezyonun kolaylıkla mukozadan uzaklaşması kandida enfeksiyonlarında tanı bakımından önemli bir özelliktir. Bu durumda eritemli bir taban ortaya çıkabilir, Mukozadan uzaklaşmayan beyaz lezyonlarda ayırıcı tanı olarak Lökoplaki- Liken ruber planus düşünülür. Löködema da (white sponyg nevus) beyaz lezyonun tabandan kolayca uzaklaşması değil, kopma sözkonusudur.

-Mikrobiyolojik muayene:

Mukoza yüzeyinden alınan materyalin özel besiyerlerinde üretilerek tanıya varmak için yapılır. Örn: Kandida enfeksiyonu, viral enfeksiyonlar. Sistemik etkili enfeksiyonların tanısı için serolojik muayene yapılabilir. Örn: Sifiliz

-Deri- Mukoza testleri:

Oral kavite ile kontaktda olan dolgu, protez materyali veya herhangi bir maddenin allerjen olabileceği düşünüldüğünde özel flasterlerle deri üzerinde belirli süre kontaktda bırakarak (epikutan test) veya protez şeklinde yapılacak bir plağın üzerine bu tür maddelere yerleştirerek direkt mukoza üzerine etkilerinin incelenmesinde kullanılır (epimukoza test). Ağızda derideki gibi yağ tabakası bulunmadığından allerjen veya toxik maddelerin rezorbe edilmesi daha çabuktur. Tükürük de bu maddelerin konsantrasyonlarını düşürür ve ayrıca yutkunma ile ortamdan çabucak uzaklaşmalarını sağlar. Tüm bu nedenlerden dolayı aynı oran ve konsantrasyonlardaki maddelerin epimukoza testinde reaksiyon oluşturmamasına rağmen epikutan testte pozitif sonuç alınma olasılığı çok daha fazladır.

- Biyokimyasal Labratuar muayeneleri:

Oral mukozadaki değişikliğin sistemik bir hastalıkla ilişkisinin araştırılması için başvurulabilir.

Örn: Metal intoxikasyonu kanıtı için urin muayenesi, lökopoetik ve hemopoetik sistem hastalıkları, veya diabet gibi metobolizma hastalıklarının tanısı için hemotolojik muayene yapılır.

-İmmunolojik muayene:

İmmunsistem bozukluklarının oral mukozadaki oluşturduğu lezyonların tanısı için kullanılır. 2 türlü incelenme yöntemi vardır:

a- Direkt immunfloresenes: Hastadan kan alınırak serumundan Ig G izole edilir ve florans oluşturan bir boya maddesi ile (Fluoresce-in) işaretlerinir.Böylece işaretlenen antikor histolojik olarak incelenecek dokuya katılırak floresan mikroskobunda incelenir.

Örn: Pemfigus vulgariste intersellürler bağlanma yerlerinde otoantikor oluşumu veya büllöz pemfigoidde basal membrana karşı otoantikor oluşumu izlenebilir.

MARMARA ÜNİVERSİTESİ YAYINEVİ

b- İndirekt ummunfloresenes: Hastanın serumu deney hayvanının oral mukozasına inkube edilir. Bu yolla hastanın antikorları dokuya geçer. Bu doku florans madde ile işaretlenerek Antihuman- I g G serumu ile birleştirilir. Bu yolla hastadan biopsi yapmadan hastanın serumunun antikor durumu floresan mikroskobu ile incelenerek çeşitli kriterlere göre tanı konur.

- Radyolojik inceleme: Malign mukoza hastalıklarının kemiklerde değişiklik yapıp yapmadığının kontrolünde veya yumuşak doku içine giren yabancı maddelerin tanısı için kullanılabilir. Örn: Amalgam döğmesi.

-Tanıya yardım için deneme tedavisi (Diagnosis ex iuvantibus)(*)

Sonuçlanmış bir tedaviden (başarılı veya başarısız) fikir yürüterek tanıya varmak olarak özetlenebilir.

Başlangıçta tanı konamıyor ise hastaya zararı dokunmıyacak bazı tedaviler uygulayarak olasılıkları elemine ederek "önce tedavi, sonra tanı!" yöntemidir.

Örn: Perniyöz anemi şüphesinde labratuar incelemeleri yapılmak istenmediği durumlarda "hastaya faydası olmasa bile zararı dokunmayacağı" düşüncesi ile Vit-B-12 i.m. verilebilir. Şikayetlerin ortadan kalkınmasında Öntanının doğrulanması söz konusu olduğunda (plasebo değil!) yapılan deneme dolaylı olarak tanı koyma yöntemidir.

ORAL MUKOZA HASTALIKLARINDA MUAYENE VE TANI

Oral kavitede mukozanın kendine özgü hastalıklarına, bazı sistemik hastalıkların belirtilerine rastlanabilmektedir. Tanıya varabilmek için klinik olarak hangi kriterlerin ölçü olarak alınacağı önemlidir. Bunlardan anamnezin tüm dallarda olduğu gibi çok önemli bir yeri vardır. Belirti ve şikayetlerin akut veya kronik olması, aynı düzeyde kalması, ilerlemesi veya zaman zaman ataklar yapması önemli detaylardır.

Yine anamnezden lezyonun meslek, çevre, kullanılan herhangi bir ilaç, madde veya yiyeceklerle ilgisi olup olmıyacağı, muayenenin yapıldığı zamana kadarki uygulanan tedavi yöntemleri ve sonuçları hakkında bir kanıya varılabilinir.

Bundan sonra yapılacak dikkatli bir muayenede lezyonun cinsi, rengi, şekli ve büyüklüğü, yoğunluğu ısısı, çevre dokularına göre yükseklik farkı, sayısı, dağılış şekli ve lokalizasyonu tanıya varmada önemli kriterlerdir.

Ayrıca lezyonun ülsere olup olmadığı, eğer öyle ise tabanın yoğunluğu, alt dokulara infiltrasyonu, kenar sınırının belirginliği, sertliği, hacim artışı gösterip göstermediği önemlidir.

(*) Latince - iuvare = yardım etmek, faydılı olmak

MARMARA ÜNİVERSİTESİ YAYINEVİ

Tüm bu kritrelere göre sistematik bir biçimde hastadan alınacak bilgi ve gözlenen belirtilerin sentezi yapılarak tanıya varılabilir.

Ağız mukozası hastalıklarında muayene sırasını, bulgulara dayanarak yapılan diagnozu ve bu diagnozun kritik değerlendirmesini sistematik olarak aşağıdaki gibi sıralamak tanıya varmada yardımcı olabilir:

I-ANAMNEZ:

İsim, Yaş, Meslek, Adres

Not: (Hastalığın tanısı, irdelenmesi ve tedavi için hastadan alınan bilgilerin değerlendirilmesine anamnez denir. İyi bir anamnez alabilmek için sadece istek ve hastaya zaman ayırmak yeterli değildir; En önemlisi hastalıkların oluşum nedenleri arasındaki ilişkileri bilmek ve bu ilişkiler doğrultusunda bağlantılı sorular yöneltebilmektir)

a- Aile Anamnezi:

- Gelişim anomalileri
- Ailedeki kalıtsal ve diğer hastalıklar (diabetes mellitus, kalp damar hastalıkları, hemofili, nörolojik hastalıklar, tümöral hastalıklar vb..)
- Önemli spesifik enfeksiyon hastalıkları (Tbc, Sifiliz v.b.)
- Oral değişikliklerin akraba çevresinde olup olmadığı

Not (Dişhekimliğini ilgilendiren birçok hastalıkta aile anamnezine gerek yoktur. Aile anamnezi ve kişisel detaylı Genel anamneze gereksinim olup olmadığı genellikle muayeneden sonra ortaya çıkar).

b- Kişisel Anamnez:

Genel: (Hastanın geçirmiş olduğu veya şu andaki önemli hastalıkları):

- Çocuk hastalıkları
- Kalp-damar hastalıkları
- Nörolojik hastalıklar (epilepsi)
- Triod hastalıkları
- Solunum sistemi hastalıkları (Tbc. astma)
- Sindirim sistemi hastalıkları (mide-duedonum ülseri, gastritis)
- Diabetes mellitus
- Karaciğer hastalıkları (sarılık, hepatitis, siroz)
- Böbrek hastalıkları
- Kan hastalıkları
- Veneriyal hastalıklar

MARMARA ÜNİVERSİTESİ YAYINEVİ

- Allerji
- Kanama yatkınlığı
- Devamlı kullanılan ilaç-sigara-alkol alışkanlığı
- Hamilelik veya regli durumu (ağızdaki hastalıklarla ilişkisi varsa)

Not: (Hastanın genel durumu ve ağız bulgularını ilgilendiren bilgiler dişhekliğinin genelde lokal belirti olarak ortaya çıkan hastalıklarında çoğunlukla gereksizdir <<Örneğin: pulpitis>>. Böyle durumlarda önemli olabilecek çok kısa bilgi ile yetinilebilinir.

Özel:

- Şikayetin ne zaman-nasıl-hangi bölgede başladığı
- Şikayetler varsa ağrının detaylı tanımı: sürekli / kesikli / zonklayan / sıcak-soğuk-tatlı yiyeceklerde / yere eğilince / başı şikayet tarafına eğince / şimşek çakar gibi aniden / künt / sızlama şeklinde / üzerine bastırınca başlayan (veya çevresine) / ... gibi
- Şikayet için hastanın tahmin ettiği neden
- Şimdiye kadarki yapılan tedavi ve sonucu
- Hastanın genel durumu : iştah, kilo kaybı, genel durum (halsizlik-yorgunluk vs.) vücut yapısı, boy, derinin görünümü, uyku, psişik durum (huzursuz-dengeli-içine kapanık v.s.)
- Hastanın ateşi

II-AĞIZ DIŞI BULGULARI:

a-İnspeksiyon: Normalden sapma olup olmadığına bakılır: yüzde asimetri / şişlik(tek -çift taraflı) değişikliğin şekil, renk ve fonksiyon bozukluğu

- Patolojik değişikliğin detaylı tanımı:Lokalizasyon,büyüklük,çevre ile olan sınırı, üzerindeki derinin özelliği (soluk, kızarık, gergin, parlak v.s) değişikliğin merkezi

b-Palpasyon:

- Zigomatik kemik ve ark / nazal kemik / orbita alt kenarı / fossa kanina / mandibulanın arka kenarı / alt - üst alveol kemiği
- Ağız açık ve kapalı durumda TME (akustik bulgu , ağrı)
- Rejiyonal lenf bezleri
- Tükürük bezleri
- Valleix ağrı noktaları (Foramen supraorbitale/mentale)
- Şişlik gösteren değişikliklerde: Yayılma alanı (cm. olarak)

  Komşu doku ile ilişkisi (üzerindeki deri veya taban ile bağlantısı-oynaklığı)
- Yapışık ise çeşidi (geniş tabanlı, saplı v.s.)

- Yoğunluğu (elastik, sert, yumuşak) / Yoğunluğun her yerde aynı olup olmadığı
- Kompresyon özelliği (fluktuasyon, krepitasyon)
- Deri ısısı

III- AĞIZ İÇİ BULGULARI:

Hastalığın tanımlanmasında ağız içi bulguları branşın gereği en önemli bölümü oluşturmaktadır. Bilgiler geniş kapsamlı ve kesin olmalıdır. Anamnez sırasında hastalıkla ilişkisi bulunabilecek olgulara özellikle dikkat çekilmelidir.

Genel:

- Ağızın maximal açıklığı (mm. olarak)
- Ağız açmada lateral kayma
- Yumuşak dokular (vestibulum oris, dil, damak, yanak, ağız tabanı, farenx)
- Tükürük (miktar, yoğunluk, renk)

Dişler:

- Çene gelişimi
- Okluzyon
- Diş eksikliği
- Çürükler-Madde kayıpları
- Dolgular (materyalin cinsi)
- Vitalite testi bulgusu
- Sallanma
- Yatay ve dikey perküsyona duyarlık
- Kök artıkları
- Renk değişikliği
- Dişlerde yer ve pozisyon değişikliği

Diseti:

- Plak
- Diş taşı
- Cep derinliği
- Halitosis
- Oral hijyen

Protez:

- Boyutları
- Konstrüksiyonu
- Materyali
- Fonksiyon
- Protez hijyeni

MARMARA ÜNİVERSİTESİ YAYINEVİ

Bulguların lokalizyonu için ağız şeması:

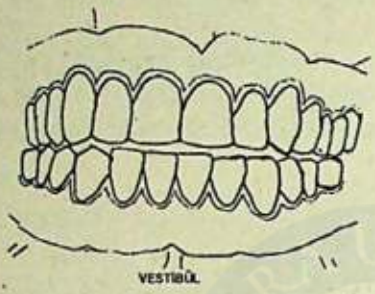

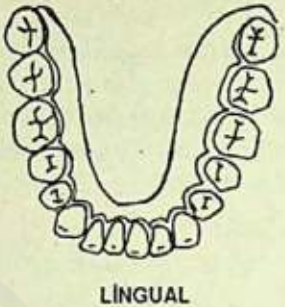

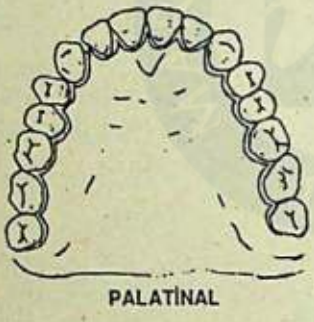

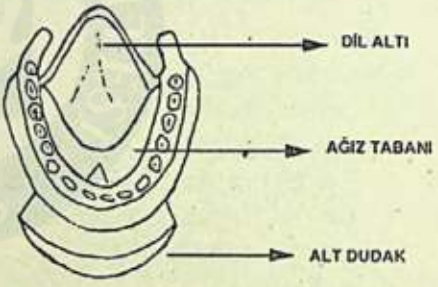

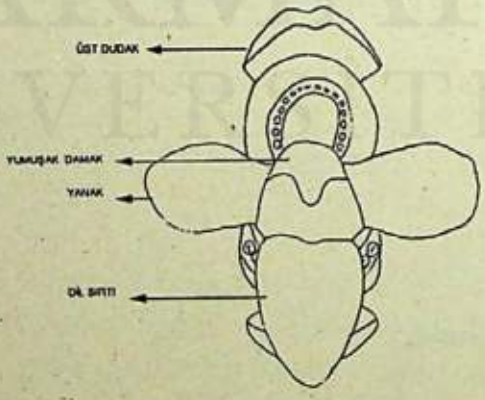

MARMARA ÜNİVERSİTESİ YAYINEVİ

IV- RÖNTGEN BULGUSU:

- Röntgen tekniğinin cinsi
- Görüntünün tarifi (tanı değil). Şikayetle ilgisi olmayan değişiklikler de tarif kapsamı içerisindedir.

(Röntgen filmi klinik tanıyı onaylayan veya boyutlarını belirleyen diagnoza yardımcı bir araçtır)!!

V- LABRATUAR BULGULARI:

Kan sayımı / serolojik -bakteriolojik ve histopatolojik bulgular v.b.

VI-DİAGNOZ:

VII-TEDAVİ İÇİN ÖNERİ:

Sadece taktim edilen olgu için yapılır. Diğer tedavi olasılıkları epikriz bölümünde belirtilir.

VIII- KRİTİK DEĞERLENDİRME (EPİKRİZ):

a- Diagnozun kısa gerekçesi:

b- Ayırıcı Tanı:

(Olabilecek tüm olasılıklar ve konan diagnoz için nedenler)

c-Etiyoloji ve Patogenez:

(Hastalığın o zamana kadarki nedeni ve gelişmesi)

d- Tedavi önerisinin kritiği:

(O hastalı için tüm tedavi şekilleri sayılıp birinde karar kılınır)

e- Tedavisiz prognoz:

(O andan itibaren)

f- Tedavi ile prognoz:

(Uygun tedavi sonucu meydana gelebilecek durumun tahmini)

MARMARA ÜNİVERSİTESİ YAYINEVİ

ORAL VE PERİORAL BÖLGEDE OLUŞAN LEZYONLAR

Bir dokunun yapı veya fonksiyonunun patolojik bir nedenle bozulduğunu gösteren belirtiye lezyon ismi verilir.Değişiklik belirtisi olan lezyon tanıya varmada en önemli kriterlerden biridir.

Deride görülen lezyonların bir çoğu ağız mukozasında da görüldüğünden dermotolojideki lezyon tanımlamaları ağız mukozası için de geçerlidir. Bu belirtiler primer, geçiş dönemi primo - sekonder ve gerçek sekonder lezyonlar olarak bölümlenebilir.

PRİMER LEZYONLAR

1- MAKÜL (MACULA):

Mukozada hacim değişikliği yapmayan çeşitli renk farklılığıdır.

Örnek: Kırmızı leke (eritem, eritloplaki)
Kahverengi leke (melanin pigmentasyonu)
gri-mavi leke (metal birikimi)

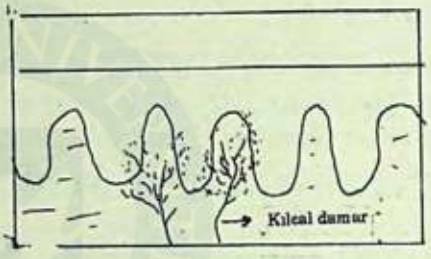

2- PAPÜL (PAPULA):

Değişik şekilde, sınırı belirgir madde artışıdır.

Örnek: Liker luber planus, Sifiliz II. dönem plak müköz

Alt gurup:

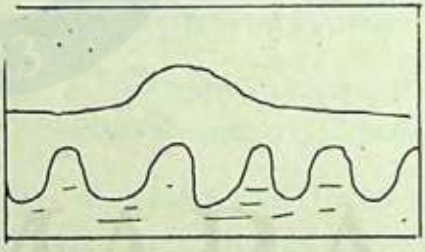



Hücre infiltrasyonlu Papül

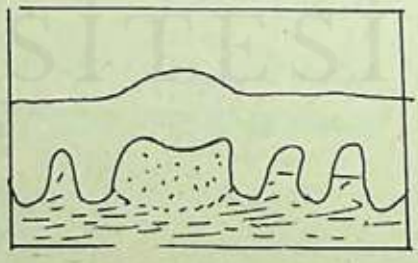

Ödemli papül

Makül ve papül kombine olarak makülo- papül şeklinde ortaya çıkabilir (renkli papül)

MARMARA ÜNİVERSİTESİ YAYINEVİ

3- TÜBERKÜL (TÜBER):

İltihap veya yeni oluşum nedeniyle mukozanın düğüm şeklindeki büyümesidir.

Örnek: Tbc



4- NODÜL (NODUS, yumru)

Patolojik değişimin aynı anda bağ dokusu içinde doğru gelişmesidir.

Örnek: Stereptekok enfeksiyonu nodülü, sifiliz III. dönemde gom, Lepra nodülü



5- ÜRTÜKER (URTİCA):

Lokal ve sınırlı ödem nedeniyle kabarıklıktır.

Örnek: Angio- nörotik ödem (Quincke ödemi), Böcek sokması.



6- VESİKÜL (VESİCULA): Sınırı belirgin, küçük seröz sıvı toplanmasıdır.

BÜL (BULLA): Sınırı belirgin çapı, 1 cm den fazla seröz sıvı toplanmasıdır.

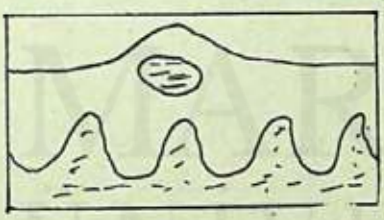

Vesikül

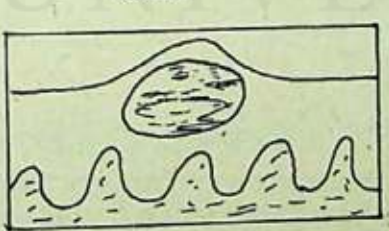

intra epidermik bül



subepidermik bül

Örnek: Herpes enfeksiyonu, pemfigus

7- PÜSTÜL (PUSTULA): Sınırı belirgin, küçük cerahat toplanmasıdır.

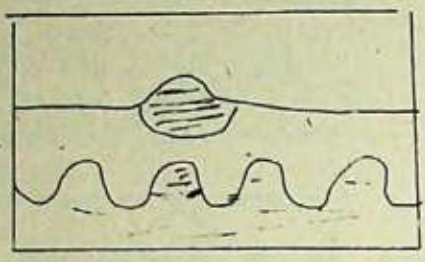

Püstül



Foliküler püstül

Örnek: Streptekok enfeksiyonu (impetigo) Örnek: Fronkül , akne

(PRİMO-SEKONDER LEZYONLAR)

8- ATROFİ: Doku elemanlarının sayıca ve hacimce kaybı veya doku azalmasıdır. (doku incelmesi)

Örnek: Dil papillerinin kaybı.

Karşıtı: HİPERPLAZİ: Doku elemanlarının sayısal artışı

Örnek: Hidantoine bağlı gingival hiperplazi, Lökoplaki

HİPERTROFİ: Doku elemanlarının hacim artışı

Örnek: Lökopoetik sistem hastalıklarında gingival hipertrofiler.

9- SKUAM (SQUAMA):

Epitel üst tabakasının büyük lameller şeklinde çözülmesidir.

Örnek: Löko-ödem (white spongy naevus)



10- EROZYON (EROSİON):

Epitelde yüzeysel madde kaybıdır. Madde kaybı dikine oluk şeklinde ise ragad (rhagad) denir.

Örnek: Pemfigus, Erosiv gingivitis, Sifiliz II. dönemde plak-erosiv.



11- KERATOZ:

Stratum korneumun hiperplazisine verilen isimdir.

Örnek: Lökoplaki, nasır (deride)



MARMARA ÜNİVERSİTESİ YAYINEVİ

12- SKLEROZ:



Bağ dokusu elemanlarının artışı nedeniyle derinin sertleşip, buruşma özelliğinin kaybolmasıdır.
Örnek: Sklerodermi (deride, perioral bölgede), Ağız tabanı ve dil frenulumunda (skleroglosson)

GERÇEK SEKONDER LEZYONLARI:

13- ÜLSER (ULCUS):

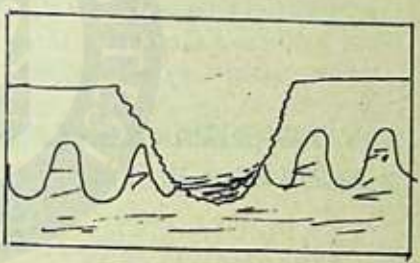

Tabanı cerahat veya fibrin tabakasıyla kaplı olabilen epitelin derin madde kayıplı (bağ dokusuna kadar) lezyonlarıdır.
Örnek: - Aft
- Travmatik ülser
- Karsinom ülseri

14- FİSSÜR (FİSSURA, ÇATLAK):

Ragadlardaki derin yarıklardır.

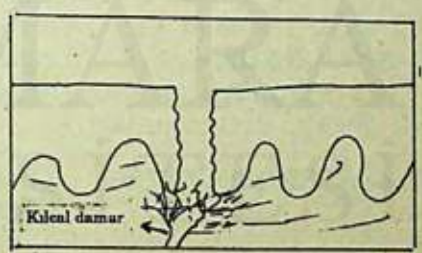

15- NEDBE (SİKATRİX):

Doku kaybından sonra tamir amaçlı, kılcal damardan fakir bağ dokusunun boşluğu doldurmasıdır. Bu tamir olayında doku incelebilir veya kalınlaşabilir.

Örnek: - Aftrotik operasyon nedbesi
- Hiperplastik operasyon nedbesi (keloid)

MARMARA ÜNİVERSİTESİ YAYINEVİ

16- KABUK (KRUSTA):

Serum, cerahat veya kanın kuması ile oluşan birikintidir.

Örnek: - İmpetigo
- Eritema exidativum multiforme.



1 KISIMDA FAYDALANILAN KAYNAKLAR

1- DOLBY, A.E. Oral Mucosa in Health and Disease Blackwell Scientifik Publications Oxford-London-Edinburg- Melburne 1975

2- KNOCHE, H. Lehrbuch der Histologie Springer Verlag Berlin-Heilderberg-New York 1979

3- MANİSALI, Y. KORAY, F. Ağız-diş embroyolojisi ve histolojisi Yenilik Basımevi İstanbul 1979

4- SCHROEDER,H.E. Orale Sturukturbiologie Georg Thime Verlag Stuttgart 1976

5- SOUIER,M.A. JOHNSON, N.W. Human Oral Mucosa: Devolopment, Sturucture and Function Spring publikation1976.

MARMARA ÜNİVERSİTESİ YAYINEVİ

2. KISIM - ORAL MUKOZADAKİ DEĞİŞİKLİKLER VE HASTALIKLAR

BÖLÜM: 1 - ANATOMİK DEĞİŞİKLİKLER

İNTERDENTAL ÇİZGİ (Linea alba) : Yanak mukozasında okluzyon yüksekliğinde, çizgi şeklinde uzanan zararsız bir hirperkeratozdur. Çiğneme fonksiyondaki bozukluk veya parafonksiyona bağlı olarak ağızda oluşan negatif basınç nedeniyle yanağın dişler arasında kalan kısmında iritasyon nedeniyle oluşan keratin artışıdır.

Ayırıcı Tanı: - Lökoplaki,
- Liken ruber planus,
- Yanak çiğneme alışkanlığı (morsicatio buccarum)

HETEROTOPİK YAĞ BEZLERİ (Fordyce granülleri): Derideki kıl diplerine bağlı olmıyan yağ bezlerinin tek tek veya guruplar halinde ağız mukozasında görülmesidir. En çok yanak ve dudak mukozasında veya dudakta deri-mukoza sınırında görülür. Sarı - beyaz veya sarı granürler şeklindedir. Embriyolojik gelişim sırasında yanlış yerde lokalile olmuş bu yağ bezleri fizyolojik variyasyon olarak düşünülmelidir.

Tedaviye gerek yoktur. Dudak kenarında olanlar estetik problem yarattığında özel iğneler ile yakılması düşünülebilir.

Ayırıcı tanı: Dudakta xanthalezma.

DİL ALTI VE AĞIZ TABANI VARİSİ (Sulingual variköz, Angiomatosis senilis)

Normalde dilin altı venöz damarlanma bakımından zengindir. İlerleyen yaş ile beraber venöz duvarlarının zayıflamasına bağlı olarak dolaşımda duraklama olmaksızın genişlemeler olabilir.(phlebektasi) Bazen dil kenarında ve dudak mukozasında da rastlanır. Koyu kırmızıdan mora kadar değişen renkteki bu oluşuma cam spatül ile bastırıldığında rengin kaybolduğu izlenir.

Ayrıca tanı: Morbus Osler (herediter hemorajik teleangiektazi)

THYREOİDEA LİNGUALE :

Çok ender olarak rastlanan tiroid bezi dokusunun normal yerinde olmayıp heterotop olarak dil kökünde ortaya çıkması ile belirgin anatomik variyasyondur.

Tiroid bezi tümüyle dil kökünde olabileceği gibi, normal yerinde bulunan tiroid bezine ek olarak bir kısım da dil üzerinde bulunabilir. Kadınlarda daha sık rastlanan bu oluşum 2-3 cm. çaplı koyu renkli bir tümör görünümündedir. Bu oluşum yutkunma, konuşma ve nefes alma problemlerine neden olabilir.

MARMARA ÜNİVERSİTESİ YAYINEVİ

Tanı için sintigrafi yapılması gerekir.Şüphelenildiğinde tiroid hormonu fonksiyonunda bir değişikliğe neden olmamak için sintigrafiden önce kesinlikle biyopsi veya tam exizyon yapılmamalıdır.

Ayrıca tanı: Median romboid glossitis.

LATERAL DİL TONSİLİ (Tonsilla linguae lateralis)

Ender olarak rastlanan bu oluşum papilla foliataların lenfoid formasyonudur. Genelde simetrik olarak ortaya çıkan ve tümöral kitle görünümündeki bu oluşum papillanın hiperplastik bir varyasyonu olarak değerlendirilmelidir.

Klinik : Çevreye göre daha koyu renkte kırmızı gözüken bu oluşumların üzerleri girintili çıkıntılıdır. Genelde subjektif şikayetlere neden olmazlar.

Ayırıcı tanı : - Anjiyomlar

- Tümüral değişiklikler

Tedavi : Gerek yoktur. Üzerinde oluşabilecek sekonder iltihabi lezyonlar oluştuğunda veya genelde hastalarda oluşan kanserofobi durumlarında cerrahi exizyon yapılmalı ve histolojik olarak tanı kanıtlanmalıdır.

FİSSÜR DİL (Yarık dil, Lingua plicata)

Sık olarak rastlanan ve hastalık değeri olmayan anatomik şekil varyasyonudur.

Aile bireyleri arasındaki sıklık dikkati çeker, ilerleyen yaş ile birlikte tablo daha belirginleşir.

Klinik : Dil sırtında genelde simetrik, orta hattan yanlara doğru fissürler vardır. Olguların 1/3 ' nde coğrafya dili ile beraber görülür. Subjektif semptom vermezler.

Ayırıcı tanı : - Glossitis granulomatosa (Bknz. Bölüm: XII)

- Psoriasis (Bknz. Bölüm: XIX)

Tedavi : Yoktur.

EPSTEIN İNCİLERİ (Bebeklerinin gingival kisti, Bohn yumruları)

Yeni doğanlarda veya küçük çocuklarda rastlanan küçük epitel yumrulanıdır. Damakta raphe mediana bölgesi, üst çene alveol mukozası, daha az olarak da alt çene alveol mukozasında rastlanır. Büyüklükleri 1-3 mm. arasında olan bu oluşmalar beyaz ve genelde birkaç tanedirler. Histolojik olarak keratin içeren ve odontojen epitelden yassı epitele dönüşmüş epidermoid kist olarak tanımlanır.

Birkaç ay içerisinde kendiliğinden kaybolduklarından tedavilerine gerek yoktur.

MARMARA ÜNİVERSİTESİ YAYINEVİ

BÖLÜM : II

ERİTEM VE ENANTEM İLE KARAKTERİZE ENFEKSİYON HASTALIKLARI

KIZAMIK (Morbili)

Damlacık yoluyla bulaşan bu viral hastalıkta enfeksiyondan 10-14 gün sonra çoğu kez yanak mukozasında, azı dişler bölgesinde Koplik lekeleri ortaya çıkar.

Klinik : Beyaz - sarı beyaz renk arasında, toplu iğne başı büyüklüğünde, silinemeyen kabarıklıklar mikro nekrotik alanlardır ve Koplik lekelerinin karakteristiğidir. Aynı anda maküler bir enantem yumuşak damakta küçük lekeler kümesi olarak ortaya çıkar, yanak mukozası kızarır.

1-2 gün sonra bu görüntüler ortadan kaybolurken tipik eritemli kızamık exantemleri ortaya çıkar. Döküntüler kulak arkası ve alında başlayıp sonra tüm yüze, gövde ve extremitelere yayılır, ateş, nezle ve genelde konjuktivitis de vardır.

Komplikasyonu : Orta kulak iltihabı gibi bakteriyel sekonder enfeksiyon, ensefalitis, pnömoni, apandisit.

Exantem döneminde bazen büyük büllöz exantem oluşabilir,bu ağız mukozasında da görülür. Bu durum "kızamık pemfigoidi" diye isimlendirilir. Bu tablo bazen bir eritema exidativum multiforme haline dönüşebilir.

Bazen de ağızın posterior kısımlarında, tonsil ve damakta fibrinli - ülsere stomatisis gelişebilir.Bu lezyonlar dudak içi, gingiva ve dilde de oluşabilir.

Koruyucu önlem : Kızamık aşısı

KIZAMIKÇIK (Rubella)

Genelde ilkbaharda ortaya çıkan, inkubasyon süresi 14-21 gün olan virüs enfeksiyonudur.

Çocuklarda semptomsuz, yetişkinlerde ateş, başağrısı ve kırıklık vardır. Exantemden 1-5 gün önce boğaz ağrısı olur. Konjoktivalarda kızarma vardır.

Klinik :Exantem yüzde başlayıp vücut ve extremitelere yayılır, 4. gün sonunda ortadan kalkar. Exantemden 1-7 gün önce Lenfadenitis başlar. Suboksipital, postaurikuler ve servikal lenf bezleri en belirginleri olmakla beraber genel bir lenfadenitis oluşur ve birkaç hafta sürebilir.

Ağız mukozasında, exantem ile birlikte özellikle yumuşak damakta nokta veya küçük lekeler şeklinde enantem oluşabilir. Genelde böyle bir enantem oluşumunda exantem çok belirgin bir dönemde ol-

MARMARA ÜNİVERSİTESİ YAYINEVİ

duğundan tanıya varmada önemli bir rolü yoktur.

Kızamıkçığın exantemsiz veya lenfadenitis göstermeyen atipik şekilleri ender değildir.

Komplikasyon : Genelde zararsız olan bu hastalık hamileliğin ilk 16 haftasında fetusta kalp, göz, kulak ve beyinde büyük defektler meydana getirebilir.

Tedavi: Semptomatik yaklaşım.

KIZIL (Scarlatina)

A grubu hemolitik streptekokların neden olduğu bağışıklık oluşturan bir enfeksiyondur. İnkubasyon süresi 2-5 gündür.

Klinik : Ateş, kusma, iştahsızlık, anjin, membranöz tonsillitis oluşur ve buna bağlı lenf bezleri ağrılı olarak atakedir. Orofarenx eritemli ve bazen ödemlidir.

Oral mukozanın posteriör kısmı, uvula, yumuşak damak ve boğazda koyu enantemler vardır. Damakta koyu kırmızı makül ve peteşiler de oluşur.

Dil belirgin olarak kızarmış ve ödematözdür, üzerini kaplayan dil pası arasından fungiform papillalar gözükür. Birkaç gün içinde bu plak kaybolur fakat papiller halâ iltihaplı olarak belirgindir. bu duruma "çilek dili " denir.

Exantem 1-2 gün içinde yüzden başlayıp extremitelere kadar yayılır. Perioral bölge soluk renkli olarak dikkati çeker.

Komplikasyon : Nefritis

Tedavi : Penisilin

SU ÇİÇEĞİ (Varisella)

Herpes virüs varisella ile bulaşan ve bağışıklık bırakan bir çocuk hastalığıdır. Hafif nezle, halsizlik, hafif ateş olabilir. İnkubasyon süresi 14 gündür.

Klinik : Makül yapısındaki exantenler baş bölgesinden vücuda yayılarak papül haline dönüşüp birkaç saat içinde çok ince duvarlı, içi berrak sıvı dolu küçük kaşıntılı kabarcıklar oluşur. Bu durum el ve ayaklarda görülmez.

Döküntüler zaman zaman ataklar yaptıklarından her an yeni başlayan ve geçmekte olan lezyonlar içinde eritem, papül, vesikül, habuk oluşumunu aynı anda görmek mümkündür.

Gingivada, dudak ve yanakta fibrinli erozyonlar, sert damakta enantem, yumuşak damakta vesiküller oluşur.

Komplikasyon : Kaşıma yerleri sekonder enfeksiyona uğrarsa sikatrix oluşabilir.

MARMARA ÜNİVERSİTESİ YAYINEVİ

Tedavi : Semptomatiktir. Yatak istirahati, kaşıntı giderici pudralar kullanılır.

GRİP (İnfluenza)

Grip virüsünün inkubasyon süresi 1-2 gün olup hastalık ateş, başağrısı, kas ağrısı, kuru öksürük, bulantı, kusma veya diyare ile kendini gösterir.

Klinik : Gripte kızamığa benzer exantemler oluşabilir. İlk 24 saat içinde boğazda, yumuşak damak ve tonsillerde kızarıklık oluşur. Tonsiller arasında anemik bir bölge görülebilir.

Ender olarak yanakta retroangüler kısımında 1-2 mm. büyüklüğünde kesin sınırlı enantemler görülebilir. Bazen herhangibir yerde yüzeysel ülserasyonlar görülebilir. Kanamalı bir gingivitis veya dil mukozasında atrofi ortaya çıkabilir. 7-10 gün içinde oral mukoza belirtileri yok olur.

Komplikasyon : Bronkopnomoni, bronşit, myokarditis, perikardit, otitis media, sinüsitis, meningitis ve ensefalitis.

Tedavi : Oral mukoza için tedavi gerekli değildir, dezenfektan gargaralar kullanılabilir.

KABAKULAK (Parotitis epidemica)

Paramyxo - Virüs tarafından oluşturulan enfeksiyonun inkubasyon süresi 16-21 gündür.

Prodromi (ön belirti) : Ateş, boğaz ağrısı, çiğneme sırasında ağrı.

Klinik : Dil paslıdır. Ductus parotidicusun kızarıklığı ve şişliği önemli bir erken belirtidir. Gl. Parotis şiştikten sonra ağızda da değişiklikler oluşur: tükürük salgısı azalır, ağız kuruluğuna bağlı sekonder olarak eritem ve erozyonlu stomatitis, halitosis (foeter ex ore) oluşabilir.

Komplikasyon : Orchitis, menengitis, ender olarak pankreatitis, nefritis, tiroiditis.

Tedavi : Semptomatik.

DİFTERİ

Etkeni : Corynebacterium diphtheria mitis, inhubasyon süresi 2-5 gündür.

Klinik : Boğazda eritem, kuru paslı dil, tonsillerde kırmızılık vardır.Önce tek hemen sonra çift taraflı, bademcik üzerinde grimsi pas oluşur.Bu pas fibrin, Lökosit ve difteri bakterilerinden oluşur. Daha sonra damak ve larenxe yayılarak rengi beyazlaşır, böylece karekteristik pseudomembranöz angina oluşur. Bu membram tabana yapışıktır, uzaklaştırılmak istenildiğinde kanar. Gingiva, dil ve dudakla-

MARMARA ÜNİVERSİTESİ YAYINEVİ

rada yayılma görülebilir. Hastada yoğun halitosis karakteristiktir.Boyun ve submandibler lenf bezleri uni - veya bilateral atakedir. Boğaz belirtileriyle kusma, karın ağrısı başlar, subfebril seyreden ateş hastalığın 3. gününe kadar çok yükselebilir.

Hastalığın 3-5. günlerinde pseudomembran etrafında kırmızı bir çerçeve oluşur, iç kısmında kalan membran çözülerek tabandan ayrılır ve yerinde bir ülser ortaya çıkar.

Hastalık 14 günde geçer.

Komplikasyon : İltihabın solunum yoluna yayılması sonucu solunum güçlüğü oluşur, buna bağlı olarak boğulma olabilir.

Ayrıca toxik kalp ve solunum felci, dolaşım yetmezliği, boyun ödemi (Sezar boynu), deri ve mukoza kanamaları, şiddetli kusma görülür.

Ayırıcı tanı : - Enfeksiyöz mononukleosis
- Angina plaunt Vincenti
- Parotitis epidemica
- Boyun apse ve flegmonu.

Tedavi : Antitoksin - serum verilir. Ayrıca penisilin veya eritromisin verilebilir.

MARMARA ÜNİVERSİTESİ YAYINEVİ

BÖLÜM : III

PERİORAL BÖLGEDE KOKLARIN NEDEN OLDUĞU ENFEKSİYON HASTALIKLARI (PİYODERMİLER)

PİYODERMİ: Stafilakok ve streptekokların neden olduğu derinin cerehatli hastalıklardır. Ağız mukozasında da görülebilir.

(Örn:Streptekok stomatitisi v.b)

Deri ve mukozada saprofit olarak bulunan koklar organizmanın direncini düşüren sistemik hastalıklarda (Örn:Diabetes, Lösemi v.b)veya başka enfeksiyon hastalıklarında (Örn: Virus enfeksiyonları) piyodermiye neden olabilirler. Özellikle çocuklarda herhangi bir enfeksiyona bağlı olarak ortaya çıkabilirler. Ayrıca dokunun yaralanması, ezilmesi gibi lokal nedenlerle direnç düşüklüğüne bağlı olarak da oluşabilir.

1- Akut piyodermi :

İMPETİGO CONTAGİOSA : Kolayca çevreye inokule olabilen, çocuklarda genellikle streptekok, yetişkinlerde sıkça stafilakokların neden olduğu enfeksiyondur.Özellikle perioral bölgede oluşur.Enfeksiyon sonucu oluşan bül veya püstüller patlar ve kabuk oluşur. Kaşınma ile çeşitli büyüklükteki odaklar yüze yayılır. Ağız mukozasında ise yaygın iltihap ve ülsere alanlar oluşturur.

FRONKÜL : Kıl folikülünde oluşan stafilakok enfeksiyonudur.Özellikle kıl folikülleri deride kokların girişi için sık rastlanan yerlerdir.

2- Kronik Piyodermi :

ERESİPEL (yılancık) :Deri lenf yollarının streptekok enfeksiyonudur.Deri alev gibi kırmızı, gergin ve parlaktır. Ender olarak oral mukozada görülebilir. Residiv eğilimi vardır.

Tedavi : Antibiotik kullanılır. Deri ve mukozadaki yara veya ülsere alanlar uygun solusyonlarla temizlenir.

MARMARA ÜNİVERSİTESİ YAYINEVİ

BÖLÜM : IV

BAKTERİLERİN NEDEN OLDUĞU MUKOZA ENFEKSİYONLARI

Bu bölüme günlük pratikde sık rastlanan periodontal dokunun yıkımıyla ilgili hastalıkları ayırarak ön planda bakterilerin rol oynadığı durumlar alınmıştır.

ÜLSERÖZ GİNGİVİTİS (Gingivitis gangrescens, (Akut) Nekrotizan Ulseratif Gingivitis)

(Periodontal hastalıklar grubuna girmesine rağmen ayırıcı tanıdaki önemi bakımından konu içine alınmıştır.)

Nedeni : Genelde ağız hijyenine dikkat etmeyenlerde spiroketler ve fusobakterilerle beraber streptekokların da yoğun şekilde çoğalmasıyla beraber lokal direncin düşmesiyle ortaya çıkar. Hastaların genelde çok miktarda sigara içenlerden oluşması dişeti papillerinde vazokonstiksiyona bağlı dolaşım bozukluluğunun direnç düşüklüğünü oluşturan önemli bir faktör olduğunu düşündürür. Ayrıca genel direnç düşüklüğünün (low resistence syndrom) ön planda olduğu lösemi, agranulositoz, nötropeni, sitostatik tedavisi gibi durumlar da olayın başlamasını kolaylaştıran faktörlerdir.

Klinik : Yüzeysel veya derin nekrozların dişeti papilleri üzerinde oluşmasıyla kendini gösteren hastalık daha çok gençlerde gözükür. Halitosis (foeter ex ore) , şiddetli ağrı, kanama, pseudomembranlar ve orta şiddetle lenfadenitis vardır. Ateş genelde 37, 5 °C üzerinde değildir.

Hastalık akut olarak gözükür, tedavi edilmediğinde kronik döneme girer ve sıkça residiv yapar.

Papillerin kaybolması ile sement çürüğü oluşumu gözlenebilir.

Ayırıcı tanı : - Herpetik gingivostomotitis,
- Lösemi, agranulositoz,
- HIV- enfeksiyonunda KNUG.
- Abt - Letterer - Siwe hastalığı

Tedavi : Yüzeysel anestezi ile nekrotik alanlar sulandırılmış % 3 lük H_2O_2 ile temizlenir. Tetrasilin tozu lokal olarak aplike edilip üzeri dişeti yara bandı ile kapatılır. 2 gün sonra tüm lokal faktörler temizlenip ağız hijyeni sağlanır, gereğinde gingivaplasti ve periodontal profilaxi programlanır.

STREPTEKOK GİNGİVO - STOMATİTİSİ

Hem dişetinin yapışık kısmında, marginal gingivada, papil üzerinde hem de oral mukozada özellikle yanak ve dudaklarda oluşan enfeksiyondur. Etkeni daha çok hemolitik streptekoklardır. Bir tonsillitis veya farengitistensonra ortaya çıkması olağandır.

MARMARA ÜNİVERSİTESİ YAYINEVİ

Klinik : Gingiva akut iltihaplı, eritemli ve ödemlidir. kanama yatkınlığı vardır. Küçük, düzensiz eroziv ve ülseratif alanlar bulunur veya bunların birleşmesiyle daha geniş alanlar gözükür. Bazen interdental papillerde küçük apse odakları oluşabilir, fakat ANUG' da olduğu gibi doku kaybı oluşmaz. Submandibuler lenfadenitis vardır. Ateş yükselebilir. Dişetinin dışında, özellikle yanak ve dudaklarda pseudomembranöz ülseratif alanlar oluşabilir. Bunların üzeri pamuk ile silindiğinde tabanları kanamalıdır. bazende nekroz alanları oluşabilir.

Ayırıcı tanı : - Ülseröz gingivitis
- Herpetik gingivostomatitis
- Plaunt Vincent anjini

Tedavi : Etkili antibiyotik kullanılır, ağız hijyeni sağlanır ve yüzeysel analjezikler kullanılır.

AKUT ÜLSERÖZ - NEKROTİK STOMATİTİS (Plaunt-Vincent stomatitis/anjini, stomatitis ulcerogangrenosa)

Etkeni : Bacillus fusiformis, Borrelia vincenti

Kötü ağız hijyeni, çok sigara içimi, beslenme bozukluğu ve hastanın genel durumunu bozan ağır hastalıklar olguları ortaya çıkartan ko- faktör olarak düşünülür.

Klinik : Genelde hijyeni kötü olan ağızlarda perikoronitisli ve ülsere kapişonlu alt 20 yaş dişi, çürük veya kırılmış bir diş etrafındaki gingiva gibi kronik bir ülserasyondan başlar. Çoğunlukla olgular tek taraflıdır, fakat tüm ağız mukozasına da yayılabilir.

Erken dönemde kanamaya yatkınlık vardır. Başlangıçta sarı-kahverengi olan fibrinli pseudomembran gri-yeşile kadar renk değiştirir.

Nekroz kemiğe kadar inebilir ve sökester oluşabilir. Şiddetli ağrı, yoğun halitosis ve hipersalivasyon (pityalizm) tabloya hakimdir. Hastalar çoğu kez ağızda metalik tad şikayeti verirler.

Lezyonlar damak-boğaz halkasına geçip tonsilleri tutar. İzole olarak sadece orofarenkste de oluşabilir. Kural olarak oral mukozanın her yerinde oluşabilir. Örn: gingiva, dudak-yanak mukozası gibi.

Ateş yoktur, hasta genel durumda bozukluk veya halsizlik hissetmez. Submandibuler lenfadenitis oluşabilir.

Ayırıcı tanı : - ANUG
- Herpetik gingivostomatitis
- İlaç reaksiyonları
- Agranulositoz

MARMARA ÜNİVERSİTESİ YAYINEVİ

- Lösemi
- Pyostomatitis vegetans
- Abt-Letterer-Siwe hastalığı (Bknz - Bölüm : xix)

Tedavi : H_2O_2 gargara ve atuşmaları ile nekrotik doku uzaklaştırılır, antiseptik lokal tedavi, yatak istirahati, sıvı gıda, penisilin tedavisi uygulanır.

Prognoz : İyileşme süresi immun sistem yeterliliğine bağlıdır. 1-3 hafta içinde sponton iyileşme olabilir. Tablonun Noma veya bakteriyel sepsise dönüşümü olasılığı düşünülmelidir.

NOMA (cancrum oris, stomatitis gangrenoza)

Besleme bozukluğu olan coğrafi bölgelerde ve gelişmemiş ülkelerde özellikle çocuk ve gençlerde rastlanır. Genellikle kızıl, kızamık ,tifüs , difteri, dizanteri, Tbc, anemi, sifiliz v.b. gibi sistemik hastalıklarda sekonder enfeksiyon olarak ortaya çıkar. Önceleri akut ülserüz- nekrotik gingivo-stomatitis tarzında başlar, sonra Fusobakteriler, Borrelia bakterileri stafilakok, streptekok, difteri bakterileri gibi değişik etkenler de işin içine girer.

Klinik: Hastalık ağız içinde başlar, gingiva, yanak mukozası, ağız tabanı, alt dudak ilk yerleştiği yerlerdir. Kuron-Köprü v.s. gibi hijyene olumsuz ektili olabilecek yapılar başlangıç yeri olarak dikkati çeker. Bu bölgelerde iltihap, ödem, nekroz oluşur, çok kısa sürede ilerleyen nekrozlar ile büyük defektler meydana gelir. Sağlam ve nekroze doku arasında belirgin sınır vardır, olay sonra kemiğe geçer. Birkaç gün içerisinde yanak yumuşak dokusu tamamen ortadan kalkarak ağız içi dışarıdan görülebilir hale gelir! Deride ilk nekroz belirtisi siyahlaşma olarak belirir. Nekroz yağ tabakasına sıçrar ve fena bir koku oluşur. Yüksek ateş vardır.

Prognoz: Toxemi ve pnomoniye bağlı letal sonuç sıktır.

Tedavi:Antibiyotik, genel direncin yükseltilmesi, gangren cerrahisi ve plastik cerrahi yöntemleri uygulanır.

GONOKOK STOMATİTİSİ

Genital gonorenin etkeni olan Neisserra gonorrhoeae' nin kontaminasyonu ile oluşur. Akut gonokok tonsillitis ve farengitisi olasılığı daha fazladır.

Klinik: Hafif enatemlerden büyük alanları kaplayan ülseromembronüz stomatitise kadar değişiklik gösterir.

Tüm ağız iltihabi kızarıklıktadır, çok sayıda erozyon ve üzeri sarı-gri pseudo membran ile kaplı aftöz lezyonlar vardır, bunların çevresi eritem ile çevrilidir. Membran kaldırıldığında kanar.

MARMARA ÜNİVERSİTESİ YAYINEVİ

Aftöz ülserler dişeti, dil, yanak, sert-yumuşak damak, farenx gibi değişik yeryerde oluşur.

Tükürük azalmış ve koyulaşmıştır, ağrılı lenfadenitis vardır, genelde ateş yükselmiştir.

Bu belirtilere rağmen hastalığın görüntüsü spesifik olarak tanımlanamaz.Tanı için etkenin kültürünün yapılması ve kanıtlanması gerekir.

Tedavi edilmeyenlerde tablo aylarca kalabilir.

Ayırıcı tanı: - Herpetik gingivostomatitis

- Pospischill-Feyrter hastalığı
- Difteri

Tedavi:Yüksek doz penisilin, allerjisi olanlarda tetrasiklin-hidrochloid kullanılır.

MARMARA ÜNİVERSİTESİ

MARMARA ÜNİVERSİTESİ YAYINEVİ

BÖLÜM:V.

SPESİFİK ENFEKSİYONLARDA ORAL MUKOZA

TÜBERKÜLOZ (Tbc) :

Etkeni :Mycobacterium tuberculosis humanus, ender olarak da sığırlardan geçen tipi Mycobacterium tuberculosis bovinustur.

Klinik :Primer enfeksiyon ile beraber rejional lenf bezleri reaksiyonu ile karakterizedir. Vücutta primer enfeksiyon odağına ağız, dudak ve tonsiller bölgesinde ortalama % 5 oranında rastlanmaktadır. Ağızdaki lezyonların çoğu da pulpaları açılacak kadar çürümüş olan süt dişlerinde apikal ostitis (granulom) olarak görülür. Mukozada ise enfeksiyon yerinde 2-3 hafta sonra toplu iğne başı büyüklüğünde, sarımsı tüberküller oluşur. Burada kısa sürede krater şeklinde, üzerinde sekret bulunan, pek ağrımıyan ülserasyon oluşur. Aynı zamanda yine ağrısız, dikkati çeker irilikte lenfadenitis gelişir. Lenf bezleri çevreye yapışma yapabilirler. Sonradan bu lenf bezleri fistülize olup deriye açılabilirler.

Ayırıcı tanı :Malign lenf bezi hastalıkları.

Panoromik röntgenlerde rastlanabilen kalsifiye lenf bezleri görüntüleri genellikle fark edilmeden geçirilmiş tüberküloz lenfadenitis kalıntılarıdır.

LUPUS VULGARİS :

Hematojen veya lenfojen yolla Tbc bakterilerinin yayılmasıyla oluşan tablodur.

Klinik : Genellikle yüzde tüberküller (Lupus) bulunur. Mukozada granulasyon dokusundan oluşan papüller vardır. Gri- beyaz veya kırmızı-mor da olabilen eritemli tabanı bulunan bu papüller sınırları belirgin olmıyan ve ağrılı ülserasyonlara dönüşürler. Bu ülserasyonların kenarları düzensiz fakat belirgin sınırlı ve krater şeklindedir. Taban cerehatli olup kanama yatkınlığı vardır. Çevrede bu tip lezyonlar bulunabilir. Bunlar pratikte artık enfeksiyöz değildir.

MİLİYER Tbc. (Hematojen Tbc, Tuberculosis miliaris ulcerosa).

Genelde akciger tüberkülozunun septik olarak diğer organ ve dokulara yayılmasıdır. Bu yayılma hematojen ve lenfojen yolla olabilir. Bu yayılma sonucu oluşan morumsu renkteki tüberküller çok çabuk ülsere olurlar.

Bu ülserler "under-cut" oluşturur ve çok ağrılıdırlar. Yoğun Tbc etkeni içerdiklerinden yüksek derecede enfeksiyöz lezyonlardır.

Tbc'de tedavi: Konunun uzmanı tarafından kombinasyon kemoterapisi uygulanır. Oluşabilecek residivlerin erken belirlenmesi için be-

MARMARA ÜNİVERSİTESİ YAYINEVİ

lirli aralıklarla kontrol gerekir. Boyun lenf bezi tüberkülozları cerrahi yöntemle de exize edilir.

SİFİLİZ (Lues venerea, Frengi) :

Etkeni :Treponema pallidum

Primer Dönem : Etkenin deri veya mukozadaki bir defekten içeri girmesinden 3 1/2 hafta sonra "şankır" olarak isimlendirilen sert bir papül oluşur. Bu lezyonun üzeri erozyonlu veya ülserasyonlu olup aynı anda rejiyoner lenf bezleri atakedir. Şankır dudaklar, tonsiller, yumuşak damak, dil, retroanguler bölgede, ender olarak dişetinde de oluşabilir.

Sekonder dönem :

Primer lezyonun (şankır) ortaya çıkışından 5-7 hafta sonra yaygın lenfadenitisle karakterize olan 2. dönem başlar. Bundan başka belirli bir nedene bağlı olmıyan halsizlik, kaşınmayan maküler ve makülopapüller deri lezyonları da dikkati çeker. Bu lezyonlar kızamık exantemlerini andırabilir.

Ağız mukozasında eritemli taban üzerinde bulunan, epiteli bulanık beyaz olarak gözüken sığ papüller (**opalin plak**) ve erozyona uğramış papüller (**erosiv plak**) karakteristik lezyonlardır.Hasta ağızda hafif bir yanma hissinden şikayet edebilir. Bu lezyonlar yıllarca ortaya çıkıp tekrar kaybolarak sürebilirler.

İleri derecede enfeksiyöz olan bu lezyonlar k.r. aft, coğrafya dili, Lökoplaki, Liken r. planus v.s. gibi pek çok ağız hastalığını andırır şeklinde gözükebiller.

Tersiyer dönem :

Özellikle damakta tümör şeklinde yumrular (nodül) oluşur. Nodülün periost ve kemiği rezorbe etmesiyle büyük defektler ortaya çıkarak damak ve burun boşluğu ağıza birleşebilir. Bu şekilde oluşan perforasyona "Gom" ismi verilir.

Dilde papillerin kaybı (atrofik glossitis) ile lökoplaki oluşumu gözlenebilir. Bu şekilde oluşan lökoplaki türü malignite olasılığı yüksek bir prekanseröz olarak kabul edilir.

Konjenital sifiliz (Syphilis connata):

Enfekte bir anneden intrauterin dönemde fetusun plasenta yoluyla etken ile kontamine olması abortus, ölü doğum, erken doğum veya konjenital sifiliz belirti ve komplikasyonları meydana gelebilir. Bu belirtiler doğumdan sonraki ilk iki yıl içinde (Syphilis connata praecox) veya çok daha sonra ortaya çıkabilir. (Syphilis connata tarda).

Bu durumda ortaya çıkan değişikliklerden Hutchinson dişlerinde üst santrallar fıçı şeklinde olup kesici kenarları yarım ay gibi çentik-

MARMARA ÜNİVERSİTESİ YAYINEVİ

lidir. Diğer dişlerde, özellikle 6 yaş dişleri ve alt santrallarda morfolojik deformiteler görülebilir.

Ayrıca gözde kornea tabakasında bulanıklık (keratitis parenchymatosa), iç kulak arızalarına bağlı duyma eksikliği ve bazen sağırlık oluşabilir. Bunlara Hutchinson triadı denir.

Bunlardan başka dudaklarda rhagad (fissür) ve halka şeklinde sikatrix, ileri yaşlarda kemik deformiteleri, burun kemiği rezorpsiyonu (semer burun) oluşabilir.

Silifizde laboratuar tanısı :

- Primer dönemde :

TPHA - Test (Treponema Pallida HemoaglutininTesti)

FTA - Abs - Test (Floresanas Trep. pal. Antikor Absorbtion Testi)

Pallida KBR (Pallida Komplemet Birleşimi Reaksiyonu)

- Sekonder ve Tersiyer Dönemde:

Serolojik reaksiyonlar (Wassermann Reaksiyon Testi)

Tedavi :İhbarı zorunlu olan bu hastalık uzmanı tarafından penisilin ile yapılır.

LEPRA (cüzzam, Hansen hastalığı)

Etkeni Mycobakterium leprae olup inkubasyon süresi çok yavaş seyredip yıllarca sürebilir. Daha çok predispozisyonu olan beslenme ve çevre koşulları bozuk çocuklar enfeksiyona yakalanır, fakat klinik belirtiler ileri yaşlarda ortaya çıkar. Yeterli hücresel immunitesi bulunanlara ve erişkinlere bulaşmamaktadır.

Tüberküloid lepra tipinde deride yüzeyel olan lezyonlar lepromatöz lepra tipinde daha derin tabakalara inen yumru şeklinde spesifik granulomlar (Leprom) oluşur.Bu oluşumlar iç organları da tutarlar.

Yüz bölgesinde ödem, nodüller, burun tıkanıklığı ve kanaması, genizden konuşma, kaş uçlarının dökülmesi ile dikkati çeker. Yanak, damak, dudak, dil sırtı başta olmak üzere oral mukozada da infiltrasyonlu nodüller oluşur. Yüzde yanak, alın, şakakta ve ayrıca extremitelerde duyu bozukluğu (his kaybı, parestezi) gösteren lekeler, sinir ağrıları oluşur.

İleri dönemlerde kronik rinite bağlı burunda çökme, yüz felci, alt gözkapağı felci, el ve ayaklarda deformiteler ortaya çıkar.

Modern tedavi yöntemleri ile 6 ay ile 2 yıl içerisinde basiller tamamen yok edilebilmektedir.

MARMARA ÜNİVERSİTESİ YAYINEVİ

BÖLÜM IV.

VİRUS ENFEKSİYONLARINDA ORAL MUKOZA

HERPETİK GİNGİVOSTOMATİTİS (stomatitis aftoza) :

Herpes Simplex Virusu Serotip I ile organizmanın ilk kontaminasyonunda meydana gelen tablodur. Kontakt veya damlacık enfeksiyonu yoluyla geçer ve kuluçka dönemi 2-7 gündür. Genellikle 10 yaşından küçük çocuklarda ve gençlerde görülür.

Klinik : Genel halsizlik ve hastalık hali vardır, ateş 38-40° C ye çıkabilir.

Tüm ağız mukozasında toplu iğne başından mercimek büyüklüğüne kadar oluşan vesiküllerin patlamasıyla çok ağrılı ülserasyonlar ortaya çıkar. Bu ülserasyonlar keratinize dişeti dahil tüm oral mukozada görülür, ağrılı gingivitis ve lenfadenitis vardır.

Perioral bölgede herpetik vesiküller veya tırnak diplerinde herpetik inokulasyonlar (Paronşi) bulunabilir. Hastalar ağrı nedeniyle yiyemez ve kısa sürede kilo kaybı meydana gelir.Özellikle küçük çocuklar ağrıdan yutkunamadıklarından ağızları açıktır ve salyaları akar. Hastalarda halitosis (foeter ex ore) vardır.

Prognoz : Aftöz ülserasyonlar 1-2 haftada iyileşir, fakat gingivitis haftalarca sürebilir.

H.S. Virusunun bu primer enfeksiyonu sonucu ömür boyu immunite oluşur ve böyle bir tablo bir daha oluşmaz.

Labratuar : - Herp. Simp. Virusu üretilmesi,
- Antikor belirlenmesi,
- Vesikül tabanında dejeneratif epitel hücreleri belirlenmesi.

Ayırıcı tanı : - ANUG,
- El- ağız - ayak hastalığı,
- Herpetiform ülserasyonlar,
- Enfeksiyöz mononukleosis,
- Akut lösemi.

Komplikasyon : - Ender olarak süt bebeklerinde ölümcül sepsis,
- Herpetik ekzema,
- Çok ender ensefalitis.

Tedavi : Analjezik - antipiretik kullanılır, yüzeysel anestezi önerilebilir. (özellikle yemeklerden önce). Lokal desenfeksiyon için H_2O_2 gargaraları (% 1,5 luk) tavsiye edilir. Çok ender olarak Gamma-globulin uygulaması yapılabilir.

49

MARMARA ÜNİVERSİTESİ YAYINEVİ

POSPİSCHİLL - FEYRTER HASTALIĞI (Aphthoid Pospischill - Feyrter)

Herpetik gingivostomatitisin deri belirtileri ile beraber görüldüğü ağır bir şeklidir.

Boğmaca, kızamık,kızamıkcık, su çiçeği, kabakulak gibi enfeksiyonlar nedeniyle direnci düşmüş olan ve genelde küçük çocuklarda bu enfeksiyonlara ek olarak ortaya çıkan herpes simlex Virüsünün primer enfeksiyonudur.

Klinik : Ağızda aftöz lezyonlar, yüzde ve genital bölgede kalın zarlı büller oluşur. Bu deri lezyonları perifere doğru yayılabilir. Geniş alanlı erozyon, ülserasyonlar ve üzerlerinde hemorojik kabuk oluşumu görülür. Mukoza lezyonları farenx ve larenxe kadar yayılabilir.

Rejiyonal lenf bezleri atake ve ağrılıdır. Ateş vardır.

3-5, gün içinde ateş düşer, 2 hafta sonra semptomlar hafiflemeye başlar.

Komplikasyon : - Ender olarak herpes sepsisi
- Herpes ensefalitisi ve meningitisi oluşabilir.

Tedavi : Yatak istirahati, yumuşak gıdalar, chlorhexidin gargaraları gibi daha çok semptomatik tedavi yapılır. Dikkat edilecek konu geniş alanı kaplayan lezyonların sekonder enfeksiyonuna meydan vermemektir. Çok ağır tablolarda antiviral preparatlarla tedavi yapılır.

HERPES SİMPLEX LABİALES (uçuk) :

Organizmada antikor bulunmasına rağmen yatkınlığı olan kişilerde Herpes simplex enfeksiyonunun lokal residif olarak ortaya çıkmasıdır. Gençlerin % 30 unda görülmektedir.

Klinik : Guruplar oluşturan kaşıntılı vesiküller ve daha sonra püstüller ortaya çıkar. Bunların patlaması ile perioral bölgede kabuk oluşur. Süresi 7-14 gündür.

Ortaya çıkış nedeni : Hücrelerde inaktif olarak bulunan (gizli, maskelenmiş) Herpes simplex virusu spesifik olmıyan uyaranlar ile aktif hale geçer. Virusun inaktif olarak bulunduğu yer yüz ve oral bölge için Ganglion Gasseri (Semilunare, Trigeminale) dir. Olay bir exojen enfeksiyon değildir!

Uyaranlar olarak enfeksiyon hastalıkları ve direnç düşüklüğü, ultra viole travması (herpes solaris), menstruasyon, ön planda akla gelir.Branşımızda ayna ile uzun süreli dudak akarte etme yatkınlığı olan kişide H.S.V. nu aktive edecek kadar yeterli bir mekanik travmadır.!!

Enfeksiyon kaşıma yoluyla perioral bölge ve tırnak dibine ve tırnak çevresine inokule edilebilir. (herpetik dolama)

MARMARA ÜNİVERSİTESİ YAYINEVİ

Devamlı aynı yerde çıkan uçuk (residiv in loco) sikatrix bırakabilir.

Tedavi : Residiv profilaxisi olanaksızdır. Tedavisinde iyot - desoxy - uridin gibi virustatik maddeler kullanılabilir.

Lezyonları tentürdiyot veya % 1 lik çinko pomatları ile normal süreden daha çabuk kurutma denenebilir. Floresan maddeler aracılığı ile virüsü fotoinaktivasyon yoluyla etkisiz hale getirmede düşünülebilecek yöntemlerdendir. Ağır klinik tabloda H.S.V.antikoru ile immunize etme denenebilir.

AĞIZ MUKOZASI HERPESİ (H.S. mucosae oris)

H.S. Virüsü enfeksiyonunun ağız mukozası varyasyonudur.Dudaktaki uçuğa göre daha az rastlanır.

Klinik : Vesiküllerin patlayıp birleşmesiyle aftöz ülserasyonlar genellikle sert damak, diş eti gibi keratinize mukozada görülür.Ortaya çıkış nedeni H.S. labialiste olduğu gibidir. Bu etkenlerden mekanik ilitasyon olarak genelde palatinal Lokal anastasi en çok görülen nedenlerin başında gelir.Yatkınlığı olan kişilerde protezin sert damağı irite etmesi de olayı başlatabilir. Lezyonlar H.S. lebialise göre daha ağrılıdır. İlgili trigeminüs dalında nevraljiform ağrılara yol açabilir.

Dikkati çekmeyecek kadar küçük lezyonlarda diş ağrıları ile karıştırılma ender değildir!

Ağızda aynı anda H.S. Labialis ile birlikte görülebilir. Ender olarak keratinize olmamış mukozada da ortaya çıkabilir.

Olgular 8-10 gün içinde iyileşir.Residiv H.S. lebialise göre daha azdır.

Laboratuar : - H.S.virus belirlenmesi,

- Tzanck testinde epitel hücresi dejenerasyonları

Tedavi: Semptomatiktir. Yüzeyel anetezi veya yapışkan oral jel ile dış ortamla ilişkisi kesilerek ağrı azaltılabilir.

HERPANJİNA (Herpangina Zahorsky)

Etkeni: Değişik A-Grubu Coxaki virusları ve ECHO viruslarıdır. Kuluçka dönemi 2-9 gün olup çocuklarda ve genç erişkinde yaz mevsiminde daha çok görülür.

Klinik: Özellikle yumuşak damak, tonsiller ve farenxte 2-3mm büyüklükteki guruplaşmış vesiküller ve bunların patlamasıyla oluşan aftöz lezyonlar vardır. Orta derecede atake lenf bezleri dikkati çeker. Ayrıca ateş, halsizlik, kusma, başağrısı,ensede hafif sertlik, yutkun-

MARMARA ÜNİVERSİTESİ YAYINEVİ

mada ağrı ve zorluk (disfaji)vardır.Erozyon ve ülserasyonlar 4-6 günde geçer.

Lab. tanısı: Virus tayini- yüksek antikor titresi

Ayırıcı tanı : - Herpetik gingivostomatitis,
- El-Ayak-Ağız Hastalığı
- Bazı tetenoz semptomları

Komplikasyon: Aseptik menengitis

Tedavi: Yatak istirahati; Ayrıca antipiretik ve analjezik verilebilir.

EL - AYAK - AĞIZ HASTALIĞI:

Etkeni : Özellikle Coxaki A16, fakat ayrıca A6, A9 ve ECHO-Viruslarıdır.

Daha çok çocuklarda, yaz aylarında küçük epidemiler halinde ortaya çıkar. İnkubasyon süresi 3-5 gün kadardır.

Klinik :Subfebril ateş (38° C den az),vesiküllerin patlamasıyla oluşan, 3-6 mm. büyüklüğünde yüzeyel ülserasyonlar, ağız ve boğazda yara hissi, ortadan ileri dereceye kadar lenfadenitis vardır. Ülserasyonlar ağız mukazasının her yerinde oluşur. Aynı anda el ayası ve ayak tabanında ve parmaklarda küçük,fazla dikkati çekmeyen seröz papüller oluşur.Bu lezyonlar patlamaz.Hastalık birkaç gün sürer ve hafif geçer.

Ayırıcı tanı: Herpetik gingivostomatitis

Lab. tanı: Virus belirlenmesi, Yüksek antikor titresi

Komplikasyon: Ender olarak aseptik menengitis, miyokarditidis

Tedavi: Yüzeysel anestesi,yatak istirahati.

ŞAP HASTALIĞI : (Stomatitis epidemica epizootica)

Etken : Çok ender olarak insanlara da geçebilen çift tırnaklı hayvanların şap virusunun neden olduğu kontakt enfeksiyonudur.İnkubasyon süresi 2-6 gündür.

Klinik : Enfeksiyon yerinde (genellikle parmaklar, ender olarak dudaklar) Fasulye büyüklüğüne kadar varabilen ağrılı vesikül ve büller oluşur. Mukoza üzerindekiler patlayıp aftöz lezyonlar oluşturur.Ateş vardır.Hastalık hafif seyreder ve 2 hafta kadar sürer.

Lab. tanısı: Virolojik ve serolojik incelemeler.

Ayırca tanı : Hepetik gingivostomatitis

Komplikasyon: Yoktur.

Tedavi: Semptomatiktir.

MARMARA ÜNİVERSİTESİ YAYINEVİ

ENFEKSİYÖZ MONONUKLEOSİS (Akut beningn Lenfoblastosis, kissing disease)

Etken: Ebstein-Bahr virusu*dur.

Klinik : Ateş, baş-boğaz ağrısı, titreme,öksürük, bulantı, kusma vardır. Önce servikal sonra axiller ve inguinal lenfadenopati, splenomegali, hepatitis, bazen farengitis ve tonsillitis deri döküntüleri görülebilir.

Hastaların % 30 'unda görülen oral belirtiler:

- akut gingivitis (kısmen hipertrofik)
- stomatitis
- gri-beyaz membranlı ülserler
- 300-500 taneye varabilen palatinal peteşiler, (Bunlar 3-10 gün içinde kaybolur).
- Uvula ve yumuşak damakta ödem,

Labratuar: İnsan kanında koyun eritrositlerini aglutinize eden aglutinin ve hemolizin miktarında artış vardır.

Histoloji: Lenfositlerde vakuolizasyon gözlenir, hücre çekirdeklerinde nukleolus yoktur.

Tedavi: Spesifik tedavisi yoktur. İstirahat ve uygun diyet verilir, genel direncin artırılmasına yardım edilebilir.

Ayırıcı tanı: - Herpetik gingivostomatitis
- Lösemi

Nervus trigeminusun HERPES ZORTERİ (zona) :

Etken: Zoster varisella virusunun bir sinir trajesi boyunca lokal residivi olarak ortaya çıkan hastalıktır.

Büyük olasılıkla hücrelerde gizli olarak bulunan (maskelenmiş vaziyette) virusların (örn:Herp. simplex V.)Zoster Variselle virusunu aktive etmesiyle ortaya çıkar. Baş bölgesi için virusun gizlendiği yer Spinal Ganglionlar ve Ganglion Gasseridir...

Klinik: Ağızda orta hattan itibaren tek taraflı maxiller veya mandibuler sinir boyunca mukoza ve deride gruplar halinde kabarcıklar oluşur. Bu lezyonlar ağızda çabucak patlayarak aftöz ülserasyonlara dönüşür. Derideki vesikül ve püstüller de patlayarak kabuk oluştururlar.

Lezyonlar çok ağrılıdır, ateş ve lenfadenitis vardır. Genelde ileri yaşlarda görülür.

(*) Ebstain- Bahr Virusu boyun ve submandibuler lenf bezlerinin malignomu olan Burkett timörünün de etkenidir !

MARMARA ÜNİVERSİTESİ YAYINEVİ

Exojen enfeksiyon olarak nadirdir.Genelde organizmada inaktif olarak bulunan virus direnç düşüklüğü, psişik travma, Kkarsinom, immun defekti, lösemi gibi ağır sistemik hastalıklarda aktif hale geçer.

Deri ve mukoza lezyonları 2 hafta içinde geçer,residiv enderdir.

Lab. bulgusu: Komplemet birleşimi reaksiyonu, Tzanck testinde epitel dejerasyonu

Ayırıcı tanı: H.S.mucasae oris ile birlikte görüken H.S. labialis

Komplikasyon: Periferik Nervus facialis paralizi yapabilir.Özellikle yaşlılarda yıllarca sürebilen nevraljiform ağrılar oluşabilir. Ender olarak dişetinde nekroz ortaya çıkabilir.

Trigeminusun 1.dalı olan Nervus oftalmicus tutulduğunda sonucu körlüğe kadar varabilen ağır komplikasyonlar oluşabilir.

Tedavi: Analjezik ve yüzeysel anestezik uygulanmalıdır. B_1,B_6,B_{12} gibi nörotrop vitaminler verilebilir. Ağır tablolarda virustatik ilaçlar kullanılabilir. Komplikasyon olarak ortaya çıkan nevraljiform ağrılarının giderilmesi için sisitemik olarak kortizon uygulamaları vardır.

Genelde prensip olarak her zaman olayı başlatabilecek sistemik nedenlerin araştırılması gerekir.

Papilloma Virusu Enfeksiyonları:

Etkeni: Human Papilloma Virüs (HPV), Polyama virüs, Vacuolating Virüs = Papova Virüsleridir.

İyi huylu epitel proliferasyonları veya virüs akantomları olarak da anılan bu oluşumları meydana getiren 50' nin üzerinde Virüs tipi moleküler biyolojik yöntemlerle belirlenebilmiştir. Papilloma Virüsleri birçok patotajik değişikliklerde rol oynadığı gibi klinik olarak normal gözüken oral mukozalarda bile belirlenmektedir. Birkaç karsinom tipinde Papilloma virusunun belirlenmiş olması oral kalsinom oluşumu nedeni olarak bu virusların kesin rolünün olduğu anlamına gelmemektedir.Bu virüsler çoğalıp yassı epitel hücre çekirdek ve stoplazmalarında belirgin değişiklikler yaparlar.Histolojik olarak küçük çekirdek, çekirdeklerin etrafında boşluk ve irilip şişmiş hücreler olarak karakteristik bir görünüm alırlar. Bu hücrelere Koilosit denir. Koilositler hem papilloma Virus hem de Ebstein- Bahr Virus enfeksiyonlarında ortaya çıkarlar.

Bu virusların neden olduğu değişikliklerden bazıları:

PAPİLLOM:

Klinik: Mukoza düzeyinde yükseklik gösteren genelde tek olarak görülen, sınırı belirgin kitledir.Üzeri ince girinti -çıkıntılarıyla dilin filiform papillerini andırır. Bazen bu girinti -çıkıntılar ince ve sivri uç-

MARMARA ÜNİVERSİTESİ YAYINEVİ

lu olmayıp karnıbahar görünümünde de olabilirler. Papilomlar genelde hiperkeratoz gösterirler. Oral mukozada ise hiperkeratoz az, bazen de hiç yoktur. Bu durumda renkleri pembedir.

Virusun yayılmasıyla geniş alanları kaplaması **PAPİLLAMATOZ** olarak isimlendirilir. Bu türü aynı anda dudak, gingiva ve diğer mukozalarda yaygın olarak görülebilir.

Histoloji: Dokuda parmak şeklinde çıkıntılar gözükür.Bunlar yassı epitel ile kaplı olup genelde parakeratoz gösterirler.Bu çıkıntılar çok ince bağ dokusu ile ana kitleye bağlıdırlar.

Ayırıcı tanı: - Papilamatöz gelişen karsinom
- Verrüköz karsinom
- Verriköz lökoplaki
- Fibroplastik hiperplazi (Fibrom, Fibroplazi).
- Morbus Bourneville-Pringle (Bkmz. Böl: XII)

Tedavi: Cerrahi exizyon,elektro koterizasyon.

FOKAL EPİTELYAL HİPERPLAZİ: (Morbus Heck)

Klinik: Daha çok çocuk ve gençlerde alt dudak komissuralarına yakın, üst dudak, dil ender olarak gingivada,damakta fazla dikkati çekmeyen,nodüler,multiple hiperlaziler olarak ortaya çıkarlar.Etkeni HPV 13 tipidir.Geniş tabanlı olup 5mm ye kadar genişlikte olabilirler. Çevreden renk farkı bulunmakla birlikte bazen hafif beyazımsı olabilir.Ortaya çıktıktan uzun süre sonra spontan olarak ortadan kaybolmaları gözlenebilir.

Histoloji: Akantoz ve hafif bir hiperkeratoz görülebilir.

Tedavi: Estetik amaç ile elektro-cerrahi yöntemle uzaklaştırılır.

CONDYLOMA ACUMİNATUM

Oral mukozada genelde dil, gingiva, dudakta papillomlardan çok daha ender olarak ortaya çıkan, geniş tabanlı çok sayıda oluşan değişikliklerdir.

Normalde ano-genital bölgede deri ve mukoza sınırında gözükürler.HPV 16 ve HPV 18 tiplerinin genital karsinomlarındaki onkolojik potansiyeli düşünüldüğünde aynı etki oral mukoza içinde söz konusu olabilir.Fakat oral condylomalarda yapılan incelemelerde % 80 HPV 6 veya HPV 11 tipi belirlenmektedir.

Papillom ile farklılığı ancak histolojik olarak belirlenebilir.

Histoloji: Parakeratoz, akantoz ve epitelin üst tabakalarında koilositler gözlenir.

Tedavi: Exize edilir. Yaygın olan tiplerde elektro cerrahi yöntemi ile uzaklaştırma yapılır.

MARMARA ÜNİVERSİTESİ YAYINEVİ

SİĞİL (Verruca Vulgaris)

Dudak mukozasında deriye geçiş yerinde, derinin diger bölgerinde olduğu gibi, geniş tabanlı, üzerleri pütürüklü, sınırları belirgin olarak ortaya çıkarlar. Üzerleri keratinize olup daha çok çocuk ve gençlerde görülürler.

Histoloji: Hiperkeratoz, akantoz ve koilosit oluşumu (koilositoz)

Tedavi: Exizyon, elektro-cerrahi yöntemle uzaklaştırma.

EDİNSEL BAĞIŞIKLIK EKSİKLİĞİ SENDROMU (AİDS)

LAV (Lymphadenopatic Associety Virus)

HTLV III. (Human T-cell Lymphotropic Virus)

ARV (AIDS-Related Virus)

gibi isimlendirmelerden sonra son olarak HIV (Human Immundefiency Virus) olarak isimlendirilmektedir. Yeni çalışmalarla virusun HIV-I ve HIV-II olarak 2 tipinin olduğu ortaya konmuş, etkileri bakımından henüz bir fark belirlenememiştir.

HI Vetkisiyle T8 hücrelerine (suppressor- cell) göre T4 hücrelerinde (helper cell) azalma ortaya çıkmaktadır.(*)

1- LAS (Lenfadenopati Sendromu) **veya ARC** (AİDS Related Complex)

En az 1 cm çapında, inguinal bölge dışında, en az 2 yerde ve en az üç aydır süren lenfadenopati durumudur. Hastaların hepsinde HIV-serolojisi (+) dir. Lenfadenopati özellikle boyun ve ense bölgelerindedir. Ayrıca splenomegali de bulunabilir. Halsizlik, nedeni belli olmayan sürekli ya da arada tekrarlayan ateş, gece terlemesi , nedeni belli olmayan zayıflama (vücut ağırlığının % 10'undan fazla), diyare, değişik muko-kutan lezyonlar ortaya çıkar. Bu lezyonlar exantem, akne, pyodermi, H.S.V enfeksiyonları, verruka vulgaris ,condylomalar, mantar enfeksiyonları ,mollusca contagiosa gibi çok değişiklik gösterebilirler ve 3 yıldan fazla sürebilir. Tüm bu lezyonlar lenfadenopatisiz de ortaya çıkabilirler.

2-Kesin AIDS Dönemi :

Hastada bilinen nedenlere bağlı olmayan (immunsupresiflerle tedavi, Morbus Hodgkin...gibi) ve bağışıklık bozukluğunda görülen belirtilerin ortaya çıkması , bu durumun sürmesi veya geçtikten sonra residiv yapmasıyla kendini gösterir. Bu kişilerde böyle bir tanı için HIV serolojisinin de (+) olması gerekmektedir. Hücresel immum sis-

(*) T_8 Hücreleri : Reseptörleri ile gamma globulin bağlayan ve aşın immun reaksiyonları frenleyen Lenfositler (aşırı çoğalmalarında immun sistem inaktive olmaktadır.)
T_4 Hücreleri: Timus hormonu ile aktive edilen ve kemik iliğinde gelişen B-Lenfositlerin plazma içinde antikor olarak gelişmesine yardımcı olan T-Lenfositleri

MARMARA ÜNİVERSİTESİ YAYINEVİ

tem zayıfladığında özellikle aktivite kazanan mikroorganizma ve parazit enfeksiyonları artmaktadır. Özellikle pnömoni etkeni olan pneumocytis carinii, ayrıca aspergillus , kandida , çeşitli koklar, Cytomegali virus, H.S.V., Myco-bakteriler, toxoplazmalar gibi çok değişik etkenler tabloya hakim olur.

Bu tür enfeksiyonlardan başka multilokuler, noduler ve plak şeklinde neoplaziler dikkati çeker. Bunlarda kılcal damarların yumak şeklinde gelişip prolifere olmasıyla belirgin tümoral kitleler oluşturan, rengi mor-kahverengiye varabilen Kaposi sarkomu en sık rastlanandır. Bu sarkom önce mercimek kadar başlayıp sonrada hızla büyürler. Deriden başka çoğu kez damak ve gastro-intestinal mukozalarda da görülür. Lenf bezi biopsilerinde de sıklıkla rastlanırlar.

Beyindeki Lenfomalar, Non-Hodgkin lenfomaları diğer tipik AIDS tümörleridir.Bunlardan başka görülebilen diger malign değişiklikler lösemi, ano- rektal karsinomlar,ağız kanserleridir.

Hastalarda ateş, iştahsızlık, zayıflık, halsizlik, kas-eklem-baş-boğaz ağrıları, diyare ve lenfadenitis dikkati çeker.

HIV Enfeksiyonlarında Oral Belirtiler:

1-Bakteriyel Enfeksiyonlar:

-Kronik, nekrotizan residiv yapan ülseratif gingivitis (KNUG)

-Marginal periodontitis (rapidly progressiv)

-Yara iyileşmesinde gecikme

-Ağızda ender rastlanan enfeksiyon etkenleri (Mycobakterium avium intercellulare, klebsiella pneumonie, enterobakter cloacase...gibi)

2-Neoplazmalar:

-Kaposi sarkomu

-Yassı katlı epitel karsinomu

-Non-Hodgkin lenfomu

3-Mantar enfeksiyonları:

-Oral Histoplazmose (tropikal mikoz), akciğerde kalsiyum birikimi, düzensiz ateş, anemi, lökopeni hastalığın özelliklerindendir. (Bknz Bölüm: XIX).

-Oral Kandidiasis:

AIDS ve LAS (ARC)olgularının % 75' inde görülmektedir.Olgular kandida enfeksiyonlarının her şekliyle ortaya çıkabilir.

Örn: - Psödomembranöz kandidiasis
- Eritematöz veya atrofik kandidiazis
- Kronik hiperplastik kandidazis
- Chelitis angularis (perleş, ragad)

MARMARA ÜNİVERSİTESİ YAYINEVİ

4-Viral Enfeksiyonlar: En sık rastlananlar şunlardır.

- H.S.V. enfeksiyonları
- H. Zoster enfeksiyonları
- Cytomegali V. enfeksiyonları

5-AIDS- Lökoplakisi (Hairy Lökoplaki, Oral condylama planus):

Etkeni: Kandida albikanstır. Ayrıca Papilloma V., Herpes simplex V., Epstein-Bahr V. partiküllerine de rastlanmaktadır. Bu lezyon gerçek bir lökoplaki değildir.!

Lokalizasyon: Dil kenarı >dil altı >diğer bölgeler

Klinik: Geniş yassı beyaz plak, üzerinde perifere doğru dağılan yarık ve çatlaklar nedeniyle kıl gibi görülebilen uzantılar şeklindedir.

Prognoz: Homoseksüel erkeklerde görülen bu olguların ortalama % 20'sinde 18 ay içerisinde AIDS ortaya çıkmaktadır.

Histoloji: Hiperkeratoz, Koilositler (St. Spinozumda balon gibi büyümüş hücreler),çok az iltihap hücreleri

AIDS'te tedavi:

- Antiviral tedavi: Başlangıç döneminde etkili olmakta, daha sonra organizma hücreleri DNA'sı ile Virus DNA'sı arasındaki fark ortadan kalktığından tedavinin istenen hedefe ulaşma şansı kaybolmaktadır. Bu tür tedavilerin yan etkisi olarak kemik iliği inhibisyonu görülmektedir.

-Transkriptase enzimi tedavisi: RNA moleküllerin aracılığı ile DNA'daki gen informasyonunu değiştirmeye katkısı olan bu enzim selektif olarak virus DNA'sını inaktive ederek virusun yayılmasını önlemek amacıyla kullanılmaktadır.

MARMARA ÜNİVERSİTESİ YAYINEVİ

Bölüm VII

MANTAR ENFEKSİYONLARI

KANDİDİASİS (Moniliasis)

Etkeni: Yetişkinlerde normal oral florada bulunan maya mantarlarından Condida albikans, daha ender olarak Candida tiropikalis ve alt guruplarıdır. Asidik ortamda gelişmeleri daha iyi oluşur. Kandidalar keratinize epitelde daha kolay çoğalmaktadırlar.

Kandidaların büyük oranda üremesi ve enfeksiyonnun ortaya çıkması için ağız florası dengesinin bozulması gerekir. Bu dengeyi bozabilen faktörler şunlardır:

- Yeni doğanlarda, henüz dirençsiz bir dönemde vajinal kandidaların kontaminasyonu
- Süt bebeklerinde beslenme bozukluğu
- Çocuklarda enfeksiyon hastalıkları
- Diabetes millitus
- Uzun süreli ve yüksek konsantirasyonda antibiotik, kortikosteroid ve sitostatik kullanımı .
- Immunsupresiflerde tedavide yan etki olarak
- Lösemi, AIDS gibi hastalıklarda immun sistem defektlerinde
- Demir eksikliğinde
- Vitamin eksikliğinde
- Tümöral kaşekside ortaya çıkabilir.
- Lokal olarak mukoza direncinin düşmesine neden olan erosiv-ülseratif mukoza hastalıklarında da sekonder olarak gelişme olanağı bulunur. Örn:
  - Çeşitli nedenlere bağlı atrofik mukozalar
  - Eroziv Liken ruber planus
  - Pempigoid
  - Radyoterapi yapılmış mukozalar. v.b.

Ayrıca protezin sürekli olarak damağı örttüğü durumlarda oluşan protez stomatitisinde yine kandidalar ön plandadır. (Bknz Bölüm: XIV)

Klinik: Kandida enfeksiyonu değişik şekillerde görülebilir.

1-Akut psödomembranöz kandidiasis (pamukcuk): Beyaz, sigara içenlerde sarıdan kahverengiye kadar bir renkte, çevreden hafif yüksek tabaka halindedir. Bazen yayılarak membran halinde olabilir. Bu tabaka (veya membran) pens ile tutulduğunda veya kuvvetlice

MARMARA ÜNİVERSİTESİ YAYINEVİ

pamuk bastırılarak silindiğinde dokudan ayrılır . Bu bölgenin tabanı kanamalı veya en azından eritemlidir .

2- Akut atrofik kandidiasis: Genelde geniş spektrumlu antibiotiklerin uzun süre kullanılması ile ortaya çıkar mukozada eritem ön plandadır (Örn :akut yüzeyel glossitis loarak)

3- Kronik atrofik kandidiasis: Daha çok protez altında eritemli alanlar olarak görülür (protez stomatitisi) Çoğu kez chelitis angularis (perleş ,rhagad)ile kombinedir.

4-Kronik hiperplastik kandidiasis: Genelde deri ve mukozada aynı anda görülen muko - kutan kandidiasis şeklinde görülür.

5- Lökoplaki ve karsinomda kandida albikans : İlişkisi tam olarak açıklanamamakla birlikte bu olgularda kandidiasise rastlamak mümkündür. HIV enfeksiyonundaki "hairy lökoplaki "de yoğun kandida artışı gözlenir. Median romboid glossitis de yeni gözlemler ışığında bu tür bir kandidiasis olarak değerlendirilmektedir.

Lab.bulgusu:Bakteriolojik tanı için kültür yapılır.

Smear muayenesinde mantar lifleri (mycelium)ve exfoliye olmuş epitel hücreleri görülür.

Ayırıcı tanı : - Liken r.p

- Lökoplaki

- Löko -ödem(white spongy nevus)

Komplikasyon:Ender olarak barsak, bronş ve akciğer kandidiasisi olarak yayılabilir veya kandida-sepsisi oluşabilir.

Tedavi: %1'lik metilen mavisi atuşmanları yapılır. Nistatin, amforericin -B,clotrimazol, nicanazol, pimericin gibi antifungal antibiotikler suspansiyon veya pomod halinde lokal olarak kulanılır. Her zaman hastalığın oluşmasına neden olabilecek faktörler araştırılmalıdır!

AKTİNOMİKOZ (Serviko-fasiyal aktinomikoz)

Etkeni kontagiyöz olmayıp ağızda saprofit olarak bulunan Actinomyces israeli, Actinomyces bovis ve daha küçük oranda da Actinomyces propionicus'dur. Bu bakterilerin gelişmesi için eksik olan fermentler diğer mikroorganizmalar tarafından sağlanmak zorundadır. Bunun için başta stafilakoklar olmak üzere Aktinobasillus comitans, Bakteriodes melaninogenicus ve daha bir çok aerob ve anaerab bakterilerle birlikte gelişir. Etken spesifik olmayan bir şekilde dişeti cebi, diş çürüğü ve pulpa kanalı, tonsil kriptaları, mukozal yaralanmaları gibi değişik yerlerden organizmaya girebilir. Derin defekt ve nektrotik dokularda patolojik aktivite kazanır. Kemik ve akciğer,

MARMARA ÜNİVERSİTESİ YAYINEVİ

böbrek gibi iç organları da tutabilmesi olasıdır. Genellikle servikofasiyal bölgede rastlanır.

Klinik: Büyük bir çoğunlukla submandibular bölge ve alt çene köşesinde lokalize olur. Çok sert, kırmızıdan mavi -kırmızıya kadar renkte subkutan şişlik olarak gözükür. İlerlemiş olgularda bu kitle üzerinde spontan olarak fistülize olan çok sayıda apseler oluşur ve nekrozlar ortaya çıkar. Bu oluşumlar ağrısızdır.

Ağız içi yumuşak dokularında fistülize olmayan, tümöral kitle şeklinde infiltrasyonlar (aktinomikom) oluşabilir. Bunların üzerinde çevresi eritemli, sert palpasyon bulgusu veren ülserler oluşarak karsinomları andırabilir. Klinik olarak apseye neden olduğu düşünülen dişin çekilmesine rağmen iyileşmeyen, extraoral oluşan subkutan apseler ve çok sayıda aktif ve sikatrize fistüller aktinomikoz olgusunu düşündürmelidir.

Komplikasyon olarak menenjit ve beyin apsesi, enfeksiyon ortamında bulunan diğer mikroorganizmaların (örn. stafilakokların) septisemisi düşünülmelidir. Uzun süre tedavi edilmeyen olgularda enfeksiyon kemiğe geçerek osteomyelitis oluşturabilir. Röntgenolojik olarak granulasyon dokusunun oluşturduğu kistik boşluklar ve reaktif kemik oluşumları ile iltihaplı bir hastalıktan çok tümöral değişikliği andırır. Açık kemik fraktürlerinde enfeksiyonun - gelişmesi söz konusu olabilir. Prerıost boyunca fasiya ve kaslara yayılarak kronik, cerehatli ve granulamatöz iltihaplar sonucu trismus tablosu ortaya çıkabilir.

Daha çok sığırlarda görülen ve sertliği bakımından "tahta dil" olarak tanımlanan dil aktinomikozu oldukça ender olarak insanlarda da oraya çıkabilir. Başlangıçta dilde haftalarca sürebilen ağrılı şişlikten sonra yumrular halinde apse odakları ve fistüller oluşur. Ender olarak tükürük kanalından girerek tükürük bezi aktinomikozu oluşturabilir. Tanı için cerehatli fistül sekretinin bakteriyolojik incelemesi yapılmalıdır.

Tedavi: Neden olan diş çekilir, deri ve kemikte cerrahi yöntemlerle açık yara tedavisi uygulanır. Galvanik akım aracılığı ile lokal iyod aplikasyonu (iyod - iyonoforezi), antibiyogram sonucuna göre antibiyotik tedavisi ve radyoterapi (röntgen ışını terapisi) yapılır.

MARMARA ÜNİVERSİTESİ YAYINEVİ

BÖLÜM: VIII

AFT HASTALIKLARI

Aft oral mukozada ve keratizine olmıyan bölgelerde ortaya çıkan akut ülserdir. (ulcus acutum). Küçük bir vesikülün patlaması veya küçük bir bölgede epitelin nekroze olmasıyla oluşur. Ortada çıkış nedeni olarak şimdiye kadar kan hastalıkları, demir eksikliği, vitamin eksikliği, çinko gibi element eksikliği, hormonel düzensizlikler, nörojen ve pişik bozukluklar, gastro-intestinal bozukluklar, allerji, gibi çok çeşitli faktörler düşünülmüştür.

İmmunolojik çalışmalar ışığında mukozanın epitel hücrelerine karşı oluşmuş oto- immun bir hastalık olduğu artık kabul edilmektedir. Epitel hücrelerinin özellikle streptekok antijenleri tarafından değişikliğe uğrayarak böyle bir oto- immun reaksiyon gösterdiği, veya başka bir deyişle streptekok toxinlerine karşı oluşan lokal allerjik reaksiyon olduğu düşünce ve izlenimi artmaktadır. Aynı makinizmanın Adeno I tipi viruslar ile de oluşabileceği düşünülmektedir.

Böyle bir mekanizmada mikroorganizmanın epitel içerisine girebilmesi için çok küçük de olsa defekt oluşması gerekmektedir. Bu defektler genelde parafonksiyona bağlı mikro travmalar (mekanik travma)veya bazı yiyecekler olabilir (kimyasal travma). Fazla sigara içenlerde genellikle rastlanılmamaktadır. Neden olarak keratin artışının küçük travmalara bağlı epitel defekti şansını azalttığı düşünülebilir.

Bir çok virus enfeksiyonlarında olduğu gibi etkeni farklı olmakla birlikte genel semptomu aft olan değişik hastalıklar bulunmaktadır.

Klinik : yuvarlak, bazen oval şekilde, çevresi eritemli, ortası sarı-beyaz fibrinli örtülü, palpasyonda yumuşak, ağrılı bir defekttir.

RESİDİV YAPAN AFTLAR (minör tip aft)

Ortaya çıkış nedeni olarak lokal küçük iritasyonlar (sert diş fırçası, kızarmış ekmek v.b.), pişik stres (parafonksiyona bağlı mekanik travmalar. örn : dil, dudak emme), gastro-intestinal rahatsızlıklar, menstruasyon gibi hormonel değişiklikler, bazı yiyecekler (patlıcan, domates, ceviz v.b.) çok sigara içenlerin sigarayı ani olarak bırakması gibi somut ilişkiler belirlenebileceği gibi nedenini açığa çıkarmak olanaksız da olabilir. Bazı ailelerin değişik fertlerinde daha sık rastlanması belirli bir yatkınlık eğilimi düşündürür (genetik dispozisyon). Her yaşta görülmekle beraber yaşlılarda daha az rastlanmaktadır.

Klinik: 1-3 tane kadar ender olarak daha fazla sayıdaki ağrılı aft dalız (sulcus vesitibulum), ağız tabanı, dil altı, yanak, dudak gibi keratinizasyonu olmıyan veya az bulunan hareketli mukozo üzerinde

ortaya çıkar. Yapışık dişeti, damak gibi keratinizasyonu relatif olarak fazla olan yerde normalde aft görülmez. Aftların iyileşme süresi 1 hafta-on gün kadar olup, palpe edilebilecek kadar lenf bezleri atake olabilir.

Komplikasyon :Yoktur. Yılda birkaç kez tekrarlar, ender olarak bazı hastalarda sürekli çıkabilirler.

Ayırıcı tanı : - Travmatik ülser
- Sifiliz 2. dönem eroziv plak
- Behçet sendromu
- Demir eksikliği
- Diabetes mellitus
- Sitostatik ve immunsupresif tedavilerinde yan etki olarak ortaya çıkan ülserler
- Agranulositoz, nötropeni, Lösemi AIDS v.b. hastalıklarda oluşan ülserler
- Pyostomatitis vegatans ülserleri (Bknz. Bölüm: XIX)
- Morbus Crohn (Bknz. Bölüm: XIX)

Tedavi :Tamamıyla iyileştirmek veya çıkmasını kesin olarak önleme şansı pek yoktur. Kullanılan pek çok yöntemler arasında bugünkü tıp anlayışı içerisinde aftların dağlanması (gümüş nitrat, kromik asit atuşmanı) gibi yöntemlerin yeri yoktur!

- Yüzeyel anestetikler ile akut, ağrılı dönemin geçmesini beklemek, % 1 lik metilen mavisi atuşmanları, ağır seyreden olgularda kısa süreli kortikosteroidli pomad kullanımının en çok kullanılan yöntemler arasındadır. Ağrılı süreyi azaltma ve epitelizasyonu çabuklaştırma amacıyla aft- kürü(*) uygulamaları klinik olarak genelde iyi sonuç vermektedir. Bu uygulama gereğinde ertesi gün tekrarlanır. Suyun içine karıştırılan tetrakislin tozu ile yapılan gargalarda konsantrasyon ve etkili maddenin lezyon ile kontakt süresi yeterli olmamaktadır.

Profilaxi : Aft oluşumunu provoke eden narenciye, domates, patlıcan, ceviz gibi yiyeceklerden yatkınlığı olan kişilerin uzak durması gerekmektedir. Sürekli residiv yapan olgularda % 1 lik Chloramin-T gargaları ile oldukça başarılı sonuçlar alınmaktadır. Klor açığa çıkartan, dezenfeksiyon hammaddesi olarak kullanılan Chloramin- T bakteri adezyonunu azaltmakta ve mukozanın karatinizazyonunu

(*) Aft- kürü: Afta yüzeysel anestezi uygulandıktan sonra üzerindeki fibrin tabakası pamuk ile silinir. Ülser üzerine tetrakislin tozu konarak ağız için kullanılan, yapışkan jelli pomad ile kapatılır.

MARMARA ÜNİVERSİTESİ YAYINEVİ

arttırmaktadır. Yan etki olarak uzun süreli kullanımda dişlerde pas şeklinde renklenme olabilmektedir(*).

HERPETİFORM ÜLSERASYONLAR (Cook aftları) :

Oldukça ender olarak raslanan, çok sayıda, residiv yapan aftlara göre daha küçük aftın aynı anda ortaya çıkmasıdır. Herpes virusu ile ilgisi olmamasına rağmen klinik görünüm olarak bir virus enfeksiyonu tablosuna benzediğinden "herpetiform" olarak isimlendirilirler.

Klinik : Ağızın bir çok yerinde ortalama 20 den fazla çok ağrılı, küçük aftlar vardır. Gingivitis ve ateş yoktur. İyileşme süresi 10-14 gün kadardır.

Ayırıcı tanı : - Herpetik gingivo - stomatitis
- Herpes simplex mucosae
- Residiv yapan aftlar

Tedavi : Residiv yapan aftlar gibidir. Alanın genişliğinden topikal uygulamada aft kürü yerine tetrasiklin şurupları gargara gibi kullanılabilir.

MAJOR AFT (Ulcus aphthosum, Periadenitis mucosae necrotica recurrens , Mikuliç aftı , Recurrent scarring aphthae, Suttons Disease)

Ender olarak rastlanan, anamnezinde sıklıkla residiv yapan aft bulunan hastalarda rastlanan , iyileşme süresi bir kaç haftaadan bir kaç aya kadar uzayabilen büyük ve derin aft tipidir.

Klinik: Genelde tek, oldukça derin, aftlara göre çok daha büyük , özellikle başlangıçta çok ağrılı ülserasyondur ve üzerleri fibrin kaplıdır. Çevresi eritemli olup genelde hipertrofiktir. Rejiyonal lenf bezleri atake olup başlangıçta subfebril ateş olabilir. Palpasyonda sertlik hissedilir. Spontan iyileşmesi haftalar hatta aylar sürebilir. (özellikle yaşlılarda) Hastalar çoğu kez resediv yapan aftlar olduğunu söylerler.

(*) Profilaktik gargara:

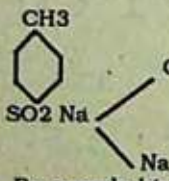

Paratoluolsulfonchloramid
(Chloramin -T)

Bu amaçla bir antiseptik olan % 1 lik Chloramin- T tozundan mercimek kadar az bir miktarı yarım bardak suya karıştırıp gece yatmadan önce 1 dakika kadar gargara yapılıp ağız su ile çalkalanmaz ! şiddetli olgularda sabah kahvaltısından sonra da aynı işlem yapılır. Bu işlem ağızda aft olsun veya olmasın, hergün hiç aksatmadan tekrarlanır. 2-3 ay sonra etkisi görülmeye başlanmakta, en azından aftların ağrı, süre ve sıklığı azaltmakta, bir çok olguda da hiç çıkmamaktadır. 1 yıl sonra deneme amacıyla gargaralar azaltılıp, bırakılabilinir.

MARMARA ÜNİVERSİTESİ YAYINEVİ

Tedavi: Residiv yapan aftlarda olduğu gibidir. Özellikle yaşlılarda uzun süre iyileşmeyen lezyonlar exize edilir.

Ayırıcı tanı: - Travmatik ülser
- Kanser ülseri (ulcus carcinomatosum)
- Wegener's granulomatozu (Bknz: Bölüm: XIX)
- Granuloma gangressens (Bknz: Bölüm:xix)
- Tbc ülseri

BEDNAR AFTLARI (ulcus pterygoidea Bednar)

Süt bebeklerinde damakta afta benzeyen epitel defektleridir Bebeğin ağzının bez ile silinmesi sırasında pterigoid çıkıntının üzerinde mukozoda mekanik travma ile oluşan yüzeyel ülserlerdir. Gerçek bir aft olmayıp daha çok ayırıcı tanı bakımından önemi vardır.

BEHÇET HASTALIĞI

Genelde 30-40 yaşlar arasında, erkeklerde daha fazla görülen otimmun hastalıktır.

Oral, genital ve oftalmik belirtilerinin triad oluşturduğu hastalıkta damarlarda, özellikle venlerde enflamatuar değişiklikler, ülserasyon bölgelerinde damarların etrafında mononukleer ve polimorf nüveli lökosit infiltrasyonları gözükür.

Majör belirtiler: Tekrarlayan, çoğunlukla etrafı eritemli oral aftöz lezyonlar ortaya çıkabilir. Bunlar yavaş olarak gelişir ve uzun süre ağızda kalırlar bazen nekrotik bir gelişme gösterip sikatrix bırakarak iyileşebilirler. Ayrıca iritis, hipopiyon gibi göz lezyonları, genital ülserasyonlar ve deri lezyonları dikkati çeker. Bunlardan en sık gözükenler eritema nodosum, yüzeyel tromboflibitler ve püstüllerdir. Deride paterjik belirtiler(*)oluşur.

Minör belirtiler : Artritis, gastroentestinal şikayetler, damar tıkanmaları ve anevrizmalar gibi vasküler lezyonlar, çeşitli merkezi sinir sistemi belirtileri bulunabilir.

Tedavi : Etkin tedavisi yoktur. Akut döneminde immunsupresif ilaçlar kullanılır. Uzun süreli hastalık olduğundan toxik etkileri nedeniyle bu proparatlar sürekli kullanılmaz. Ayrıca sistemik olarak kortikosteroidler ve gammaglobulin de kullanılır. Şüphelenildiğinde tesin tanı ve tedavi için hastanın dermatolog ve oftalmoloğa yönlendirilmesi gerekir.

(*) Paterji = Bazı allerjik ve iltihaplı hastalıklarda exojen irtasyonlara karşı oluşan doku reaksiyonu.

MARMARA ÜNİVERSİTESİ YAYINEVİ

Bölüm IX

ORAL MUKOZANIN BEYAZ LEZYONLARI VE PKANSERÖZ LEZYONLAR

LÖKO- ÖDEM (Leukoedema exfoliativum mucosae oris, white spongy neavus)

Klinik görünüşü lökoplakiye benzemekle beraber bir hiperkeratoz değildir. Konjenital veya edinsel ağız mukozası displazisi olarak tanımlanabilen bu oluşum prekanseröz de değildir. Olgularda papillomavirüs tip 16 nın DNA sına raslandığını bildiren yeni çalışmalar dikkati çekmektedir.

Klinik : Gri- beyaz renkte, sınırları kesin olmayan, özellikle yanak mukozasında (planum buccale) ve dudak mukozasında üzeri dalgalı veya kepekli gibi epitelin düzensiz olduğu lezyonlardır. Epitelin üst tabakasının kepeklenmiş gibi atılması hastalar tarafından sürekli olarak yanak kemirilme alışkanlığını (morsikatio buccarum) başlatır. Genelde genç insanlarda görülen bu olgularda subjektifbir şikayet yoktur. Palpasyon bulgusu negatiftir.

Histoloji : Çok sayıda balon hücrelerin ortaya çıkmasıyla epitel sürekli olarak atılma gösterir. (exfoliation). Diskeratoz ve hiperkeratoz yoktur.

Ayırıcı tanı : - Özellikle dil kenarında olanlar, hairy lökoplaki ye çok benzer.

- Kimyasal iritasyonlarda epitel değişikliği
- Dudak yanak çiğneme tiki (marsicatio buccarum) olanlarda epitel değişikliği

Tedavi : İyi huylu bir kronik epitel değişikliği diye tanımlanabilecek bu oluşumda çok yavaş ve sponton olarak ortadan kaybolma gözlenir. Etkili bir tedavisi yoktur. Oluşumun zararsızlığı nedeniyle gereği de yoktur.

ASPİRİN/ALKOL V. S. YANIĞI :

Hastalar tarafından genelde diş ağrılarını gidermek amacıyla hatalı bir davranış olarak yüksek konsantrasyonda alkol eriyikleri veya aspirin gibi ilaçların oluşturduğu yüzeyel yanıklardır.

Klinik olarak Lökoplaki gibi gözükebilir, böylece yapay olarak oluşmasına rağmen bir hastalığı andıran görünüşü vardır. (artefact) Epitel presel ile kolaylıkla tutulup kaldırılabilir.

Tedavi: Etkenin ortadan kalkmasıyla lezyon çabucak ortadan kalktığından normalde tedaviye gerek yoktur.

MARMARA ÜNİVERSİTESİ YAYINEVİ

LİKEN(RUBER) PLANUS

Ağız mukozasıyla beraber olarak da görülebilen bir dermotozdur. Deride kaşıntılı olarak belıren papüllerin üzeri ince beyaz-gri çizgiler şeklindedir(Wickham çizgileri). Hastalarda derinin üzeri biraz çizilip kazıldığında bu tür papül oluşumu gözlenebilir (Köbner fenomeni). L.p olgularının 1/3 i izole olarak sadece oral mukozada ortaya çıkar.

Etyoloji:Kesin olarak belli değildir. Otoimmum bozukluk ve allerjik mekanizmalar olası nedenler arasında düşünülmektedir. Psisik stres, diabetes mellitus, hiperürikemide kullanılan allopurinol ile romatizmal hastalıkların tedavisinde kullanılan chlorquin, altın preparatları, non- steroid antiromatizmal ilaçlar semptomları arttırmaktadırlar.

Kadınlarda erkeklere göre daha çok raslanmaktadır. Hastalığın çok kronik bir seyri vardır, arada spontan iyileşme dönemleriyle yıllarca (hatta on yıllarca) sürebilir, görüntü sürekli şekil değiştirebilir. Çok ender olarak karsinomatöz değişiklik gösterebilir. (≅ % 2) Bu değişiklik atrofinin ön planda olduğu tiplerinde görülebilir. (Liken ruper atrophicans). Genelde böyle bir değişiklikten önce o bölgede Lökoplaki , eritroplaki veya papillamatöz oluşumlar ortaya çıkmaktadır.Ancak böyle bir metamorfoz gösteren ve çok az sayıda rastlanan tipleri prekanseröz olarak değerlendirilebilir. L. planusun daha sık rastlanan tipleri şunlardır.

TİPİK LİKEN (RUBER) PLANUS (Retiküler l.p.)

Klinik : Küçük, silindiğinde mukozodan ayrılmayan gri - beyaz renkte papüller ile karakterizedir.Bu papüllerin kenarlarında çok ince eritemli bir çerçeve olabilir. Bu oluşumlar sıklıkla ağ gibi veya yaprak damarları gibi bir şekil gösterirler. Genellikle simetrik olarak yanak mukozasında, vestibulum oris, dil altı ve kenarı başta olmak üzere diş eti, dudaklar dahil her yerde görülebilir. Dil sırtında papillerin kaybolduğu alanlar üzerinde lökoplaki görünümünde beyaz lekeler olarak gözükür.

Genelde subjektif semptom vermezler, bazen hastalar mukozalarının pütürüklü oluşundan ve bazı tiplerinde de yanmalardan şikayetçi olurlar.

Histoloji : Odak şeklinde akantoz ve genelde hafif hiperkeratoz, testere dişi şeklinde rete-peg uzantıları, ödeme bağlı olarak epitelin basal bölgesinde dejenerasyon, st. papillarede iltihap reaksiyonları ve T-Lenfositeri infiltrasyonları ile karakteristiktir.

EROZİV L.R.P

Sadece oral mukozada görülen L. r .p. olgularının ortalama 1/3

MARMARA ÜNİVERSİTESİ YAYINEVİ

inde görülür. Kronik, üzerleri genelde koyu-yapışkan fibrin ile kaplı erozyon veya çok derin olmıyan ülserasyonlarla karakterizedir. Daha çok yanak ve dilde görülür. Hastalar ağrı ve yanmadan şikayet ederler. Bu erozyon ve ülserasyonlar vesikül veya büllerden değil, epitel nekrozlarından oluşmaktadır.

Ayırıcı tanı : Lupus eritematodes düşünülebilir.

ATROFİK L.R.P. :

Hastalığın uzun süre aynı yerde kalmasıyla epitelde bir incelme oluşabilir, dilde papiller kaybolabilir. Gingivada oluşan atrofik L.p.dan gingivitis pemfigoidise (deskuamatif gingivitis) geçiş sıkça rastlanır

HİPERTROFİK L.R.P.:

Özellikle sigara içenlerde görülen ve hiperkeratozun çok daha belirgin olduğu tipidir. Klinik olarak lökoplakiden ayırdetmek kolay olmıyabilir. Yoğun beyazlıklar arasındaki eritemli alanlar daha belirgin olarak gözükebilir.

BÜLLÖZ L.R.P. :

Subepitelial olarak oluşan vesikül ve büllerin oluşturduğu ve kısa sürede iyileşen erozyonlarla karakterize L.r. tipidir.

Oral L.r. p. tedavisi :Sadece subjektif semptom veren tipleri tedavi gerektirir.(Özellikle erosiv L.r.) Lokal olarak kullanılan oral kortikoid jelleri kullanılır. Kandidiasis profilaksisi için bunun içine 1/5 oranında antifungal pomatlar da karıştırılmalıdır. Erosif kısımların rejenerasyonunu desteklemek için Vitamin - B komplex ve Vit. - E verilebilir. Süreklilik gösteren ülserasyonlar eksize edilir. Mekanik ve mikrobiyel iritasyonları ortadan kaldırmak gerekir.

Hastalar yılda en az bir kez kontrol edilmeli, üzerlerinde oluşabilecek değişiklerin zamanında fark edilebilmesi için hastalar bilinçlendirilmelidir.

Diş hekimliği bakımından önemi : Sadece lokal iritasyonlar ile L.r.p.oluşumu olasılığı çok zayıf olsa bile mukozanın herhangi bir yolla sürekli iritasyonu başka faktörlerin de rol oynadığı durumlarda lezyonların ortaya çıkışını kolaylaştırabilir, veya varolan lezyonların progrozunu etkileyebilir. Buna örnek olarak yetersiz protezlerin neden olduğu vuruklar, yanağı irite eden özellikle servikal ve bukkal dolgular, diş macunlarındaki eterik yağlar düşünebilir. Böyle hastalarda tüm mekanik iritasyon faktörleri ortadan kaldırılmalı, oral hijyen motivasyonu yapılmalı, narenciye, domates, muz, fındık, ceviz gibi kimyasal iritasyon yapabilecek yiyeceklerden, ayrıca antiseptik ve kozmetik amaçla kullanılan birçok ağız gargarasından

MARMARA ÜNİVERSİTESİ YAYINEVİ

uzak durulması salık verilmelidir. Mukoza direnci düşük olduğundan bu hastalar özellikle total- parsiyel protezleri tolere edemezler. Bundan dolayı diş kaybının önlenmesi için çürük ve periodontal profilaksi bakımından maksimal çaba gösterilmelidir.

PREKANSERÖZ KAVRAMI :

Prekanseröz olarak adlandırılan oluşumlar denilince belirli bir latent süre sonra kansere dönüşenbilme olasılığı bulunan olgular düşünülür.Kansere dönüşme olasılığı bakımından olasılığı yüksek prekanserözler (obligat prekanserözler) ve olasılığı az prekanserözler (fakultatif prekanserözler) vardır.

A- Obligat prekanserözler : - Verrüköz lökoplaki
- Nodüler lökoplaki
- Eritro-lökoplaki
- Eritroplaki

B-Fakultatif prekanserözler : - Simplex lökoplaki
- Atrofik L.r.p.
- Demir eksikliği atrofisi
- İdiopatik atrofi
- Oral submüköz fibrozis

Ayrıca sınır belirgin belirtiler (prekanseröz lezyonlar) ve prekanseröz oluşumlara zemin hazırlayabilen mukoza hastalıkları (prekanseröz mukoza değişikleri) olarak da ayırım yapılabilir. Örneğin:

A-Prekanseröz lezyonlar: - Lökoplaki
- Eritroplaki

B- Prekanseröz mukaza değişikleri : - Atrofik L.r.p.
- Sifiliz
- Demir eksikliği atrofisi
- İdiopatik atrofi
- Oral Submüköz Fibrozis

LÖKOPLAKİ :Dünya Sağlık Teşkilatının (WHO)" Oral mukozada klinik ve histopatolojik olarak hiç bir hastalık grubuna ait olmayan, silinemeyen beyaz leke " olarak tanımlandığı bu lezyon kronik, genelde subjektif semptom vermeyen, erkeklerde daha çok rastlanan bir hastalıktır. Beyaz renk epitelin kalite ve kandite bakımından değişmesine bağlıdır. Artmış olan keratin tabakası nemli ağız ortamın-

---

Obligat = Kaçınılmaz, mecburi fakultatif = olasılığı bulunan, isteğe göre

MARMARA ÜNİVERSİTESİ YAYINEVİ

da su absorbe ederek şişer ve beyazlaşır, böylece S.t. papillarenin kılcal damarların renginin epitel yüzeyine yansımasına mani olur.

Etyoloji : Nedeni bilinmiyenlerine "semptomatik lökoplaki " ismi verilir. Lökoplakilerin pek çoğunda olayı başlatan faktörleri belirlemek mümkündür:

- Sigara v.s içmek , tütün çiğnemek , konsantrasyonu yüksek alkol içmeye bağlı kimyasal iritasyonlar
- Yine sigara v.s de sıcaklık oluşumuna bağlık termik iritasyon
- Mekanik iritasyon:Protez , dolgu v.s 'nin yaptığı kronik iritasyon
- Spesifik olmayan enfeksiyon :Glossitiz granulomatoza'da lökoplaki, HIV enfeksiyonunda "hairy lökoplaki", retroanguler lökoplakide kandida albikans bulgusu (?) gibi
- Spesifik enfeksiyon :Sifilizde dil lökoplakisi
- Elektro -galvanik faktörler : Ağızda bulunabilen değişik metaller arasında oluşabilen elektrik potansiyeli farkının lökoplakiye neden olabileceği ileri sürülmekle beraber somut olarak kanıtlama olasılığı şüpheli gözükmektedir.

A-Yüzeyi Homojen Lökoplakiler

SİMPLEX LÖKOPLAKİ

Her tarafında çevreye göre hafif yükseklik gösteren ve bu yüksekliğin aynı düzeyde olduğu lezyonlardır. Genelde sınırı belirgindir, bazende normal mukazaya geçişi belirgin hatlı olmayabilir (diffuz). Damakta minör tükürük bezlerinin açılma yerleri (ductus) nedeniyle mozaik gibi parçalı görünümlü, ağız tabanında olduğunda çok ince enine çizgili (dalgalı gibi) gözükebilir. Klinik olarak iltihap veya erozyon belirtisi göstermezler, subjektif semptom da vermezler. Palpasyon bulgusu yoktur veya çok belirgin alanlarda hafif kabarıklık hissedilebilir.

Bir başka simplex tipi **pipo içenlerin lökoplakisidir.** (Lökokeratosis nicotinica palati)Homojen ve diffuz olan beyazlık tüm sert damağı kaplar. Dişlerin özellikle palatinal yüzeylerindeki nikotin lekeleri göze çarpar . Minör tükürük bezlerinin ağızları beyazlığın içine serpiştirilmiş pembe noktacıklar olarak gözükür . Tütünün kimyasal ve aynı zamanda yanmaya bağlı termik etkisinin direkt damak üzerine lokolize olmasına bağlıdır. Aynı oluşum tutuş sitiline bağlı olarak sigara veya nargile ağızlığı ile de oluşabilir.

Simplex tipi olmakla beraber **retroanguler Lökoplaki**' de yanma hissi olabilir, hafif eroziv alanlar da bulunabilir. Bu tip lökoplakide mikrobiolojik incelemelerde genellikle Candidalar gözlenmektedir. (kronik hiperplastik kandidiasis ?)

MARMARA ÜNİVERSİTESİ YAYINEVİ

Simplex Lökoplaki histolojisi : Orta ve para - keratoz ile beraber akantoz vardır, subepitelial lökosit infiltrasyonuna rastlanabilir. Epitel displazisi * yoktur.

B- Yüzeyi Homojen Olmıyan Lökoplakiler :

VERRİKÖZ LÖKOPLAKİ :

Yüzeyi düzgün olmayıp girintili çıkıntılıdır, kısmen papillom yüzeyini andırır.Genelde sınırları belirgindir. Tek başına ortaya çıkabildiği gibi simplex bir lökoplakinin her hangi bir yerinde de gözükebilir. Çevresinde iltahap belirtisi olan eritem görülmesi ender değildir. Palpasyonda sıkça alt dokulara kaynaşma hissedilir. İritasyonlara karşı hastalar subjektif şikayetlerden bahsedebilirler.

NODÜLER LÖKOPLAKİ :

Verriköz ve erozif lökoplaki arasında geçiş oluşturur. Eritemli bir taban üzerinde küçük beyaz kabartılar (nodül gibi) halindedir. Genelde sınırları belirgindir.

EROZİV LÖKOPLAKİ (Eritrolökoplaki)

Beyazlıkların arasında belirgin olarak eritem, erozyon veya fissürler göze çarpar Genelde keskin sınırlı olup homojen lökoplaki ile beraber veya onun bir kenarında görülebilir. Palpasyanda sıklıkla alt dokulara kadar hafif sertlik hissedilir. İritasyonlarda çoğunlukla yanma veya ağrı gibi subjektif belirti verirler.

Homojen olmayan lökoplaki histolojisi :

Eritemli bölgelerde ortakeratoz ve parakeratozun yanında epitel atrofisi de gözükebilir. Hemen her zaman çeşitli derecelerde epitel displazisi vardır. Bazal hücrelerde hiperplazi, polarite kaybı söz konusudur, polimorfik hücreler, mitozlarda artış ve epitel tabaka sıralanmasında düzensizlik görülür. Bazen küçük, henüz epitel içinde bulunan karsinomlara (carcinoma in situ) rastlanabilir.

(*) **Epitel displazisi** : Henüz reversibel olan hücre değişimidir. Büyük, yoğun kromatinli çekirdekleri olan olğunlaşmamış hücreler karakteristiktir. Nukleus-plazma ilişkisi bozuktur, hücre polaritesinde sapmalar vardır.
- Hafif derecede displazi: Epiteldeki atipik görünüm basal tabakadadır.
- Orta derecede displazi : Epitelin orta tabakalarında da atipik görünüm vardır.
- İleri derecede displazi : Epitelin tümünde atipik hücreler vardır.
(Orta ve ileri derecedeki epitel displazileri fakultatif prekanseröz olarak değerlendirilirler)

Not :
Hairy lökoplaki : (kıllı lökoplaki) Bu lezyon lökoplaki olarak isimlendirilmekle beraber histolojik olarak büyük farklılıklar göstermektedir. Hiperkeratoz çok azdır, displazi yoktur.Karakteristik olarak büyük olasılıkla virüslann neden olduğu balon hücreler (kollositler) dikkati çeker. Ayrıca yüzeysel bir kandidiasis söz konusudur. AIDS olğularında rastlanan kıllı lökoplaki bir prekanseröz değildir.

MARMARA ÜNİVERSİTESİ YAYINEVİ

Lökoplakilerde lokalizasyon :Klinik olarak en sık retroanguler bölge ve yanakta gözükür. Sıklık sırası daha sonra dil , alveol kreti, ağız tabanı, sert damak, dudak, dişeti ve yumuşak damak olarak azalmaktadır.

Tanımın önemi : Lökoplakinin klinik tanısı kolay, fakat prekanseröz olarak değerlendirilebilmesi zordur. Bu bakımdan prensip olarak histolojik değerlendirme yapılması gerekir. Çok ender bile olsa bazen küçük bir simplex lökoplakinin histolojik incelenmesinde ileri derecede epitel dispatisi ve hatta küçük bir karsinom oluşumuna rastlanabilir.

Literatür ortalamalarından değişik rakamlar ortaya çıkmakla beraber tüm lökoplakilerin aşağı yukarı % 95 i simplex tipidir.

Çok uzun yıllar değişiklik göstermeden kalabilen, etkenin ortadan kalkmasıyla gerileyen ve hatta ortadan kaybolan lökoplakilerin tip ayrımı yapmaksızın kansere dönüşme oranı % 6 civarında olarak düşünülmektedir. Bu yüzde içine giren simplex lökoplakilerde çok ender olarak malign değişiklik oluşabilir. Kanserleşme olasılığı " yüzeyi düzgün olmayan lökoplakilerde " relatif olarak yüksektir. Olasılık oranları değişik kaynaklara göre verriköz lökoplakide % 5-11, eroziv lökoplakide % 28-38 arasındadır.Nodüler lökoplaki oranları ise bu ikisinin arasında olarak bildirilmektedir.

Histolojik olarak ileri derecede epitel displazisi gösteren lökoplakilerde ise bu oran % 42 lere kadar çıkmaktadır.

Ayırıcı tanı : - Karsinom
- Liken r.p
- Lupus eritematodes (Bkn -Bölüm XIX)
- Kandidiasis
- Löködem (white spongy neavus)
- Sy. 2. Dönemdeki opalin plak
-Aspirin v.s. yanığı gibi artefaktlar
-Pemfigus vegetans (Bkn -Bölüm XIX)

Tedavi : Genel kural olarak iritasyonun ortadan kaldırılması gerekir. (Sigara yasağı, mekanik travmanın kaldırılması gibi) Histolojik olarak displazi göstermeyen simplex lökoplakiler uygun büyüklükte ise exize edilmelidir. Çıkartılamayacak kadar büyük alana yayılmış bulunan bu tip simplex lökoplakiler en fazla bir yıllık aralar ile kontrol edilmelidir.

Klinik ve histolojik olarak premalingnite gösteren tipler (displazi ile karakterize verriköz , nodüler ve eroziv lökoplakiler) çevresindeki sağlıklı dokuya kadar cerrahi olarak çıkartılmalıdır. Bu olgular resi-

MARMARA ÜNİVERSİTESİ YAYINEVİ

div yapabileceği düşüncesi ile 6 aylık sürelerle devamlı kontrol edilmelidir.

Tedavi amaçla uygulanan radyoterapinin faydalı olmadığı ortaya konmuştur.

Sistemik ve lokal olarak kullanılacak sentetik Vit- A derivelerinin başarı sonuçları münakaşaya açık olup, residiv olasılığı vardır. Bu tür tedaviler exizyon sonucu büyük defektler ve fonksiyon bozukluğu meydana getirebilecek yaygın lezyonlarda denenir. Bu tür operasyon zorluğu gösteren bölgelerin başında dudak köşesi, ağız tabanı, dil kökünün geniş lökoplakileri gelmektedir. Bubölgelerde uygulanabilecek bir başka yöntemde kryo-cerrahidir(*). Bu yöntemde lezyonun dondurularak ve nekrotize edilerek eleminasyonundan sonra iyileşme döneminde epitelin yeniden oluşumu (reepitelizasyon) lezyonsoz olarak sağlanır.Donmanın derin dokulara kadar inmesi nedeniyle meydana gelen büyük nekroz alanlarının iyileşme sürecinin relatif olarak uzun ve ağrılı oluşu, oluşan sikatrix dokusunun hareketli bölgelerde fonksiyonu kısıtlayabilmesi yöntemin dezavantajları olarak sayılabilir.

Yine operasyon bakımından zorluk gösteren bölgelerde aynı yaklaşım ile hasta dokuyu yakarak yeni ve sağlıklı doku oluşumunu sağlamak amacıyla son zamanlarda lazer ışığı da kullanılmaya başlanmıştır.

ERİTROPLAKİ

Kısa sürede karsinoma dönüşen sık olarak rastlanmayan, tehlikeli bir prekansrözdür. Daha çok ileri yaşlarda rastlanır.

Klinik: Genelde kesin sınırlı, çevreden pek yükseklik göstermeyen,bazen üzeri dalgalı gibi olabilen bir kırmızı leke görümündedir.Banal bir iltihap ile kolaylıkla karıştırılabilecek kadar pek dikkati çekmeyen görünüşü vardır. Neden olduğu tahmin edilen iritasyon ortadan kaldırıldıktan sonra bile kaybolmaz. Genelde subjektif şikayetlere neden olmaz, bazen dokunma ile hafif has-

(*) Kryo - cerrahi yönteminde genellikle sıvı azot gazı aracılığı ile elde edilen -195,8 °C soğukluğun çeşitli sondlar aracılığı ile dokuya nakledilip o bölgenin dondurulmasını sağlar. Başka gazlar ile daha az soğukluk sağlayan yöntemler de vardır. Bu yöntem canlı dokuda genelde şu amaçlar için kullanılır :

1- Dokuyu sond ucuna yapıştırma : Özellikle katarakt amaliyatlarında uzaklaştırılacak doku sonda yapıştırılarak başka kısımlara dokunmadan uzaklaştırılır.Bazı beyin tümörlerinde de bu yöntem kullanılmaktadır.
2- İltihabi reaksiyon: Donmuş dokunun çözülmesinden sonra aseptik iltihap oluşmaktadır. Bu sonuçtan oftalmolojide retina dekolmanı tedavisinde yararlanılmaktadır.
3- Kan durdurucu etki :Özellikle karaciğer, böbrek gibi paranşimatöz dokuların cerrahisinde kan durdurmak için kullanılan bir yöntemdir.
4- Nekrotize edici etki: Dokunun yapısını bozan (denatüre eden) bu yöntemin en çok kullanım alanı tümör cerrahisidir.

MARMARA ÜNİVERSİTESİ YAYINEVİ

sasiyet şikayeti verebilir, kanamaz.Karsinoma dönüştüğünde eritroplaki ortadan kalkar!

Sitoloji : Şüpheli olgulardan yapılan exfoliatif sifolojik muayenede Papanicolau sınıflamasına göre 4. veya 5. derecede hücre dejerenasyonları gözlenir. Kesin tanı için biopsi yapılması gerekmektedir.

Histoloji : Hiperkeratoz genelde yoktur,bazen çok az miktarda olabilir.Blok şeklinde hipaplazi ve aynı zamanda atrofiler gözükür.Epitel hücrelerinde ileri derecede displazi vardır. Retepegler normalden çok fazla girinti ve çıkıntılar yaparlar.Bu nedenle St. papillere üst yüzeye kadar yaklaştığından lezyonun karakteristik kırmızı rengi oluşur.

Subepitelial bölgelerde iltihap hücrelerine rastlanır.

Ayırıcı tanı: - Tüm eritemli ve belirgin sınırlı oluşumlar
- Damakta papiller hiperplazi

Tedavi: Daima cerrahidir.

BOWEN HASTALIĞI (Morbus Bowen)

Bir deri prekanseröziidür. Oral mukozada rastlanan bu tür lezyonlar yeni sınıflamalara göre daha çok verrikoz lökoplakiller gurubuna dahil edilmekle beraber epitel displazilerinin yanısıra birçok çekirdeğin birleşmesiyle karakterize (clumping nuclei) de hücreler ile diğer lökoplazilerden histolojik farklılık söz konusudur.Bazen gri - beyaz renkli papillamatöz lezyonları da andırırlar.

Ayırıcı tanı : - Verrüköz lökoplaki
- Papillom

Tedavi : Daima cerrahidir.

PREKANSERÖZ MELANÖZ (Lentigo maligna, Morbus Dubreuilh, Melanosis circumscripta preblastomosa)

Klinik olarak çile benzeyen, fakat ondan farklı gelişen pigmente lekedir.Hem deri hem de mukozada bulunabilen, malign melanoma dönüşebilen bu hastalığa daha çok ileri yaşlarda rastlanır.Yuvarlak veya köşeli şekillerde gözüken, yavaş büyüyen bu oluşum açık kahverengiden siyaha kadar düzgün olmayan renklenme içerir, etrafı pigmente bir çerçeve ile sarılı olabilir.Lezyon homojen bir renkte olmayıp çeşitli koyuluklar içerebilir.

Histoloji : Epitelde (veya epidermisde) atipik olarak kümelenmiş melanositler gözükür.

Ayırıcı tanı : - Pigmente nevus,
- Çil (ephelit)

MARMARA ÜNİVERSİTESİ YAYINEVİ

- Mavi nevus,
- malign melanom gibi yoğun melanin granülleri içeren değişiklikler

Tedavi :Sağlıklı dokuya kadar olmak şartıyla exizyondur.Residiv olasılığı bulunduğundan hastaların düzenli olarak kontrol edilmesi gerekir.

ORAL SUBMÜKOZ FİBROZİS

Oral mukoza ve farenxte yavaş seyreden kronik bir hastalıktır.Güney ve güneydogu Asya'da rastlanan hastalığın nedeni belli olmamakla birlikte çiğneme tütünü kullanımı ile ilişkisi olduğu düşünülmektedir.

Lamina propria' da fibro - elastik değişiklikler en önemli özelliğidir.Yumuşak damak, yanak ve dil altı palpe edildiğinde fibröz değişikliğin sertliği hissedilebilir.

Epitel gittikçe atrofik görünüm alır, dil üzerindeki değişiklikte atrofi ile beraber papiller de kaybolur.

Ağız açma ve yemek güçlükleri ortaya çıkar, keskin yiyeceklerde yanma hissi vardır.Oral mukoza soluk renk ile göze çarpar.Sıklıkla lökoptaki benzeri değişiklikler veya eritroplakiler tabloya katılır.Ayrıca vesikül - bül oluşumu, ülserasyonlar, residiv yapan stomatitisler ortaya çıkar. Hem epitel displazilerinin hem de lökoplakilerin rastlanma oranı normal papülasyona göre bu hastalarda daha sıktır.Atrofik olan epitel kanserojen etkenlere karşı daha dirençsiz olduğundan ve epitel displazisi bulunduğundan malign değişiklik olasılığı her zaman vardır.

KARSİNOMA İN SİTU (İntirapitelyal karsinoma)

Henüz derin tabakalara invazyon göstermeyen, yüzeyel, küçük kanserdir. Klinik ve histolojik olarak eritroplakiye benzer. Uterusta (genelde portio uteri) sıklıkla, oral mukozada daha az oranda rastlanır.

Klinik : Karakteristik görüntüsü olmayan, kronik bir kırmızı leke olarak fazla dikkati çekmeyebilir.Kanamayan erozyon, bazen de çevresinde lökoplaki tipi değişiklikler gösteren kırmızı bir lezyon olarak gözükür. Çoğu kez dokunma ile hassasiyet vardır. Bir mercimek kadardır veya daha küçük olabilir.

İlk etapta ilişkisi olduğu düşünülen iritasyonun ortadan kaldırılması veya kortikoid gibi antieflamatuar ilaç tedavisinin sonuç vermeyişi klinik olarak karsinoma in situ şüphesini düşündürmelidir.

Aylarca boyutlarındaki bir değişiklik olmadan kalabilir, ondan sonra birdenbire invaziv karsinom şekline dönüşebilir. Tanı sadece histolojik olarak konabilir.

MARMARA ÜNİVERSİTESİ YAYINEVİ

Histoloji : İleri derecede displazi ile birlikte epitelde kalınlaşma vardır. Normal epitel ile arasında kesin sınır bulunur. Derin tabakalara infiltrasyon yoktur.

Tedavi : Genelde yapılan biopsi ile bu mikro - kanser uzaklaştırılmış olur. Yapılan exizyon biapsisinde çevre sağlam dokunun da bir miktar çıkartılması ve bu dokunun da histolojik olarak bir değişiklik göstermediğinden emin olunması gerekir.

Daha büyük alanları kaplayan kanserlerde kapladıkları alan, bulundukları doku ve bölgelere göre cerrahi yöntemler, kemoterapi ve radyoterapi uygulanır veya bu yöntemler kombine edilebilir. Son zamanlarda sistemik olarak verilen tümör bölgesinde selektif olarak biriken fotosensibel stotoxik maddelerin uygun dalgaboylu ışık ile (*) sağlam dokulara zarar vermeden aktif hale geçirilme ve bu yolla tedavi etme yöntemleri de denenmektedir.

AĞIZ KANSERLERİNDE ERKEN TANI

Şu andaki genel görüş, bügünki tedavi olanakları ile diğer tiplerinde olduğu gibi ağız kanserlerinde de daha iyi sonuçlar ancak erken tanı ile buna bağlı erken tedavi oranlarının artmasıyla mümkün görülmektedir. Sürekli gelişen kemoterapik, radyoterapik ve cerrahi yöntemlere rağmen ağız kanserlerinde 5 yıllık iyileşme oranı dünya literatür ortalaması % 40 civarında iken bu oran 2 cm' den daha küçük lezyonlar için % 95 dir!

Cerrahi tedavi ile başarılı olunabilmiş ilerlemiş ağız kanserlerinde geniş alan rezeksiyonları ile belki hastanın hayatı kurtarılabilmekte, ama direkt göze hitap eden bir bölgedeki kötü görüntü hastaya büyük bir psişik travma yapabilmekte, hatta hastalarda " bu şekilde yaşamanın ne anlamı olduğunu" bile düşündürecek duruma getirebilmektedir.

Bizler dişhekimi olarak oral kanserlerde erken tanı bakımından 1. derecede sorumlu bulunmaktayız. İlerlemiş olgularda hasta zaten kendiliğinden veya başkalarının aracılığı ile konu ile ilgili genel tıp cerrahi branşlarına yönlenmektedir.

Ağızın en önemli özelliği diğer hiçbir vücut boşluğunda mümkün olmayan direkt olarak, görerek muayene etme şansının bulunmasıdır. Bunun için dişhekimi muayene sırasında uğraşısının çok büyük bölümünü oluşturan dişlerin dışında hastanın henüz fark etmediği tüm oral mukoza değişikliklerini prokanseröz lezyonların veya henüz semptom vermeyen karsinomların tanısı yönünden rutin olarak kontrol etmek zorundadır.Ağız, perioral ve oro - farengeal bölge karsinomlarının % 90 gibi çok büyük bir kısmı epitelden kaynaklandığı

(*) örn: 630 nm dalga boylu kırmızı lazer ışığı

göz önüne alınırsa muayene sırasında değişiklikleri gözden kaçırmamanın önemi daha da artmaktadır.

Rastlanan malign değişikliklerin tanısı çoğu kez ilerlemiş dönemlerde konulmaktadır.Kanser erken tanısındaki bu problem genelde hastanın belirli değişiklik hissetmesiyle muayene arasındaki zaman kaybından kaynaklanmaktadır.Bunun yanında halâ sıklıkla rastlanan bir gerçek de potolojik değişikliğin hekim tarafından yanlış değerlendirilmesi ve gereksiz tedavi denemeleri ile sürenin uzaltılmasıdır.

Bu konuda dişhekimliği yönünden ortaya çıkan olumsuzluğun bir nedeni günlük rutin çalışmalarda odak noktasının genelde dişler üzerine toplanmış olması, diğer bir nedenin de ağız kanserlerinin relatif olarak seyrek gözükmesidir.Tüm kanser hastalıkları içerisinde ağız kanseri oranı ortalama olarak % 2 -2,5 olarak ortaya çıkmaktadır. Almanya' daki istatistiklere göre residivler bir kenara bırakılarak yeni oluşan karsinom oranı 100.000 kişide 5-6 olarak hesap edilmektedir.Bu durumda özellikle ağız hastalıkları ve cerrahisi konusunda branşlaşmamış bir dişhekiminin bu konuda diagnoz deneyimi olmaması bir yerde normaldir.Hatta bir dişhekimi bu istatistik rakamlara göre tüm meslek yaşantısı boyunca hiçbir ağız kanseri olgusuna rastlamamış da olabilir.

Bu konuda genel prensip olarak iritasyonun ortadan kaldırılmasına rağmen 2 hafta içinde iyileşmeyen ve belirli bir hastalık sınıflamasına sokulamayan tüm olgular, karşıtı histolojik olarak kanıtlanmadığı sürece karsinom şüphesi ile değerlendirilmelidir.

Klinik olarak malign değişiklik için yeterli derecede belirti olduğu durumlarda histolojik kanıt için yapılacak olan biopsi ileride gerekli olan ameliyatı yapacak hekim tarafından gerçekleştirilmelidir.

Ağızda Karsinom tanısı kesinleşmiş olguların dökümantasyonu için TNM sisteminden yararlanılır.Bu sistem aracılığı ile tümöral kitlenin büyüklüğü, lokalizasyonu ve tedavi olasılıkları bakımından katagorize etmek mümkün olur.

Sistemdeki harf ve sayıların anlamları :

T = Tümör N = Lenf bezi Nodülü M = Metastaz

T_1 = 0-2 cm büyüklüğünde Tümör

T_2 = 2-4 cm büyüklüğünde Tümör

T_3 = 4 cm den daha büyük Tümör

N_0 = palpe edilebilir lenfnodülü yok

N_1 = tümöral kitle ile aynı tarafta (homoretaral) hareketli lenf nodülü

MARMARA ÜNİVERSİTESİ YAYINEVİ

N_2 = tümüral kitle ile ters tarafta (kontralateral) veya çift taraflı (bilateral),hareketli lenf nodülü

N_3= Hareket etmiyen (fixe olmuş lenf nodülü)

M_0= Metastaz yolu

M_1= Uzak bölgelerde Metestaz var

TNM sistem değerlendirilmesi:

Bu sistem 4 dereceye bölünmüştür. Uzak bölgede metastaz yapmamış (M_0) olan T ve N katagorileri I, II ve III. dereceleri oluştururlar:

I. derece = $T_1 N_0 M_0$
$T_2 N_0 M_0$

II. derece = $T_1 N_1 M_0$
$T_2 N_1 M_0$

III. derece = $T_3 N_2 M_0$
$T_3 N_3 M_0$

IV. derece = Uzak bölgede metastaz yapmış (M_1) tüm T ve N katagorilerini kapsar.

Sağlık sorunlarının büyük ölçüde çözümlendiği ülkelerde bile çene cerrahisi kliniklerince ağız mukozası kanserli hastaların 2/3'ü T_2 veya T_3 dönemlerinde başvurdukları dikkati çekmektedir. Başarılı tedavi şansını oldukça kısıtlayan veya en azından ortaya çıkacak posteparatif büyük defektler nedeniyle hastalarda psiko-sosyal yıkımlar oluşturacak bu gecikmelerin önlenmesi, olguların T_1 döneminde erken tanısı çok büyük oranda konuya gerekli önemi veren dişhekimleri sayesinde mümkün gözükmektedir. Bu bakımdan oral epitel harsinomlarında rizikoyu arturan şu faktörler ağız mukozasının her rutin kontrolinde göz önünde bulundurulmalıdır :

-Tütünün her türlü kullanımı en önemli faktörlerdendir. Fazla miktarda sigara içenlerin içmeyenlere göre rizikosu 5-6 kez daha yüksek gözükmektedir.

- Konsantrasyonu yüksek alkol içenlerde de riziko 2 kat artmaktadır.

Özellikle bu ilk iki alışkanlığı birlikte sürdürenlerde ve 50 yaşın üzerindeki kişilerde riziko büyümektedir.

- Güneşte fazla kalan kişilerde (genellikle meslekleri gereği) ultra -viole ışınlarının dudak kanserlerinin başlamasına neden olabildiği bilinmektededir.

MARMARA ÜNİVERSİTESİ YAYINEVİ

- Önemi eskisi kadar olmamakla beraber sifilize bağlı dilde oluşan lökoplakiler kanser oluşumunu etkileyen faktörler arasında bulunmaktadır

- Diş, dolgu ve protezlere bağlı kronik ve mekanik iritasyonlar literatürde oldukça değişik ve birbirine zıt yönde değerlendirilmektedir. Böyle durumların riziko faktörü olarak düşünülmese bile diş hekimi olarak düzeltilmesi zaten ilk görevlerimiz arasında olduğu doğaldır.

- Genel olarak kabul edilen başka bir faktör de mukozada atrofiye neden olan hastalıkların kanser rizikosunu yükseltiğidir. Buna örnek ve ölçü olarak dil papillerinin kaybı gösterilebilir.

- Demir eksikliği anemisi B12 vitamini eksikliği (pernisyöz anemi) veya genel olarak B-komplex avitaminozu, anasit gasritis, karaciğer yetmezliği , Syögren sendromu, pemfigus vulgaris, eroziv liken ruber planus gibi olgular direkt olarak bir faktör olmamakla beraber normal mukozaya göre hastalanma olasılığının daha fazla olması nedeniyle bir ko- faktör olarak görülmektedir.

Oral mukoza kanserlerinin erken tanı oranını yükseltmek için rutin olarak oral mukoza kontrol edilmeli, tüm renk değişiklikleri ve yüzeydeki makroskopik düzensizlikler bu konudaki bilgilerin ışığı altında incelenmelidir. Şüphelenilen olgularda yapılabilecek en basit yöntem olan toluidin mavisi testinin pozitif sonuçlandığı durumlarda banal iltihabi olgularındaki lökositlerin de boyandığı unutulmamalı ve gereksiz paniğe yol açmamalıdır. Muayenehane şartlarında yapılabilecek sitalojik muayenede de sadece epitelin yüzey hücreleri hakkında fikir elde edileceği göz önünde bulundurulmalı, pozitif veya şüpheli sonuçta kesin kanıt olarak biopsi yapılmalıdır.

MARMARA ÜNİVERSİTESİ

MARMARA ÜNİVERSİTESİ YAYINEVİ

BÖLÜM X

BÜL OLUŞTURAN DERMATOZLARDA ORAL MUZKOZA

KRONİK PEMFİGUS VULGARİS:

Olguların 1/3'e yakın kısmı ağızda başlar. Epiteliyal hücreler arası bağların (desmosom filamentleri) dejenerasyonu ile karekterize oto-immum bir reaksiyondur.

Klinik: İçi seröz sıvı veya kan ile dolu büllerin patlamasıyla ortaya erozyonlar çıkar. Bu alanların üzeri koyu fibrinli tabaka ile örtülüdür. İyileşme eğiliminin yavaş olmasından ötürü bu tablo uzunca süre hakim olarak kalır. Hava kabarcığı testi (+) dir. Tzanck-testinde akantolitik epitel hücreleri görünür.

Histoloji: Preparatlarda suprabazal (intraepitelyal) ayrılma (yırtılma) gözükür. İmmunfloresan testleri de (+) tir.

İltihap hücreleri hemen hemen hiç gözükmez .

Ayrıca tanı: - Benign mukoza pemfigoidi
- Erytema e. multiforme
- Liken ruber bullosus
- Dermatitis herpetiformis Duhring.

Hastalığın seyri kroniktir ve kendiliğinden iyileşme eğilimi yoktur. Eskiden plazma kaybı ve enfeksiyona bağlı mortalite oranı oldukça fazla olan bir hastalık idi.

Tedavi: kortikosteroidler sistemik olarak kullanılır. Aynı zamanda immun supresifler de kullanılır. Yüzeysel olarak da anestezik maddeler ve kortizonlu jel ve pomadlar kullanılır.

Dişhekimliği bakımından önemi :

Fırça ile diştemizliği, protez taşıma gibi nedenlerle mokozanın iritasyonuna bağlı epitelden ayrılması ortaya çıkabilir. Bu hastalarda temizliğin iyi yapılmaması nedeniyle kole çürüğü ve periodontitise yatkınlık oldukça fazladır. Hastalar bu yüzden ağız bakımına özel olarak motive edilmelidirler: extra yumuşak diş fırçaları, epitelin çok duyarlı olduğu zamanlarda belki fırçasız diş temizliği, chlorhexidindiglukonat ve sulandırılmış H_2O_2 gargaraları tavsiye edilmelidir. Dişhekimi tarafından sık plak kontrolü ve temizliği, aynı zanmanda çürük profilaxi ile diş kaybının önlenmesi gerekmektedir.

MARMARA ÜNİVERSİTESİ YAYINEVİ

BENİGN MUKOZA PEMFİGOİDİ

Klinik : Vesikülo - büllöz oluşumlar uzun süre devam eden erozyonlara dönüşür. Sıklıkla konjoktivalarda da görülür ve sikatrix oluşturur. Deride de bül oluşumu gözükebilir. Pemfigus vulgarise göre rastlanma oranı daha çoktur ve özellikle ileri yaştaki kadınlarda görülür. Seyri kronik ve selim olup bazen spontan iyileşme gösterebilir.

Hava kabarcığı testi (+) ,Tzanck testi (-) tir.

Histoloji : Oto-immun reaksiyon bazal membran yakınında olup subepiteliyal ayrılma görülür.

Ayrıca tanı : - pemfigus vulgaris
- gingivitis pemfigoides
- kızamık hastalığı (kızamık pemfigoidi)

Tedavi : Sadece lokal olarak kortikosteroid uygulaması yapılır. Hastayı rahatlatmak için yüzeysel anastejik preparatlar kullanılır.

Önemi : Pemfigus vulgaris gibi.

PEMFİOİD GİNGİVİTİS (Deskuamatif gingivitis)

Benign mukoza pemfigoidinin sadece dişetini kapsayn bir varyasyonu olarak düşünülebilir. Nedeni beningn mukoza pemfigoidi gibidir. Ender olarak gözüken bu hastahlık özellikle menapoz sonrası kadınlarda rastlanır.

Klinik : Gingiva propriada kronik erozyonlar ve sıklıkla spontan ortaya çıkan vesikülo -büllöz lezyonları vardır. Diş fırçalamaya bağlı epitel kayıpları gözükebilir. Hava kabarağı testi (+) Tzanck -testi (-) tir. Kronik bir hastalık olup yıllarca sürebilir, bazen spontan iyileşme görülebilir.

Histoloji: Subepiteliyal yırtılma gözükür. İmmunfloresan reaksiyonlar her zaman (+) çıkmayabilir.

Ayırıcı tanı : - Gingivitis ulseroza (ANUG)
- Benign mukoza pemfigoidi
- Pemfigus vulgaris .

Tedavi : Mekanik iritasyonlardan kaçınılmalıdıdır. Gereğinde diş fırçası kullanımı kısıtlanabilir. Chlorhexidin diglukont ve seyreltilmiş H_2O_2 gargaraları yapılır. Lokal kortikosteroid uygulamaları yapılabilir.

Önemi : Pemfigus vulgaris gibi

DERMATİTİS (HERPETİFORMİS) DUHRİNG

Kronik olarak residiv yapan, ender rastlanan, eritem, ürtiker, papüller ve guruplar halinde subepiteliyal vesikül ve büller ile karakterize bening bir dermatozdur. Bu tür lezyonlar herpes enfeksiyonlarını andırdığından çoğu kez" herpetiform "olarak isimlendirilir.

MARMARA ÜNİVERSİTESİ YAYINEVİ

Etyolojisi: Belli olmayıp oto-immun hastalık olarak düşünülür. Epitel-bağ dokusu sınırında Ig A birikimine ve ayrıca bir tahıl proteini olan gliadin antikoruna rastlanır.Hava kabarcığı testi (+) olup yırtılma subepiteliyaldir.

Klinik: Pemfigus grubu hastalıklara göre en önemli farkı deride şiddetli kaşınma oluşturmasıdır.Lezyonlar en çok kuyruk solunumu ve extremitelerde oluşur.Ağız belirtileri ender olup küçük, yuvarlak, etrafı eritemli, başlangıçta içi dolu büllöz oluşumlardır. Sonra bunlar sınırı belirgin olmayan erozyon ve aftöz oluşumlar meydana getirip sikatrix bırakmadan iyileşirler. Dişeti ve damakta görülmezler en çok rastlanan bölgeler yanak ve Sulcus Vestibulum (dalız)dur.

Gençlik yaşlarında daha çok görülür,çocuklarda mukoza lezyonları ender olup daha çok perioral belirtiler olarak gözükür.

Hastaların çoğunda gastro-entestinal rahatsızlıklar vardır.İyod preparatları lezyonları ortaya çıkartabilir ya da arttırabilir.

Tedavi: Prognozu iyi olan bu hastalık yıllarca ataklar yapıp gerileyerek seyreder.Tedavisinde diaminodiphenylsulfon preparatlarının faydalı olduğu kabul edilir.

HEREDİTER EPİDERMOLYSİS BULLOSA (Büloz genodermatoz)

Dominant kalıtsal olarak epidermis, epitel, bazal membran, dermis veya lamina propria'daki yapısal değişiklikler nedeniyle en küçük bir travmada bile deri ve mukozada bül oluşumu gözlenir. Bu hastalıkta epitel veya epidermis ile bağdokusu sınırında hücreler arası bağlantıyı sağlayan fibrillerin eksikliği sözkonusudur.

Simplex tipinde travmadan birkaç saat sonra intraepitelyal (veya intraepidermal) hemorajik büller oluşur. bu bölgelerde oluşan erozyonlar iz bırakmadan iyileşirler. İlerleyen yaş ile beraber iyileşme sözkonusu olabilir.

Distrofik tipinde ise (Hallopeau-Siemens hastalığı) büller subepitelyal (veya subepidermal) oluşur. Yavaş iyileşen büllerin yerinde atrofiler, sertleşmeler, deride pigment bozuklukları ve keloidler oluşur.

Ağızda en çok başta dil olmak üzere yanak ve damakta kuvvetli bir emme ile bile hemorajik büller meydana gelebilir. Bunlar çabucak erozyon ve ülserasyonlara dönüşür. Kısa sürede dil papilleri kaybolur. Aynı bölgede tekrarlayan lezyonlar sonucu oluşabilecek sikatrixe bağlı olarak vestibül derinliğinde ve dil hareketliliğinde azalma oluşabilir.

Koruyucu önlem olarak travmalardan sakınmak için hasta yumuşak gıdalar almalıdır. Bu kişiler irite etmeyecek kadar yumuşak, fakat yoğun bir oral hijyen programına motive edilmeli, diş kaybının önlenebilmesi için sürekli plak kontrolu yapılmalı, gereğinde klorhexidindiglukonat gibi uzun süre etkili gargaralar ile ağız bakımına yardımcı olunmalıdır. Yapılacak dolgular çok iyi cilalanmalı ve keskin kenarlar oluşturmayacak şekilde modelaj yapılmalıdır.

MARMARA ÜNİVERSİTESİ YAYINEVİ

ERYTEMA (EXUDATİVUM) MULTİFORME (E.(e) m)

Bir kaç küçük klinik farklılıklar olmakla beraber aynı tabloyu gösteren bu hastalık için değişik isimlendirmeler kullanılır.Örn:Ernst-Fucks Sendromu (Syndroma mucocutaneo-oculare), Ectodermosis erosiva pluriorificialis, Dermato- Stomatitis Baader, Steven-Johnson Sendromu v.b. gibi.

Nedeni: İlaç allerjisi, enfeksiyon etkeni allerjisi veya idiyopatik olabileceği görüşleri vardır.Anamnezde çoğunlukla bu tablodan önce geçirilen herpes labialese rastlanır. Çocuklarda ve genç yetişginlerde daha çok gözükür.

Klinik: Çok değişik şekillerde ortaya çıkabilir. Akut olarak deride karakteristik makülo-papüller ve kısmen büller oluşur. Aynı anda ağız, göz ve genital mukoza semptomları da ortaya çıkabilir.

Mukoza semptomları yalnız olarak da gözükebilir. Çoğu kez herpes labialisten sonra sınırı belirgin olmayan, dudaklar ve oral mukozada eritem, bundan sonrada epitel kaybı ile çok ağrılı, yapışkan exudalı erozyonlar oluşur. Dudaklarda genelde tipik olan siyah renkli kabuk oluşumu vardır. Konjoktiva ve genital mukozada da sıklıkla görülür.

Hastalarda ateş yokur. Çok az lenfadenitis oluşabilir. Genelde gingivada rastlanmaz. Semptomlar 2-3 haftada spontan olarak iyileşme eğilimindedirler.

Histoloji: Bazal hücrelerin zedelenip yok olmasıyla subepiteliyal yırtılma söz konusudur. Odak şeklinde nekrozlar, kanamalar, damarlarda hiperemi, iltihap elemanlarının infiltrasyonları, iltihabi exuda gözlenir. Hadise önce bağ dokusunda başlayıp sonradan epitele geçer.

Genelde yüz ve genital mukoza da işin içine girdiğinde **Steven-Johnson sendromu**, iç organları da tutan yaygın şekildeki tipine **Lyell Sendromu**, deride büllöz belirtilerle gözüken ilaç allerjisi examteminin yaygın olan şekline **Epidermonecrolysis bullosa toxica** isimleri verilir.

Ayırıcı Tanı:

- Herpetik gingivostomatitis
- Stomatitis ulseroza
- Pemligus vulgaris
- Eroziv ve büllöz Liken r.p.

Tedavi: Deri belirtisi olmayan E.e.m.de lokal tedavi uygulanır. Hastayı rahatlatmak için yüzeysel anestezikler, yapışkan jel ve pastil halinde hortikoidler kullanılır. Dudaklardaki kabuklar önceden yumuşatılarak temizlenirler.

Deri lezyonları ile birlikte görülen ağır tabloda yüksek dozda kortizon tedavisi gerektiğinden dermotolog kontrolünde hastane tedavisi gereklidir.

Her zaman olayı başlatabilen bir ilaç kullanımı ilişkisini ortaya çıkartabilme için anamneze özellikle dikkat göstermek gerekir.

MARMARA ÜNİVERSİTESİ YAYINEVİ

BÖLÜM XI

ORAL MUKOZADA RENK VEREN LEZYONLAR (PİGMENTASYON)

Deriye oranla ağız mukozasında çok daha az oranda pigment değişikliğine rastlanır. İyi bir inspeksiyon ile belki ilk bakışta dikkati çekmeyen renk farklılıklarını belirlemek mümkün olabilir.

A- EXOJEN RENKLENMELER

Renk veren maddelerin genelde mukoza içerisine girmesi ile oluşurlar.

AMALGAM RENKLENMESİ (Döğme şeklinde pigmentasyon)

Çok küçük amalgam partiküllerinin başta dişeti olmak üzere yanak, ağız tabanı, dil v.s.gibi diş çevresindeki mukoza içerisine istemiyerek itilmesiyle oluşur. Amalgam dolgulu dişlerin kuran preparasyonu sırasında yüksek devirli frezler ile kesilirken oluşan küçük partiküller frezin dönmesi ile oluşan hızla veya frezin istenmeyerek mukozaya dokunarak üzerindeki partiküllerin direkt mukoza içerisine girmesiyle iyatrojenik olarak meydana gelir. Böyle bir renklenme bazen yoğunluğuna ve partiküllerin büyüklüğüne bağlı olarak radyografik olarak da gözükebilir.

Bu tür pigmentasyon apikal rezeksiyon operasyonundan sonra retrograd dolgu materyali olarak amalgam kullanıldığında korozyona bağlı olarak da oluşabilir ve materiyal granüler yapıda bağ dokusu lifleri arasında bulunur. Diş çekimi sırasında herhangi bir nedenle kırılan amalgam parçacığının alveol içine düşmesiyle de sonradan bu tür korozyona bağlı pigmentasyon oluşabilir.

Renkelenmeyi başta gümüş olmak üzere kalay, bakır, cıva gibi amalgamın diğer elamanları da oluşturabilir.

Klinik: Sınırı belirgin, gri-maviden mavi-siyaha kadar varan çeşitli koyuluktaki renklenmeler olarak gözükür. Materiyal doku içerisinde iltihabi reaksiyon oluşturmadan bulunur.

Ayırıcı tanı:

- Nevus
- Mavi nevus
- Melanom
- Hematom ve hemangiom
- Ağır metal intoxikasyonu

Tedavi: Gereksizdir. Estetik olarak rahatsızlık verenler exize edilebilir, fakat partiküllerin bulunduğu tabaka derinliğince gingivada defekt oluşabilir. Böyle olgularda greft ototransplantasyonu düşünülebilir. Yanak, dudak, dil v.s. gibi gevşek dokulu bölgelerde yara kenarlarını karşılıklı getirip dikmek yeterlidir.

MARMARA ÜNİVERSİTESİ YAYINEVİ

Ayrıca kurşun kalem, sabit kalem v.b. gibi renk verici araçların ucunun çarpma, vurma gibi herhangi bir travma ile mukozaya girip o bölgede renklendirme yapmasıda bu tür döğme şeklinde pigmentasyonlar arasında sayılır.

METAL TUZLARININ ÇÖKMESİ

İlaçların içerdiği veya bu tür metallerin işlendiği endüstrilerde iş yeri şartlarının sonucu olarak ağır metallerin hematojen yolla ve sülfid halinde marginal gingiva çökmesi ile karakterizedir. Bu metal tozları histiositler tarafından tutulurlar.

Fizyolojik dişeti melanin pigmentasyonları ise tipik olarak marginal gingivada değil yapışık dişetinde bulunur.

Marginal dişetinde, diş koleleri boyunca dantel gibi oluşan bu tip bir renklenme başka belirtiler olmadan tek başına cıva, bizmut, kurşun, altın, gümüş v.b. zehirlenmesi (*) belirtisi değildir! Ağır bir zehirlenme olgusunda bile bu tür pigmentasyonlar bulunmayabilir.

Potasyumpermanganat ile kahverengi, kurşun ve bizmut ile gri, bakır ile kırmızı renklenmeler olabilir. Kalay ve bronz işçilerinde kahverengi-siyah, demir işçilerinde kahverengi pigmentasyon oluşabilir.

Kronik arsenik zehirlenmesinde ise diş çevresinde iltihap ve hatta ülserasyon ile dişlerde sallanma pigmentasyondan önce en önemli klinik değişiklik olarak göze çarpar.

Kronik olarak gelişen cıvaya bağlı intoxikasyonda ise mavi-mor veya gri-siyah ince band şeklindeki marginal gingiva renklenmesinden başka dişetinin diğer kısımları eritemli ve ödematöz veya mavimsi renktedir. Dişetinde cıva intoxikasyonu (Gingivitis mercurialis) tanısı için klinik görüntü yeterli değildir, ancak Labratuar bulguları ile kesin tanı konulabilir.

Ayırıcı tanı:

- Marginal gingivanın altında bulunan ve renk yansıması yapan diş taşları unutulmamalıdır. Sond yardımı ile bu durum açıklığa kavuşturulabilir.

- İdiyopatik dişeti pigmentasyonu ve sigara içenlerde oluşabilen band şeklindeki pigmentasyon ise tipik olarak sadece gingiva propria

---

(*) **Argyrie:** Gümüş sülfidin deri, mukoza böbrek başta olmak üzere diğer organlara çökmesi

Chrysiasis: Altın tuzları ile yapılan tedavi sonrası oluşan gri-kül rengi oluşan hiperpigmentasyon

Bizmut çizgileri= Eskiden sifiliz tedavisinde kullanılan bizmutun perivasküler dokuya çökmesi sonucu kanamaya yatkın ve enfeksiyon olan yerlerde (örn: perikoronitis, gingivitis, dudak-yanaktaki travmatik lezyonlar) ince, noktalı şekilde mavi-siyah görünümünde oluşan, bizmut-sülfat içeren çizgiler. Özellikle ağız hijyeni bozuk olanlarda görülür.

MARMARA ÜNİVERSİTESİ YAYINEVİ

üzerinde bulunur.

Exojen pigmentasyona örnek olarak başta sigara olmak üzere çay-kahve gibi boya içeren maddelerin uzun süreli kullanımı ile dişlerde başka özellikle dildeki filiform papillerin keratin tabakası boyanıp renklilik gösterebilir. Örn: Siyah kıllı dil (Lingua pilosa nigra)

B-ENDOJEN RENKLENMELER

Deriye göre mukozada daha ender olarak bulunur. Koyu ten rengi olanlarda, koyu irisli ve siyah saçlılarda pigmentasyon daha fazla olmakta, çeşitli ırk ve yöre insanlarında fizyolojik olan değişiklikler göstermektedir. Fizyolojik (idiyotipik, idiyopatik) renklenmeyi sağlayan pigment olan melanin melanositler tarafından oluşturulur. Melanositler organizmanın değişik yerlerinde, epitelde de genellikle bazal tabakada yoğundurlar. Bu hücrelerde thyrosinase fermenti ile amino asit olan thyrosin melanine dönüştürülür. Melanin granüller halinde genelde bazal tabaka hücrelerinde veya histiositler aracılığı ile de mukozada Lamina propriada (deride corim tabakası) birikir.

Klinik olarak pigmentsiz görülen mukozada da her zaman melanin metabolizması bakımından inaktif durumda olan melanositler vardır. Bu durumda uyaranların yeterli olması halinde her zaman için melanin sentezi potansiyeli vardır.

Melanin granülleri arasında renk farklılığı yoktur, klinik olarak gözüken farklılık granüllerin depolandığı tabakaların derinliği ile ilgilidir. Yüzeye yakın olan melanin granülleri kahverengi, derin tabakalar da olanlar gri-maviden siyaha kadar varan koyulukta gözükür.

Ağızda melanin pigmentasyonunun en sık rastlandığı yer yapışık dişetinin vesitibülünde ve daha çok anteriör bölgesindedir. Marginal gingiva ve interdental papillerde pigmentasyon yoktur.

Dişetinden başka yanak mukozasında, dudak mukozasında, di sırtında, dil altında bulunan plica fimbriata da, ender olarak sert ve yumuşak damakta melanin pigmentasyonu bulunabilir.

Fizyolojik renklenmeye örnek olarak "yaşlılık pigmenti" diye isimlenidirilen Lipofuszin'e (*) bağlı pigmentasyon da verilebilir.

Ayrıca fizyolojik olmamakla beraber patolojik bakımdan bir rol oynamayan, özellikle yumuşak damakta toplanan karoten maddesi de (**hiperkarotenemi**) (**) renklenmeye neden olabilir.

(*) **Lipofuszin:** Demir içermeyen kahverengi pigment. Mezeşimal hücrelerde bulunan yağ bezleri bu madde yaşlılıkla artar. Kas, iskelet sisteminde , yumuşak damak, yanak mukozasında renklenme yapabilir.

(**) **Hiperkarotinemi:** Havuç, portakal, yumurta sarısı gibi yiyecekleri aşırı miktarda yiyen kişilerde karoten avuç içi, ayak tabanı, kulak arkası, nazo-labial bölgede birikebilir. Ağızda özellikle yumuşak damakta dikkati çeken sarımsı bir renklenme yapar. Kandaki Vit-A düzeyi normal olanlarda da böyle bir renklenme olabilir. Ayırıcı tanı bakımından hepatitis, tıkanma ikteri düşünülmelidir. Önemli fark olarak hiperkarotenemi de skleralar sararmaz!

MARMARA ÜNİVERSİTESİ YAYINEVİ

SİSTEMİK HASTALIKLARDA HİPERPİGMENTASYON

Addison hastalığında (Tunç hastalığı, Morbus Addison) böbrek üstü bezi atrofisine bağlı, özellikle ışık gören yerlerde koyu renklenmeler karakteristiktir. Dudaklar, yanak, damak ve gingiva propriada da renklenmeler oluşabilir. Adrenokortikotrop hormon (ACTH) ve melanin stimüle eden hormonun (MSH) uyarılması sonucu melanosit aktivasyonunda artış olur. Pigmentasyondan başka klinik olarak kas hareketliliğide bozukluk (adinami), gastro-intestinal bozukluklar ve kilo kaybı dikkati çeker.

Chloasma uterinum da (Chloasma gravidarum) MSH, östrojen, gestagen hormonlarının artışıyla genelde 8. haftada oluşup doğum sonrası kaybolan, kenarları belirgin sarı-kahverengi lekeler oluşabilir. Bunlar alın, yanak, alt çene vb. gibi perioral deride ortaya çıkar.

Nörofibromatoza (Morbus von Recklinghausen)(*) deri ve ağızda oluşan nörofibrom kitleleri ile beraber düzensiz melanin pigmentasyonu artışı vardır. Bu kalıtsal hastalıktaki tipik renklenmeler "sütlükahve lekeleri" (cafe-au-lait pigmentasyonu) olarak isimlendirilir.

Hem deri hem de mukozada oluşabilen bu lekelerin sınırları belirgindir. Aynı lekeler Bornville-Pringle hastalığında da görülür(*)

Peutz-Jaeghers Sendromunda (Pigment lekeli polipoz) intestinal polipöz kitleler, ayrıca dudaklar başta olmak üzere perioral deride, ağız içinde yanakta ve özellikle retroanguler bölgede melanin pigmentasyonu ile karakterizedir. Güneş ışığı ile ilgisi olmayan bu renklenmeler dişeti, sert ve yumuşak damakta ve dilde oluşabilir. Baş ve yüz başta olmak deride kistik oluşumlar (ateromlar), Fibromlar, osteomlar, intestinal ve rektal polipler ile karakterize kalıtsal bir hastalık olan **Gardner Sendromunda** da bu tür pigmentasyonlar ortaya çıkar.

Sifiliz II. dönemde deride oluşan hiperpigmente makküller (Syphilis maculosa) ağız mukozasında da ortaya çıkabilir.

MELANİN İÇEREN BAZI OLUŞUMLAR

Çok ender de rastlansa deride olduğu gibi mekanik iritasyona bağlı olarak, daha çok yüzeyi düzgün olmayan veya çıkıntılı dolgu v.s. ile kontakttaki mukozada hafif bir pigmentasyon oluşabilmektedir.

Böyle bir neden olmaksızın da deride, görülen çil ve benzeri oluşumlar yine ender olarak mukozada da bulunabilir. **Çil** de (ephelid) bazal tabakada daha çok melanin granülleri toplanmış, **yaşlılık pigmentinde** (Lentigo) ise bazal tabakada melanin üreten melanositler yoğunlaşmıştır. Bu oluşum gençlerde nevusa, yaşlılarda ise prekanseröz melanoza (malign lentigo) dönüşebilir.

(*) Bknz - Bölüm: XIII Dişetinde büyümeye meden olan Hastalıklar

MARMARA ÜNİVERSİTESİ YAYINEVİ

Pigmente nevuslar deride çok sık olmasına karşın oral mukozada oldukça enderdir. Belirgin sınırlı olan bu oluşumlar artan yaş ile beraber büyüyebilir.

Mavi nevusta Melanositler ve pigmentler derin tabakalardadır. Genelde yuvarlak şekilli ve belirgin sınırlı olup ağız içinde en çok sert damakta gözükmektedir.

Sigaraya bağlı pigmentasyonda (smokers melanosis) içiş şekline, yoğunluğuna ve toplam sigara içiş süresine bağlı olarak tek veya her iki tarafta, genelde lateral ve kalın dişler arasında, bazen de kaninler arasında band şeklinde, gingiva propriada melanin pigmentasyonuna rastlanmaktadır. Böyle bir renklenmenin idiyotipik (fizyolojik) olmadığı açık tenli, mavi irisli ve açık sarı saçlı papülasyonlar üzerinde yapılan çalışmalarla tanımlanmaktadır. Bu değişme sigara dumanı inhalasyonunda dişeti üzerinde ancak ortalama 1°C derece kadar sıcaklık artışına neden olabileceği göz önüne alınırsa sıcaklık faktöründen çok nikotinin içerdiği kimyasal maddelerin neden olabileceği kabul edilmektedir. Çok sigara içenlerin dişeti dokusundaki cyklic adenosinmonofosfat (cAMP) ve cyklic guanosinmonophosphat (cGMP) içerliği ve cAMP'nin melanosit fonksiyonunda rolu olduğu, melanin granüllerinin melanosit dışına çıkıp epitel hücrelerine transferinde rol oynadığı belirlenmiştir. Ayrıca hayvan deneylerinde birçok kimyasal maddenin yanında nikotinin de melanin içeren organ ve hücrelerde yığılma yaptığı (akümülasyon) ve zamanla melanin granüllerinin çoğaldığı da belirlenmiştir.

Lentigo malignada (prekanseröz melanoz) (*) yavaş büyüyen bir lezyon sözkonusudur. Bu oluşumda açık kahverengiden siyaha kadar düzgün olmayan renkler içiçedir ve etrafı yine bir pigmente çerçeve ile sarılmıştır.

Malign melanom (Melanoblastom) çok sayıda ve çok hızlı metastaz oluşturan, genelde çabuk gelişen, etrafı iltihaplı çerçeve ile çevrili, yoğun pigment içeren tümördür. Hacim artışı vardır ve üzeri genelde düz olmayıp pürüzlüdür. Koyu kahverengiyken mavi-siyaha kadar varan renkte olabilir.

Ayırıcı tanıda amalgam döğmesi, venöz anjigom ve mavi nevuslar düşünülmeledir.

Ayrıca **akciğer karnisomunda** yumuşak damakda tek veya çift taraflı melanin içiren pigmentasyon oluşumu gözlenebilir.

HEMOSİDERİN ÇÖKMESİNE BAĞLI RENKLENME

Mukozada demir pigmenti çökmesi o bölgedeki bir kanamanın işaretidir ve değişik nedenlerle oluşabilir.

(*) Bknz - Bölüm: IX - Prekanseröz lezyonlar

MARMARA ÜNİVERSİTESİ YAYINEVİ

Trombopenik purpura hastalığında mukoza içerisinde sınırları belirgin kanama odakları meydana gelip sonradan burada demir pigmenti çökelmesi olabilir.

Kalıtsal olan **hemofili** hastalığında da pıhtılaşma mekanizmasındaki bozukluk nedeniyle kanamalar ve demir pigmentasyonu oluşabilir.

Hemokromatoz hastalığında (*) başta koltuk altı ve genital bölge olmak üzere derinin diğer yerleri ile ağız mukozasında da lekeler şeklinde pigmentasyon oluşur. Tüm tükürük bezleri kahverengidir. Bu lekeler demir içeren hemosiderin, içermeyen hemofussin ve aynı zamanda melanin pigmenti çökmesi ile oluşur.

Dev hücreleri epuliste (Epulus ginantoselülaris) özellikle travma ile karşılaşan yerlerde ve iç kanamalara bağlı olarak hemosiderin çökmelerine rastlanır.

Ayrıca tifus, difteri, kızıl gibi hastalıklarda etken bakteri toksinlerine bağlı ortaya çıkan bölgesel kanamalar dolayısıyla da pigmentasyon oluşabilir.

İLAÇ KULLANIMINDA BAĞLI RENKLENME

Malarya hastalığına karşı kullanılan chlorqune, quinoline, amodiquin deri, dudak, sert damak ve yanaklar başta olmak üzere ağız içinde oluşan pigmentasyon demir pigmenti hemosiderin ve aynı zamanda melaninden oluşur. Bu lezyonlar koyu gri renkte olup sınırları belirgindir.

Yine uzun süreli kullanılan sedatifler ve kontraseptiflerin de oral mukozada pigmentasyon yapabileceği görüşü vardır.

Ayırıcı tanı Doku içerisine çöken pigmentlerden başka varis, hemanjiyom gibi oluşumların bulundukları bölgedeki derinliklerine bağlı olarak koyu kırmızıdan mavi-siyaha kadar yaptıkları renklenmeler göz önüne alınmalıdır.

PİGMENT EKSİKLİĞİ (Depigmentasyon)

Derinin primer oluşan pigment yokluğu ile karakterize **vitiligo** hastalığı kenarları çoğu kez hiperpigmentli alanlar ile çevrili beyaz lekeler ile tipik görünümü vardır. Güneş gören yerlerde normal deri ile arasında oluşan fark yüzünden çok fazla dikkati çekebilir.Perioral bölgede, dudak kırmızısına kadar yayılabilir. Melanositlerin zarar gördüğü ve buna bağlı olarak lekeler halinde renklenme göstermeyen bu deri hastalığında oral mukozada rastlanmamaktadır.

Thyrosinaz enziminin kalıtsal eksikliğine bağlı **albinizm** de ise melanositler bulunmakla beraber melanin sentezi yoktur. Bu hastalıkta da oral mukoza belirtileri bulunmaz.

(*) **Hemochromatose** (bronz diabet)= Karaciğer ve pankreas sirozu, diabetes mellitus, miyokard bozukluğu, testis atrofisi, demir rezorpsiyonu ve çökmesi ile karakteristik bir hastalıktır. Demir çok çeşitli organlara çöker.

MARMARA ÜNİVERSİTESİ YAYINEVİ

BÖLÜM XII

DİL'deki DEĞİŞİKLİKLER ve HASTALIKLARI

DİL PASI

Patolojik önemi olmıyan, beyaz-sarı veya kahverengi olabilen, filiform papillerin keratinize kısımlarının uzamasına bağlı bir görünümdür. Deskuamatif epitel, yiyecek artıkları, bakteri ve pigmentler tarafından oluşturulur. Yumuşak gıda yiyenler ve sigara içenlerde hemen her zaman vardır.

Ateşli hastalıklarda iştahsızlığı bağlı yemek yememe, oruç tutma veya herhangi bir nedenle yemek yememe dil pasını oluşturur.

KILLI DİL (Lingua pilosa alba = beyaz kıllı dil)

(Lingua pilosa nigra = siyah kıllı dil, Lingua villosa)

Nedeni: Fazla sigara v.b. kullanımı, uzun süreli antibiotuk kullanımı, keratini arttırıcı ağız gargaraları, Vit-B eksikliği olabilir.

Klinik: Filiform papillerin üzerlerindeki keratin tabakası artmış ve uzamıştır. Kullanılan etkili maddenin (örn: sigara) yoğunluğuna göre beyaz-sarı-kahverengi ve siyaha kadar varabilen renk değişimi vardır. Subjektif olarak bir şikayet vermezler. Halitosis (foetor ex ore) olabilir.

Tedavi: Neden ortadan kaldırılmalıdır. Dil diş fırçası ile fırçalanmalıdır. İnatçı olgularda Na-hipoklorid ile yumuşatıldıktan sonra tahta spatül ile dil sırtı kazınmalıdır.

COĞRAFYA DİLİ (Harita dili, Exfoliatio areate linguae, glossitis migrans)

Nedeni: Konjenital anomali olarak düşünülür. Streptekoklara karşı lokal hücresel immun bozukluğu olup olmadığı sorusu son zamanlarda ortaya atılmaktadır. Bir ailenin çeşitli fertlerinde olabilir, yeni doğanlar dahil her yaşta rastlanabilir.

Klinik: Hergün değişebilen görünüm karekteristiktir. Yuvarlak dalgalar halindeki kırmızı renkli maküller 2-3 mm. genişliğindeki gri-beyaz renkli çerçeve ile çevrilmiştir. Bu çerçeve mukozadan o anda ayrılıp atılmakta olan (Exfoliation) epitel tabakasıdır. Altından epiteli ayrılmış, bağ dokusunun kırmızı rengi yansıyan iritasyonlarda duyarlı kısımlar açığa çıkar. Birkaç gün içinde dil üzerinde çeşitli yerleri dolaşabildiği gibi aynı yerde de kalabilir (persiste)

Genelde şikayet vermezler veya ekşi-tuzlu-acı gibi gıdalarda biraz yanma olabilir. Ender olarak dudak-yanak mukozasında da görülebilir. (Exfoliatio areata mucosae oris)

MARMARA ÜNİVERSİTESİ YAYINEVİ

Ayırıcı Tanı: - Vit-B_{12} eksikliği glossitisi
- Vit-B-Koplex eksikliği glossitisi
- Kandidiasis
- Psoriasis
- Sifiliz II. dönem plak opalin lezyonu

Tedavi: Devamlı residiv yapan bu zararsız değişikliğin başarılı tedavisi yoktur.

Diyet önemli olabilidr: Narenciye, domates, beyaz peynir, fındık, ceviz gibi kimyasal iritasyonlar yapan yiyeceklerden uzak durulmalıdır.

Hep aynı yerde residiv yapan olgularda kortizonlu pomatlar ile tedavi denenebilir.

Tanının tam olarak konamayıp anlamsız tedavi denemeleri çoğaldıkça hastalarda "derdine çare bulunamadığı " telaşı ve buna bağlı gelişen kanserofobi oluşumu az değildir.Bunun için hastalara durumun zararsızlığı mutlaka anlatılmalıdır.

MEDİAN ROMBOİD GLOSSİTİS (Glossitis rhombica mediana)

Nedeni: Artık aktuel olmayan eski görüşe göre "dilin embriyolojik gelişimi sırasında sağ ve sol parçaların birleşme yerinde oluşan defekte bağlı anomali" olarak düşünülür idi. Bu durumda yeni doğanlarda ve çocuklarda da rastlanması gerekirken her zaman yetişkinlerde görülmesi başka düşünceleri doğurmuştur.

Oluşum histolojik incelemelere göre kronik iltihap görüntüsünün yanında hemanjiyom tipi genişlemiş damarlar olarak gözükmekle birlikte olgularda rastlanan mantarlar nedeniyle son zamanlarda kronik hipertrofik kandidiasis olarak tanımlanmaktadır. Çoğu kez çok sigara içenlerde rastlanmaktadır. Damakta negatif basınç oluşturma gibi parafonksiyon (*) lokal bir erosiv alan meydana gelmesini ve bu alan üzerinde bu tür oluşumu kolaylaştırmaktadır.

Klinik: Oldukça seyrek ve yanlızca erişkinlerde rastlanan bu oluşum subjektif sempton vermez, genelde rastlantı sonucu keşfedilir.

Dil sırtında, uzunluğu 2 / 3 lik bölümünden dil köküne doğru, orta hatta, sınırı belirgin, papilsiz, eritemli, üzeri kısmen beyaz olabilen leke görünümünde bir lezyondur. Bazen üzeri kabartılı da olabilir. Genelde aynı vaziyette olan kalıcı bir değişiklik (persiste oluşum) olmakla beraber bazen şekil değişikliği gösterebilir. Palpasyon bulgusu yoktur.

(*) Örn: Protez taşıyanlarda protezi emme alışkanlığı veya sigara içimi sırasındaki belirli bir stil bu tür negatif basınç oluşturan parafonksiyonlar olarak düşünülebilir.

MARMARA ÜNİVERSİTESİ YAYINEVİ

Ayırıcı Tanı:

- Lökoplaki
- Karsinom

Gençlerde görüldüğünde bu bölgede rastlanabilen dil üstü tiriod bezi (thyroidea Linguale) düşünülmeli ve mutlaka sintigrafik olarak incelenmelidir.

Tedavi: Hastaya zararsızlığı anlatılmalıdır. Hemen her zaman hastalarda oluşan kanserofobi nedeniyle cerrahi olarak exizyon yapılabilir. Bu durumda histolojik inceleme ile tanı doğrulanmalıdır.

Nedeni olabilecek faktörleri ortadan kaldırmak ve % 1 lik metilen mavisi atuşmanları yapmak, antifungal preparatları lokal olarak kullanmak denenebilir.

GLOSSİTİS GRANULOMATOZA

Melkerson-Rosenhal Sendromu (*) belirtilerinden biri olarak ortaya çıkar. Yüzeyi pütürüklü gözüken dilde hacim artışı nedeniyle aynı zamanda bir makroglossi de söz konusudur. Olguların çoğunda görülen fissü dil (lingua plikata) (**) sağlıklı kişilerde rastlanan ve bir anotomik değişiklikten başka anlamı olmayan tipinden bir ayrıcalığı yoktur.

ATROFİK GLOSSİTİSLER

Dilin residiv yapan veya persiste ve derin olmayan yüzeysel iltihapları çoğu kez mukoza atrofisine neden olmaktadır. Böyle durumlarda dil üstü papilleri ya belirginliklerini kaybetmekte ya da tamamen ortadan kalkmaktadır.

Genelde iç hastalıklarında veya bazı madde eksikliklerinde (örn: vitamin, mineral gibi) böylesi durumlar ortaya çıkabilmektedir. Bu değişiklikler ağızın diğer mukozalarında da meydana gelebileceği için dişhekimliğinde özellikle protez gibi mukozayı örten girişimlerde lokal direnç düşük olacağından gözönünde tutulması gerekir.

Klinik: Sınırlı odaklar halinde olabileceği gibi büyük alanları veya dil sırtının tamamını kaplayan kızarıklıklar ön plandadır. Filiform papiller azalmış fungiform papiller kalınlaşmıştır. Dil pası oluşmaz, sıklıkla anguler chelitis (perleş) görülür. Leke şeklinde veya geniş alanları kaplayan diğer oral mukozalarda da görülür. Dil yanması (glossodynie) ön planda olan bir semptomdur.

Uzun süren olgularda papiller tamamen kaybolup atrofiye olurlar (ayna gibi parlak dil)

Tüm bu değişiklikler çeşitli nedenlere bağlı olarak ve değişik ölçülerde ortaya çıkabilir. Bu nedenlerin en sık rastlananları şunlardır:

(*) Bakınız - Bölüm XVII- Dudakların ve yakın çevresinin hastalıkları
(**) Bakınız- Bölüm I - Anotomik değişiklikler

ULUSLARARA ÜNİVERSİTESİ YAYINEVİ

-Perniyöz anemi glossitisi (Möller-Hunter-Glossitisi):

Vit-B12 eksikliği anemisinde ortaya çıkan tablodur. Tanı kan tablosu bulguları ve kanda Vit B 12 belirlenmesi ile konur.

-Demir eksikliği anemisi glositisi:

Glositisin yanı sıra çoğunlukla anguler chelitis de vardır. Tabloya yutkunma şikayetleri (disfaji) ve boğaz yanması da katıldığında **Plummer-Vinson Sendromu** olarak isimlendirilir.

Tanı kan tablosu bulguları, serumda Ferritin ve Transferin belirlenmesi ile yapılır.

Karaciğer yetmezliği glossitisi:

İlerlemiş olgularda, karaciğer sirozu ve karsinomlarda kırmızı, parlak, üzeri düz olan bir dil ortaya çıkar.

Vit- B eksikliği glossitisi:

B vitamini koplexinin değişik fraksiyonlarının eksikliğinde glossitis ortaya çıkabilir. Bu eksiklik çoğunlukla B vitamini rezorpsiyon bozukluklarına bağlıdır.

B vitamini oluşumunu sağlayan barsak bakterilerinin uzun süreli ve yüksek dozda geniş spekturumlu antibiyotik kullanımına bağlı olarak yok olması da glossitis ortaya çıkartabilir.

Tanı: Serumda B Vit. belirlenmesi ile yapılır.

Veya kan tablosu bulgularının normal olması halinde vitamin belirleme testine başvurmadan parenteral olarak Vit. B komplexi uygulaması yapılabilir. İyileşme gerçekleşirse tanı deneme tedavisi yolu ile "ex iuvantibus" gerçekleştirilmiş olur.

-Nikotinik asit eksikliği (Pellegra) glossitisi:

Özellikle eller ve ensede olmak üzere dermatitis ve diyare dikkati çeker. Dudaklar ve dil başta olmak üzere olguların 1 / 3 ünde belirtiler bulunur.

Mukoza parlak kırmızıdır, erozyon ve aftöz lezyonları vardır. Dilde fungiform ve filiform papiller önce hipertrofi gösterir, sonra atrofik ve eritematöz hale gelirler, ileri derecede yanma vardır. Diğer glossitislerden farklı olarak aşırı tükürük salgılaması (pityalizim) vardır ve perleş oluşur.

- Folik asit eksikliği glossitisi: Makülo-papülöz deri değişikliği, vulvo-vaginitis ve glossitis ile karakterizedir.

Ağızda glossitisten başka aftöz ataklar ve chelitis vardır. Mide ve barsaklarda ülserasyonlar oluşur.

MARMARA ÜNİVERSİTESİ YAYINEVİ

AKUT (YÜZEYSEL) GLOSSİTİS

Akut olarak ortaya çıkan, erosiv olmayan ve subjektif şikayetlere neden olabilen yüzeysel (superficial) glossitislerdir. Aynı şekilde oral mukozanın diğer bölgelerinde de bu tür değişikliğe rastlanabilir (akut (yüzeysel) stomatitis).

Böyle bir durum geniş spektrumlu antibiyotik kullanımıyla ilgili olarak, ama çoğunlukla da spontan olarak ortaya çıkabilir. Oral flora bozulmuş ve kandida türü mantarların aktivitesi artmıştır. Olguya bir çeşit akut atrofik kandidiasis olarak bakılabilinir.

Klinik: Passız, kırmızı dil, filiform papillerde ileri derecede kaybolma vardır ve bunun yerine fungiform papiller ortamda yalnız kaldıklarından dikkati çekerler. Eritemli stomatitis vardır. Yiyeceklerle beraber artan dil yanması ve çoğunlukla tad alma duygusunda kaybolma vardır.

Tanı: Mikrobiyolojik olarak Candida albicans belirlenmesi.

Ayırıcı Tanı:

- Allerjik glossitis
- Kızıl hastalığında dil

Tedavi: % 1 lik metilen marisi atuşmaları yapılır, lokal olarak antifungal preparatlar kullanılır (Örn: antifungal pastiller)

PAPİLLİTİS (Papillitis lingua)

Özellikle parafonksiyon nedeniyle dil ucunu sürekli irite eden kişilerde tek bir papilin (genellikle papilla fungiformes) iritasyonuna bağlı iltihabıdır. Papil eritemli olup ağrı ve yanma şikayetine neden olur. Bazen kan sikülasyonu bozulup nekroze de olabilir. Kronik olgularda parafonksiyonu ortadan kaldıracak önlemler alınmalı, hasta bu konuda yönlendirilmelidir.

Tedavi: Genelde kendiliğinden geçer, yüzeysel anestezi ile hasta rahatlatılır. Özellikle nekroze olduğunda papil exize edilebilir.

SJÖGREN SENDROMU (Mikulicz-Sjögren Sendromu, Gougerot-Hovwer-Sjögren Sendromu)

Genellikle kollajen hastalıklarla birlikte görülen otoimmun nedenlere bağlı tükürük bezleri paranşiminin iltihapları sonucu bezlerin sikatrizan ve atforik değişimi ile ortaya çıkan bir hastalıktır ve vücutta genel olarak sekresyon yetmezliği ile karakterizedir.

Tükürükte duktus epitel hücrelerine karşı oluşmuş otoantikorlar saptanır. Genelde menapoz dönemi sonrası kadınlarda daha sık rastlanır.

Semptomlar: Tükürük azalmasına bağlı xerostomi ve stomatitis, gözyaşı azalmasına bağlı keratokonjuktivitis ve diğer salgıların da

MARMARA ÜNİVERSİTESİ YAYINEVİ

azalmasına bağlı burun kuruluğu, üst solunum yolları enfeksiyonları, midede subasidite ve anasidite, ürogenital enfeksiyonlar oluşabilir. Romatoid faktör (+) olup çoğu kez poliartiritis vardır. Ayrıca Splenomegali bulunabilir. Genelde atrofik glossitis ile birlikte gözükür. Ağız kuruluğuna bağlı ağız yanması (stomadynie) ve çürük eğiliminde artış vardır.

Diagnoz: Tükürük miktarı kontrolü yapılır (15 dakikada 3 ml. den az) Sadece bu sonuçla tanı konamaz. İmmunolojik testler, Sialografi, eklem radyorafileri, sintigrafi yapılır. Histolojik tanı için dudaktaki aksesuar tükürük bezlerinden biopsi yapılır. Klinik belirtilerin hepsi aynı anda gözükmiyebilir.

Prognoz ve Tedavi: Romatoid artiritisle beraber ortaya çıkan olgularda prognoz daha kötüdür. Antiromatizmal ilaçlarla tedavi edilir. Tükürük ve gözyaşı sekresyonu bakımından tatmin etmeyen sonuçlar alındığından daha çok semptomatik tedavi yapılır (Sentetik gözyaşı ve sentetik tükürük kullanmak gibi). Glossitis ile beraber olan olgularda i.m. Vit-B komplex ile yardım edilmeye çalışılabilinir. Bu hastalarda kolaylıkla sekonder enfeksiyon ve özellikle kandidiasis oluştuğundan oral hijyen motivasyonu yapılmalı, gerektiğinde hem profilaktik hem de tedavi edici preparatlar kullanılmalıdır. Çürük profilaxisi de bu hastalıklarda önemlidir. Frorid-jel aplikasyonları bu konuda iyi bir yardımcı yöntemdir.

AĞIZ KURULUĞU (XEROSTOMİ) (*)

Oral mukozayı kaygan yapması, antibakteriyal, antifungal ve antiviral fonksiyonları, oral kaviteyi çalkalama ve temizleme, kuvvetli asit ve bazları nötralize etme, dişlerin remineralizasyonunu sağlamak gibi çok önemli işlevleri bulunan tükürüğün birim zaman içindeki salgılamasının azalması ağız kuruluğunun nedenidir.

Yiyeceklerden tad alma, ağızda lokmayı oluşturma ve yutma yine tükürük arcılığı ile olmaktadır. Ayrıca konuşma fonksiyonunda tükürüğün çok önemli rolü vardır.

Tükürük bezi hipofonksiyonu ve buna bağlı problemler ileri yaşlarda herhangi belirgin bir duruma veya hastalığa bağlı olmaksızın da ortaya çıkabilir.

Ağız kuruluğu belirli bir oranda subjektif bir değerlendirme olduğundan kesin olarak ortaya konabilmesi için birkaç yöntemle birlikte tükürük bezi hipofonksiyonu belirlenmesi yapılır:

Bu yöntemlerden en basiti tükürük biktarının ölçülmesidir (sialometri). Kabul edilen son normlara göre stimüle edilmemiş tükürük

(*) xeros = kuru stoma = ağız

MARMARA ÜNİVERSİTESİ YAYINEVİ

bezlerinden 0.3-0.4 ml / dak. miktarındaki tükürük normal sayılmaktadır. Bu ölçü stimüle edilmiş tükürük bezinden 1-2 ml / dak. dır. Stimülasyon sert parafin veya nötral bir maddenin çiğnenmesi ile tükürük bezlerine masaj etkisinin oluşturulması yoluyla yapılır.

Stimüle edilmeden 0.5 ml / dak altındaki sialometrik bulgular tükürük miktarındaki azalma (oligosiali) olarak değerlendirilir. Klinik semptomlarla birlikte 0.1 ml / dak altındaki bir azalma da xerostomi olarak isimlendirilir.

Tükürük miktar ve işlevi kapasitesini belirlemek için ayrıca sialografi, sialisintigrafi, kimyasal ve immunolojik testler, aksesuar tükürük bezleri biopsisi de yapılır.

Klinik: Oral mukozada kuruluk hissedilir, parıltısı kaybolmuştur (lastik eldiven kolayca yapışır). Çürük oluşumunda artış vardır, özellikle tüberkül tepesi, kole ve kesici kenar gibi tipik olmayan bölgelerde çürükler göze çarpar.

Kandida enfeksiyonları sıklıkla ve çeşitli şekillerde ortaya çıkar: Protez stomatitisi olarak damakta eritem halinde, dilde beyaz pas veya pseudomembranöz şeklinde veya dudak köşelerinde chelitis angularis (perleş) olarak görülebilir.

Glandula parotis ve Gl. submandibularis gibi büyük tükürük bezlerinin masajında tükürük çıkmaz veya çok azdır.

Büyük bezlerin kanallarında tıkanma varsa (sialektasi) bezlerde şişme olabilir (özellikle yemek sırasında).

Hastalar ağız kuruluğundan başka susama hissinden, özellikle yemeklerde fazlaca su içme gereksiniminden bahsederler. Yutkunma zorluğu (disfaji), konuşma zorluğu (disfoni) vardır. Oral mukoza eritemli görünümde olabilir, boğaz kuruluğu ve buna bağlı boğazda gıcık ve sürekli öksürme oluşabilir.

Bu semptonlardan daha ender olarak ağız ve özellikle dilde yanma (glossodynie), tad almada değişiklik, dudaklarda şişlik hissi ve ağrı şikayetleri de ortaya çıkabilir.

Bu hastalar aynı zamanda burun, göz, deri, vagina gibi organlarında da kuruluk, yanma ve kaşıntıdan şikayet olabilir. Ayrıca konstipasyon gibi mide-barsak şikayetleri, kuru öksürük gibi ve boğaz kuruluğu hissi gibi üst solunum yolları şikayetleri olabilir.

Menapoz sonrasında da bazı hastalarda ağız kuruluğu oluştuğu bilinmektedir.

Tüm bu semptomlardan birinden şikayeti olan hastalarda tükürük bezi hipofonksiyonu bakımından incelenmesi gerekir. Sadece bu semptomlardan bazılarının bulunması ile xerostomi tanısı konulamaz!

MARMARA ÜNİVERSİTESİ YAYINEVİ

Etyoloji: Antihistaminik, antihipertansif, uyku ilaçları ve psişik düzenleyiciler başta olmak üzere pek çok ilaç türü yan etki olarak ağız kuruluğu yaparlar (xerojen ilaçlar)

Diabetes mellitus, Sjögren Sendromu, hipertansiyon, sklerodermi, (*) immunsistem yetmezliği, nörolojik hastalıklardan Parkinson Sendromu ağız kuruluğunun nedeni olarak ortaya çıkan sistemik hastalıklardandır. Baş-boyun bölgesinde yapılan radyoterapilerde ağız kuruluğu kaçınılmaz olarak ortaya çıkmaktadır. Bu durum tükürük bezlerinin atrofiye uğraması ile oluşmaktadır.

Heyacan, stress gibi psişik durumlar sürekli, depresyon ise daha uzun süreli ağız kuruluklarına neden olabilir.

Ayrıca çiğneme fonksiyonunun herhangi bir nedenle bozulmasıylada tükürük bezlerinin harekete bağlı masaj etkisinin bozulması sonucu tükürük azalabilir. Bununla beraber xerestomide lokal faktörlerin değil, sistemik hastalık ve faktörlerin rol oynadığı düşünülmelidir.

Tedavi: Tükürük bezi stimüle edilmeye çalışılır, başarısızlığında semptomatik bir tedavi uygulanır.

-Tükürük bezinin lokal stimülasyonu: Yenebilecek veya yenmiyecek bazı şeylerin çiğnenmesi etkili olabilir. Şekersiz jiklet çiğnemenin özellikle faydalı olduğu görülmektedir. Sitrik asit gibi maddeler içeren meyvalı şekerlerin kullanımı tükürük çıkışını stimüle ettiğinden kısa süre için faydalı olabilir, fakat uzun süreli kullanımında ağız mukozasını irite edip mukozitise neden olabilir. Bu tür şeker yeme alışkanlığı olanlarda içerdiği asitli maddelerden dolayı dişlerde demineralizasyon olasılığı unutulmamalıdır.

-Tükürük bezinin sistemik stimülasyonu: Bromhexin, anetholtrithion, pilokarpin gibi maddeler kullanabilir. Bunlardan pilokarpinin tek başına veya anetholtrithion ile kombinasyonun en etkili olduğu bilinmektedir. Lokal stimülasyon yöntemlerine göre avantajı bir kaç saatlik etkisi olmasındandır. Bu maddelerin kısa süreler için kullanımında ihmal edilebilecek yan etkileri olduğui bilinmektedir.

-Semptomatik tedavi: Hastaların ağızlarını nemli tutmaları önemlidir. Bunun için en çok başvurulan madde sudur. Bu sayede mukozanın dehidratasyonu önlenir, konuşma, çiğneme ve yutma fonksiyonu yerine getirilebilir. Hastalara her zaman yanlarında su taşımaları ve bundan çekinmemeleri söylenmelidir.

Ayrıca selüloz, müsin, glikoprotein, gliserin ve bazı enzimler içeren sentetik tükürük preparatları hastalara yardımcı olmaktadır. Bu preparatlar sıvı,jel veya spray şeklinde bulunmaktadır.

(*) Bknz - Bölüm : XIX

MARMARA ÜNİVERSİTESİ YAYINEVİ

Ağız kuruluğu şikayeti olan hastalar 3 ayda bir kontrol edilmeli, çürük profilaxisi için şekerli yiyeceklerden kaçınılması öğütlenmeli, florlu preparatlar kullanılmalıdır.

Dudak kuruluğu lanolinli kremler ile giderilebilir. Önemli olan nokta organik rahatsızlıklara bağlı tükürük azalmasının genelde irreversibel olduğunu unutmamak ve bu nedenle hastaları sürekli kontrol için motive etmektir.

DİL YANMASI: (Glossosdynia, Glossalgiia, Glossopyrosis, Mo unt burning Syndrom)

İdiyopatik dil yanması olarak da isimlendirilebilen bu olgularda tanının konabilmesi için hastalarda yanma nedeni olabilecek demir eksikliği, Vit- B12 eksikliği (perniyöz anemi) gibi hastalıklar, ayrıca lithaplı, erosiv, atrofik ve ülseratif mukoza hastalıkları bulunmamalıdır. Özellikle konuşma ve yemek esnasında belirginleşen termik, kimyasal ve mekanik iritasyonların da bulunmamasına rağmen hastalar "dayanılmayacak kadar şiddetli" olan, özellikle dil ucunda ve daha ender olarak kenarlarda yanma şikayeti veriyorlar ise tanı olarak dil yanması sendromu düşünülebilir.

Klinik: Başta dil ucu olmak üzere, kenarlarda veya tüm dil sırtında, bazen dudak, damak ve dişetinde yanma hissi vardır. Ender olarak bu his boğaza kadar uzanıp orada daralma oluyormuş gibi bir his veya tad duygusunda bozukluk hissi ender değildir. Bu hastalarda hemen her zaman yemek sırasında şikayetler azalır veya kaybolur. Bu tipik özellik tanıya varmak için önemli bir kriterdir. Aylar hatta yıllar sürebilen bu şikayetlerde genelde akşama doğru artış, hatta "dayanılmaz bir hal alması" söz konusudur.

Protez bu şikayetleri başlatabilir veya arttırabilir (*). Fakat bu şikayetler protez taşımayan hastalarda da aynı oranda oluşabilir.

Normalde mukozanın görünümünde bir değişiklik yoktur. Bazen dil ucunda hafif bir kızarıklık, dil ucu, dil kenarları veya dudak mukozasında dişlerin izleri (diş impresyonları), aynı zamanda yanak içinde okluzyon hizasında interdental çizgiye (linea alba) rastlanır. Ağız kuruluğu hissi ender değildir. Hastalarda hemen her zaman kanserofobi vardır.

Bu tür olgular çok büyük çoğunlukla kadın hastalarda ve genelde menapoz sonrası dönemde görülmektedir.

Etyoloji: Sinirsel baş ağrısı, mide yanması, kalp ağrısı gibi psikosomatik rahatsızlıklar gurubundan bir hastalıktır. Diğer bu tür rahatsızlıklara göre hem dişhekimleri, hem de genel tıp hekimleri tarafından relatif olarak az tanındığından ortaya çıkmasında hem hasta hem de hekimde çaresizliğe bağlı telaşa neden olmaktadır.

(*) Bakınız: Protezin neden olduğu değişiklikler: Protez intoleransı

MARMARA ÜNİVERSİTESİ YAYINEVİ

Bu şikayetler genelde depresif kişilerde ortaya çıkmaktadır (çoğunlukla gizli (maskeli) deprasyon!). Protez intoleransında olduğu gibi diğer psişik ve nörolojik faktörler de etyolojisinde rol oynamaktadır.

Dil, ağız tabanı ve yutak kaslarının bilinç dışı yapılan parafonksiyonlara bağlı olarak kontraksiyon oluşması ile ağrı ve yanma meydana gelmektedir.

Yapılan parafonksiyonun şekli genelde dili diş veya proteze bastırma veya ağızda negatif basınç yaratarak emmedir .Bir çok parafonksiyon ve tiklerde olduğu gibi yapılan hareketler bilinç dışıdır ve hasta genelde farkında değildir. Bu durumda dil, yanak ve dudak mukozalarındaki diş izleri (diş impresyonları) tanıda çok önemli yardımcıdır. Parafonksiyonların yapılmadığı anlarda (örn: yemek yeme sırasında) şikayetler azalmakta veya tamamen ortadan kalkmaktadır.

Tedavi: Hastalara rahatsızlığın zararsızlığı anlatılmalı ve özellikle "kanser rizikosu olmadığı" vurgulanmalıdır. Depresyonlarda inişli çıkışlı dönemler olduğundan hastaya spontan iyileşme olabileceği umudu verilmelidir. Bu arada parafonksiyonları azaltmak için protez taşımayan hastalarda sadece alt doğal dişlerin üzerine yapılacak 0.8-1 mm kalınlığındaki gece plağı (splint, miniplastşine) parafonksiyonları önlendiğinden şikayetlerin büyük ölçüde kaybolmasına neden olabilir. Ayrıca yine parafonksiyonları önlemek için ağıza alınacak bir kuru üzüm v.s. gibi bir maddeyi yutmadan ağızda tutmaya çalışmak dili oyalaması ve böylece parafonksiyonlara fırsat vermemesi bakımından oldukça faydalı olmaktadır. (yemek sırasında şikayetlerin kalkması gibi)

Yapılmış protezlerin "allerjik etkisi" gibi yanlış bir düşünce ile yenilerini yapmak olayı sadece daha kötüye götürmektedir (Protez intoleransı!) Aynı şikayetler daha az oranda da olsa sabit protezlerle de oluşabilmektedir.

İnatçı olgularda kısa süre içerisinde başarılı bir tedavi olasılığı oldukça zordur. Konunun uzmanı ile psikiatrik konsültasyon yapmak ve gereğinde antidepresif ilaçlar kullandırmak bu süreyi geçiştirmede yardımcı olabilmektedir.

Ender rastlanan değişiklikler :

-Dilin normalden fazla büyük olması (makroglossi) ve yüzeyinin normal görüntüden sapma göstermesi değişik hastalıklarda ortaya çıkabilir. **Tiroid hipofonksiyonunda**tiroxin eksikliğine bağlı özellikle ayak ve bacaklarda mixödem oluşur. Ağız bölgesinde makrocheli ile birlikte makroglossiye de rastlanabilir. Uygun tedavi sonucu bu dil ve dudak hipertrofileri tekrar eski haline döner. Bu hastalarda ayrıca ağız kuruluğuda bulunabilir.

MARMARA ÜNİVERSİTESİ YAYINEVİ

-Hipofiz hiperfonksiyonunda oluşan **akromegali hastalığında** projeni inferiör ile birlikte makroglosi de belirgin ağız ve çene değişkenliklerindendir.

-Hiperkeratoz ve pigmentasyonlarda karakterize, aslında bir deri hastalığı olmakla beraber oral mukozada da görülebilen **Acantosis nigricans** hastalığında yanak, dudak ve dil mukozası yüzeyi pütürüklü, papillamatöze benzer bir şekildedir (papil hipertrofisi). Bu hastalığın benign olanlarında bir süre sonra malign değişiklikler gösterebilir. Bu tür değişiklikler daha çok adenokarsinomlar ile birlikte ortaya çıkar.

-Mongolizm de ise dil normalden büyük olup lingua plicata tipi de derin fissürler gösterir.

-Bir protein cinse olan amiloid deri, kan damarları, kalp, böbrek, karaciğer, Larynx, trachea, gastroentestinal organlarla beraber oral mukozada da birikebilir Prognozu kötü olan ve **Amyloidoz** olarak isimlendirilen bu hastalıkta çiğneme,konuşma ve yutkunması güçleştirecek kadar oluşan makroglassi dikkati çeker. Çöken amiloidin damarlarda yaptığı değişikliğin belirtisi olarak mukozada mavi-kırmızı renkli peteşiyal lekelenmeler oluşur. Kısmen papüllözlikenoid şekilde (lichen amyloidosus) beyazımsı oluşumlar meydana gelebilir.

-Deriden başka dil, yanak, farenx, tonsillere çöken, epiglottise de çökerek ses kısıklığı yapan ve bir protein cinsi olan hiyolin oral mukozada da **Hyalinoz** (Lipoidproteinoz)hastalığına neden olur. Bu durumda makroglossi meydana gelir. Mukoza içerisine çökmüş hiyalin beyazımsı rengi ile kendini belli eder ve dil yüzeyi pütürüklü şekilde gözükür .

-Bunlardan başka çeşitli **iltihap infiltrasyonlarında** veya hemangiyom, lenfangiyom, neurofibrom (M. von Recklinghausen)gibi **kitle oluşturan hastalıklarda** da dilde büyüme görülebilir.

Ayrıca protez kullanmayan **dişsiz hastalarda** dil daha irileşir (muskuler hipertrofi)

Deriye özgü bir hastalıklı olan **sklerodermi**(*) de mikroglossi oluşabilir. Dil ödemli gözükür, papiller büyük oranda atrofiktir. Dilin dışında çevre dokularda beyaz sklerotik olarak gözükür, hastalar ıslık çalmada zorluk çekebilirler.Görüntü dil altı ve ağız tabanında da aynıdır. Dil frenulumu atrofiktir, hareketliliği sınırlanmıştır. (Ankyloglossi, Skleroglosson).

Bu tür atrofik ve kısa dil altı frenulumu hastalık belirtisi olmadan anatomik bir değişiklik olarak da görülebilir.

(*) Bkmz - Bölüm: XIX

MARMARA ÜNİVERSİTESİ YAYINEVİ

BÖLÜM: XIII

DİŞETİNDE BÜYÜMEYE NEDEN OLAN HASTALIKLAR

Bu bölüme nedeni büyük oranda periodonsiyum ve ona komşuluk yapan kemik dokusundaki yıkımla ilgili olan hiperplastik ve hipertrofik periodontal hastalıklar konu dışı bırakılarak daha çok lokal faktörlere bağlı olmayan dişeti büyümeleri alınmıştır.

Kanlanmanın o bölge için son uç noktası olan dişeti çok çeşitli dolaşım sistemi ve metabolizma bozukluklarında gösterdiği hiperplastik değişiklikler bir "haber verici veya uyarıcı" olabilmektedir.

Gingival hiperplazi oluşum mekanizması genel olarak şöyle sıralanabilir:

- İltihap veya nörovejetatif etkiler ile damarlarda genişleme
- Protein içeren sıvıların dışarı çıkması
- Plazma hücreleri ve histiositlerin meydana getirdiği infiltrasyon oluşumu
- Fibroblastik aktivite
- Kollajen lif yapımı uyarımı

Herhangi bir nedenle diş çekildiğinde meydana gelen anatomik ve dolaşım değişikliğinden dolayı o bölgede hiperplazi oluşmamakta , var olan hiperplazi de kaybolmaktadır.

A - İltihabın Ön Planda Görüldüğü Hiperplaziler

Bakteriyel faktörlerin etkisiyle oluşan kronik gingivitis ve periodontitisler, kron kenarı iritasyonları, dıştaşı iritasyonları gibi mekanik ve aynı zamanda mikrobik faktörlerle gelişen proteze bağlı gingivitis ,okluzyon bozukluluğu, ağız solunumu gibi fonksiyonel nedenlerle oluşan iltihaplı hacım artışları olguların büyük bir çoğunluğunu oluşturur. Çok daha az oranda rastlanabilen iltihaplı dişeti hiperplazilerine örnek olarak:

SKORRUT (Askorbik asit eksikligi periodontitisi)

Kollajen sentezinde rolü olan Vit. C nin uzun süreli eksikliğinde kapiller geçirgenlikteki bozukluklara bağlı olarak kanamalar ön plandadır. Ülkemizin de içinde bulunduğu coğrafi bölgeninin bitki örtüsü çeşidi ve yiyecek alışkanlıkları nedeniyle rastlanmayan, önceki yüzyıllarda daha çok aylarca seferde olan denizcilerde görülen tarihi bir hastalıktır. Günümüzde ise iklim şartları sonucu olarak uzun süreli kuraklık çeken gelişmemiş ülke insanlarında beslenme yetersizliği nedenine bağlı olarak ortaya çıkabilmektedir.

MARMARA ÜNİVERSİTESİ YAYINEVİ

Klinik: Özellikle kesici dişler bölgesinde interdental papillerde koyu kırmızı , süngerimsi şişlikler, dokunma ile kanama ve dişlerde mobilite , hatta dökülme karakteristiktir. Tükürük artmıştır,dişeti ve diğer mukozalarda ülseröz alanlar oluşur. Stomatitis ulseroza skorbuticada ileri olgularda yumuşak damakta hemorajik büller oluşabilir . Bu değişiklikler bakteriyel enfeksiyon ve genel direnç düşüklüğüne bağlı olarak sonradan ortaya çıkar .Normalde dilde bir değişiklik oluşmaz.

Ayırıcı tanı: - Lösemiler
- Enfeksiyöz mononukleosis
- Gingivitis ülseroza
- Stomatitis ülseroza
- Akut cerehatli hiperplastik periodontitis
- Abt- Letterer - Siwe hastalığı (Bknz->Bölüm :XIX)

Tedavi : Vit .C eksikliğinin giderilmesi, uygun diyet, oral hijyeni sağlayıcı önlemler ile olur.

AKUT CEREHATLİ HİPERPLASTİK PERİODONTİTİS

Zaman zaman cep apselerinin oluştuğu tipik kronik periodontitise benzemeyen ve ilk bakışta lökopoetik sistemin malign hastalıklarında gözüken ağız değişikliklerini andıran , oldukça ender olarak rastlanan bir hastalık tipidir.

Klinik: Çok ağrılı ve yaygın bir şekilde gözüken cerehat odakları tipik periodantal apse veya diabetes mellitustaki cep apselerinden farklıdır. Ceplerden cerehatli sekresyon gelir, kısmen dişeti papilleri de cerehatlidir. Önemli bir özellik olarak apseler yanlız peridontal ceplerde değil, yapışık dişetinin içerisinde de (intrangingival) oluşmaktadır. Gingiva ileri derecede hiperplastiktir, plak birikimi , hemorajik alanlar, apse odakları ve fistüller dikkati çeker. Dişeti palpasyonda, dişler de perküsyonda oldukça duyarlıdır. Anamnezde çoğu kez herhangi bir nedenle birkaç gün önce hastaların penisilin almış olduğu dikkati çeker.

Nedeni: Antibiyotik kullanımı sonrası bakteriyolojik bakımdan ağız florasının değişmesi, artan toxin yapımı ve buna bağlı lokal direnç düşüklüğünün getirdiği şartlarda angerob gramnegatif bakterilerin aniden patojenite kazanması olarak düşünülür. Böyle bir tablo her zaman klasik periodontitisli hastalarda oluşmaktadır.

Tanıdan emin olmak için her zaman kan sayımı ve kan şekeri belirlemesi yapılmalıdır. Olgunlarda lökosit sayısında artış vardır.

MARMARA ÜNİVERSİTESİ YAYINEVİ

Ayırıcı tanı: - Herpetik gingivostomatitis
- Lösemi
- Agranulositoz
- Enfeksiyöz mononukleosis
- Diabetes mellitusta gingival semptomlar
- Histiositosis grubunda dişet lezyonları
- Wegeners granulomatozu (Bkmz - Bölüm: XIX)

Tedavi: Sistemik olarak geniş spektrumlu antibiyotik kullanılır. Gereğinde antibiyogram yapılmalıdır. Ayrıca analjezik kullanmak gerekir. Bu tedaviyi destekleyici olarak sulandırılmış % 3 lük $H_2 O_2$ gargaraları yapılır.Yüzeysel analjezikler kullanılabilir. Lokal uygulanan antiseptiklerden yararlanılabilir.

GİNGİVİTİS GRANULOMATOZA

Melkerson - Rozenthal Sendromu(*) belirtilerinden biri olarak ortaya çıkar. Dişeti cebi ile ilgilisi olmaksızın marginal gingiva ve yapışık dişeti ödemli hiperplazik ve eritemli görünüştedir.

LÖSEMİ HASTALIĞINDA DİŞETİ

Lösemi akyuvarların etyolojisi kesin belli olmayan akut/kronik veya olgunlaşmamış/olgunlaşmış hücreli olarak ana gruplara ayrılan , düzensiz ve kontrolsüz çoğalma gösteren, çoğunlukla genç lökositlerde aşırı artma ile karakterize malign bir hastalıktır. Ayrıca kandaki lösemik hücre sayısına göre alösemik, sublösemik ve lösemik tipleri vardır.

Hastalık akut lenfoblastik (ALL), akut miyeloblastik (AML), kronik lenfoblastik (KLL), kronik miyelobastik lösemi (KML) olarak ana gruplar ve onların değişik hücre tiplerine göre variyasyonlarından oluşan alt gruplardan meydana gelir.

Akut lösemilerde klinik: Özellikle bu tiplerinde lökositler sayıca çok artmış, fakat erişkinliğe ulaşmadıklarından fonksiyon bakımından yetersizdirler (low resistance syndrome). Akut lösemi tiplerinde çoğunlukla oral mukozada değişikler görülür.

Özellikle miyeloblast infiltrasyonuna bağlı olarak gingivada aşırı hacım artışı, dişlerde mobilite, dişetinde eroziv ve nekrotik alanların oluşması, sıklıkla oluşan peteşiler ve kanama yatkınlığı (çoğu kez burun kanaması ile beraber) vardır. Dişeti genelde koyu renkli olarak göze çarpar. Hidantoin kullananlarda oluşandan farklı olarak hiperplaziler sert değil, belirli bir gevşeklik vardır. Ağız kuruluğu ve dil pası da akut lösemi belirtileri arasındadır.

(*) Bakınız - Bölüm: XVII - Dudakların ve yakın çevresinin hastalıkları

MARMARA ÜNİVERSİTESİ YAYINEVİ

Genel belirtiler ise ateş ,gribe benzer semptomlar uzun kemikler ve eklemlerde ağrı , karın ağrısı, genel bir solgunluk , halsizlik , kolay yorulma, solunum güçlüğü, spontan ekimoz oluşumu , önemli işaretler olabilir. Tüm lenf bezlerinde genellikle ileri derecede büyümeler dikkate çeker.

Kronik lösemide klinik: Ağız içi belirtileri çok daha seyrektir. Akut olanların aksine oral mukozada solgun görünüm vardır. Dişeti iltihapları ve hiperplaziler de olmayabilir, veya az belirgindir. Buna karşılık tek olarak veya çok sayıda ülserasyon sıkça görülür. Bunlar oldukça büyük ve ağrısızdırlar, çok yavaş iyleşme eğilimli gösterirler. Akut lösemide olduğu gibi kanama yatkınlığı vardır.

Ayırıcı tanı : - Tüm akut oluşan iltihaplı hiperplaziler
- Gingivostomatitis ulseroza
- Akut cerehatli hiperplastik periodontitis
- Anfeksiyöz mononukleosis
- Agranulositoz
- Histiositosis x grubu hastalıklar (Bknz Bölüm: XIX)

Tedavi: Konunun zumanı hematolg tarafında yapılır. Diş hekimi olarak ağız hijyeninin sağlamalı hastaya rahatlık verir. Kesinlikle diş çekimi yapılmamalıdır.

Daha az oranda rastlanmakla beraber başka hastalıklarda da hiperplastik diş eti görülebilir. Tümöral hastalıklardan özellikle **Non-Hodgkin lenfomlarında** ve **Kopasi Sarkomunda** iltihaplı , eritemli gingiral hiperplazileri oluşabilir.

B- Genelde İltihaplı Olmayan Hiperplaziler

HEREDİTER GİNGİVAL FİBROMATOZ (Elephantiazis gingivae)

Ender rastlanan , dominant kalıtsal olan ve daha süt dişleri döneminde kendini gösteren bir hiperplazi türüdür.

Diş etindeki büyümeler diş kuronlarını tamamen örtecek boyutlara ulaşabilir. Çoğu kez yan bulgu olarak kaşları birleştiren tüğlenmeye (hipertrichoz), ender olarak da sternum kemiğinde dikkati çeken bir konkavlığa rastlanır.

Aynı tipte olup fakat kalıtım bağlantısı kurulamayan tiplerine **idiopatik gingival fibromatoz** ismi verilir.

Tedavi : Gingivektomi ve gingivoplasti yapılır. Çok hızlı residiv yatkınlığı vardır. 3-5 dakika gibi uzun süreli ve sert bir şekilde dişeti fırçalamasının yeniden büyümesi baskıladığı görülmektedir.

MARMARA ÜNİVERSİTESİ YAYINEVİ

DİŞETİNİN HİDANTOİN HİPERPLAZİSİ

Epilepsi hastalarının %10 kadarında Diphenylhydantoin (DPH) alımına bağlı olmaksızın da hiperplaziler gözükmektedir. DPH kullananların ise yarısına yakınında dişeti hiperplazilerine rastlanır. Bu değişikliği okluzyon bozukluğu ve ağız bakımındaki eksikliğin artırdığı bilinmektedir. Hayvan deneylerinde sadece oluşturulmuş gingivitis üzerinde DPH hiperplazisi meydana gelmektedir. Bu bakımdan klinik görünümü bu duruma uymasada iltihaplı bir hiperplazi olduğu düşünülebilir

Klinik : DPH - tedavisinde 3-6 aylık latent süre sonra gingivada hiperplaziler oluşur. Bu büyümeler interdental papillerde ve genellikle üst çenede palatinal tarafta başlar. Normalde açık pembe renkli olup oldukça sıkı bir yapısı vardır. Tüm dişleri kaplayacak kadar büyüyebilirler. Özellikle mental bozukluğu fazla olan hastalarda ağız bakım problemi nedeniyle sekonder olarak dişeti cebi enfeksiyonları oluşabilir .

Tedavi: İlacın kesilmesinden bir yıl kadar sonra spontan olarak kaybolur. Fakat konvulsiyonların önlenmesi bakımından ilacı kesmek genelde olanaksızdır. Bu konuda nöroloji uzmanı karar verebilir.

Hastalarda çok iyi ağız bakımı yapılmalı. Sert fırçalama ile dişeti masajı uygulanmalıdır. Yüksek residiv oranı nedeniyle bakım programına uyum sağlayabilecek hastalarda gingivektomi ve gingivoplasti yapılmalıdır.

DİŞETİNİN CYCLOSPORİN HİPERPLAZİSİ

Organ transplantasyonlarında immunsupresif olarak kullanılan Cyclosporin-A preparatları da DFH gibi değişiklikler yapmaktadır. Bu hiperplaziler daha yumuşak olup kılcal damarlanma bakımından daha zengindir. Bu bakımdan genelde eritemli gözükürler ve kanama yatkınlığı daha fazladır. Çoğu kez ilerlemiş periodontitis olguları üzerine geliştiği gözlenmektedir.

Tedavi: DFH hiperplazisinde olduğu gibidir. Çok fazla büyüme ve residiv yapma durumunda diş çekimi ile kontrol alma bile düşünülebilir.

DİŞETİNİN NİFEDİPİN HİPERPLAZİSİ

Koroner arter hastalıklarında kalsiyum antagonisti olarak kullanılan nifedipin yine periodontitisli hastalarda Cyclosporin hiperplazisine benzer gelişme gösterebilir. Bu değişiklik için oral hijyen bozukluğunun önemli rol oynadığı gözlenmektedir.

MARMARA ÜNİVERSİTESİ YAYINEVİ

Tedavi: Lokal periodontal tedaviye Cyclosporin hiperplazisine göre daha iyi cevap verir. Ayrıca koroner şikayetler için aynı etkiyi gösteren başka tip ilaç kullanma olanağı da vardır.

Bunlardan başka deride neurofibromlar ve kahverengi pigmentasyon ile birlikte ağızda dil, yanak başta olmak üzere dişetinde de papillamatöz tümoral kitleler oluşturan **Neurofibromatoz Von Recklinghausen** hastalığında, ayrıca genelde yüzde olmak üzere yağ bezi adenomları (Adenoma sebaceum), epilepsi ve mental bozukluklarla karakterize **Morbus Pringle-Bourneville**'de (tuberöz skleroz) ağız içinde ve özellikle dişetlerinde fibrom ve papillomlar şeklinde hiperplaziler oluşabilir.

Ayrıca Phenobarbutal içeren preparatlar kullanımında yan etki olarak gingival hiperplaziler ortaya çıkabilmektedir.

C-Hormon Etkisi ile Oluşan Hiperplazi ve Oral Değişiklikler

KADIN HORMONLARININ ETKİSİ

Östrojen hormonunun genital bölge dışında da etkileri olup normalde epitel keratinizasyonunda rolü vardır.Östrojen düzeyi düştüğünde epitelde desguamasyon artar. Hamilelikteki gibi östrojenin çok fazla artması da yine normal keratinizasyonun oluşumunu engelleyici etki yapar. Kapiller geçirgenliğini arttırır, bağ dokusunda çoğalmayı uyarır, damarları genişletir ve yeni damarlara neden olur.

Progesteron ise daha çok genital bölgede etki gösterir ve etkileri östrojen gibidir.

Bu her iki hormon da gingival hiperplazi oluşturabilirler.

DİŞETİNİN ERGENLİK DÖNEMİ HİPERPLAZİSİ (Gingivitis pubertalis)

Kızlarda puberte döneminde ilk regli ile (Menarche) beraber hormonel faktörlerle hiperplastik değişiklikler gözlenebilmektedir. Daha önceden var olan gingivitis bu tür bir hiperplazi için kolaylaştırıcı rol oynamaktadır. Oluşan hiperplastik gingivitis daha çok fibröz yapıdadır.

Tedavi: Bilinen gingivitis tedavisi uygulanıp önlemleri alınır. Fırça ile dişeti masajı faydalı olabilir. İleri olgularda gingivoplasti ve residiv proflaxisi yapılır.

HAMİLELİKTE DİŞETİ HİPERPLAZİSİ (Gingivitis gravidarum)

Klinik olarak dikkati çekecek kadar değişiklik yapanlar daha önceden var olan gingivitis veya periodontitis üzerinde gelişirler. Margi-

MARMARA ÜNİVERSİTESİ YAYINEVİ

nal gingiva ve interdental papiller eritemli ve ödemlidir. Olgular bu haliyle iltihaplı bir hiperplazi tablosu gösterir.

Tedavi : Lokal gingivitis tedavisi yapılır . Oral hijyen için hasta motive edilir. Yumuşak olarak dişeti masajı ve klorhexamed gibi antiseptik gargaralar tavsiye edilir.

DİŞETİ HAMİLELİK TÜMÜRÜ (Epulis gravidarum)

Olguların % 1- 3 ünde ve hamileliğin son 3 ayında oluşan lokal hiperplazilerdir.

Histolojik tanı : Teleangiektazik (piyojenik) granuloma

Genellikle doğumdan sonra kendiliğinden kaybolduklarından tedaviye gerek yoktur. Çok büyük olanları exize edilebilir, fakat çok çabuk residiv yaptıkları unutulmamalıdır. Bazen yüz, boyun ve derinin diğer yerlerine olduğu gibi dilde de küçük anjiyomlar oluşabilir. Hamilelik sonrası bunlar tekrar küçülür fakat yok olmazlar.

Hamileliği önleyici preparatlardan östrojen bazlı kontraseptiflerin de gingivitis ve hiperplazi oluşturabildiği bilinmektedir.Yeni preparatlarda östrojenin azaltılması ve gestajen hormonu katkıları ile bu yan etkilerin olmaması sağlanmaktadır.

DİABETES MELLİTUS

Ağız mukozasında hastalığa özel spesifik belirtiler yoktur. Hastalığın karakteristiklerinden olan anjiyopatiler nedeniyle zeten var olan iltihabi değişiklikler hızlanıp daha belirgin duruma geçerler.

Bu anlamda kontrol altına alınmamış şeker hastalığında periodontitislerde çok hızlanan kemik yıkımı, sık, cep apsesi oluşumu, akut cerahatli hiperplastik periodontitis tablosu ortaya çıkışı, ağız mukozasına kandidiasizin yerleşmesi ve chelitis angularis (perleş) oluşumu beklenebilecek değişikliklerdir.

Ayrıca ağız kuruluğu, tad alma bozukluğu (Dysguesie),dilde hassasiyet ve yanma (Glossodynie), dudak forunkülü, nekrotik ve hemorajik ülserasyonlar, çok ender olarak da trigeminal sinir dallarında nevraljiform ağrılar oluşabilir.

Tedavi : İç hastalıkları uzmanınca yapılacak spesifik tedaviye ek olarak lokal olarak periodontal bakım ve tedavi uygulanır.

Ayrıca başka hormonel bozukluklarında genel belirtilerinin yanında önemli ipuçları olmamakla beraber bazı değişikliklere ağız mukozasında da rastlanabilir. Örneğin: **Tiroid hiperfonksiyonunda** hemorajik ve hipertrofik gingivitis oluşabilir.Yine aynı tür dişeti değişikliği taşikardi, terleme, exoftalmi, baş ağrısı, sinirlilik, zayıflık gibi genel belirtileriyle birlikte **tiroid bezi hiperfonksiyonunda** da ortaya çıkabilir.

MARMARA ÜNİVERSİTESİ YAYINEVİ

BÖLÜM XIV

PROTEZLERİN NEDEN OLDUĞU DEĞİŞİKLİKLER

Genelde sabit olmayan protezlerin neden olduğu değişikliklerin tümünü kapsayan bir kavramdır.

Bu değişiklikler mikroskobik olarak: iltihap, erozyon ülserasyondan tükürük bezi atrofisine kadar değişik şekillerde olabilir.

Bu durumlardaki hastaların subjektif şikayetleri:yara hissi, ağrı, değişik tad alma, yanma,tükürükte azalma veya çoğalma hissi, ağızda yabancı madde hissi v.s. gibi çok değişik şekilerde ortaya çıkabilir.

GİNGİVİTİS

Daha çok sabit protezlerde kuron kenarlarının kalın veya iyi adapte olmaması nedeniyle bu bölgelerde plak birikimi ve dolayısıyla o bölge hijyenik koşulların sağlanamamasına bağlı olarak oluşur.Sabit olmayan ve dişeti papillerini örten protezlerde de yine kötü hijyen şartlarına bağlı olarak oluşur. Günlük pratikte sıklıkla protez materyaline karşı allerji gibi tanı hatası yapılmaktadır.

Tedavisi :Hijyenik koşulları sağlayan uygun protez yapımı ve uygun dişeti tedavisi iledir.

AKUT PROTEZ VURUĞU (akut dekubital ülser)

Yeni yapılan protez kenarlarının vurmasıyla oluşan dekübital(*) ülserdir. Ayırıcı tanım aft ile yapılabilir.

Tedavisi : Protez kenarlarının düzeltilmesi ile olur.

KRONİK PROTEZ VURUĞU (kronik dekubital ülser)

Az ağrılı, mekanik iritasyonun belirgin olduğu, kenarları hipertrofik ülserdir. Daha çok vestibulum oriste protez kenarlarının vurmasıyla oluşur. Kist ve timör gibi hacim değiştiren oluşumlar nedeniyle de meydana gelebileceğinden bu olgular röntgen filmi ile kontro edilmelidir.

Ayırıcı tanı : - Karsinom ülseri
- Spesifik hastalık lezyonları(Tbc, Sy gibi)

Tedavi : Etkenin ortadan kaldırılması gerekir.

MUKOZA NEKROZU

Yine protez travmasına bağlı olarak ülser gibi derin olmayan, sınırları belirgin yüzeyel nekrotik alanlardır.

(*) Dekubitus = deri ve mukozada basınca bağlı, kan sirkülasyonunun bozulması nedeniyle oluşan yara ve ülserler (özellikle yatalak hastalarda deride bu tür lezyonlar oluşur)

MARMARA ÜNİVERSİTESİ YAYINEVİ

TRAVMATİK PETEŞİLER

Protez kaide plağının altında, genelde incelmiş ola n epitelde oluşan, üst protez ile mukoza arasındaki negatif basıncında etkisi ile ortaya çıkabilen çok küçük kanama alanlarıdır.Kan sulandırıcı ilaç kullanan hastalarda bu tür lezyonların görülme oranı daha sıktır. Dikey boyutun yüksek olması, uymayan protez şekli, protez içinin pütürüklü oluşu, yanlış okluzyon ve artikulasyon böyle leke şeklindeki oluşumların meydana gelmesini kolaylaştırmaktır.

PARAFONKSİYON İRİTASYONLARI

Protez taşıyan hastaların diş gıcırdatma alışkanlığından kret üzerinde oluşan küçük eroziv alanlar meydana gelebilir.Bu durum özellikle diğer kısımlara göre daha çıkıntılı olan eski interdental eptumların üzerinde daha kolay oluşur.

Tedavi : Alışkanlığın elimine edilmesine çalışılabilinir, gece yapılan bruxizmde protez çıkartılabilir veya duruma göre gerekiyorsa yumuşak protez kaidesi kullanılabilir.

HİPERKERATİNİZASYON

Kronik travmaya bağlı olarak keratin tabakasındaki artmadır.Daha çok ülser ve erozyonu oluşturmıyacak kadar, delici olmayan hafif iritasyonlarda meydana gelir.Protez kenarlarında veya hatalı diş dizimine bağlı olarak okluzyon düzlemi hizasında yanak içinde oluşabilir. Etkenin ortadan kaldırılması ile uzunca bir süre sonra mukoza yüzeyi normal hale döner.

MİNÖR TÜKÜRÜK BEZİ HİPERPLAZİSİ

Özellikle damakta bir tükürük bezi ağzının protezin altında mekanik travmatik ve iltihabi nedenlerle bağlı olarak hiperplastik bir hal alması ile ortaya çıkar.

Klinik : Çevre mukozadan yüksek ve belirgin koyu kırmızı renkte bir kitle olarak gözükür. Genelde subjektif şikayete neden olmazlar.Protez baskısına bağlı olarak üzerleri yassılaşmıştır.İltihaba bağlı daralmış kanal ağzı biriken sekresyonun basıncı ile zaman zaman boşalır. Hastalar bunu "arada bir iyileşip küçülür". Diye tanımlarlar. Kanal ağzı sikatrize olarak tamamen kapanarak gerçek bir **mukosel** de oluşabilir. Bu durumuda renk içeride biriken sekrezyon sonucu koyu mavimsi olarak gözükür.

Tedavi : travmanın ortadan kaldırılması ve lokal olarak uygulanan antienflamatuar ilaçlara rağmen iyileşme görülmez ise exizyon yapılır.

FİBROPLAZİ (İritasyon fibroplazisi)

Mekanik-travmatik iritasyonlara bağlı olarak oluşan fibroblastik

MARMARA ÜNİVERSİTESİ YAYINEVİ

hiperplazilerdir. Daha çok okluzyon düzlemi hizasında, yanak içinde oluşurlar. Ağızda oluşan ve negatif emme basıncı ile boşluklara doğru mukoza proliferasyonu olarak (Proptosis, diapneusis) dil dahil birçok yerde görülürler.

Kırılmış veya çekilmiş bir dişte kroşenin iritasyonu ile dudak ve diğer bölgelerde de görülebilir. **Fibrom** dan farklı olarak, spontan ve otonom oluşan gerçek neoplazi değildirler.

Klinik: Genelde 1 cm nin altında, düzgün şekilli, sertçe veya yumuşak olabilen, genelde geniş tabanlı ve alt tabakalara infiltrasyon göstermeyen çıkıntı şeklindeki oluşumlardır. Üzerlerini örten mukoza genelde normaldir. Mekanik iritasyona bağlı olarak üzerinde homojen bir hiperkeratinizasyon, ender olarak da ülserasyon oluşabilir.Sık tekrarlanan ısırma yaraları ile hastada kanserofobi oluşabilir.

Histoloji : Normal, hafif hiperkerototik epitel altında kollajen lifler arasına serpilmiş olarak fibroblastlar veya fibrositler ve küçük damarlanmalar görülür. Odak şeklinde kronik iltihap bulguları da bulunur.

Tedavi : Rahatsız ettikleri durumlarda exize edilirler.Oluşan nedeni ortadan kaldırıldığında residiv beklenmez.

FİBRÖZ MUKOZA KATLANTILARI (Protez fibromatozu, Epulis fissuratum)

Kronik mekanik travma ve ülserasyonların neden olduğu produktif iltihabi reaksiyonlardır. Daha çok protez kenarlarının vurması sonucu vestibulum oriste, bazen rezorbe olmuş kret mukozası üzerinde de oluşabilir.

Histoloji: Kronik iltihabi doku hiperplazisi olup gerçek otonom bir tümöral gelişim yoktur.

Ayırıcı tanı: Tümöral değişiklikler.

Bu fibröz katlantıları prekanseröz değildir.

Tedavi: İritasyonun ortadan kaldırılması gerekir. Bu amaçla değişikliğe neden olan protez kenarı normal mukozaya kadar kısaltılır. Bunun sonucu olarak birkaç hafta içerisinde oluşumda küçülme gözlenebilir. Oluşum exize edilecek kadar büyük ise yine de bu sürenin geçmesi beklenir. Böylelikle en azından ameliyat alanının küçültelmesi sağlanmış olur. Postoperatif iyileşmeden sonra protez kenarının yeniden yapılması veya yeni bir protez yapımı gerekir.

LABİL KRET

Kuvvetli mekanik travma sonucu rezorbe olan alveol kreti üzerinde oluşan hareketli mukozadır. Daha çok üst total protez taşıyan ve yanlız alt anteriör dişleri bulunan hastalarda kuvvetin ön bölgeye

MARMARA ÜNİVERSİTESİ YAYINEVİ

toplanması sonucu oluşur. Aynı durum alt posteriör dişleri içeren eski bir parsiyel protezin çökmesi veya bu dişlerin aşınması sonucu kuvvetin anteriör dişler ile üst çeneye iletilmesi sonucu oluşabilir.

Bu durumun tersi veya değişik kuvvet dağılımı kombinasyonlarına göre oluşum alveol kretinin herhangi bir yerinde de oluşabilir.

Labil kret fibröz mukoza katlantıları ile birlikte de görülebilir.

Histoloji: Kemikte aşırı rezorpsiyon ve bölgenin fibröz doku ile dolması.

Tedavi: Proteze gelen kuvvetin diğer bölgelere doğru dengelenmesi gerekir. Çok geniş olanlarda oluşum exize edilir.

SÜKSİYON BÖLGESİ İRİTASYONU

Üst total protezlerde tutuculuğu arttırmak amacıyla vakum yapan bölümler oluşturmak amacıyla uygulamaya konmuş eski bir yöntemdir. Giderek azalmakla beraber, günlük hayatımızda bu yöntem ile bitirilmiş protezlerde rastlanmaktadır.

Klinik olarak çoğunlukla kenarları hipertrofik olan ülserasyonlar ile **kronik protez vuruğu** şeklinde ortaya çıkmaktadır.

Protez iç yüzeyine monte edilen, vakum yapan lastikler artık kullanılmamaktadır. Bu yöntemde negatif basınca bağlı oluşabilen ülserasyon ve kemikte oluşan atrofi sonucu burun tabanının perfore olmasıyla oro-nazal fistüller oluşabilmekte veya en azından Lastiğin kenarlarında iltihabi hiperplastik oluşumlar meydana gelmektedir.

Ayırıcı tanı:

- Perforasyon olgularında sifilitik gom
- Perforasyon oluşturan sinüs ve burun tabanı karsinomları

Tedavi: Etkenin ortadan kaldırılması ile gerilemeyen hiperplastik değişimlerde exizyon, perforasyon olgularında plastik operasyon ile defekt kapatma yoluna gidilir.

KARNİSOM VE PROTEZ MATERYALİ

Protez yapımında kullanılan maddelerin karsinojen etkisi yoktur. Mukozanın kronik-mekanik iritasyonu prekanserözler bölümünde değinilen başka faktörlerin yanında ancak bir ko-faktör olarak düşünülebilir. Oral bölge karnisomlarında bu faktörlerin başında sigara ve alkol kullanımı ön planda dikkati çekmektedir.

PAPİLLER HİPERPLAZİSİ

Fibröz mukoza katlantılarının sert damaktaki kronik, mekanik, bakteriyel (mikotik) iritasyonu ile oluşan değişik tipi olarak tanımlanabilir. Böyle bir oluşum için protez ile mukoza arasında boşluk bu-

MARMARA ÜNİVERSİTESİ YAYINEVİ

lunması gerekir. Süksiyon boşluğu, çok belirgin raphe palatina mediana'da kasten bırakılan boşluk, polimerizasyondan sonra aniden soğutmaya bağlı olarak akrilde çekme, zamanla damak kemiğinde oluşabilen rezorpsiyon nedeniyle bu tür boşluklar oluşabilir. Mukoza çok küçük katlantılar halinde bu boşluğa doğru gelişir.

Klinik: Total protezi daha çok sürekli taşıyanlarda damak mukozasında yüzeyi pütürüklü (verriköz görünümünde) koyu kırmızı bir lezyondur. Genellikle protez stomatitisi ile birlikte görülür.

Üzerine hava üflendiğinde protez boşluğuna prolifere olarak uzayan bu mukoza katlantıları dalgalanma hareketi gösterebilir.

Çok ender olarak kret üzerinde veya vestibülde de gözükebilir.

Yine ender olarak soluk renkte, küçük fibroblaziler topluluğu şeklinde de görülebilir.

Histoloji: Kronik iltihaplı dokuda hiperplazi ve kandidiasis

Ayırıcı tanı: Eritoplaki

Tedavi: Fazla hiperplastik olmayan olgularda lokal olarak antimikotik ve antienflamatuar tedavi uygulanır. Fırsat buldukça ve özellikle geceleri protezi çıkartma önerilir. Değişiklik göstermeyen olgularda elektro-cerrahi yöntem ile oluşum uzaklaştırılır. İyileşmeden sonra protez beslenir veya yenilenir.

PROTEZ STOMATİTİSİ

Tam ve bölümlü protezlerin altında, genellikle palatinal mukozada lekeler halinde veya yaygın eritemli alanlar şeklinde görülen kronik mukoza iltihabıdır.

Etyoloji: Exojen ve endojen faktörler olarak nedenleri sıralamakla birlikte çoğunlukla birkaç faktörün aynı anda rol oynaması söz konusudur.

Endojen faktörler :

İleri yaş, radyoterapi, tranklizan ilaçlar, Sjögren hastalığı gibi nedenlerle **tükrüğün azalması** ağızın temizlenememesine, yabancı meddelere karşı seyreltici ve tampon görevinin yok olmasına, bakteriyel enzimlere karşı antikor yapımı fonksiyonlarında azalmaya neden olmaktadır. Böyle durumlar üzeri protez ile kaplı mukozada iltihap oluşumu için uygun ortam hazırlamaktadır..

Metabolizma değişikliğine bağlı savunma mekanizmasındaki azalma nedeniyle **Diabetes mellitus** mikro organizmalarının üremesini kolaylaştıracak bir ortam hazırlanmasına yardımcı olabilmektedir.

Mukoza atrofisine ve dolayısı ile direncin azalmasına neden olan faktörlerden biri de **demir eksikliği** ve **Vitamin eksikliği**dir. Özellik-

MARMARA ÜNİVERSİTESİ YAYINEVİ

le B gurubu vitaminlerin eksikliği bu tür değişikliklerde rol oynayabilir. Bu guruptan B12 vitamini eksikliği (periyöz anemi) önemli bir faktördür.

Protez ve bakteri-mantar plağı gibi yabancı maddelere karşı tolerans **ağız mukozasının herhangi bir kronik hastalığında** daha da azalabilir. Örnek olarak Liken r.p, bening mukoza pemfigoidi, pemfigus vulgaris gibi hastalıklar protez altındaki mukozanın enfeksiyonunu kolaylaştırıcı rol oynayabilir.

Lokal doku direncinin düşmesine neden olabilen tüm **immun sistem bozukluğu ile ilgili hastalıklar** da protez stomatitisinin oluşumunu kolaylaştıran endojen faktörler olarak düşünülmelidir.

Ayrıca bu olguların **anemik kişilerde** ve **anasidik gastitis şikayeti olanlarda** oran olarak daha fazla rastlanması predipozisyon yaratan endojen faktörler olarak değerlendirilebilir.

Eksojen faktörler:

Yüksek dikey boyut, uymayan şekil, yanlış okluzyon ve artikulasyon gibi **protez hataları**, diş sıkma ve gıcırdatma gibi **parafonksiyonlar** primer nedenler olmamakla beraber dispozisyon yaratan faktörler olarak düşünülebilirler. Gündüz ve gece **devamlı protez taşıma** alışkanlığı da diğer endojen ve exojen faktörlerle beraber mukozanın iltihaplanmasını kolaylaştıracak yönde etkilemektedir.

Hem damak mukozası hem de protezin iç kısmından yapılan kültürlerde ender olarak gram pozitif **bakterilere** ve hemen her zaman Kandida albikans türü maya **mantarlarına** rastlanmaktadır. Histolojik ve serolojik incelemelere göre bu durum mantarların saprofit sınırında çoğalması (premiköz dönem) ile gerçek bir mikotik olgu arasında geçiş dönemi oluşturduğunu göstermektedir. Ender olarak da olsa iyi bir protez hijyeni olan ve fakat protez stomatitisi bulunan hastalarda çoğunlukla Kandida-proteazlarına (*) karşı duyarlılık belirlenebilmektedir. Bu sonuca göre protez stomatitisi bir çeşit mikrobik-allerjik kontakt reaksiyonu şeklinde görülebilir.

Histolojik olarak bağ dokusunda, epitelin bazal tabakasına yakın bölgelerde çoğunlukla plazma hücrelerinden oluşan tablo, iltihap reaksiyonunun allerjik öğelerden oluştuğunu vurgulamakatadır. Bir anlamda mikrobik-allerjik ekzema olarak tanımlanması mümkün olan bu durum ağız hijyeni iyi olmayan her hastada neden protez stomatitisi oluşmadığını da açıklamaktadır. Protezi 10 saat hiç çıkartmadan taşıyan hastalarda protez ile mukoza arasındaki ortamın pH sı az da olsa asit ortama kaydığı belirlenmiştir. Böyle bir or-

(*) proteaz= proteinlerin denatüre olup çözülmesine (proteoliz) neden olan enzim

tam Kandida albikans türü mantarların proteinleri parçalayan hücre dışı enzimlerin aktivitesinin arttığı ortam olarak kabul edilmektedir.

Protezin gece ve gündüz sürekli olarak ağızda taşınması şimdiye kadar sayılan diğer faktörlerle beraber mukozanın iltihaplanmasını kolaylaştıran yönde etki yapmaktadır. Bu bakımdan **protezi taşıma süresi alışkanlığı** sayılan faktörlerin etkili olmasını hazırlayan önemli bir ko-faktördür.

Akrilin polimerizasyonundan kalan artık monomerin neden olduğu **toxik mukoza reaksiyonları** oluşabilmesine rağmen kısa sürede monomerin kaybolması ile kendiliğinden yok olmaktadır. Bu nedenle protez stomatitisi gibi kronik iltihabın nedeni olarak görülmemelidir.

Protez materyali metakrilat içerisinde bulunan metilmetakrilat (monomer), hidrokinon, benzoylperoxid , dibutilfitalat ve renklendirici pigmentler potansiyel olarak allerjen maddelerdir. Monomerin dışında kalan diğer maddeler hem konsantrasyonlarının hem de çözünürlüklerinin düşüklüğü nedeniyle olağanüstü ender olarak **allerjik mukoza reaksiyonlarına** neden olabilir. Bu nedene bağlı protez stomatitisi tanısı yapılacak epikutan testin pozitif sonuçlanması ile konabilir.

Klinik: Tam ve bölümlü protezlerin altında, genellikle palatinal mukozada kronik olarak bulunan yaygın eritemli alanlar, bazen de odaklar halinde görülen iltihabi değişiklik halindedir. Bu görüntüye ağız köşesi iltihapları (ragad, perleş) veya papiller hiperplazide katılabilir. Eritemli görüntü her zaman protezin kapladığı alan içerisinde kalır.

Eksojen faktörlerle oluşan protez stomatitisinde hastada yanma, yara hissi, tad değişikliği gibi subjektif semptomlar ya hiç yoktur veya çok azdır. Bu tür protez stomatitisi büyük bir çoğunlukla yanlız üst çenede görülür. Üste göre daha az bir alanın protez ile kaplı olması ve daha çok tükürüğün bulunmasıyla temizlenmesi veya dış etkenlerin seyretilmesi alt çenede protez stomatitisine rastlanmayışının nedeni olarak kabul edilir.

Protez maddesine karşı allerji olgularında ve endojen faktörlere bağlı protez stomatitisinde ise yanma, yara hissi ve ağızda tad değişikliği gibi subjektif semptomlar ön plandadır. Bu durumda iltihabi eritem genellikle protezin kapladığı alanın dışına taşarak vestibulum oris, dudaklar ve yanaklara kadar ilerleyebilir. Dil papillerinin kaybolması endojen faktörlerin rol oynadığı konusunda önemli bir işarettir.

Histoloji: Bağ dokusunda ve epitelin basal tabakası civarında plazma hücreleri ve lökosit infiltrasyonu, keratin tabakasında azalma veya tamamen ortadan kalkma, gevşek ve atrofik bir epitel gözükmektedir.

MARMARA ÜNİVERSİTESİ YAYINEVİ

Bu histolojik tablo enfeksiyonun mukoza içine yayılması değil de, daha çok proteze bağlı olarak plak üzerinde mantar ve bakteri üremesinin sonucudur.

Tedavi: Mekanik-travmatik faktörlerin ortadan kaldırılması için protezin kret ile uyumu, artikülasyon, dikey boyut kontrol edilmelidir. Protezin iç kısmı yemek sonraları fırça ile dişmacunu veya sabun kullanılarak titizlikle fırçalanmalıdır. Protezin oturduğu mukozanın kan dolaşımı masaj ile stimile edilmeli, protez arada bir klorhexlidin-diglukonat gibi maddeler ile dezenfekte edilmelidir.

Kortikosteroid ve antimikotik pamodlar kombine edilerek protezin iç yüzeyine yemek aralarında, özellikle geceleri yatmadan önce sürülmelidir (antimikotik pomadın oranı kortikosteroide göre 1 / 5 olmalıdır)

Bu önlemlerle başarı sağlanmaz ise protezi taşıma süresi kısaltılmalıdır. Örn: Geceleri protezi çıkarmak gibi.

İnatçı olgularda hastanın anemi ve diabetes melittus bakımından muayene edilmesi sağlanmalıdır.

Vitamin-B eksikliğinin ispat ve tedavisi böyle bir durumdan şüphelendiğinde deneme yolu ile sağlanır (Ex iuvantibus). Eğer gerçek neden bu ise günaşırı 3-5 Vit-B komplex i.m. enjeksiyonu ile oral belirtilerin kaybolması gerekir.

PROTEZİ YABANCILAMA HİSSİ (Protez intoleransı)

Protezin boyutlarının ve fonksiyonunun iyi olmasına rağmen mukozada somut bir değişiklik bulunmamakla beraber hastaların subjektif olarak çeşitli şikayetleri ile ile kendini belli eden bir durumdur. Bazen protezin neden olduğu küçük, rahatsızlık veren değişiklikler olmakla beraber görüntüye hiç uymayan abartılmış subjektif şikayetler ön plandadır. Böyle bir durum ağıza takılan bir protez, bazen ender olarak bir dolgu veya benzer bir şeyin alışılmayacak bir yabancı madde olarak algılanmasına bağlı psişik nedenli kabullenmeme olgusudur (İntolerans) Hastalar protezi vücutlarının bir parçası olarak algılama (inkorporasyon) durumunda değildirler.

Klinik: Ağız mukozasında objektif bir değişikliğe rastlanmamakla birlikte özellikle dil ucunda yanma (glossodynie)(*), damakta veya daha ender olarak dudak ve boğazda çok ızdırap veren yanmalar (stomadynie), acı yabancılık hissi, tad alma bozuklukları (dysguesie)(**), ağızda bulunmayan herhangi bir maddenin tadını alma, ağız kuruluğu v.s. gibi belirtilerin genelde şiddetli olarak çıktığı subjektif semptomlardır.

(*) Bakınız - Bölüm XII Dil hastalıkları: Dil yanması
(**) Hypoguesie= az tad alma, Aguesie= hiç tad alamama

MARMARA ÜNİVERSİTESİ YAYINEVİ

Hastalar sürekli olarak çeşitli hastalıklar ve şikayetleri ortaya koyup rahatsızlıkları ile bağlantılı kurmaya çalışırlar.

Bu tür hastalıkların aksine iltihabi eritem ile karakterize ve belirgin olarak görülen protez stomatitisli hastalar bu tür şikayetlerde bulunmamakta, ağızlarındaki değişikliği genelde rahatsız edici olarak algılamamaktadırlar.

Etyoloji : Bu tür şikayetler daha çok depresif kişilerde ortaya çıkmaktadır. Bu depresyon genelde pek belli olmayan gizli (maskeli) şekildedir. Yakın çevresindeki sosyal ve ekonomik baskılara karşı koyma durumunda olan, titiz, kişilik mücadelesi veren, duygusal yönü ağır basan insanlarda bu tür şikayetler kolaylıkla oluşabilmektedir. Menapoz sonrasında bulunan kadınlarda diğer faktörlerin de bulunmasıyla protez intoleransı olasılığı artmaktadır. Ayrıca çok yaşlı hastalarda, serebral dolaşım bozukluğu olanlarda da bu problemin ortaya çıkma oranı yüksektir

Tedavi : Mukozanın " belki daha iyi tolere edebileceği " düşüncesi ile başka materyalden yeni bir protez yapmanın faydası olmaz. Aksine hastada yeni bir umut meydana gelmesi ve sonunda yine aynı şikayetlerin oluşumu bu kişilerde panik ve hatta "çaresi olmayan bir hastalığa tutulma" korkusu meydana gelmektedir (kanserofobi !).

Uzun sürede proteze alışma olabilir.Hastaların kendilerini dinlememesi bakımından odak noktaları başka yöne çekilebilir ise problem daha çabuk atlatılabilir.İnatçı olgularda bu konuda aydınlatılmış bir psikiyatrist konsultasyonu ve onun düzenyeceği antidepresan ilaç tedavisi gerekebilir.

MARMARA ÜNİVERSİTESİ

MARMARA ÜNİVERSİTESİ YAYINEVİ

BÖLÜM XV

AĞIZ İÇİNDE KULLANILAN MATERYAL VE İLAÇLARA KARŞI OLUŞAN ALLERJİK VE TOXİK REAKSİYONLAR

Antijen - antikor reaksiyonu sonucu ortaya çıkan hastalık tablosuna allerji ismi verilir.

Organizma ile kontağa geçen antijen ya plazma hücrelerinde oluşturulan ve serumda immunglobolin olarak dolaşan antikorları (Ig A, Ig D, Ig E, Ig G ve Ig M) harekete geçirir, ya da lenfositlerde duyarlılık uyandırır (hücresel immun sistemi).

Hem antikorlar, hem de T - Lenfositler allerjen madde olan antijeni tanıyıp ona karşı reaksiyon oluşturabilirler, bu yolla mast hücrelerinden histamin, seratonin, kinin salgılanmasına ve klinik olarak semptomların ortaya çıkmasına neden olurlar.

Bu reaksiyonlar allerjenin organizmayla kontağından sonra değişik latent sürede ortaya çıkar. Reaksiyonlar hemen oluşan (I.tip ve III. tip) ve geç oluşan (IV.tip) olarak incelenir.

Dişhekimliğinde ortaya çıkış mekanizması bakımından özellikle I. tip ve IV. tip reaksiyonlar önemlidir.

I. Tip : Anafilaktik reaksiyonlar ve ürtiker

II. Tip : Sitotoksik reaksiyonlar.

Kan, doku ve organ nakillerinde uyumsuzluk olduğunda ortaya çıkmaktadır.Granulositopeni ve trombositopeni önemli belirtilerindendir.

III. Tip : Serum hastalığı ve Arthus reaksiyonu(*)

Verilen serumdan 7-10 gün sonra antijen, antikor komplexinin etkisi ile sistemik zararların ortaya çıkmasıdır.Tüm vücutta ürtiker, miyalji, lenfadenopati ve artralji oluşur.

IV. Tip : Hücresel olarak oluşan aşırı duyarlıktır.

Makülo - papüloz exantemler ile karakterize, deri ve mukozada kimyasal veya bakteriyel etkenin kontağı ile oluşan allerjik reaksiyonlardır.

Bu reaksiyonlar genelde allerjen maddenin kontakta olduğu yerde ve yakın çevresinde ortaya çıkarlar. Antijen kanda dolaşan T - lenfositlerini duyarlı hale getirir (sensibilize eder). Bu T - lenfositleri dokuya geçerek reaksiyon gösterir. Bu arada lenfokininler de salgılanır.

Histoloji : Kontakt allerjisi reaksiyonunda epitelde spongiöz boşluklar oluşur, lenfosit ve monosit infiltrasyonu gözlenir.

(*) Bir hayvan deneyidir. Tavşan derisine bir haftalık ara ile 3-4 kez sığır serumu enjeksiyonu ile eritem ve ödem reaksiyonlarının oluşması.

MARMARA ÜNİVERSİTESİ YAYINEVİ

ANAFLAKTİK ŞOK (I.Tip reaksiyon)

Önceden duyarlı duruma geçmiş bir kimsede ilaç, kan ürünleri, böcek zehiri, çiçek tozu, besin maddesi v.s. gibi antijenlerin antikor ile (genelde Ig E) birleşip mast hücrelerinden kinin, histamin gibi maddelerin açığa çıkması ile karakterizedir.

Kan dolaşım sisteminin altüst olduğu ve bu tür belirtilerin ön plana çıktığı allerjik şok, antijenin organizmaya girmesinden sonra 1 dakika ile 1 saat içinde oluşabilir. Özellikle penisilin ve prokain bu tür reaksiyonları başlatabilir.

Klinik : Ani damar genişlemesi ve buna bağlı tansiyon düşüklüğü, düz kaslarda spazma bağlı solunum güçlüğü, mide - barsak kramplan, kusma, bilinç kaybı, düşük tansiyonun kompenzasyonu için gelişen taşikardi, baş ağrısı, ateş basması hissi ön plandaki belirtilerdir. Üst ve alt solunum yollarında mukoza ödemleri (larinx ödemi !) oluşabilir.Yaygın olarak ürtiker ve eritem ve sonuçta kramplar oluşup solunum merkezi inhibisyonu ortaya çıkabilir.

Fizyopatoloji : Kapiller permeabilitesindeki bozukluğa organizmanın diğer hücre membran geçirgenliği (permeabilite) bozukluğu da katılır ve bazı elemanların dışarı çıkmasına (örn: Eritrositler) neden olur. Bu olayı başlatan maddeler histamin gibi etkili olan serotonin, asetilkolin ve geçirgenliği arttıran polipeptitlerdir.

Venollerde spazm ve arteriollerde oluşan dilatasyon periferde kan basıncı düşmesine neden olur.

Tedavi : Hastanın ayakları yukarı gelecek şekilde yatırılır. 1: 1000 lik 1 ml epinefrin 10 ml serum fizyolojikile tamamlanarak 1-3 ml i.v. olarak verilir. Gereğinde 3-5 dakika sonra bu miktar tekrar verilebilir. Bunun yanında kortikosteroid de verilmesi standart önlemlerdendir. 2 x 250 mg kortikosteroid (i.v. , i.m. , s.m. , veya i.l. olarak) verilir.Bunların yanında hastaya oksijen verilmeli, gerektiğinde yapay solunum ve kalp masajı yapılmalıdır.

Profilaxi : Her hastadan allerji anamnezi alınmalıdır. Özellikle penisilin enjeksiyonundan sonra hasta kesinlikle 1 saat kontrol altında tutulmalı, trafiğe çıkmasına izin verilmemelidir.

ANAFLAKTOİD REAKSİYONLAR, YALANCI ALLERJİ (Pseudoallerji)

Klinik olarak allerjik reaksiyonlara benzeyen, fakat antijen - antikor sentezi ile ilgisi olmayıp direkt olarak histamin ve benzeri maddelerin salgılanması veya prostoglandin metabolizmasındaki değişikliklerinde ortaya çıkan durumdur.Gerçek allerjinin aksine alınan doz ile ilgisi vardır.

Branşımızda lokal anestezik maddeler ve aspirin kullanımıyla ortaya çıkan reaksiyonların çoğu gerçek allerji olmayıp anaflaktoid reaksiyonlardır.

MARMARA ÜNİVERSİTESİ YAYINEVİ

Klinik : Astım krizleri, ürtiker, anjiyonörotik ödem, dolaşım sisteminde hafif bozukluklar ve mukozalarda ödem oluşur.

Tedavi : Antihistaminik preparatların i.v. enjeksiyonu yapılır.Böyle durumların önlenebilmesi için anamnez alınırken dikkat etmeli, şüpheli durumlarda konunun uzmanı tarafından prick - testi veya intrakutan - test ile durum açıklığa kavuşturulmalıdır.

ANJİYONÖROTİK ÖDEM (Quincke ödem)

Özellikle yüz - boyun ve oral bölgede aniden oluşan ödemdir.Olayın gelişmesi 1 saat ile 1 gün içinde olabilir ve 1-3 gün içerisinde tekrar kaybolur.

Yabancı proteinlere karşı oluşan bu reaksiyonda bazı yiyecek maddeleri olayı başlatabilir.

Bazende enfeksiyon hastalıklarında böyle bir ödem gelişebilir.Örn: Virus enfeksiyonları, su çiçeği aşısı sonrası, streptekok anjini, otitis media, paraziter enfeksiyonlar gibi.

Böcek sokmaları nedeniyle de anjiyonörotik ödem gelişebilir.

Birçok ilaç da nedenlerin başında yer alır. Örn: penisilin, ampisilin, fenilbutazol, fenobarbital, solfamethoxazol v.s.

Klinik : Perioralbölgede ürtiker, oral mukozada özellikle dil, dudak, farenx ve bazen de larenxde oluşan ödem sonucu konuşma, yutkunma ve hatta solunum güçlüğü, boğulma hissi oluşur. Ödemin çabuk yayılma özelliği epiglottis bölgesinde gelişirse solunum yollarının daralması ile yaşamı tehtid edebilir.

Tedavi : i.v. olarak antihistaminik ve 150-200 mg suda çözünür kortikosteroid verilebilir.Larynx ödeminde oksijen solutulması ve gereginde intubasyon veya trakeatomi için hasta derhal konunun uzmanına sevkedilmelidir.

Bundan başka allerjik kökenli olmayan, genetik bir defekte bağlı oluşan **herediter anjiyonörotik ödem** de vardır.Bu herediter tipinde genelde ödem spontan oluşur, fakat diş çekimi gibi travmalar da olayı başlatabilir.

ERİTEM FİX (Eritem pigmente fix, Fix ilaç enantemi)

Belirli ilaçların alımından 2-3 gün sonra bazı kişilerde sınırları genelde belirgin, yuvarlak, kırmızı - mor renkli bir leke oluşur.Bu lezyon subjektif şikayetlere neden olmaz. Lezyon ağız içi, perioral bölge, deri, göz çevresi ve genital bölgede oluşur. Çoğunlukla eritem ile birlikte sınırı belirgin bir pigmentasyon da oluşabilir. Bu lekelirin tekrarlaması hep aynı yerdedir. Bazen deride bül de oluşabilir.

MARMARA ÜNİVERSİTESİ YAYINEVİ

Olayı başlatan ilaçlar : Sulfanomid, tetrasiklin, penisilin, iyot, birçok analjezikler, aspirin, kinin, sakkarin gibi çok geniş bir ilaç paleti bu tür lezyonu oluşturabilir.

Eritem 7-10 gün içinde kendiliğinden kaybolur.

ALLEJİK VE TOXİK İRİTASYONLARDA ORAL MUKOZA

Oral mukozanın toxik iritasyonlara karşı reaksiyon eşiği deriye göre daha düşüktür. Deride toxik reaksiyon oluşturan dozdaki bir madde aynı etkiyi mukozada daha az dozda oluşturalabilir.

Buna karşılık oral mukozanın allerjenlere karşı reaksiyon eşiği deriye göre daha yüksettir.Deride oluşacak reaksiyonun aynısının mukoza yoluyla oluşması için 5-10 hat fazla konsantrasyonda allerjene gereksinim olmaktadır.

Bu durum mukozanın bazı farklılıkları nedeniyle oluşur:

- Mukozanın yağ tabakası yoktur, böylelikle rezorpsiyon özelliği deriye göre daha yoğundur. Bu özelliği nedeniyle allerjen maddeler ortamdan deriyle göre daha çabuk uzaklaşır.

- Oral mukozada değişik bölgelerde farklılıklar göstermekle beraber genel olarak keratin tabakası deriye göre relatif olarak daha azdır.Bu nedenle allerjen maddelerin keratin tabakasında depolanıp uzun süre etki yapma olasılığı deriye göre daha azdır.Bu özelliği ile de allerjen maddeler ortamdan daha çabuk uzaklaşırlar.

- Oral kavitedeki tükürük allerjen maddeleri seyrelterek etkisini azaltmakta önemli bir faktördür.Ayrıca tükürükteki fermentler allerjen maddelerin daha çabuk yıkımına neden olurlar.

MARMARA ÜNİVERSİTESİ

MARMARA ÜNİVERSİTESİ YAYINEVİ

BÖLÜM : XVI

ORAL MUKOZADA ALLERJİK VE TOXİK KONTAKT REAKSİYONLARI OLUŞTURABİLEN MADDELER

KONTAKT ALLERJİSİ :

Geç oluşan IV. tip allerjik reaksiyondur.Bu reaksiyon T - Lenfositlerinde gelişir.

Sınırı belirgin olmayan, yaygın ve yoğun kırmızılık, çoğunlukla ödematöz bir şişlik vardır. Deride olduğu gibi vesikül, bül ve papül gibi lezyonlar oral mukozada pek görülmez, bunun yerine fibrin ile kaplı erozyon ve ülserasyonlar dikkati çeker. Reaksiyonlar çoğu kez kuruluk, fissürler ve kabuk oluşumu ile dudaklarda da kendini gösterir, aynı zamanda chelitis angularis (perleş) oluşur. Perioral deride kızarıklık, papül, vesikül ve bül oluşabilir.

Bunlara ek olarak ağız içinde yanma ve yara hissi, tad almada değişiklikler, aguesie, dysguesi, uyuşukluk hissi gibi değişik subjektif semptomlar bulunur. Oral mukozada kaşınma hissi yoktur.Yanma hissi tek başına allerji belirtisi olamaz. (*)

Tanı Yöntemleri :

Allerji tanısında reaksiyonların klinik özelliklerini göz önünde bulundurarak alınan iyi bir anamnezin önemi büyüktür. Şüphelenildiği durumlarda allerjen olduğu düşünülen madde ortamdan uzaklaştırılarak reaksiyonlarda değişiklik olup olmadığı kontrol edilir. (Eliminasyon). Bu eliminasyon en az bir hafta olmalıdır.Düzelme olması halinde o madde tekrar aynı yer ile kontağa getirilerek aynı reaksiyonun yine ortaya çıkıp çıkmadığı izlenir.(Reexpozisyon)

Bu gözlemler sonucu kontakt allerjisinden şüpheleniliyor ise materyali direkt mukoza ile kontağa geçirme şekli olan Epimukoza - Testi yapılabilir : Hareketli protez şeklinde, nötral bir maddeden yapılacak plak üzerine allerjen olduğu düşünülen madde yerleştirilerek ağıza takılır. Bu test yapım ve uygulama zorluğu bakımından günlük pratikte kullanılacak bir yöntem değildir. Bunun yerine Epikutan - Test uygulaması rahatlıkla yapılabilir. Ayrıca deri ve mukozanın allerjen maddelere karşı bilinen reaksiyon farklılıklarından dolayı daha duyarlı sonuçlar elde edilmektedir.

Epikutan test için en uygun yer hastanın sırtıdır. Test yapılacak bölgeye birkaç kez yapışkan band (örn: Selo-Tape) yapıştırılıp çekilerek deri yağ ve ölü epiderm hücrelerinden temizlenir. Bu temizlenmiş bölgeye test yapılacak maddenin değişik konsantrasyonları allerjik olmayan özel ipek test flasteri üzerine konulup yapıştırılır. Sonuçlar

(*) Bakınz Bölüm XIV Protez stomatitisi: Ağız yanması
Bölüm XII Dil hastalıkları : Dil Yanması

MARMARA ÜNİVERSİTESİ YAYINEVİ

24, 48 ve 72 saat sonra kontrol edilir. Hasta bu arada banyo yapmamalıdır. Makül, ürkiter gibi çeşitli lezyonlar oluşması ve bunların büyüklüklerine göre test değerlendirilmesi yapılır.

Oral mukoza ile kontağa geçen çeşitli ilaç, gargara, dişmacunu, jiklet gibi maddelerin içerikleri allerjik reaksiyon başlatabilirler. Anilin ve azo - boyaları, koku veren maddeler, konserve edici maddeler ilk akla gelen allerjenlerdir.Ayrıca benzokain, formaldehit, ölçü maddeleri ve patlarda kullanılan bir reçine türü olan kolofan, öjenol, prokain, iyodoform, organik civa bileşikleri, metilmetakrilat, çeşitli anseptik maddeler ve antibiyotikler allerjik reaksiyon başlatabilirler.

Allerjik reaksiyon oluşturma olasılığı relatif olarak yüksek olan madde protez materyalinin metilmetakrilat (monomer) kısmıdır.Bu madde ile ağızda kontakt allerjisi veya çok ender olarak da deri ve diğer mukozalarda uzak bölge reaksiyonları oluşabilir.Klinik görüntü olarak mukoza belirgin kırmızıdır, bazen erozyon ve ülseronlar ortaya çıkabilir.

Protez stomatitisine göre en önemli farkı eritemli alan protezin dışına taşmış ve sınırları belli olmayan yaygın bir haldedir. Ayrıca yanma, ağrı gibi subjektif şikayetler ön plandadır.Yapılacak epikutan-test de hastanın kullandığı protezden küçük bir parça kullanıldığında monomere negatif cevap veren test bu parçaya pozitif cevap veriyor ise allerjiden çok protez üzerindeki bakteri plağı nedeniyle "mikrobik dermatitis" düşünülmelidir.Kesin allerji tanısında monomer oranı çok düşük özel protez akriliği veya monomersiz polikarbonlu materyalden protez yapılmalıdır.

Monomer oranı yüksek bazı geçici kuron materyalleri de aynı şekilde allerji reaksiyonlar başlatabilirler, bu durumda malzemenin değiştirilmesi gerekir.

Kuron - köprü protezinde kullanılan akrilikler kontakta olduğu gingivada allerji başlattıkları pek görülmez. Bunların neden oldukları klinik değişiklik kuron kenarlarının kalınlığına ve bu bölgede akrilik madde üzerinde kolaylıkla bakteri plağı toplanmasına bağlı gingivitislerdir.

Kompozit dolguların içerdiği monomer ve katalizör maddeler çok ender olarak allerjik reaksiyonlar oluşturabilirler. Klinik olarak bu reaksiyonlar daha çok perioral dermatitler şeklinde ortaya çıkarlar.

Protez materyali içerisindeki polymethilmetakrilat (polimer) hydrochinon (stabilizatör), benzoylperoxyd (polimerizasyonu başlatan starter) ve renk veren pigmentler gibi diğer maddeler de çok ender olmakla beraber duyarlılığı yüksek kişilerde kontakt allerjisine neden olabilirler.

MARMARA ÜNİVERSİTESİ YAYINEVİ

Protez materyalinin içerdiği bu maddelerden sadece monomer kısmı toxik reaksiyonlara neden olabilir.Bu reaksiyonlar artık monomerin tamamen uzaklaşmasına kadar, yani belirli bir süre içerisinde meydana gelir.Bu durumda mukozada iltihap reaksiyonları oluşabilir.Bu durumda tedavi olarak protezi tekrar polimerize etmek, potasyum permanganatlı suda bekletmek gibi yöntemler artık monomerin çabuk uzaklaştırılması için başvurulan yöntemlerdir.

İskelet protez yapımında kullanılan Krom - kobalt alaşımlarına karşı ender olarak allerji oluşabilir.Çoğu kez bu alaşımların içerisinde bulunan çok az miktardaki nikelin reaksiyonun asıl nedeni olduğu saptanır.Tükürüğün çok az da olsa nikeli çözdüğü bilinmektedir.

Porselen yapımında kullanılan ve çok yüksek oranda nikel içeren nikel - krom alaşımların ise sanılanın aksine allerjik reaksiyon oluşumu azlığı dikkat çekicidir.Buna rağmen belirlenmiş nikel allerjisi olanlarda kullanılmamalıdır.

Tüm bunların yanında ağız için en uygun metal olduğu bilinen altına karşı da çok ender olmakla beraber altın allerjisi oluşabilmektedir. Altın kroşe veya kuronların kontakta olduğu yanak veya dudak mukozasında kronik ülserasyonlar meydana gelmektedir.Dikkati çeken bir özellik olarak kuronun kontakta olduğu dişetinde herhangi bir lezyon oluşmamaktadır !

Şimdiye kadar altın oranı azaltılmış alaşımlar, veya palladyum - gümüş alaşımlarına karşı allerjik reaksiyon olgusu saptanmamıştır.

Bunlardan başka günlük dişhekimliğinde kullanılan hidrojen peroksit, fenol, arsenik preparatları, koterizasyon için kullanılan gümüş nitrat gibi daha birçok maddelerin toxik reaksiyonlarına bağlı olarak kızartı, ödem erozyonlar oluşabilir, hatta yüzeyel veya derin nekrozlar meydana gelip epitel tamamen zarara uğrayabilir.

Dişhekimliğinde kullanılan maddelerden amalgam dolguların içinde cıvanın organizma ile biyolojik uyumluluğu (biocombability) veya allerjik ve toxik reaksiyonlara neden olma olasılığı birbirinden farklı görüşlerle değişik olarak değerlendirilmektedir.

AMALGAMIN TOXİK VE ALLERJİK POTANSİYELİ :

Cıvanın organizma ile kontaminasyonu havadan, sudan ve yiyeceklerden olabilmektedir.WHO verilerine göre yılda ortalama 13.000 ton cıvanın endüstri, 40.000 ton cıvanın ise patlayan volkanlar aracılığı ile su ve atmosfere karıştığı hesaplanmaktadır.

Çeşitli dezenfektan maddeler, boyalar, insektisid ilaçlar, aküler, foto - film endüstrisi ürünleri, lastik endüstrisi ürünleri gibi günlük yaşantımızda kullanılan pek çok madde cıva bileşikleri içermektedir.

MARMARA ÜNİVERSİTESİ YAYINEVİ

Metalik cıvanın organizma için toxik olmadığı bilinmektedir.300 µg/m³ den fazla cıva buharı tehlikelilik sınırına ulaşmış demektir.Cıvanın çözünebilir organik bağları olan $HgCl_2$ve $Hg(CN)_2$ nin 100 mg dan fazlası öldürücüdür.

Hava yolu ile alınan günlük ortalama cıva 1 µg, içecekler yoluyla ise 13-53 µg dır.

Endüstri tarafından kirletilmiş denizlerden elde edilen yiyeceklerde (balık v.s.) anorganik Hg den oluşan organik methyl - Hg özellikle tehlikeli sayılmaktadır.FAO ve WHO verilerine göre alınan ortalama günlük dozun üst sınırı 45 µg total Hg, 30 µg methy -Hg dır.Günlük 400 µg methy -Hg kritik doz olarak kabul edilir.Yiyecekler yoluyla (özellikle balık v.s.) oluşan zehirlenmeye **Minamata hastalığı** denir.

WHO verilerine göre 70 kg lık bir erişkin için haftalık maximal total - Hg sınırı 0,35 m.g. geçmemelidir.

Dişhekimliğinde kulanılan ve amalgam tozu ile bağlanmayan cıva miktarları ortalama değerleri şöyledir:(*)

Cıva - toz ayarı optimal şartlarda sağlanmış amalgam ile yapılmış dolgulardan açığa çıkan Hg miktarı : 1. gün 1,4 - 4,5 µg/cm²

2. gün 0,07 - 0,32 µg/cm²

Eski bir amalgam dolgusunun frez ile aşılandırılması sonucu açığa çıkan Hg miktarı ise : 1. gün 1,0 - 0,7 µg/cm²

5. gün ≅ 0,1 µg/cm²

Günde iki kez diş fırçalama ile yeni bir dolgudan açığa çıkabilecek doz ise 0,4 - 0,9 µg/cm² olarak hesaplanmaktadır. Yeni bir amalgam dolgu ile 1. günde alınabilecek Hg dozu günlük çevreden alınabilecek ortalama Hg dozunun % 50 kadar fazlası olmaktadır.Bu fazla miktar cıvanın yiyeceklerde alınan türünde olduğu gibi methy - Hg değil, metalik - Hg olduğu göz önünde bulundurulmalıdır.

Ayrıca dolgu içerisindeki Hg nin büyük kısmının metale bağlı olarak bulunması onun doku içine girip kontakt reaksiyonu yapma olasılığının az olduğu her zaman göz önüne alınmalıdır.

Yeni non Gamma 2 (Cu_6 Sn_5) amalgamlarda Hg açığa çıkmadığından korozyonun daha çok oluşmasına karşın cıvanın açığa çıkıp toxik etki yapması düşünelemez.

Dolgudan maximal 10 gün sonra urin değerleri normal olmaktadır. Urinde 10 µg/L den az miktarda Hg normal sınırlar içinde sayıl-

---

µg = mikrogram

(*) Çeşitli çalışmalarda değişik sonuçlar elde edildiğinden verilen sayılar ortalama değerlerdir.

MARMARA ÜNİVERSİTESİ YAYINEVİ

maktadır. Normal kabul edilen değerler yaşanılan bölgenin endüstriyel gelişmesine ve halkın yiyecek alışkanlığına göre farklılıklar gösterebilmektedir.Kandaki Hg miktarını örnek alırsak :

Almanya' da normal miktarı 0,6 µg/L

Japonya' da normal miktarı 17-20 µg/L dir.

Dişhekimi ve yardımcı personelinde yapılan birçok araştırmada saç, tırnak gibi dokularda fazla Hg bulunması yeterli olmayan aspirasyona, amalgam artıklarının uygun depolanıp yok edilmemesine, sterilizasyon sırasında oluşan Hg - buharına bağlı olduğunu düşündürür. Bu durum ise hastalardan çok o şartlarda hergün bulunan kişiler olarak dişhekimi ve yardımcı personelin özellikle dikkat etmesi gerektiğini göstermektedir.

Hg - buharı inhalaasyon ile akut olarak hafif bir zehirlenme oluşması için 5-10 mg 'a gereksinim vardır.

Yeni yapılan dolgulardan sonra ağızdaki tükürük ortamı ile pil oluştuğu bilinmektedir.Yapılan ölçümlerde 50-600 mV ile 4-25 µA lik değerler ölçülebilmektedir.

Açık bir kalp üzerine uygulanan 10 µA lik, beyine uygulanan 100 µA lik bir akımın tehlikeli olabildiği göz önüne alınırsa ağız içinde özellikle taze dolgularda ölçülebilen değerlerin pratikte önemli olmadığı ortaya çıkmaktadır.

Altın - amalgam arasında veya eski - yeni amalgam arasında 1 µA lik akım oluşabilmektedir. Bu değerdeki galvanik akım ağızda bulunan 2 ayrı altın kuron veya inlay arasında, amalgam dolgulardan sonra kısa bir süre için uyarılabilme eşiği düşük kişilerde tad alma bozukluğu ve ağızda "pil tadı" oluşabilmektedir.

Cıvanın olabilecek zararları üzerine adeta "panik derecesinde" duyarlı kişilerde birçok subjektif şikayetlerin ön planda olduğu **astenik - vegetatif Sendrom** (= mikromercurialysm) ortaya çıkabilmektedir.Böyle durumlarda hastaların şikayetleri arasında bulunan yorgunluk , konsantrasyon bozukluğu, gerginlik, baş ağrısı, uykusuzluk, isteksizlik, öğrenme bozukluğu, bellek zayıflığı, kişilik bozukluğu, depresyon hali gibi tanımlamaları objektif olarak belirlemek mümkün olmamaktadır. Stres altındaki değişik guruplarla yapılan karşılaştırmalı çalışmalarda bu şikayetlerde bulunan amalgam dolgulu ve dolgusuz kişilerde aşağı yukarı aynı oranlar ortaya çıkmaktadır.

Eski bilgilere dayanan kitaplarda bahsedilen amalgama bağlı elektro - galvanik akımlar nedeniyle ortaya çıkabilen lökoplaki, sto-

MARMARA ÜNİVERSİTESİ YAYINEVİ

matitis v.s. gibi somatik değişiklikleri en duyarlı gözlemlerle bile direkt ilişkiyi ortaya koymak mümkün olmamaktadır.

Cıvaya karşı allerjik kişilerde amalgam dolgular ile genelde deride olmak üzere allerjik reaksiyonlar meydana gelebilir.Çok ender olarak bildirilen bu tür olgularda ekzema atakları ve dermatitislerden sonra amalgam sökülmeden bile zamanla bu lezyonların ortadan kaybolduğu bildirilmiştir.

Amalgam allerjisi tanısı için pozitif Hg - allerjisi anamnezi, pozitif epikutan test reaksiyonu ve klinik olarak gözlenebilen lezyonların oluşması gerekir.

Epikutan test taze karışmış amalgam ve % 0,1 lik Hg -2 - chrolid ile yapılır.Testin pozitif sonuçlanması halinde eliminasyon ve reexpozisyon yöntemleri ile sonucun sağlaması yapılmalıdır.Allerji tanısı için antijen - antikor bileşiminin hastalık belirtilerinin ortaya çıkması gerekir.

MARMARA ÜNİVERSİTESİ YAYINEVİ

BÖLÜM : XVII

DUDAKLARIN VE YAKIN ÇEVRESİNİN HASTALIKLARI

AKUT TRAVMATİK ÜLSER (Akut ülseröz chelitis)

Anastezi sonrası, özellikle çocuklarda oldukça sık olarak rastlanan bir durumdur.Genelde alt dudağın anestezi yapılan tarafında, ısırma sonucu oluşur.

Klinik : Çok ağrımayan, üzeri fibrin kaplı yüzeyel ülserdir.Dudak mukozasında deriye geçiş yerine kadar olan bölümde ve ülserin altında oldukça dikkati çeken ödem vardır.

Nedeni : Anestezi sonrasında ve özellikle çocukların yaptığı bir profonksiyon olan "dudağı kemirme" ye bağlı mekanik bir travmadır.

Tedavi : Bir haftada kendiliğinden geçer.Bu arada sekonder enfeksiyon oluşmamasına dikkat edilmelidir.Gereğinde yumuşatıcı ve epitelizasyonu hızlandırıcıpomadlar verilebilir.

Özellekle çocuklarda anestezi etkisi geçene kadar dudakların ısırılıp, kemirilmemesi öğütlenmeli, anne ve babaların bu konuya dikkati çekilmelidir.

DUDAK FRONKÜLÜ

Klinik : Deride yaygın kırmızılık ile birlikte akut olarak oluşan çok ağrılı olan dudağın iltihabı şişkinliğidir.Şişliğin merkezinde oluşan cerahatin dışarı açılması ile ağrı geçer.Çok ender olarak cerahat dudağın içine veya kemiğe doğru yol bulabilir.Bu durumda osteomiyeneden olabilir.

Üst çenede olduğunda Vena angularis yolu ile septik sinüs trom bozuna neden olabilir.(*)

Ayırıcı tanı : Dudağa yayılan odontojen kaynaklı apseler.

Nedeni : Kıl dibi foliküllünün stafilakok enfeksiyonu.

Tedavi : Geniş steptrumlu antibiyotiklerin sistemik ve pomad halinde lokal uygulaması yapılır.

Hiçbir şekilde cerrahi müdahale yapılmamalı, hastaya lezyon ile oynamaması öğütlenmelidir.

XANTHELAZMA

Göz kapaklarında sarı leke veya küçük kabarıklıklar olarak çöken kolesterinin ortaya çıkardığı görüntüdür.Bu durum dudak kırmızısında da gözükebilir.Özellikle dudağın gerilmesi de belirgin olarak gözükebilir.

Ayırıcı tanı : Fordyce granülleri

(*)Enfeksiyonun beyin zarı ve sinüslerine yayılıp bu bölgenin küçük venlerinde tromboz oluşturan ve ölümcül olan hastalık tablosu.

MARMARA ÜNİVERSİTESİ YAYINEVİ

ANGULER CHELİTİS (Perleş, Dudak köşesi ragadı)

Klinik : Dudak köşelerinde, genelde ıslak olan iltihabi bir değişiklik veya derince çatlak oluşumudur. (ragad) Görüntü hemen çevresindeki deriye de geçip küçük bir ekzema alanı oluşturabilir.

Protez taşıyanlarda çoğu kez protez stomatitisi ile birlikte görülür.

Nedeni : Yaşlılığa bağlı derinin elastikliğini kaybedip katlanması veya alveol kemiği rezorpsiyonuna bağlı dikey boyutun düşmesi ile yine dudak köşesinde kat oluşması sonucu dudak köşelerini tükürük aracılığı ile sürekli nemli kalmasıdır. Bu nemli ortamda kandida albicans kendine üremek için iyi bir ortam bulur. Hem dudak köşesi mukozası, hem de yakın çevredeki deriye geçen kandida enfeksiyonlarında muko - kutan kandidiasis ten bahsedilir. Bu tür enfeksiyon genelde kroniktir ve enfekte bölgeler çoğu kez hipertrofiktir.

Özellikle soğukta kuruyan dudaklarını sürekli yalayan kişilerde de aynı tablo oluşabilir.

Tedavi : Varsa protez stomatitisinin tedavisi gerekir. Gerekiyorsa protez dikey boyut bakımından düzeltilmelidir. Antimikotik pomadlar lokal olarak kullanılır.

Ayırıcı tanı : - İmpedigo Contagiosa (özellikle çocuk ve gençlerde)
- Herper labiales
- Demir eksikliği anemisi
- Vit.B_2 eksikliği (Ariboflaminoz)
- Diabetes mellitus
- Lösemiye bağlı ülsere lezyonlar
- Dudak köşesi karsinomu
- Sifiliz I. döneminde oluşan şankır
- Pemfigus vegetans (Bknz Bölüm: XIX)
- Pellegra (" ")

DUDAKTA ÇATLAK OLUŞUMU (Fissüral chelitis)

Dudağın iç kısmını kaplayan mukozadan sonra alt ve üst dudakların birleştiği yerden deriye kadar olan kısmı (dudak kırmızısı) mukoza - deri arası geçiş dokusu ile kaplıdır. Bu alanda ne ter, ne de yağ bezleri bulunur. Bu bakımdan özellikle soğuk havalarda kurumaya, çatlak (fissür) ve yarık (ragad) oluşumuna her zaman açık bir bölgedir.

Dudağın her yerinde diklemesine çatlaklar, bazılarında tam ortada derin yarıklar bulunabilir. Bu bölgelerde kanama ve kabuk oluşumu sürekli birbirini takip eder.

MARMARA ÜNİVERSİTESİ YAYINEVİ

Kuruluğa bağlı bir başka tip değişiklik olan **exfoliyatif chelitis** ' tir. Bu durum özellikle gençlerde ve daha çok bayanlarda dudak kırmızısının üst tabakalarında yüzeyel iltihap ve kabuk oluşumu ile kendini gösterir. Ortaya çıkış nedeni olarak güneş veya kimyasal iritanların rolü olmadığı düşünülür. Hastaların oluşan kabukları sürekli koparma eğiliminde olduğu bu kuruluğa bağlı durum yapısal bozukluk olarak ve stresin arttığı dönemlerde ortay çıktığı izlenebilir.

Ayırıcı tanı : Psoriasis vulgaris düşünülmelidir.

Tedavi : Böyle durumlarda dudağın hem koruyucu hem de tedavi edici olarak kremler ile nemlendirilip yumuşatılması uygun olur. Çatlak oluşmuş dudaklar daha fazla açılmasın diye dişhekimliği tedavisinden önce vazelin sürülerek yumuşatılmalıdır.

DUDAK VE ÇEVRESİNDE EKZEMA

Nedeni : Daha çok ruj v.s. gibi kozmetiklerin içerdikleri maddelere karşı oluşan kontakt allerjisi reaksiyonudur. Ender olarak diş macunu, ağız gargarası gibi maddeler neden olabilir.

Tedavi : Neden olduğu düşünülen madde kullanılmamalıdır.(eliminasyon). Diş macunu yerine kalsiyum karbonat tozu (pomza tozu) kullanılabilir.Kortikoidli pomadlar lokal olarak kullanılmalıdır.

AKUT SERÖZ CHELİTİS (Angio-Nörotik Ödem, Quincke Ödem)(*)

Klinik : Görünüş olarak akut seröz iltihabı infiltrasyonlara çok benzer. Çok kısa sürede oluşup birkaç saat içinde geçebilen, ödemli, ağrısız, dikkati çeker irilikte şişliklerdir.

Nedeni : Genelde bulunamaz. Yiyecek ve ilaç allerjisi yönünden incelinmelidir.

Tedavi : Gerek yoktur, kısa sürede kendiliğinden geçer. Sık tekrarlayanlarda antihistaminik kullanılabilir

CHELİTİS GRANULOMATOSA (Melkerson-Rosenthal Sendromu)

Klinik : Daha çok üstte olmak üzere dudaklarda sürekli residiv yapan şişlik, fissür dil ve fasiyal paralizi hastalığın üçlü belirtisini oluşturur. Fasiyal paralizi her zaman ortaya çıkmayabilir. Dudaktan başka yanak ve diş eti gibi mukozalarda da gingivitis granulomatoza hafif ağrı ve yanma hissi veren iltihabi hiperplaziler vardır. Fissür dilden başka çoğunlukla sık tekrarlanan iltihaplar sonucu büyük girinti - çıkıntılar oluşturan dil yüzü dikkati çeker. (glossitis granulomatoza) (**)

Nedeni : Belli değildir. Birçok faktörün rol oynayabileceği düşünülür. Yapısal bozukluklar ve enfeksiyon etkenleri allerjisi olabileceği ileri sürülmektedir.

(*) Bknz Bölüm: XV - Allerjik reaksiyonlar
(**) Bknz. Bölüm XII: Dil hastalıkları

MARMARA ÜNİVERSİTESİ YAYINEVİ

Histoloji : Damar çevresinde lenfosit yığılması ve epiteloid(*) hücre çoğalması vardır.

Ayırıcı tanı: - Quincke ödemi
- Odontojen iltihaba bağlı infiltrasyon
- Morbus Crohn (Bknz Bölüm: XIX)

Tedavi: Yeni oluşan ataklarda dudak içine depo kortikosteroid enjeksiyonu yapılır. Dudağın şişliğe bağlı sürekli değişikliğinde (persiste makrocheli) estetik cerrahi yöntemlerle küçültme operasyonu yapılabilir.

MİNÖR TÜKÜRÜK BEZLERİNDEKİ DEĞİŞİKLİKLER

Klinik : Dudakta çok sayıda bulunan minür (aksesuar) tükürük bezlerinin iltihabı ile (**sialoadenitis**) infiltrasyonun dudak ve yanağa yayılmasıyla şişlikler oluşabilir.

Bu küçük tükürük bezlerinin genellikle travmaya bağlı olarak oluşan sikatrixler nedeniyle ağızları tıkanabilir.Bu durumda çoğunlukla mukozadan dudak kırmızısına geçiş yerinde ağrısız, yuvarlak çıkıntı halinde, genelde koyu mavi renkte, hemen her zaman alt dudakta salgı birikintisi olabilir.Bu birikintilerden etrafı tükürük bezi epiteli ile çevrili olanlarına **retansiyon kisti**, epiteli olmayıp biriken tükürüğün lamina propria içerisine yayılması ile oluşanlarına **mukosel** İsmi verilir. Klinik olarak mukosellere daha çok rastlanır.Bunlar zaman zaman patlayarak boşalır, sonra yeniden şişerler.

Ayırıcı tanı : - Venöz anjiyom
- Fibrom
- Tükürük bezi tümörü

Tedavi : Sialoadenitislerde sistemik antibiyotik tedavisi, gereğinde insizyon yapılır.

Mukosel ve retansiyon kistlerinin tedavisi cerrahidir.Bu yapılmadığında uzun zaman içerisinde enfekte olup fistüllü bir granuloma dönüşebilir.Bu da sürekli iltihaba bağlı sikatrix oluşumunu uyararak tükürük bezinden sert bir sikatrix kitlesi oluşabilir.

HERPES SİMPLEX LABİALES (**)

Daha sık travma sonucu aktive olan "endojen enfeksiyon" olarak gözükür. Dişhekimliği tedavisinden sonda yatkınlığı olanlarda sıkça görülür.

(*) epitel hücresini andıran histiositler
(**) Bknz. Bölüm VI: Virus enfeksiyonları

MARMARA ÜNİVERSİTESİ YAYINEVİ

KRONIK ATROFİK - ABRAZİV CHELİTİS (Aktinik chelitis)

Dudak kırmızısı ile deri arası sınırının (vermillion) belirginliğini kaybettiği, erozyon, ragad ve kabuk oluşumunun dikkati çektiği değişikliktir.Lökoplakiye benzeyen beyaz, sınırı belirgin olmayan lekeler (elastoz) (*) vardır. Bu tür atrofik epitelde subepiteliyal bağ dokusu damarlanması yok olup sert bir doku ortaya çıkmıştır. Bu tür değişiklikler uzun yıllar meslekleri gereği güneş ışığı altında çalışanır kişilerde oluşmaktadır. Ayrıca dokularda atrofiye neden olabilen ve kofaktör olarak düşünülen durumlar da (**) bu tür chelitis oluşumunu kolaylaştırır.

Yüksek oranda prekanseröz olan böyle değişiklikleri erken tanıma olasılığı olan dişhekimlerinin görevi hastaları dermatoğa sevketmektir. Oral bölge karnisomlarının 1 / 3 inin dudaklarında oluştuğu düşünülürse bu yaklaşımın önemi açığa çıkmaktadır.

Vit - B_2 EKSİKLİĞİ (Ariboflavinoz) CHELİTİSİ

Tipik görünüm olarak dudaklarda kabuklanma ve anguler chelitis olarak ortaya çıkar. Bunun yanında hemen her zaman deride ince lameller halinde seboroik eritemler ve çatlak oluşumu da beklenir. Bu tür değişiklikler özellikle nazo-labial bölgede, kulak kepçesinde görülür. Tırnak gelişim bozukluğu, konkav şekilde gelişmiş tırnak (Koilonychie, kaşık - tırnak) görülebilir. Bu tür tırnak demir eksikliğinde de oluşabilir.

Ayrıca genital bölgede pellegrada da ortaya çıkabilen lezyonların aynısı görülür. (Bknz Bölüm: XIX)

DUDAK KARNİSOMU

Genellikle alt dudakta oluşur. Özellikle açık renk derili insanlarda güneş ışığı etkisi, sigara ve pipo içimine bağlı olarak oluşabilir.

Klinik: Kronik erozyonlar ve ülserasyonlarla beraber palpasyonda infiltrasyon dikkati çeker. Lenfadenopati olabilir. Başlangıçta sertleşmiş olan yüzdeye kabuk oluşumu gözlenir.

Tedavi: Erken dönemlerinde cerrahi ve radyoterapi yöntemleri ile başarılı sonuçlar alınmaktadır.

(*) elastoz (Elastadioz): elastik liflerin bulunduğu tabakanın dejenerasyonu ile oluşan beyazımsı renkte deri değişikliği

(**) Bknz- Bölüm: IX - Ağız kanserlerinde erken tanı

MARMARA ÜNİVERSİTESİ YAYINEVİ

BÖLÜM XVII

FOKAL ENFEKSİYON KAVRAMI VE LENFADENOPATİ OLUŞTURAN HASTALIKLAR

FOKAL ENFEKSİYON

Başta streptekoklar olmak üzere primer odakta (fokus)(*) bulunan bakteriler veya onların toxinlerin etkisi ile zararlarının sürekli veya ataklar halinde odağın dışından başka bir yerde görülmesidir. Bu durumda iki ayrı hastalığın temelde birbiriyle ilişkisi olduğu düşünülür.

Odak olarak genelde bakterilerin yoğun olduğu, fakat kronik olarak ve semptomsuz olan bölgeler düşünülür. Böyle bölgelerin etrafı çoğunlukla granulasyon dokusu ile çevrili ve kapsüle vaziyette olduğundan organizmanın korunma mekanizması merkeze kadar uluşamaz, bu nedenle buradaki mikroorganizmalar rahatlıkla üreriler.

Bu alanda fokal enfeksiyon kaynakları olarak iltihabi değişikliğe uğramış tonsiller, apikal ostitisli (granulomlu) devital dişler, radiküler kistler, perikoroner enfeksiyonlar, kök parçaları, osteomiyelitisler, sinüzitler ve ortakulağın kronik enfeksiyonları düşünülebilir.

Baş ve çeneler dışında kronik olarak süren safra kesesi enfeksiyonları, idrar yolları enfeksiyonları odak olarak düşünülür. Anjin gibi bazı akut enfeksiyonlar da ikincil bir enfeksiyon başlatabilir.

Fokal enfeksiyon ve oluşum mekanizması şimdiye kadar tam olarak açıklanamamıştır. Sadece odak tarafından başlatılabilen ikincil bir hastalığın oluşabilme mekanizmasının olduğu kanısı vardır. Bu konuda bilimsel yönden tam olarak kanıtlanamamış teoriler ileri sürülmüştür.

Odaktaki bakterilerin bir cins sepsis gibi başka bir yerde hastalık oluşturduğunu ileri süren bakteriyel teori, bakterilerin değil de bunların toxinlerinin bu tür hastalığı başlattığını öne süren toxin teorisi, fokusta oluşan protein yıkımı maddelerin antijen karakteri göstererek organizmada antikor yapımını stimüle ettiği görüşüne dayanan allerjik reaksiyon teorisi, fokusun kronik bir iritasyon kaynağı (stressor) olduğu ve bu yolla vejetatif sinir sisteminin sürekli uyarılarak endokrin dengenin bozulmasına bağlı olarak ikincil hastalığın oluştuğu görüşüne dayanan nörolojik teorileri en tutulanlarıdır.

Mekanizmanın bilimsel yöntemlerle kanıtlanamamış olması yüzünden bu kavram neredeyse bir inanma konusunda dönüşmüş, kimilerince gereğinden fazla önemsenirken kimilerince de tamamen reddedilmiştir.

(*) Focus - 1- hastalık merkezi, odağı
2- optik odak

MARMARA ÜNİVERSİTESİ YAYINEVİ

Endokarditis, miyokarditis, perikarditis, nefritis, glomerulonefritis, iritis, retinitis, akut eklem ve kas romatizmaları, ürtiker, bronşiyal astım ve ekzema gibi nevraljik rahatsızlıklar fokal enfeksiyo yoluyla oluşabilcek hastalıklar olarak düşünülür.

Günlük dişhekimliği pratiğinde fokal enfeksiyon kaynağı bakımından yapılması gereken dişler ve çevresinin klinik ve röntgenolojik olarak incelenmesi, dişlerin vitalite bakımından test edilmesi gerekmektedir. Bu arada dişsiz bölgelerin de röntgen filmlerinin çekilmesi gerekir.

Belirlenecek tüm enfeksiyöz ve osteolitik proçeslerin fokal enfeksiyon kaynağı olduğu düşünülürse de, düşünülmesede zaten tedavi edilmesi gerekmektedir. Bu konuda problem klinik ve radyografik olarak problemsiz gözüken tüm devital dişlerin fokal enfeksiyon teorisine göre çekilmesi gerektiğidir. Bu görüşe göre tedavi olarak apikal bölgede çoğu kez rastalanabilen kapsüle sikatrix dokusunun yanlışlıkla osteolitik bir proçes ile karıştırılması ve ve bu yüzeden gereksiz çekimlerin yapılması olasılığı büyüktür. Özellikle protetik bakımdan Anker-dişlerin bu nedenlerle kaybedilişinde hastanın karşılaşacağı fonksiyonel, estetik ve psişik problemler bakımandan karar verilirken çok dikkatli olunması gerekmektedir.

AYIRICI TANI BAKIMINDAN LENFADENOPATİ

Ağız, yüz ve baş bölgesinin lenf bezlerine (lenf nodülü) süzülüp filtre edilen lenf en son jugular cranial ve jugular caudal lenf bezleri tarafından süzülerek vena cava cranialise dökülür (Şekil:15)

Spesifik ve spesifik olmayan enfeksiyonlarda bakteri toxinleri ve yıkım maddeleri lenf yolları ile lenf bezlerine gelirler. Lenf nodülü bu olayda şişlik ve büyüme gösterir. Ağız ve çene bölgesi enfeksiyonlarında ilk olarak submandibüler ve submental lenf bezleri atake olurlar (lenfadenitis, lenfadenopati)

İltihapta yıkıma uğrayan lökositler, bakteriler, toxinler ve diğer yıkım maddelerinin rezorpsiyonu nedeniyle lenf bezleri büyür, hafif sertleşir fakat ağrı vermezler **(lenf nodülü rezorpsiyon hiperplazisi)**

Lenf bezleri iltihap kaynağındaki bakteriler ve toxinler tarafından tutulduğunda büyümelerinden başka akut döneminde çok ağrılıdırlar, fakat palpasyonda yerinden oynatılabilirler **(lenfadenitis)** Kronik dönemde sert, az ağrılı olup bazen çevreye yapışmış olarak hareketsizdirler. Bir lenfadenitisin cerehatlenmesinde ise submandibuler ve submental loca apseleri ile ayırıcı tanısı oldukça zordur. Tanı daha çok yapılacak insizyonda cerahat odağının kemik komşuluğunun olmaması ile konulur **(lenf bezi apsesi).** Normalde bu locaların apselerin insizyonlarında apse odağının kemiğe kadar ulaşması beklenir.

MARMARA ÜNİVERSİTESİ YAYINEVİ

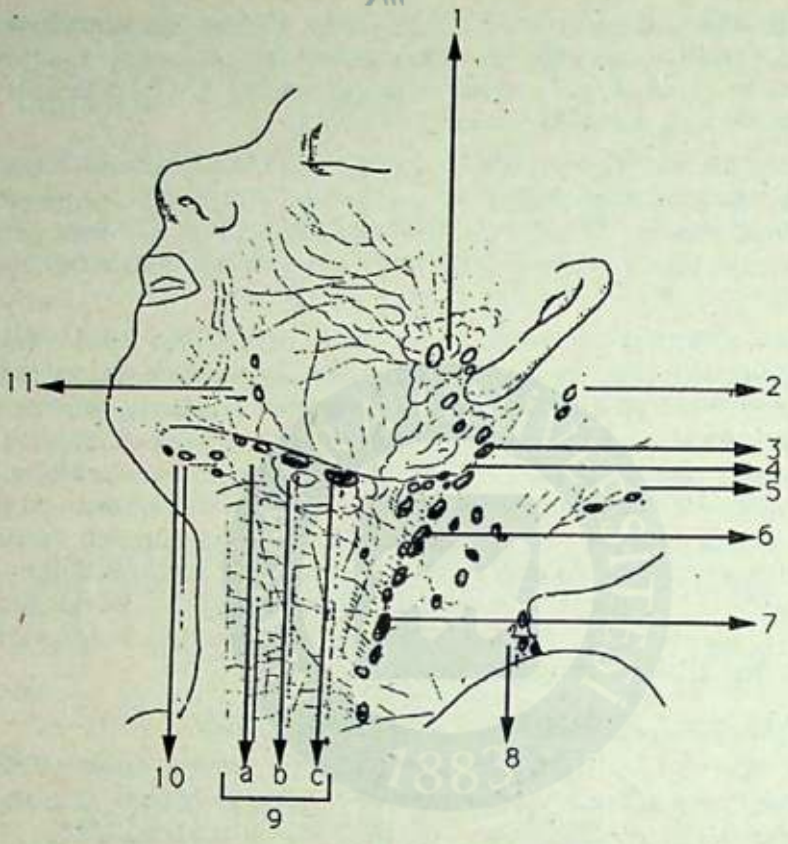

Şekil 15: Baş boyun bölgesi lenf bezleri

1- Kulak önü lenf bezleri (Lnn. preauriculares)
2- Kulak arkası ,, (Lnn. retroauriculares
3- Protis bölgesi ,, (Lnn. parotidici)
4- Mandibula çevresi ,, (Lnn. paramandibulares)
5- Kafa arkası ,, (Lnn. occipitales)
6- Üst servikal ,, (Lnn. jugulares superioles)
7- Alt servikal ,, (Lnn. jugulares inferioles)
8- Ense lenf bezleri (Lnn. nuchales)
9- Çene altı ,, (Lnn. submandibulares)
a- anteriör
b- median
c- posteriör
10- Çene ucu lenf bezleri (Lnn. Submentales)
11- Masseter önü henf bezleri (Lnn. premasseterica)

MARMARA ÜNİVERSİTESİ YAYINEVİ

Enfeksiyonun geçmesinden sonra Lenf bezinin küçülmesi için birkaç hafta geçmesi gerekmektedir. Özellikle çocuklarda sık tekrarlayan enfeksiyonlarda ise Lenf bezinin tamamen küçülmesi çok uzun bir süre için gerçekleşmeyebilir.

Muayenede lenf modülünün konumu, büyüklüğü, çevre şekli, sertliği, yerinden oynatılabilmesi, büyümesi veya sonradan küçülme eğilimi hakkında bilgi almaya çalışılır. Tanı için düşünülmesi gereken şey değişikliğin bir tümöre mi yoksa iltihaba mı bağlı olabileceğidir.

Oldukça sık rastlanan banal lenfadenopatiler (mikropolyadeni) veya bir bezin normal anatomik yerin dışında atipik bir bölgede yer alması tanıda belirsizliklere yol açabilmektedir.

MİKROPOLYADENİ

Çene altı, boyun, ense ve kasıklarda sıklıkla rastlanan küçük, sert, uzun süre değişiklik göstermeden kalan lenf bezi büyümeleridir. Daha çok çocuklarda sık tekrarlayan enfeksiyonlarda (örn: Üst solunum yolları enfeksiyonları) lenfadenitis küçülme sürecinde iken tekrarlayan enfeksiyonlar nedeniyle tekrar atake olurlar ve böylece her zaman palpe edilebilen lenf bezleri olarak o bölgede dururlar.

ATİPİK LOKALİZE LENF NODÜLÜ (Premasseter lenf bezi)

Bazen rastlanan bukkal lenf nodülünün Bussinatör kasın dış yüzünde ortaya çıkmasıdır. Subkutan olarak Masseter kasın önünde, alt molar dişin hizasında, yapışık olmayıp yerinden oynatılabilen, bazen palpasyonda ağrılı, mercimek ile fasülye arası büyüklükte lenf bezleridir. Yüz, deri, alt ve üst molar dişlerin enfeksiyonları, burun ve sinüslerin iltihapları ile atake olabilirler.

Ayırıcı tanı: Aterom (*)

Çeşitli hastalıklarda tanıya varmada yardımcı olabilmesi bakımında, her zaman kural dışı durumların olabileceğini de akılda tutarak hastalıklara göre lenfbezi değişikliklerinin kabaca aşağıdaki gibi bölümlenmesi yapılabilir:

AĞRILI, OLDUKÇA BÜYÜMÜŞ LENF BEZLERİ:

- Submandibüler ve servikal lenfadenitis : Plaunt- Vincent anjini, herpetik gingivostomatitis, cerehatli yaygın profund periodontiti, enfeksiyöz mononükleosis, parotitis epidemica, tonsillitis (Servikal lenfadenitis).

- Ense ve kulak arkası lenfadenitisi: Kızamıkcık

- Genelde tek taraflı lokalizasyon: Orta kulak iltihabı

(*) Aterom: Embriyolojik defekt olarak gelişmiş epidermis parçaları veya yağ bezi kalıntıları içeren kapsüle oluşumlar.

MARMARA ÜNİVERSİTESİ YAYINEVİ

OLDUKÇA BÜYÜK FAKAT AĞRISIZ LENF BEZLERİ:

Toxoplazmoz: (*) Genelde boyun lenf bezleri atake olur.Tanı için serolojik testler yapılır.

- Tüberküloz: Genelde tek taraflı, sert, yüzeye yakın lenf bezleridir.Tanı için Tüberkülin testi yapılmalı ve torax rötgenleri çekilmelidir.

- Non-Hodgkin Lenfomu (Lenfosarkom, retikulum hücreli sarkom): Çok değişik şekillerde olabilir.Lenf bezleri ağrısız ve relatif büyüktür.Tanı için biopsi gerekir.

- Akut Lösemi: Ateş, dişeti büyümeleri ve peteşilerle beraber büyükçe lenf bezleri vardır. Tanı için kan sayımı ve sternum ponksiyonu yapılır.

- Kronik lösemi: Büyükçe lenf bezleri ve lenfomlar oluşabilir.Tanı için kanı sayımı ve sternum ponksikyonu yapılır.

- LAS VE AİDS: Özellikle riziko gurubu sayılabilecek kişilerde ateş, diyare, kilo kaybı ile görülen lenfadenopatilerdir.Tanı için serolojik test uygulanır.

- Sifiliz II.dönem: Büyükçe ve yaygın halde lenfadenitis vardır. Tanı için serolojik muayeneler yapılır.

TEK OLARAK BÜYÜK VE SERT LENF BEZLERİ :

- Sifiliz I.dönem: Hastada şankır aranmalıdır.Serolojik muayene yapılmalıdır.

- Karsinom metastazı: Primör tümör aranmalıdır.

Bu tür tek olarak ve büyük lenfadenopatilerde ayırıcı tanı submandibüler ve servikal bölgede oluşabilen diğer tümör ve kistler, adenomlar, lateral ve median boyun kistleri, dermoid kisler ve ateromlar ile yapılmalıdır.

Dişhekimi olarak görevimiz lenfadenopatirlerde ilk etapta ağız, diş ve çeneler ile ilgisi olup olmıyacağının araştırılmasıdır. Bunun için klinik ve rötgenolojik muayene (örn: Panoramik röntgen)ve dişlerde yapılacak vitalite testi sonuçları ile değişikliğin bu lokal faktörlere bağlı olup olamayacağına cevap aranmalıdır. Arada bir ilişki kurulamadığında ise hasta ilgili olduğu düşünülen branş hekimine yollanmalıdır.

Belirli bir nedene bağlanamayan, antibiyotik tedavisi sonuçsuz kalan ve 6 haftalık süre sonunda geriye dönüş göstermeyen lenf bezi büyümeleri ponksiyon veya extirpasyon yolu ile histolojik incelemeye alınmalıdır.

(*) Toxoplazmoze: Çiğ et veya kedilerden insanlara geçen, odak şeklinde iltihap ve nekrozlar oluşturan, tüm organları tutabilen paraziter hastalıktır. Fötus üzerindeki değişik derecedeki olumsuz etkisi nedeniyle tanısı özellikle hamilelikte önemlidir.

MARMARA ÜNİVERSİTESİ YAYINEVİ

Bölüm: XIX

AYIRICI TANI BAKIMINDAN BAZI HASTALIKLARDA AĞIZ BELİRTİLERİ

PİYOJENİK GRANULOM (Granuloma teleangiektaticum)

Dişeti, dil, dudaklar gibi değişik yerlerde oluşan posttravmatik iltihabi bir hiperplazidir.Büyükleri bir sap ile tabana bağlıdır. Koyu renkli, kolay kanayan, kısa sürede ve özellikle gençlerde oluşan bir değişikliktir. Üzerindeki epitel ülsere olup enfekte olduğunda nekroz meydana gelebilir.

Ayırıcı tanı: - Hamilelik tümörü
- Hemanjiyom
- Dev hücreli granulom

Tedavi: Cerrahi exizyon

MORBUS CROHN (Enteritis regionalis)

Barsaklarda lokal olarak kronik residiv yapan, iltihaplı - granulamatöz değişiklik oluşturan, etiyolojisi belirsiz hastalıktır. İnce barsakta rezorpsiyon bozukluğu, kolitis ve perianal ülserasyonlar önemli belirtilerdir.

Ağızda karakteristik olmayan aftöz ülserler, dil ve dudaklarda şişlikler oluşabilir.Daha çok vestibül derinliğinde (sulcus vestibulum, dalız) oluşan ülserasyonlar hipertrofik mukoza lezyonları üzerinde meydana gelir ve aftlara göre oldukça büyüktürler, Tanı biyopsi yoluyla konabilir.

Histolojik olarak küçük epiteloid granulomlar, Langhans dev hücreleri ve lenfosit infiltrasyonu vardır.

AGRANULOSİTOZ(Granulositopeni, malign nötropeni, malign leukopeni)

Dolaşımda granüler lökositlerin (nötrofil) azalması ile karakterizedir.

Etyoloji: Nötrofillerin sayıca azalması, mitoz aktivitesinin kaybolması ve kemik iliği inhibisyonu ile ortaya çıkar.Nedeni belli değildir.Bazı ilaçların toxik etkisi, viral ve mikrobik enfeksiyon sonrası kemik iliği fonksiyonu bozukluğuna bağlı olarak oluşabilir.Neden olabilecek ilaçlar aminopirin, sulfamid, kloramfenikol, streptomisin, tetrasiklin, tiroid preparatları, altın, bizmut preparatları, barbiturat-lar, kinin, sitotatikler gibi çok çeşitlidir.

Klinik: Ateş, titreme, başağrısı, halsizlik, oral mukozada nekrotize ülserler (agranulositik angina), Lenfadenopati, ano-vaginal ülserler vardır.

MARMARA ÜNİVERSİTESİ YAYINEVİ

Oral ülser membranları koyu renklidir, gingival kanama, hipersalivasyon ,perleş, alveol kemiğinde nekroz ve osteoporoz önemli ağız belirtileridir.

Labratuar: Tüm lökositlere göre nötrofillerin oranı azalır. Anemi ve trombositopeni yoktur.

Tedavi : İlacın kesilmesi, enfeksiyonları kontrol altına alabilmek için uygun antibiyotik, ağız dezenfektanları, lokal anestetikler verilir.Nekrotik membranlar dikkatlice temizlenir.

MORBUS HODGKİN (Malign Lenfogranulomatoz)

Lenf bezi, tonsiller gibi diğer gibi lenfatik dokuların neoplazisidir.

Ağrısız Lenfadenitis, ateş,anemi, kilo kaybı gibi sistemik belirtiler ile kendini gösterir. Özellikle servikal Lenf bezlerinde şişmeler dikkati çeker.

Ender olarak ağız lezyonları oluşabilir. Ağız mukozasının herhangi bir yerinde şişlik gösteren kitle, ülserasyon veya ülseröz stomatitis olarak ortaya çıkabilir.

Ağızda daha çok hastalığa bağlı sekonder enfeksiyon veya kullanılan sitostatik ilaçlar nedeniyle bakteriyel ve mikotik enfeksiyonlar, özellikle de herpes zoster enfeksiyonları ile dikkati çeker.

Tedavi: Sitostatik ilaçlar ve radyoterapi uygulanır,sekonder enfeksiyon profilaxisi yapılır.

NON- HODGKİN LENFOMU

Bu tanı Histiositer lenfom, Lenfositer lenfom (Lenfosarkom),Lenfatik lösemi, Sezary Sendromu, Lenfoblastom, Retikulasarkom gibi malign değişiklikleri ve bunların alt gruplarını içeren çok çeşitli hastalıkların tümünü içeren bir kavrama verilen bir isimdir.

Ağızda damak ve gingiva başta olmak üzere yanak, dil, tonsillerde yüzeysel bir infiltrasyondan büyük ve üzeri ülsere tümöral kitleye kadar varan çeşitli lezyonlar ile göze çarpar. Bu tümöral kitle oldukça yavaş büyür. Genelde aynı zamanda servikal ve diğer lenf bezleri de atakedir.

Tedavisinde radyoterapi ve sitostatik ilaçlar kullanılır.

BLASTOMİKOZ (Güney Amerika blastomikozu)

Etkeni: Paracoccidioides brasiliens isimli toprak ve bitkilerde yaşayan bir mantar türüdür. Deride de oluşmakla birlikte lezyonlar özellikle ağızda oluşur. Kötü ağız hijyeni enfeksiyonu kolaylaştırır.

Başta gingiva olmak üzere dudak, yanak, damak, ağız tabanında eritemli, ülsere ve granulamatöz lezyonlar oluşur. Klinik görüntüsü karsinoma benzer.

MARMARA ÜNİVERSİTESİ YAYINEVİ

HİSTOPLAZMOZ

Etkeni: Histoplazma capsulatum isimli toprak ve bazı kuşlarda bulunan bir mantar türüdür. Akciğer ve diğer organları tutabilir.

Ağızda dişeti, dudak, dil, orofarenx gibi çeşitli yerlerde infiltrasyonlu, hızlı büyüyen, ülsere yumrular oluşur.Lenfadenitis vardır. Görünüm olarak karsinomu andırır.

DİSKOİD LUPUS ERİTEMATODES (Fix lupus eritematodes, eritematodes integumentalis)

Nedeni belli olmayan oto- immun dermatozdur. İncelemelerde bazal membramda immunglobulin ve fibrinojen belirlenmektedir. Daha çok kadınlarda rastlanmaktadır.

Klinik: Deride,güneş gören yerlerde, özellikle burun çevresi ve yanaklarda kelebek şeklinde eritem ile dikkati çeker. Baş derisi, kulak, perioral bölge ve ellerde de oluşabilir. Eritemler kabuklanma şeklindedir. Eski olgularda atrofi ve sikatrix meydana gelebilir.

Ağız belirtisinde ortadaki atrofik veya ender olarak ülsere alanın çevresinde küçük çizgiler halinde beyaz keratinizasyonlar ve periferde teleangiektaziler ile karakteristiktir. Görüntü çoğu kez yuvarlak disk şeklindedir(discoid).Bu lezyonlar üzerinde çoğu kez sekonder olarak mikotik enfeksiyonlar oluşur. Sıcak ve keskin yiyeceklerde, diş fırçalamada yanma tipiktir. En çok yanak, dudak mukozası başta olmak üzere alveol mukozası ve gingiva dahil her yerde oluşabilir.

Dudak kırmızısında önceleri teleangiektazilerin bulunduğu eritem şeklinde oluşup sonradan hiperkeratinizyonu artarak küçük beyaz deskuamasyonlu lekeler haline dönüşür. Birkaç yıl içinde lökoplaki benzeri keratin artışı izlenir. Ender olarak karsinoma dönüşüm gözlenebilir.

Ayırıcı tanı : - Eroziv Liken planus
- Eroziv Lökoplaki
- Sifiliz II.dönem eroziv plak

İyileşme gösteren alanlarda deride sikatrix bırakabilir. Küçük lezyonlar exizyon veya kryocerrahi yöntemle elimine edilebilir. Hastalar dermatoloji uzmanı tarafından kontrol edilmelidir.

SİSTEMİK LUPUS ERİTEMATODES (Lupus eritematodes visceralis)

Büyük oranda kadınlarda rastlanan, genetik dispozisyonun yanısıra güneş ışığı, bazı ilaçlar ve viral enfeksiyonlar gibi faktörlerin de olayı başlatabileceği görüşü vardır. Organizmaya ait veya yabancı antikorlara karşı aşırı cevap veren bu immun sistem hastalığında damar duvarları ve bağdokusuna immunglobulinler çökerek dokuda hiyalinizasyon oluşturmaktadır.

MARMARA ÜNİVERSİTESİ YAYINEVİ

Bu değişiklik hemen her zaman eklemlerde oluşmakta ve başlangıçta romatoid artrid ile karıştırılabilmektedir. Değişiklikler sonradan deri, böbrek, kalp, akciğer, S.S.S., gastrointestinal sistem, hemopoetik sistemde de ortaya çıkmaktadır.

İleri dönemlerde özellikle parmaklarda vazokonstriksiyona bağlı oluşan iskemi sonucu siyanoz ve yüzeyel nekrozlar ortaya çıkıp bunlar çabucak iyileşerek reaktif hiperemiler meydana gelebilir. Sekonder olarak sklerodermi ve arterioskleroz'ların da oluştuğu bu tablo Raynaud sendromu olarak tanımlanır.

Ağız içinde özellikle sert damakta geniş eritemler ve bunların üzerinde bazen yüzeysel ve geniş alanlı ülserasyon veya erozyonlar oluşur. Dudaklardada kabuk oluşturan erozyonlar meydana gelebilir. Ayrıca diskoid lupusta tanımlanan tipik deri lezyonları da vardır. Yanaklardaki eritem ve keratinizasyon diskoid lupustan çok daha geniş şekilde oluşabilir. Bazen de hiperkeratinizasyon tamamen ön plana çıkabilir.

PRORİASİS VULGARİS : (Sedef Hastalığı)

Sık rastlanan, kronik iltihaplı deri hastalığıdır. Kalıtsal yatkanlığı olanlarda Liken r.p. da olduğu gibi endojen ve exojen faktörlerin iritasyonu ile ortaya çıkabilen, temelde epidermis tabakasında metabolik bozuklukların rol oynadığı bir hastalıktır. Yuvarlak, kenarları belirgin, eritemli, genelde kuru, gri- beyaz ve sarımsı renkte döküntüler (exfolation) ile karakteristiktir. Dirsek, diz ve tırnaklar en sık rastlandığı yerlerdir.

Perioral olarak özellikle dudaklarda,deriye taşan eritemli ve kabuklaşma oluşturan (skuamatöz) şekilde exfoliatif chelitis halinde gözükür. Bu gri-beyaz renkli kabuklar kaldırıldığında tabanda küçük kanama odakları oluşur.Ağız içinde yanak, dudak ve diğer yerlerde çok az da olsa eritemli olanlarda beyaz görünümlü lekeler halinde, akut dönemde sadece eritemli alanlar olarak gözükebilir. Özellikle dilde oluşan eritem, iltihap ve exfoliasyonlar ile karakterize harita dilinin (Lingua geographica) özel bir bölgede oluşan psoriasis vulgaris olduğu görüşü gittikçe taraftar bulmaktadır.

Deri ve özellikle tırnak yatağında oluşan püstüllü tipi ağız epitelinde de mikro apseler olarak gözükebilir. (psoriasis pustularis)

Ayırıcı tanı: - Syfiliz II. dönem
- Liken r. p.
- Harita dili
- Lupus eritematodes
- Allerjik reaksiyonlar.

MARMARA ÜNİVERSİTESİ YAYINEVİ

RADYASYON MUKOZİTİSİ

Baş- boyun bölgesinde uygulanan radyoterapi sonucu olarak oral mukozada radyasyon dozuna ve kişinin direncine bağlı olarak değişik şekilde mukoza reaksiyonları oluşabilir.

Genel olarak radyasyon mukozitesi diye isimlendirilen bu reaksiyonlar mukozanın keratinizasyonu daha az olan bölgelerinde öncelikle oluşmaktadır.Mukozada eritem, ödem, üzerleri fibrin kaplı geniş alanlı ülzerasyon oluşabilir.

Radyasyonun kronik etkileri olarak ağız kuruluğu, mukozalarda atrofi ile bu alanlarda teleangiektazilerin oluşması, kan sirkülasyonunda bozukluk ve keratinizasyon artışı gösteren bölgeler ortaya çıkabilir.Bu şekilde lokal direnci azalmış mukozalar üzerinde çoğu kez kandida enfeksiyonunu ortaya çıkar.

PYOSTOMATİTİS VEGETANS

Derideki kronik bir streptekok enfeksiyonu olan pyodermitis vegetans'ın ağız, burun, göz çevresinde ve mukozalarında oluşan şeklidir.Ender olmakla beraber bu bölgelerden en çok ağız mukozasında ortaya çıkar.

Etkeni β hemolitik streptekoklar, stafilakokus aereus ve ender olarak gram (-) bakterileridir.

Eritemli alan üzerinde küçük sarı püsküller ve bunlardan çıkan cerehatli bölgeler, apseli granulasyonlar, erozyon ve ülserasyonlar tabloya hakimdir. Stratum papillerenin kalınlaşması ile epitelde papillamatöz görünümdeki kabarıklıklar (Vegetation)göze çarpar.

Oral lezyonlara yanak. dudak, damak ve gingivada rastlanır.

Hastalarda çoğu kez ülsere kolitis (colitis ulcerosa)vardır.Bu tür hastalıklarda her zaman böyle bir tablo ortaya çıkmayabilir, bazen de sadece aftöz ve hemorajik ülserler gözlenebilir.

Etyolojik olarak bu piyojen mikro organizmalara karşı ileri derecede direnç düşüklüğü olduğu düşünülür.

Ayırıcı tanı : - Pemfigus vagetans

- Morbus Crohn
- Akut ülseröz - nekrotik stomatitis

Gastro-enterolog tarafından yapılan kolitis tadavisi sonucu çoğu kez oral belirtiler düzelir.

PEMFİGUS VEGETANS

Bül oluşumu eğilimi pemfigus vulgaris kadar çok olmayan bu grup hastalıkların içerisinde çok özel bir tipidir.

MARMARA ÜNİVERSİTESİ YAYINEVİ

Oluşan eroziv alanlar üzerinde sekonder olarak granulasyonlar ve papillamatöz görünümlü kabartılar (vegetation) ile belirgindir. Özellikle dudak köşesi, nazo-labial çizgi, ano-genital bölge ve derideki koltuk altı, kasık gibi katlantı yerlerinde oluşur.

Ağız mukozasında herhangi bir yerde de oluşabilir. kabartılar tümoral kitle gibi görülebilir, üzerleri hafif hiperkeratotik olabilir ve burada bakteriyel-mikotik enfeksiyonlar sekonder olarak gelişebilir.

Ayırıcı tanı : Dudak köşesinde: - kronik-hipertrofik anguler cheilitisler
- sifiliz papülü ve opalin plak

Oral mukozada : - Herhangi bir nedene bağlı kronik erozyon üzerinde oluşan granülomatöz ve papillamatöz değişiklikler
- Eroziv ve verrüköz lökoplaki
- Tümoral değişiklikler

Tedavi : Prognozu ciddi olan bu hastalık immunsupresifler, yüksek dozda glikokortikoidler ile tedavi edilir. Şüphelenildiğinde derhal dermatoloji uzmanının görüşü alınmalıdır.

MEDİAN GANGRENÖZ GRANULOMA (Granuloma gangrescens, lethal midline granuloma)

Genelde orta hat üzerinde üst solunum yolları, burun ve ağızda oluşan, mukoza kemik, kıkırdak gibi dokularda nekroz yaparak tahrip eden, (destürüksiyon) ender rastlanan bir hastalıktır. Bu destürüksiyon burun boşluğu ve damakta başlayabilir. Oluşan nekrozlar ağrısızdır. Her zaman orta hat üzerinde bulunmayabilir (paramedian).

Her zaman kesin bilinmemekle birlikte bazı tiplerinin Non-Hodgkin lenfomlarıyla aynı özellikleri gösterdikleri vurgulanmaktadır.

Hastalık çoğu kez uzun süren üst solunum yolları enfeksiyonu ve hemorajik bir nezle ile başlar.

Ağız içinde de kısa sürede ülserleşen damaktaki bir şişlik (veya bazen retromolor bölgede) hastalığın ilk belirtisi olabilir.

Hastalık ileri dönemde yüz derisine ulaşıp açık yaralar oluşturabilir. Olguların çoğu kaşeksi ve sepsise bağlı olarak fetal sonlanır.

Ayırıcı tanı : - Noma
- Agranulositoz
- Sifilitik gom
- Non-Hodgkin lenfomu
- Wegeners granulomatozu
- Karsinom

MARMARA ÜNİVERSİTESİ YAYINEVİ

Tedavi : Sitositatik preparatlar, immunsupresifler, korfikosteroidler denenir. En etkili tedavi yöntemi şimdilik radyoterapidir.

WEGENRS GRANULOMATOZU (Malign granulomatöz angiitis)

Etiyolojisi belli olmayan, son zamanlarda oto-immun hastalıklar gurubunda sayılan ender bir hastalıktır.Sistemik vasküilitis çeşitli organ değişikliklerinde görülen ortak özelliktir.

Hastalık üst solunum yollarında granulomatöz iltihap odağı ile başlar.Kolay kanayan, tedaviye cevap vermeyen rinitis, paranasal sinusitis, kilo kaybı hastalığın işaretleri olabilir. Bir kaç hafta veya ay sonra genel vasküler dönem başlar ve bu yolla glomerulonefritis ve böbrek yetmezliği oluşur.

Vaskülitis koroner, cerabral damarlarda ve akciğerlerde de kendini gösterir.İltihap ve nekroz ile karakteristik deri lezyonları sıkça ortaya çıkar.

Ağızda iltihaplı, tümör şeklinde oluşan kitleler çabucak ülserleşirler ve perforasyonlara neden olabilirler.Diş etinde eritemli, üzeri düz olmayan küçük girintili çıkıntılı yapıda hipertrofiler oluşturur, dişlerde sallanmalar meydana gelebilir.

Prognoz genelde iyi olmayıp olgular letal sonuçlanabilir.

Ayırıcı tanı : - İltihaplı hipertrofik gingivitisler
- Skorbut
- Agranulositoz
- Lösemi
- Lenfoma
- Histiositosis x
- Median granulomatöz granuloma

Tedavi : İmmunsupresifler, kortikosteroidler, sitositatikler kullanılır.

HİSTİOSİTOZİS X

Bu kavram altında etiyolojisi belli olmayan (= x) ve histiositlerin çoğalması ile karakterize hastalıklar aynı başlık altında incelenir:

1- Akut yaygın histiositoz (Abt-Letterer-Siwe hastalığı)

2- Kronik yaygın histiositoz (Hand-Schüller-Christion hastalığı)

3- Lokal histiositoz (Eosinofilik granulom)

LETTERER - SIWE HASTALIĞI (Abt-Letterer-Siwe hastalığı)

Süt bebekleri ve küçük çocuklarda akut ve yaygın şekilde ortaya çıkan histiositozdur.

MARMARA ÜNİVERSİTESİ YAYINEVİ

Klinik : Deri, mukoza, iç organlar, kemik gibi birçok dokuda aynı anda görülür. Kemik iliğinde görülmesi ile panmiyelopti (*) ortaya çıkar.

Ağızda nekrotizan-ülseratif gingivitis ve stomatitis oluşabilir.

Dişlerde sallanma ve sonunda dökülme görülür.

Histoloji : Neoplastik şekilde histiosit proliferasyonu vardır.

Ayırıcı tanı : - Ülseröz gingivitis
- Akut ülseröz-nekrotik stomatitis
- Skorbut
- Wegeners granulomatozu
- Lösemi
- Karsinom

Prognoz : Fetaldir.

HAND - SCHÜLLER - CHRİSTİAN HASTALIĞI

Küçük çocuklarda ve puberte öncesi gençlerde görülen kronik ve yaygın şekilde ortaya çıkan histiositozdur.

Klinik : Tüm kemiklerde multiple osteolitik odaklar oluşabilir. Özellikle kafa kemiklerinde böyle odaklar meydana gelir. kafa kemiklerinin röntgen görüntüsündeki benzetmeyle harita şekli, orbitanın da tutulmasıyla oluşan exoftalmi ve sella turcicanın da olaya katılması ile oluşan diabetes incipidus hastalığın klasik triadını oluşturur.

Lenf bezleri, karaciğer, dalak gibi organlar da tutulabilir. Ağızda alveol kemiğinin rezorpsiyonu ile dişlerde sallanma ve dökülme, dişetlerinde hipertrofi veya granülamatöz şekilde kabarıklıklar oluşur.

Histoloji : Eosinolofik granulositler ile oluşmuş granulom şeklinde histiosit kümeleri vardır. Daha sonraki dönemlerde köpük gibi hücreler oluşur ve fibröz bir değişim başlar.

Ayırıcı tanı : - Lösemi
- Wegeners granulamatözü
- Akut hiperplastik gingivitisler
- Karsinom

Prognoz : Çocuğun yaşı ne kadar büyük ise prognaz o kadar iyidir. Tedavi edilmeyen olguların mortalite oranı % 50 dir.

(*) panmiyelopti = kemik iliğinin tüm olarak iflas etmesi.

MARMARA ÜNİVERSİTESİ YAYINEVİ

EOSİNOLİFİK GRANULOM

Genelde puberteden sonra, daha çok genç erkeklerde görülen lokal histiositozis x olup bu grup içinde en hafif seyreden tipidir.

Klinik : Kronik olarak tek (soliter) veya birkaç yerde birden (multilokal) osteolitik oluşumlar meydana gelir.Daha çok kafatası, alt çene, kaburga gibi yassı kemikleri tutar. Başlangıçta hiçbir genel belirti vermez. Çoğu kez rastlantı sonucu röntgen incelemesi sonucu ortaya çıkar.

Ağız ve çene belirtileri : Her iki çeneyi de tutmasına rağmen alt çenede daha çok rastlanır. Genellikle bir tanedir (soliter). Röntgen filmlerinde yuvarlak veya oval, keskin sınırlı kistik görüntüler şeklindedir. Bazen lekeli şekilde opasite gösteren ve sınırları tam kesin olmayan şekilde de olabilir.

Çene kemiğinin içinde olanlar (santral) ile alveol kemiğinde olanlar (periferik) arasında görüntü bakımından farklılık yoktur.

Periferik olanlarda ve diş olan bölgelerde, horizontal ve apeks çevresinde (sirkumapikal) yaygın, düzensiz radyolusent alanlar şeklinde gözükür.

Sadece periferik olanlar mukozada belirti verirler. Klinik olarak progresif marginal profund periodontitise benzer.Damak mukozasında da ülserler meydana getirilebilir.

Histoloji : Poliform hücreli granulasyon dokusu ve çok sayıda eosinolifik granulositleri içeren histiosit kitleri vardır.

Ayırıcı tanı: - Progresif marginal periodontitis profunda
- Agranulositoz
- Lösemi

Prognoz: Genelde iyidir. Patolojik fraktürler oluşabilir. Spontan olarak odakların kendiliğinden iyileşip fibröz dokuya dönüştüğü gözlenebilir.

Tedavi: Soliter olanlarda kemik odağı tümü ile kürete edilerek çıkartılır (exkohleration) ve gereğinde radyoterapi uygulanır. Multifokal olanlarda ve birkaç kemik tipini tutanlarda sitositatik ve kortikosteroid tedavileri uygulanır.

SKLERODERMİ

Etyolojisi tam açıklanamayan bu hastalıkta derinin kollejen kısmının fibröz şekle dönüşüp kalınlaşması ve sertleşmesi ile karakterizedir. Bu durum özellikle yüz ve extremitelerde oluşur. Hareketlerde azalma ve mimiklerde kısıtlanma tipiktir. Parmak arterlerinde oluşan vazokonstriksiyon ve iskemiye bağlı ağrılı kramplar (Rayraud Sendromu) sıkça görülür.

MARMARA ÜNİVERSİTESİ YAYINEVİ

Torax bölgesinde oluştuğunda "sıkışma hissine" neden olur. Özefagus, ince barsak, akciğer, myokard ve böbreklerde de oluşabilir. Bu durumlarda hastalar yutkunma zorluğu, yanma, nefes zorluğu, kalp yetmezliği belirtilerinden şikayet edebilirler. Böbrek tutulduğunda ağır komplikasyonlar oluşur. Oluşturabileceği eklem ağrıları romatizmal şikayetlerle karıştırılabilir.

Bazen dudak çevresi ve yüzde lokal bir bölgede ortaya çıktığında sklerodermi sirkumskripta (Morphaea) olarak isimlendirilir.

Dil frenulumunun kalınlaşması ve kısalması hastalığın önemli bir işareti olabilir. Ağız tabanı ve dil kaslarınında katılımı ile dil hareketleri kısıtlanarak mikroglossi, mimik kaslarının katılımı ile de mikrostomi oluşur. Hastalık büyük tükürük bezlerini de tutabilir, bu durumda xerostomi oluşur.

Histolojik olarak gingival kapiller aşırı derecede genişlemiştir. Olguların 1/4'ünde periodontal membranın kalınlaşmasına bağlı olarak röntgen filmlerinde perodontal aralık genişlemiş olarak görülür. Bununla beraber dişlerde sallanma yoktur, dişeti iltihaplı değildir.

PEUTZ - JAEGHERS SENDROMU (İntestinal polipozis)

Otosomal - dominant olarak geçen, 20-30 yaşlarında ortaya çıkan herediter bir hastalıktır. Çok belirgin olarak ortaya çıkan perioral bölgenin melanin pigmentasyonları tipiktir. Ender olarak burun, parmak ve bilek-diz eklemlerinde de ortaya çıkabilir.

Pigmentasyondan başka gastrointestinal kolonda polipler (polipozis) karakteristiktir. Bu polipler genelde ince barsakta olmakla beraber ender olarak mide ve kalın barsakta da oluşabilir. Bu polipler embriyolojik dokunun gelişim bozukluğu olup (hamartom) malignleşme eğilimi olmadığı kabul edilir. Fakat başta kanamalar olmak üzere bazı komplikasyonlara neden olurlar.

Ağız içinde dil, yanak, damak, gingiva ve dudaklarda koyukahverenginden siyaha kadar varan renkte çil gibi melanin pigmentasyonları oluşur.

NÖROFİBROMATOZ (Von Recklinghausen hastalığı)

Derinin santral, periferik ve vegetatif sinirlerinin çok sayıda ve düğüm şeklindeki tümörleri (Fakomaoz) dikkati çeker, ayrıca deride grikahverengi pigmentasyonlar ile (cafe-au-lait = sütlü kahve lekeleri) ile karakteristik nürokutan bir oluşumdur. Bu lekelerin sınırları belirgin olup oral mukozada da meydana gelebilirler.

Bunlardan başka paratiroid hormonun hiperfonksiyonuyla bozulan kalsiyum - fosfor metabolizması sonucu kemik kortexi displazisi, etrafı sklerozla çevrili kistler gibi röntgenolojik görüntü veren oseopatiler görülür (ostitis fibrosa cystica generalisata).

MARMARA ÜNİVERSİTESİ YAYINEVİ

Oldukça sık pigment nevuslarına rastlanır, oluşan nörofibromlar intra- ve subkutan bulunurlar. Ender olmakla beraber, dil, yanak, damak, ağız tabanı, dişetinde de bulunabilir ve normal mukoza görünümündedir. Dilin derin tabakalarında gelişen nörofibromlar dilin büyük göülmesine neden olurlar (makroglossia). Bazen de sadece dil papillalarının büyümesiyle papillomlara, bazen de izole veya çok sayıda küçük tümör guruplaşmalarından oluşan fibromlara benzeyebilirler.

MORBUS BOURNVİLLE - PRİNGLE (Tuberöz serebral skleroz)

Dominant kalıtsal olan, yağbezleri foliküllerinden oluşmuş anjiyofibromların karakterik olarak (Adenoma sebaceum) göze çarptığı nöro - kutan bir hastalıktır.

Deride ve özellikle perioral bölgede sarıdan kahverengiye kadar varan renklerde küçük ve çok sayıda kabarıklıklar ile göze çarpar. Bu oluşumların olduğu deride iltihap belirtisi yoktur. Ağız içinde de gingiva, yanak, damak, dil mukozasında ve dudaklarda da görülebilir. Bu durumda mukoza renginde farklılık yoktur ve üzeri bir topluiğnebaşı kadar küçük olan oluşumlar nedeniyle pütürüklü bir haldedir.

Ender olarak deride "Cafe-au-lait" lekeleri (sütlü kahve lekeleri) oluşabilir veya hipopigmentasyon alanları da ortaya çıkabilir. El-ayak tırnaklarının çevresinde de bu tür fibromatoz oluşumlar (Koenen tümörleri) görülebilir.

İç organlarda da değişikliğe rastlanır. Beyinde oluşan değişiklik ile (tüberöz sereblaz skleroz) epiliptik nöbetler, spastik felç benzeri hareket bozuklukları ve kişilik bozuklukları ortaya çıkabilir.

PELLEGRA (Nikotinik asit eksikliği)

Deride el, boyun, ense gibi özellikle güneş gören yerlerde 2-3 gün içinde koyukahverengine dönüşen eritemler ile dikkati çeker. Midebarsak rahatsızlıkları ve diyare olguların yarısında vardır. Erozyonlar veya afta benzer yüzeysel ülserasyonların (aftoid lezyonlar) hakim olduğu stomatitis tablosu başta dudak ve dil olmak üzere tüm oral mukazada görülebilir.

Dildeki fungiform ve filiform papiller önce hipertrofik hale gelip sonradan atrofiye uğrayıp papilsiz, düz, koyukırmızı veya kırmızımavi bir renk alabilir. Şiddetli yanma ve gerginlik hissi olan böyle bir dilli Möller- Hunter glossitisi veya anemik dil tablosundan ayırmak pek mümkün değildir. Önemli bir fark olarak pellegrada tükürük aşırı derecede artmıştır. Aynı anda anguler chelitis de vardır. Bu durum aşırı tükürüğün sağladığı dudak kenarlarında oluşan nemli ortama bağlanabilir.

MARMARA ÜNİVERSİTESİ YAYINEVİ

Aynı anda kronik olarak tükürük bezi şişliklerine de rastlanabilir.

Genital bölgede de eritem ve iltihalı değişikliklerle karakterize vulvitis pellegrosa ve skrotal pellegroid gibi lezyonlar görülebilir.

FOLİK ASİT EKSİKLİĞİ

Deride makülo-papüllöz lezyonlar, mide barsaklarda ülserasyanlar ve vulvo-vaginitis ile beliren tabloda oral belirtiler spesifik olmamakla beraber ayırıcı tanıda düşünülmesi gereken belirtilerdir. Aft atakları, glossitisler ve chelitis angularis oluşabilir. Aftöz ülserasyonlar özellikle retroanguler bölgede yoğunlaşır.

VİTAMİN - A EKSİKLİĞİ

Gece körlüğü gibi önemli bir belirtinin yanında deride Likenoid hiperkeratozlar ön plandadır. Buna bağlı olarak deri gri-külrengi arasında görünüm alır. Ayrıca ter ve yağ bezleri salgılamalarındaki azalmada önemli bir belirtidir.

Uretra, rektum ve vaginada solgunluk ve kuruluğun yanında lökoplaki benzeri hiperkeratotik alanlar ortaya çıkar.

dudaklarda gerginlik hissi, parlaklığın kaybolması ortaya çıkabilir, tükürük sekresyonu da azalabilir.

Vit.-A eksikliği ve fazlalığı arasındaki klinik belirtilerdeki benzerlik pratik tanı bakımından her zaman zorluk yaratabilir. Vit.-A fazlalığında oral mukozada atrofi, gingivitis, dudak kuruluğu ve kabuklanma beklenebilen değişikliklerdir.

MARMARA ÜNİVERSİTESİ

MARMARA ÜNİVERSİTESİ YAYINEVİ

2. KISIMDA YARARLANILAN KAYNAKLAR

ABRAMS, J. Zur Differentialdiagnose der malignen Ulcus der Mundschleimhaut - die Sutton - Aphthe. Laryngo - Rhino - Otol. Nr: 69.
George Time Verlag Stuttgart - New York(1990).

ATASEVER, N. ve ark. Tam protezler altındaki karatinizasyonun sitolojik olarak incelenmesi.
Hacettepe Dişhekimliği Fak. Dergisi Cilt: 13, sayı: 1 (1989).

AUGTHUN, M. ve ark. Untersuchung zur allgemeinen Potenz von Palladium Legierungen .
D.Z.Z. 45. Jahr, H: 8 (8/1990).

AWDE, J.D., KOGON, L.L. Clotrimazole troche in the treatment of oroparngeal candidiasis and the evalution of the test - strip, Microstix - Candida.
J. Canad. dent. Assn. Vol: 52, No. 6 (1986).

BARRET. A.P. Neutropenic Ulceration
Journal of Periodontology, Volum. 58, Nr: 1 (1987).

BENGEL, W. VELTMAN, G. Differentialdiagnostik der Mundschleimhauterkrankungen.
Quintessenz Verlag, berlin-Chicago-London-Sao Paolo - Tokio, 1986.

BHASKAR, S.N. Synopsis of Oral Pathology.
The C.V. Mosby Company, Saint Luis, 1986.

BORK, K. ve ark. Symptome und Krankheiten der Mundschleimhaut und der Perioralregion.
F.K. Schattauer Verlag, Stuttgart - New York 1984.

BÖNİNG, J. Psychische Veraenderungen im alter: Neurobiologische, psychopathische und psychosomatischeAspekte.
D.Z.Z. 44. Jahr, H02 (1989).

CHALLA COMBE, J. ve ark. Serum Ferritin in recurrent oral ulceration.
Journal of Pathology, Nr. 12 (1983).

CHAN, W.Y.S. ve ark Pyostomatitis vegetans: Oral manifestation of ulcerative collitis.
Oral surg/med/path Vol: 22, Nr.6 (1991).

CHERİAN, Th. ve ark. Evalution of Salvage Surgery in Heavily İrradied Cancer of the Buccal Mucosa
Cancer, (July 1991)

MARMARA ÜNİVERSİTESİ YAYINEVİ

CORELL, R.W. ve ark. Recurring oral ulsers.
JADA, Vol: 103 (Sept 1981).

COX, M.F. Human papillomavirus type 16 DNA in oral white spongy nevus.
Oral surg/med/path Vol: 73, Nr: 4 (1992).

CREATH, C.J. ve ark. Oral leukoplakia and adolescent smokeless tobacco use.
Oral Surg, Oral med, Oral path. Vol: 72, Nr: 6 (1991).

CHRİSTİAN, S. ve ark. Virusses and chronic disorders involuing the human oral muccosa.
Oral surgmed/path. Vol: 72, Nr: 6 (1991).

CROCKET, D.N. ve ark. Candida Species and Candida albicans morphotypes in erythematous candidiasis.
Vol. 73, Nr. 5 (1992 Oral Surg/med/path.).

ÇOLAK, Ş. ve ark. Kontakt halinde farklı amalgamlarda elektrod-potansiyel davranışı ile korozyon incelenmesi.
Dişhekimliğinde Klinik, Cilt: 2 (Ocak 1989).

DANIELS, T.E. ve ark. Histopathology of smokeless tobacco Lesions in professional baseball players.
Oral surg/med/path, Vol: 72, Nr. 6 (1991).

DIMITRAKOPOULOS, I ve ark. Primary tuberculosis of the oral cavity.
Oral surg/med/path, Vol: 72, Nr. 6 (1991).

DJAWARİ, D. ve ark. Orale Aphthen
Zahnaerztliche Mitteilungen, H: 8 (1981).

DODD, C.L. ve ark. Unusual oral presentation of non-Hodgkin's Lymphoma in association with HIV infection.
Oral surg/med/path. Vol: 73, Nr: 5 (1992).

DONATH, K. ve ark. Lokalisation und Haeufigkeit von Mehrfachkarzinomen bei patienten mit einem Plattenepithelkarzinom der Mundhöhle.
Deut. Z. Mund - Kiefer - Gesichts Chir. Nr. 16, H: 2 (1992).

EGLE, U.T. Auf der Suche nach Wurzeln psychogen bedingter Mundkrankheiten.
Zahnaerztl. Mitteilungen, H: 21 (1985).

EISENBERG, E., KRITCHKOFF, D.J. Lichenoid Lesions of oral mucosa.
Oral surg/med/path Vol: 72, Nr: 6 (1991).

MARMARA ÜNİVERSİTESİ YAYINEVİ

ENDRE, L. Recurrent aphthous ulceration with zinc defiency, cellular defiency.
Oral surg/med/path. Vol. 72, N: 5 (1991).

EVERSOLE, L.R. Viral infections of the head and neck among HIV - seropositive patents.
Oral surg/med/path Vol: 73, Nr: 2 (1992).

FAHLBUSCH, H.M. "Psychosomatik" in Totalprothesen (Huplauf et. al.)
Urban-Schwarzenberg Verlag
München - Wien - Baltimore 1987.

FAHLBUSCH, H.M., STOLTE, J. Herd-und Störfeldgeschehen im stomatognoten system oder Psychosomatische Störung?
ZWR-das deutsche Zahnaerzteblatt, Vol: 94, Nr: 12 (1985).

FARMAND, M ve ark. Das verrüköse karzinom. Deutsch. Zeitsch. fürMund - Kiefer M. Gesichtschir.
Vol: 16, H: 12 (Maerz/April 1992).

GENÇ, A. Tedavi altındaki Lösemili çocukların dişetlerinde meydana gelen değişikliklerin klinik ve histopatolojik incelenmesi.
M.Ü. Dişhek. Fak. Doktora tezi, İstanbul, 1989.

GHANDOUR, K. Oral Crohn's disease with late intestinal manifestions.
Oral surg/med/path Vol: 72, Nr: 5 (1991).

GREENSPAN, J.S. ve ark. Oral manifestions of HIV infection.
Oral surg/med/path Vol: 73, Nr: 2 (1992).

GREENSPAN, D., GREENSPAN, J.S. Significance of oral hairy leukoplakia.
Oral surg/med/path Vol: 73, Nr: 2 (1992).

GROSSE, G., SCHRÖDER, H. Histologische Untersuchungen auf Pilze bei Stomatitis prothetica.
D.Z.Z., 42, H: 98 (1987).

GRUBER, I. HAMM, G. Untersuchung über den Einfluss der oralen Kontraseptiva auf die Gingiva.
Quintessenz, Vol: 43, Nr: 9 (1992).

GRUNDLACH, K.K.H. Wieviele Plattenepithelkarzinome der Mundhöhle sind aus Leukoplakien?
Deutsch. Zeitsch. Mund - Kiefer - Gesichtschir Nr: 16 H: 2 (1992).

GÜÇ. Ü. Ağızda yanma hissi.
Dişhekimliği Yıl: 1, Sayı: 5-6 (Aralık 1990 - Mart 1991)

MARMARA ÜNİVERSİTESİ YAYINEVİ

GÜNAYDIN, Y. ve ark. Rekürrent aftöz ülserasyonlar üzerinde immun floresan çalışma.
Hacettepe Dişhek. Der. Cilt: 11, Sayı: 2 (1987)

GÜVEN, O. Ağız hastalıkları ve çene cerrahisinde immunoloji.
Ankara Üniversitesi Basımevi, Ankara, 1989.

HANEKE, E. Zungen und Mundschleimhautbrennen Zahnaerztl. Mitteilungen - fortbildung: 2
Deutsch. Aerzte - Verlag, Köln - 1983.

HANEKE, E. Zungen und Mundschleimhautbrennen.
Carl Hansev - Verlag, München - Wien 1980.

HANNAK, V., HERRMANN, D. Histologischer Vergleich der cyclosporin - a und der diphenylhydantoin - Gingivalhyperplasie.
D.Z.Z. Nr: 47, H: 6 (1992).

HARNET. A.C., SHILOAH, J. Die Behandlung der akuten nekrotisierenden ulzerierenden Gingivitis.
Quintessenz, H:3 (1991).

HAUSEMANN, J-E. Klinische und experimentelle Untersuchungen zur Kryochirurgie im Kiefer und Gesichtsbereich.
Quintessenz Verlag, Berlin - 1974.

HEDIN, C.A. Smoker's melanosis
AWJ - Lönstryckeriet, A.B., Nyköping (İsveç) 1986.

HEDIN, C.A., LARSSON, Å. Large melanosome complex in the human gingival epithelium.
Journal of Periodontal Research, Nr: 22 (1987).

HEIN, V. Zur Frage der paradontalen Nebenwirkung der Immunsuppressivum Cyclosporin - A - Klinische und histologische Untersuchungen.
Doktora tezi, Berlin Üniversitesi, 1987.

HELLWİG, E. ve ark. Quecksilberabgabe aus Silberamalgamfüllungen in vitro.
D.Z.Z. Vol: 45, H: 1 (1990).

HELM, J. ve ark. Clinical features of Behçet's disease
Oral surg/med/path. Vol: 72, Nr: 1 (1991)

HERRMANN, D. Früherkennung des Mundhöhlenkarsinoms. Zahnaerzl. Mitteilungen - Fortbildung -
Deutsch. Aerzte - Verlag, Köln - 1983.

HERRMANN, D. Veraenderungen und Erkrankungen der Mund. Schleimhauf im Alter.
Zeitschrift für Gerontologie, Nr: 16 (1983).

MARMARA ÜNİVERSİTESİ YAYINEVİ

HERRMANN, D. Allergien auf zahnaerztliche Werkstofle in "Fortschritte der zahnaerztlichen Prothetik und Werkstoffkunde" Band: 4 (VOSS, R. U. MEINERS, H.)
Carl Hanser Verlag, München - Wien 1989.

HERRMANN, D. Vorlesungsbegleitende Skripte zu Zahn - Mund - und Kieferkrankheiten.
Universitaetsdruckerei, Berlin, 1985.

HERRMANN, D., KLASCHKA, F. Zur Frage der Nebenwirkung bei der Versorgung kariözer Zaehne mit Amalgam.
Forschungsinstitut für die zahnaerztliche Versorgung, Köln 1992.

HERZOG, M ve ark. Erste klinische Erfahrungen mit der photo dynamischen Therapie des Mundhöhlenkarzinom.
Deutsch-Zahn-Mund-kieferheilkunde, Nr: 80, H: 3 (1992)

HETZ, G. Amalgam - wie gesundheitsschaedlich ist es?
Zahnaerztliche Praxis, H:6 (1990).

HEYMER, B ve ark. Zytostatika - induzierte Stomatitis.
Deutsch. Zeitschr. für Mund-Kiefer U. Gesichts-Cihir. Nr: 15, H: 3 (1991).

HOLMSTRUP, P. The contraversy of a premalignat potential of oral Lichen planus is over.
Oral surg/med/path. Vol: 72, Nr: 6 (1991)

HORNSTEIN, O.P., GRAESER,R. Haeufigkeit und prognostische Bedeutung der Candida - Besiedlung oralen Leukoplakien.
Deutsch. Zeitschr. Mund - Kiefer - Gesichts - Chir. Nr: 16 H: 2, (1992).

IGLHAUT, G., KIRSCHNER, H. Immunzytochemische Untersuchungen der oral mukoza bei hyperplastischen Reizzustaenden.
D.Z.Z., 45. J., H: 5 (1988).

JENNİNGS K.J., MacDONALD, D.G.,Histological, microbiological and haematological investigations in denture - induced stomatitis.
Jour. Dent, Nr: 18 (1990).

KAPPERT, H.T. ve ark. Schwellenwertbestimmung für die Auslösung sensibler Reaktionen durch galvanische Potantiale der mundhöhle.
D.Z.Z., 44 J., H: 1 (1989)

KAUFMANN, I.Mykotische Besiedlung von Haut und Schleimhaut:Ausgangspunkt von Organmycosen.
Münchner med. Wschr. 127, Nr: 32/33 (1985).

MARMARA ÜNİVERSİTESİ YAYINEVİ

KHASHABA, H.O. Behçet - Krankheit: Behandlungserfolge mit Rifomycin.
DER ZAHNARZT, Heft: 1 (1985).

KLÖTZER, W.T., REULİNG, N. Biokompabilitaet zahnaerztlicher Materalien/Materialien mitSchleimhautkontakt.
D.Z.Z. 45.J., H: 7/8 (Juli/Aug. 1990).

KNOLLE, G. HIV und das Nervensystem
Quintessenz, Nr: 2 (1988)

KONEZALSKI, H.ve ark. Die Behandlung psychogener Faktoren bei Prothesen Intolerans.
Zahn - Mund - Kieferheilkunde, Nr: 75 (1987)
Johann Ambrosius - Barth Verlag - Leipzig.

KONUKMAN, E. Ağız Hastalıkları - 2. Cilt
Duran Ofset, İstanbul 1980.

KRÜGER, E Lehrbuch der chirurgischen Zahn - Mund und Kieferheilkunde, Band: 1, Band: 2
Quintessenz Verlag, Berlin - Chicago Tokio, 1981

LAMSTER, I.B. ve ark. Infatile Agranulositosis with survival into Adolescence.
Journal of periodontology, Vol: 58, Nr: 1 (1987)

LANGE, E. Klinische Diagnostik von Zungenverdaenderungen und Zungenerkrankungen.
Quintessenz, H: 1-4 (1980)

LAURIE, A. Mc Ph. ve ark. recurrent aphthos ulcers in association with HIV infection.
Oral surg/med/path. Vol: 71. Nr: 3 (1992).

LEAVİTT, R.Y. ve ark. The American College of Rhenmatology 1990. Criteria for the Classification of Wegener's Granulomatosis.
Arthritis and Rheumatism, Vol: 33, Nr: 8 (1990).

LEE, M.S ve ark. Oral Insertable Prosthetic Device as an Aid in Treating Oral Ulcers.
Arch. Dermat, Vol: 127 (April 1991).

LITTLE, J.W. Food allergens and basophil histamine relase in recurrent aphthos stomatitis.
Oral surg/med/path. Vol: 5h, Nr: 4 (1982).

LÖNİNG, T. Immunpathologie der Mundschleimhaut Gustav Fischer Verlag, Stuttgart - New York, 1984

MARMARA ÜNİVERSİTESİ YAYINEVİ

LUKAS, D., MARXKORS, R. Beurteilung des elektrochemischen Verhaltens von Metallen in der Mundhöhle. In" Zur Frage der Nebenwirkung bei der Versorgung kariözer Zaehne mit Amalgam"
Forschungsinstutut für die zahnaerztliche Versorgung, Köln - 1982.

MARXKORS, R., MÜLLER-FAHLBUSCH,H. Psychogene Prothesenunvertraeglichkeit, Carl Hanser Verlag, München-Wien 1976.

Mc KENDRİCK, G.D.W. SUTHERLAND, S. Herpes Infektion. Gower medical publishing, London 1983.

NASEMANN, Th, ve ark. Viruskrankheiten der Haut, der Schleimhaute und des Genitales.
George Thime Verlag, Stuttgart 1974.

NAUMANN, G. ve ark. Medizinische Mikrobiologie und Immunologie für Stomatologen.
Johann Ambrosius Barth Verlag, leipzig 1983.

OHNSORGE, F.K. ve ark. Zur Frage der toxikologie von Quecksilber aus Amalgamfüllungen. In "Zur Frage der Nebenwirkung bei der Versorgung kariözer Zaehne mit amaggam"
Forschungsinstitut für zahnaerztliche Versorgung, köln 1982.

ÖBEK, A. İç Hastalıkları
Kokmaz Ofset, bursa - 1986.

ÖZBAYRAK, S. Zur Frage der rauchermelanose der Mundschleimhaut.
Doktora tezi, Berlin Üniversitesi basımevi , 1983.

ÖZBAYRAK, S. Nörofibromatozda (von Recklinghausen hastalığı) bir ağız nörofibromu.
Oral Dergisi, cild: 3, Sayı: 29 (1986).

ÖZBAYRAK, S. "Cyclosporin - A" ilâç yan etkisi olarak yeni bir dişeti hiperplazisi türü.
Marmara Üniv. Dişhek. Fak. Der. Cilt: 2, Sayı: 11 (1986).

ÖZBAYRAK, S. Ağız mukozasında nevus
Marmara Üniv. Dişhek. Fak. Der. Cilt: 3, Sayı: 216 (1987)

ÖZBAYRAK, S. Ağız mukozasında ağrılı ülseratif lezyonların topik uygulama ile tedavisi
Marmara Üniv. Dişhek. Fak. Der. Cilt: 3, Sayı: 15 (1987)

MARMARA ÜNİVERSİTESİ YAYINEVİ

ÖZBAYRAK, S. Protez Stomatitisi
Dişhekimliğinde Klinik, Cilt: 2 (Ocak 1989)

ÖZBAYRAK, T. Dişhekimliği Cerrahisi
Renk iş Ofset - İstanbul, 1990.

PAES DE ALMEIDA, O. ve ark. Oral manifestations of para coccidioidomycosis (south American blastomycosis)
Oral sug/med/path. Vol: 72, Nr: 4 (1991).

PAPE, H.D. Die Früherkennung der malignen Mundschleimhauttumoren unter besonderer Berücksichtigung der exfoliativen Cytologie
Carl Hanser Verlag, München - 1972

PAPE, H.D. Therapie der Mundhöhenkarzinome
Zahnaerzl. Mitteilungen - Fortbildung -
Deutsch. Aerzteverlag, Köln - 1980.

PHELAN, J.A. Major aphthous - like ulsers in patients with AIDS.
Oral surg/med/path. Vol 71, Nr: 1 (1991)

PIEPER, K ve ark. Eine prospektive Untersuchung über die Quecksilberbelastung von Zahnmedizinstudenten.
D.Z.Z. 44.J., Hz 9 (1989)

PIETRUSCHKA, G. Oftalmologie für stomatologen.
Johann ambrosius Barth Verlag, Leipzig - 1982.

PINDBORG, J.J. Atlas der Mundschleimhauterkrankungen
Deutsher Aerzte-Verlag, Köln-1987

PINDBORG, J.J. Global aspects of the AIDS epidemie
Oral surg/med/path. Vol: 73, Nr: 2 (1992).

RACHELEFSKY, G.S. Endogenes Ekzem: Ansichten eines Allergelogen.
Extracta dermatologia Vol: h(1), (1980).

RAFİK, A.A. Sudyof HPV in oral epithelial dysplasia and epidermoid carcinoma in the absence of tobacco and alcohol use.
Oral surg/med/path. Vol. 72, Nr: 6 (1991).

RAGHOEBAR, G.M. ve ark. Pemfigus vulgaris der Mundschleimhaut
Quintessenz, 42, H: 9 (1991).

REICHART, P.A. Oral ulceration and iatrogenic dissease in HIV infection
Oral surg/med/path. Vol: 73, Nr: 2 (1992).

MARMARA ÜNİVERSİTESİ YAYINEVİ

RIETHE, P. Amalgamgutachter in "Zur Frage der Nebenwirkung beider versorgung kariözer Zaehne mit Amalgamen" Forschungsinstitut für die zahnaerztliche versorgung, Köln - 1982

RITTER, E. Bakterielle und immunologische Untersuchung zur aetiologie der chronisch rezidivierenden Aphthen unter besonderer Berücksichtigung der Mykoplazmen. Stomatol. DDR, Vol: 37, H: 8 (1987)

ROBİNSON, J.K. ve ark. Oral Insertable Prostetic Device as an Aid in treating oral ulsers.
Arch. Dermatol. Vol: 127 (April 1991).

ROODENBURG, J.L.N. ve ark. Carbondioxide Laser Surgery of oral Leukoplakia.
Oral surg/med/path. Vol: 71, Nr: 6 (1991)

ROSENQUIST, B. Median lip fissure: Etiology and suggested treatment.
Oral surg/med/path. Vol: 71, Nr: 6 (1991).

ROSENQUIST, B. Median lip fissure: etiology and Suggeted treatment.
Oral surg/med/path. Vol: 72, Nr: 6 (1991)

RUCHLOLTZ - MÜLLER, W. MATZEN, U. Die immunologie des sogenannten Herdgeschehens.
D.Z.Z. 42. J., H: 3 (1987)

RUDERT, H. ve ark. Die Behandlungsergebnisse von 197 Plattenepithelcarcinom des Oropharynx
Hals,Nasen-Ohrenheilkunde, Band: 34, H:9 (1986).

SALİHİ, E. Behçet hastalığında klinik bulgular, cinsiyet, paterji ve HLA - B_5 arasındaki ilişkiler.
İst. Tıp Fak. Uzmanlık Tezi - İstanbul, 1989.

SAYLAN, T. Deri ve zührevi Hastalıklar
Yüce Yayınları, İstanbul - 1989

SAYLAN, T. Lepra ve Dişhekimliği
Türk Dişhekimleri Birliği Dergisi, Sayı: 16 (1991)

SCHNEIDER, M.V. ve ark. Metranizadol in der Behandlung des Morbus Crohn.
Deutsch. Medizinische Wochenschr. HX 45 (1985).

SCHRÖDER, H.E. Sterologic analysis of Leukocyte infiltration in oral ulcers of developing Mikulicz aphthe.
Oral surg/med/path. Vol: 56, Nr: 6 (1983).

MARMARA ÜNİVERSİTESİ YAYINEVİ

SCHRÖDER, H. Zahnaerztliche und nervenaerztliche Aspekte des Schleimhautbrennens bei Prothesentraegern.
Zahnaerztlicher Welt/Reform, H:5 (1979)

SCHRÖDER, H. Diagnostische und therrapeutische Probleme der generalisiert akuten eitrigen Paradontitis marginalis profunda.
D.Z.Z., 34 J., H: 6 (1979)

SCHRÖDER, H. Immunglobuline im Serum und Speichel bei Patienten mit Stomatitis prothetica.
D.Z.Z. 35. J., 953 (1980).

SHRÖDER, H. Die papillaere Hyperplasie der Gaumenschleimhaut unter herausnehmbaren Zahnesatz.
D.Z.Z., 37. J. 311 (1983).

SCHRÖDER, H. Stomatitis prothetica: Ursachen, Behandlung und Residivproflaxe.
Zahnaerztliche Mitteilungen - Fortbildung: 2
Deutsch. Aerztleverlag Köln - 1983.

SCHRÖDER, H. pH - Wert - Messungen unter Prothesen bei Patienten mit stomatitis prothetica
D.Z.Z. 38 J, 675 (1983).

SHILLITONE, E.J., SILVERMANN, S. Karzinom der Mundhöhle und Herpes - Simplex Virus: Eine übersicht.
Acta dermatologica 4 (1), (Feb 1980).

SILVERMANN, S. Jr. ve ark. A prospective study of findings and managementh in 214 patients with oral lichen planus
Oral surg/med/path. Vol: 72, Nr: 6 (1991)

STAIB, F ve ark. Mykologische Befunde bei Stomatitis Prothetica und ihrer Beurteilung.
Zbl. Bakt. U. Hygiene 1. Abt. orig Arb: 253 (1982)

STÄDTLER, R., BETHKE, G. Das Krankheitsbild des Lichen ruber der Mundschleimhaut
Deutsch. Zeitschr. für MundKiefer u. Gesichts Chir.: 15 H:3 (1991).

STRASSBURG, M., KNOLLE, G. Mundwinkelrhagaden - ein Problem im Aufgabenfeld des Zahnarztes.
Zahnaerztliche Mitteilungen - Fortbildung: 2
Deutsch. Aerzteverlag, Köln - 1983.

MARMARA ÜNİVERSİTESİ YAYINEVİ

STRASSBORG, M., KNOLLE, G. Farbatlas und Lehrbuch der Mundschleimhauterkrankungen.
Quintessenz Verlag, Berlin - Chicago - London - Sao Paolo - Tokio 1991.

STÜBBE, M. ve ark. Zur Zytodiagnostik neoplastischer und praeneoplastischer Mundschleimhauterkrankungen.
Deutsch. Zeitschr. Mund-Kiefer-Gesichts Chir: 16, H: 2 (1992)

SUN, A ve ark. Circulating Immune Complexes in recurrent Oral Ulcers.
The Journal of Dermatology Vol: 13 (1986)

TIMOÇİN, N. ve ark. Oral Tüberkulosis
Dişhekimliğinde Klinik Cilt: 2 (Ocak 1989)

TISCHENDORF, L. Zehnjaehrige Erfahrungen mit der Betreuung von Patienten mit oralen lichen im Rahmen einer Kieferchirurgischen Dispensairesprechstunde für Mundschleimhauterkrankungen.
Deutsch Zahn-Mund-Kiefer Gesichts Chir: 11 (1987)

UYGUN, H. ve ark. Yeni yapılmış amalgam restorasyonlarının elektrod,potensiyal değişimlerinin in vitro incelenmesi. Hacettepe Dişhek. Fak. Dergisi Cilt: 13. Sayı: 1 (1989)

WAHLİN, Y.M. Salivary secretion rate, yeast cells and oral candidiasis in patiens with acute leukemia.
Oral surg/med/path. Vol: 73, Nr: 3 (1992)

WASSILIEW, S. Welcher Herpes ist behandlungsbedürtig?
Aerzhiche Fortbildung H:2, 33 (1983)

WERNER, M., RUPPERT, V. Praktische Allergiediagnostik
George Thime Verlag, Stuttgart (1979)

WETZEL, W-E. ve ark. Karies - Candidose im Milchgebiss.
Zahnaerztiche Mitteilungen H: 2 (1985)

WHITAKER, S.b. ve ark. intraoral molluscum contagiosum
Oral surg/med/path. Vol: 72, Nr: 3 (1991).

WILLERHAUSEN, B ve ark. Braun-schwarze Gingiva Hyperpigmentierungen.
Quintessenz H: 6 (1991).

WINCKLER, J.R., ROBERTSON, P.B. Periodontal disease associated with HIV infection.
Oral surg/med/path. Vol: 73, Nr: 2 (1992).

MARMARA ÜNİVERSİTESİ YAYINEVİ

VIOHL, J. Bestimmung der in - vitro Korrosionraten von Amalgamen und Dantallegierungen mit Hilfe der Atomabsorbtions - Spektroskopie
Das Deutsche Zahnaerzteblatt (Aug-Sept-Okt 1992)

WIRZ, J., DILLENA, P. Quecksilbergehalt im Speichel
Quintessenz H: 7 (1991).

WIRZ, J., JAEGER, K. Splittertest
Quintessenz, H: 6 (1992).

WRAY, D. ve ark. Food allergens and basophil histamine release in recurent aphthous Stomatitis.
Oral srg/med/path. Vol. 54, Nr: 4 (1982)

ZEUSS, M.S., WHITE, D.K. Insitu hybridization analysis of human papillomavirus DNA in oral mucosae lesions.
Oral şurg/med/path. Vol: 72, Nr: 6(1991).

ZÖLLER, J., KRİSTEN, K. Zur Therapie und Differantieldiagnose der Epulis.
ZWR, das deutsche Zahnaerzteblatt: 101, H:4 (1992)

ZÖNNCHEN - WILLERSHAUSEN, B. ve ark. Paradontale Veraenderungen bei Insulinabhaengigen Diabetikern
D.Z.Z. 44.J., H: 10 (1989)

Not : D.Z.Z. = Deutsche Zahnaerztliche Zeitschrift

Oral sug/med/path = Oral surg. Oral med. oral path.

- Periodiklerde yayın yılları parantez içine alınmıştır.

- kitaplarda yayın yılları parantesiz yazılmıştır.

MARMARA ÜNİVERSİTESİ YAYINEVİ

İNDEX

- A -

Addison hast.	87
Adenoma sebaceum	147
Aft kürü	63
Aftoid Pospischill Feyrter	50
Agranulositotik angina	138
Aksesuar tükürük bezi	2
Aktinomikom	61
Akut ülseröz chelitis	129
Alveol mukozası	7
Angiomatosis senilis	75, 100
Apex linguae	10
ARC dönemi	56
Argyrie	85
Artefact	66
Arthus reaksiyonu	117
Astenik-vegetatif send.	125
Askorbik asit eksikliği	101

- B -

Bizmut çizgileri	85
Bohn yumruları	36
Bül (bulla)	31
Bülöz genodermoz	82

- C, Ç -

Cafe-au-lait lekeleri	146, 147
Cam spatül deneyi	22
Chloasma uterinum (gravidarum)	87
Chloramin-T	64

MARMARA ÜNİVERSİTESİ YAYINEVİ

Chyriasis 85
Clumping nuclei 74
Condyloma accuminatum 55
Condylama planus 58
Corpus linguae 10
Cook-aftları 64
Çiğneme mukozası 2
Çilek dili 38
Dekübital ülser 108
Deneme tedavisi 24
Depresyon 99, 125
Deskuamatif gingivitis 81
Diagnosis ex iuvantibus 24
Diaskopi 22
Diafferentiation procesi 4
Dişeti mukozası 4
Diş impresyonu 98, 99
Direkt immunfloressens 23
Ductus thyreoglossus 10
Duhring dermatitisi 81
Dysguesie 115

- E -

Ebner bezleri 16
Ebstein incileri 36
Elastoz 131
El-ayak-ağız hast. 52
Elephantiasis gingivae 104
Eliminasyon 121
Enfeksiyöz mononuukleisis 53
Epikriz 29
Epikutan test 23, 121, 126
Epimukoza testi 23, 121
Epitel displazisi 71

MARMARA ÜNİVERSİTESİ YAYINEVİ

Epulis gravidarum 107
Epulis fissuratum 110
Eresipel 41
Eritrolökoplaki 71
Eroziv plak 47
Erozyon 32
Ernst-Fuchs send. 83
Exfoliatif sitoloji 18
Exfoliatio ariata, linguae 90
Exizyon biopsisi 22

- G -

Gingivitis pemfigoides 81
Gingival kist 36
Glossodynie (glossalgia, glossopyrosis) 92, 98, 116
Glossitis migrans 90
Glossitis rhombiha mediana 91
Gonokok stomatitisi 44
Gom 47
Gougerot-Hovwer-Sjögren send. 94
Granulositopeni 138
Gronuloma teleangiektaticum 138

- H -

Hallopeau-Siemens hast. 82
Hansen hast 48
Hairy lökoplaki 58, 71
Herpangina Zahorsky 51
Herpetiform ülserasyonlar 64
Herpes simplex mucosae oris 51
Herpetik gingivostomatitis 49
Heterotipik yağ bezi 35

MARMARA ÜNİVERSİTESİ YAYINEVİ

Hiperkarotinemi 86
Hiperplazi 32
Hipertrichoz 104
Hipertrofi 32

- İ -

İmpetigo contagiosa 41
İndirekt immunfloreseus 254
İnfluenza 39
İnsizyon biopsisi 22
İnterdental çizgi 35
İnterselüler substans 4
İntestinal poliposis 46
İntragingival apse 102

- K -

Kanserofobi 116
Kaposi sarkomu 57
Keratoz 32
Kızamık pemfigoidi 37
Kissing disease 53
Koenen tümörü 147
Koilosit 56, 58
Konjenital sifiliz 47
Krusta (kabuk) 33
Kryo-cerrahi 73

- L -

Langerhans hüc. 6
LAS dönemi 56
Leteral dil tonsili 36
Lenfatik lösemi 138
Lenfosarkom 138
Lentigo 87
Lentigo maligna 74, 88

MARMARA ÜNİVERSİTESİ YAYINEVİ

Lepra 48
Leprom 48
Linea alba 35, 98
Lingua plicata 36
Lingua pillosa (villosa) 90
Lipofuszin 86
Lökokeratosis nicotinica palati 70
Lösemik dişeti 103, 104
Lues venera 47
Lupus vulgaris 46
Lyell sendromu 83

- M -

Makroglossi 99, 148
Makül (makula) 30
Makülo-papül 30
Malign granlomatöz angiitis 143
Malign Lenfogranulomatoz 138
Malign nötropeni (lökopeni) 137
Melanoblastom 88
Melanosit 6
Melkerson-Rosenthal send. 92, 103, 129
Merkel hüc. 6
Mikrobik dermatitis 122
Mikromercurialysm 125
Miliyer Tbc 46
Minamata hast. 124
Minör aft 62
Minör tükürük bezi 2
Morbili 37
Morbus Bowen 74
Morbus Heck 55
Morsicatio buccarum 66

MARMARA ÜNİVERSİTESİ YAYINEVİ

Moniliasis 59
Mount burning send. 98
Möller Hunter glossitisi 93
Mukosel 109, 130

- N -

Nikolsky testi (fenomeni) 18
Nikotinik asit eksikliği 147
Nodül (nodus) 31
Noma 44

- O, Ö -

Obligat prekanseröz 69
Oligosiali 96
Oral submüköz fibroz 75
Orto keratinizasyon 5
Ostitis fibrosa sitica 146
Özelleşmiş mukoza 2

- P -

Pamukcuk 59
Papanicolau sınıflaması 19
Papül (papula) 30
Papillamatoz 55
Parafonksiyon 113
Parakeratinizasyon 5
Paronşi 49
Parotitis epidemical 39
Paterji 65
Periadenitis mucosae necrotica rekurrens 64
Perleş 129
Pityalizm 93
Piyodermi 41

MARMARA ÜNİVERSİTESİ YAYINEVİ

Plaunt Vincent stom/anjini 43
Plummer-Vinson Send. 93
Ponksiyon biopsisi 22
Pospischill-Feyrter hast. 50
Premasseter lenf bezi 135
Premiköz dönem 113
Proptosis 111
Protez intoleransı 99, 115
Pseudoallerji 118
Püstül (pustula) 32

- Q -

Quincke ödemi 119, 129

- R -

Radix linguae 10
Ragad 129
Raynaud Send. 146
V. Recklinghausen hast. 146
Reexpozisyon 121
Retansiyon kisti 130
Rete-pegs 6
Rubella 37
Scarlatina 38
Sedef hast 141
Sentetik tükürük 97
Sialektazi 96
Sialometri 95
Sialoadenitis 130
Sifiliz 47
Sikatrix (nedbe) 33

MARMARA ÜNİVERSİTESİ YAYINEVİ

Sito-diagnostik 18
Skleroglosson 100
Skleroz 33
Skuam 32
Smokers melanosis 88
Steven-Johnson send 83
Stomadynie 116
Stomatitis aftoza 49
Stomatitis epidemica epizootica 52
Streptekok gingivo-stomatitisi 42
Sublingual varikõz 35
Sulcus terminalis 10

- T -

Tad alma cisimcikleri 15
Thyreoidea linguale 35
Tonsilla lingua lateralis 13. 36
Toxoplazma 136
Tüberkül (tuber) 31
Tüberkiloz 46
Tuberoz skleroz 106, 147
Tzanck-testi 18

- Ü -

Ülser (ukus) 33
Ülseröz gingivitis (ANUG) 42
Ürtiker (urtica) 31

- V -

Varisella 38
Vermillon 131
Verruca vulgaris 56
Vesikül (vesicula) 31

MARMARA ÜNİVERSİTESİ YAYINEVİ

- W -

Wassermann reaksiyonu 48
White spongy neavus 65
Wickham çizgileri 67

- X -

Xerojen ilaçlar 97
Xerostomi 95

- Y -

Yarı keratinizasyon 5
Yarık dil 36
Yılancık 41
Yüzey örtücü mukoza 2

- Z -

Zahorsky hast 51
Zona 53

MARMARA ÜNİVERSİTESİ

MARMARA ÜNİVERSİTESİ

ISBN - 975 - 400 - 081 - 6

MARMARA ÜNİVERSİTESİ
TEKNİK EĞİTİM FAKÜLTESİ
DÖNER SERMAYE İŞLETMESİ
MATBAA BİRİMİNDE BASILMIŞTIR.